

Parkinsonismi atipici. Parte 3, Degenerazione corticobasale (DCB)

Autor(en): **Sturzenegger, Mathias**

Objektyp: **Article**

Zeitschrift: **Parkinson : das Magazin von Parkinson Schweiz = le magazine de Parkinson Suisse = la rivista di Parkinson Svizzera**

Band (Jahr): - **(2018)**

Heft 131: **Angehörige : Rolle der Angehörigen = Proches : le rôle de l'entourage = Congiunti : il ruolo dei familiari**

PDF erstellt am: **13.09.2024**

Persistenter Link: <https://doi.org/10.5169/seals-842622>

Nutzungsbedingungen

Die ETH-Bibliothek ist Anbieterin der digitalisierten Zeitschriften. Sie besitzt keine Urheberrechte an den Inhalten der Zeitschriften. Die Rechte liegen in der Regel bei den Herausgebern.

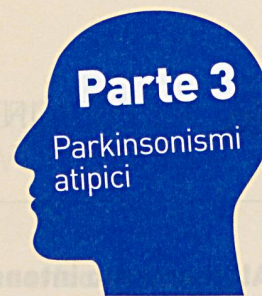
Die auf der Plattform e-periodica veröffentlichten Dokumente stehen für nicht-kommerzielle Zwecke in Lehre und Forschung sowie für die private Nutzung frei zur Verfügung. Einzelne Dateien oder Ausdrucke aus diesem Angebot können zusammen mit diesen Nutzungsbedingungen und den korrekten Herkunftsbezeichnungen weitergegeben werden.

Das Veröffentlichen von Bildern in Print- und Online-Publikationen ist nur mit vorheriger Genehmigung der Rechteinhaber erlaubt. Die systematische Speicherung von Teilen des elektronischen Angebots auf anderen Servern bedarf ebenfalls des schriftlichen Einverständnisses der Rechteinhaber.


Haftungsausschluss

Alle Angaben erfolgen ohne Gewähr für Vollständigkeit oder Richtigkeit. Es wird keine Haftung übernommen für Schäden durch die Verwendung von Informationen aus diesem Online-Angebot oder durch das Fehlen von Informationen. Dies gilt auch für Inhalte Dritter, die über dieses Angebot zugänglich sind.

Degenerazione corticobasale (DCB)



Analogamente all'atrofia multisistemica (AMS) la DCB – una forma rara – si differenzia dalla molto più diffusa malattia di Parkinson (o sindrome di Parkinson idiopatica SPI) per la sua progressione rapida. Una caratteristica che la distingue chiaramente dall'AMS e dalla SPI è la comparsa asimmetrica (unilaterale) dei sintomi.



Il Prof. emer. Dr. med. Mathias Sturzenegger, medico specialista in neurologia FMH, membro del Comitato e del Consiglio peritale di Parkinson Svizzera. Foto: Reto Schneider

Nella maggior parte dei casi, la DCB esordisce con la perdita di destrezza di una mano, seguita da un rallentamento (bradicinesia) e da una marcata rigidità, entrambi nettamente prevalenti da un lato. A questi sintomi si associano crampi anche dolorosi (distonie), scosse miocloniche e una crescente difficoltà a coordinare un braccio (aprassia), che spesso viene percepito come «estraneo al corpo» o «dotato di vita propria» (fenomeno dell'arto alieno). È pure frequente un forte tremore (unilaterale). Il crescente irrigidimento del braccio interessato può causare una contrattura molto forte e spiccati disturbi della sensibilità. Possono inoltre insorgere disturbi della parola e della deglutizione. Il decorso spesso rapidamente progressivo è caratterizzato da astenia, apatia e disturbi dell'attenzione.

La malattia insorge tipicamente tra i 60 e i 70 anni e colpisce nella stessa misura uomini e donne. La causa non è chiara. In una parte dei casi esiste una predisposizione genetica. Dal profilo clinico, ma anche in sede di esame del tessuto cerebrale, la DCB presenta analogie con la paralisi sopranucleare progressiva (PSP): in entrambi i casi si tratta di cosiddette taupatie, caratterizzate da aggregati anormali di proteina tau nelle cellule nervose e nelle cellule del tessuto di sostegno di talune aree cerebrali.

Formulare una diagnosi clinica affidabile di DCB è molto difficile, poiché i sintomi possono sovrapporsi a quelli di altre patologie neurodegenerative. La risonanza magnetica può essere utile per escludere altre malattie neurodegenerative, evidenziando un'atrofia del lobo frontale e parietale.

Serie Parkinsonismi atipici

Quasi quattro diagnosi di Parkinson su cinque riguardano la sindrome di Parkinson idiopatica (o malattia di Parkinson). Essendo molto più rari, i parkinsonismi atipici sono meno noti. A loro dedichiamo una serie in quattro parti:

- l'atrofia multisistemica (AMS) con sottotipi (cfr. rivista 129)
- la paralisi sopranucleare progressiva (PSP) con sottotipi (cfr. rivista 130)
- la degenerazione corticobasale (DCB) con sottotipi (rivista 131)
- la demenza a corpi di Lewy (Lewy-Body Dementia, LBD; rivista 132)

Sottotipi della DCB

Si distinguono quattro sottotipi della DCB:

- il tipo classico descritto qui sopra, la cosiddetta sindrome corticobasale
- la variante frontale con comparsa precoce di astenia e deficit dell'attenzione, oltre a disturbi del comportamento, della personalità e della percezione spaziale
- la variante con comparsa precoce di disturbi della parola, della comprensione del linguaggio e della fonazione
- la variante SPS con rigidità del tronco, marcati problemi di equilibrio associati a rischio di caduta, incontinenza urinaria e secchezza oculare

Terapia

Si può tentare di influire su singoli sintomi. La rigidità può essere trattata con levodopa, mentre contro gli spasmi muscolari sono efficaci le benzodiazepine e altri farmaci antiepilettici. Le contratture possono essere alleviate con iniezioni di botulino. Importante è anche una terapia motoria regolare. Tuttavia per la DCB non esiste alcuna terapia capace di contrastare la causa o il decorso rapidamente progressivo.

Prof. Dr. med. Mathias Sturzenegger