

MRI des Bewegungsapparates

Autor(en): **Grauer, Walter**

Objektyp: **Article**

Zeitschrift: **Physiotherapeut : Zeitschrift des Schweizerischen
Physiotherapeutenverbandes = Physiothérapeute : bulletin de la
Fédération Suisse des Physiothérapeutes = Fisioterapista :
bollettino della Federazione Svizzera dei Fisioterapisti**

Band (Jahr): **26 (1990)**

Heft 9

PDF erstellt am: **13.09.2024**

Persistenter Link: <https://doi.org/10.5169/seals-930187>

Nutzungsbedingungen

Die ETH-Bibliothek ist Anbieterin der digitalisierten Zeitschriften. Sie besitzt keine Urheberrechte an den Inhalten der Zeitschriften. Die Rechte liegen in der Regel bei den Herausgebern.

Die auf der Plattform e-periodica veröffentlichten Dokumente stehen für nicht-kommerzielle Zwecke in Lehre und Forschung sowie für die private Nutzung frei zur Verfügung. Einzelne Dateien oder Ausdrucke aus diesem Angebot können zusammen mit diesen Nutzungsbedingungen und den korrekten Herkunftsbezeichnungen weitergegeben werden.

Das Veröffentlichen von Bildern in Print- und Online-Publikationen ist nur mit vorheriger Genehmigung der Rechteinhaber erlaubt. Die systematische Speicherung von Teilen des elektronischen Angebots auf anderen Servern bedarf ebenfalls des schriftlichen Einverständnisses der Rechteinhaber.

Haftungsausschluss

Alle Angaben erfolgen ohne Gewähr für Vollständigkeit oder Richtigkeit. Es wird keine Haftung übernommen für Schäden durch die Verwendung von Informationen aus diesem Online-Angebot oder durch das Fehlen von Informationen. Dies gilt auch für Inhalte Dritter, die über dieses Angebot zugänglich sind.

MRI des Bewegungsapparates

Originalbeitrag von Dr. med. Walter Grauer*

Seit ihrer Entdeckung durch F. Bloch und E. Purcell im Jahre 1946 werden die magnetischen Kernresonanzverfahren in der Chemie und Physik zur Aufklärung der Strukturen von Molekülen und Kristallgittern, zur Analyse von chemischen Lösungen und für Untersuchungen des Ablaufs von chemischen Reaktionen eingesetzt.

Seit 1972 sind Techniken in Entwicklung, die eine räumliche Zuordnung der Magnetresonanzsignale innerhalb der untersuchten Strukturen zulassen. Doch erst mit dem Bau von grossen Ganzkörpermagneten konnten diese Verfahren in der Medizin am Menschen angewendet werden.

1. Physikalische Grundlagen

Bestimmte Atomkerne besitzen ein magnetisches Moment. Ähnlich einer Kompassnadel, die sich im Erdmagnetfeld in Richtung der Nord-Süd-Achse orientiert, können Protonen (= Wasserstoff-Atomkerne) durch ein äusseres Magnetfeld (10 000mal stärker als das Erdmagnetfeld) längs dieses Feldes ausgerichtet werden.

Die so künstlich erzeugte Ordnung kann durch die Einstrahlung von Radiofrequenzimpulsen (Radiowellen) im Kurzwellenbereich wieder gestört werden.

Die Protonen nehmen dabei Energie auf und geben diese anschliessend bei der Rückkehr in den Ausgangszustand in

Form von schwachen elektromagnetischen Signalen (Radiowellen) wieder ab. Mit einer Empfangsspule können diese Signale registriert und über ein Computersystem verstärkt und ausgewertet werden. Der zeitliche Verlauf dieser Signale lässt Rückschlüsse auf die chemische Struktur der untersuchten Organe und Strukturen zu.

Die Magnetresonanz ermöglicht die Erzeugung hochauflösender Schnittbilder, die wie kein anderes Verfahren Weichteilgewebe mit hohem Kontrast darstellen.

Im Gegensatz zur konventionellen Rönt-

*Medizinisch Radiodiagnostisches Institut, Zürich
Nr. 9/90 (1. Teil) MRI der Körperweichteile
Nr. 10/90 (2. Teil) MRI der grossen Gelenke
Nr. 11/90 (3. Teil) MRI der Wirbelsäule

genteknik und der (Röntgen-)Computertomographie ist bei der Magnetresonanztomographie der Informationsgehalt der erzeugten Bilder grösser. Es werden gleichzeitig mehrere Parameter bestimmt: die Protonendichte, die sogenannten magnetischen Relaxationszeiten T1 und T2, die Auskunft über die Struktur des Gewebes und den Blutfluss geben.

Damit können Gewebeeränderungen, die im gewöhnlichen Röntgenbild nicht sichtbar werden, mit hoher Empfindlichkeit dargestellt werden (siehe Abbildungen 1a und 1b).

2. Aufbau einer MRI-Anlage

Eine Magnetresonanzanlage besteht aus verschiedenen Bauteilen:

Im Untersuchungsraum:

– **Ganzkörpermagnet** (Gewicht mehrere Tonnen), dieser ist durch flüssiges Helium gekühlt und erzeugt im Zentrum eines tunnelförmigen Untersuchungsraumes von 60 bis 70 cm Durchmesser ein starkes, auf einem Durchmesser von 50 bis 60 cm sehr homogenes Magnetfeld.

Zur Untersuchung muss der Patient bzw. das zu untersuchende Organ des Patienten in das Zentrum des 2 bis 3 m langen Tunnels gelagert werden.

Abbildung 1a:

Schädelhalsübergang: 60jähriger Patient, Status nach Densfraktur im Kleinkindesalter, Kompression des oberen Halsmarkes.

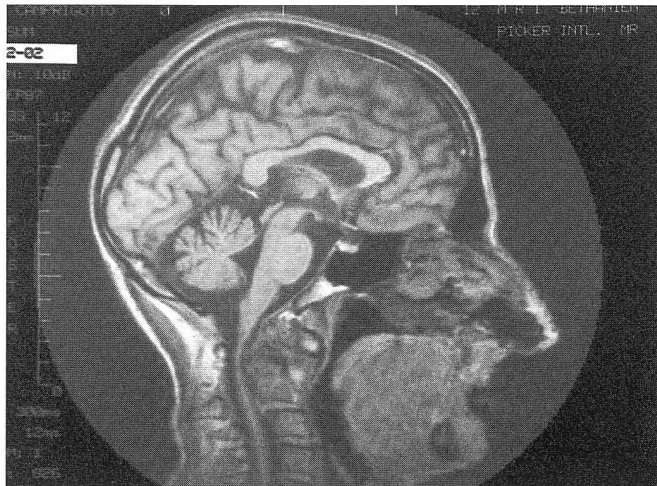
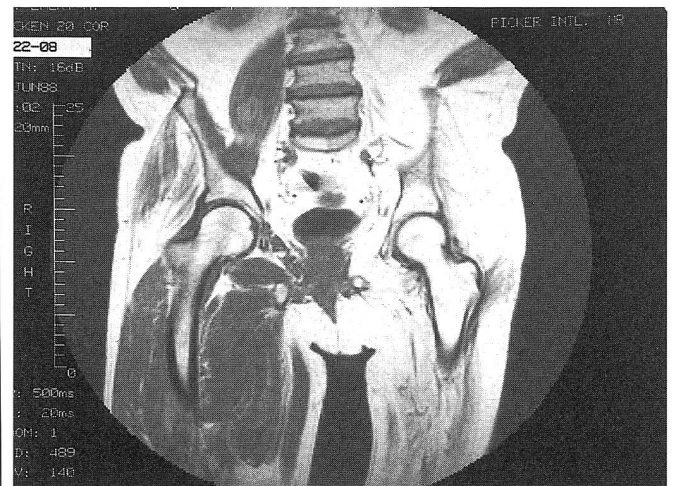
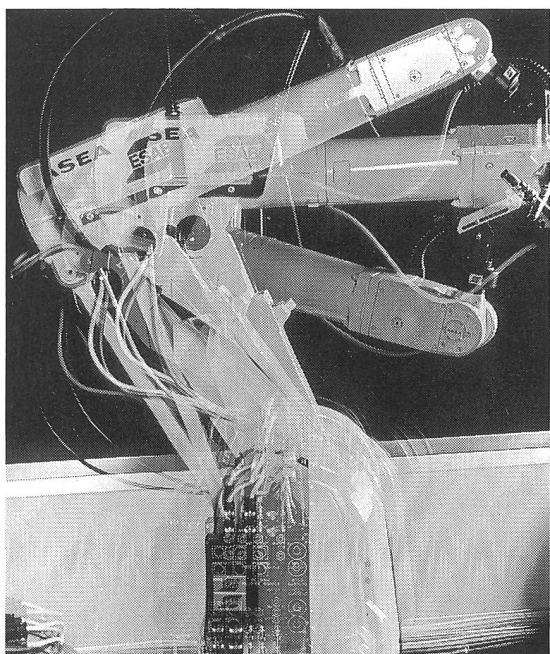


Abbildung 1b:

Beckengürtel: 70jähriger Patient, Status nach Kinderlähmung, die Muskulatur der linken Körperseite ist weitgehend durch Fettgewebe (weiss) ersetzt.



Ein BVG-Versicherter kann sich keinen Beschäftigungsunterbruch leisten.



Er müsste zahlen,
ohne zu verdienen.

Nicht so bei der SHP
Pensionskasse. Sie ermöglicht, mehrmals während maximal zwei Jahren keine Prämien zu bezahlen und sich eine gekürzte Altersvorsorge zu leisten.

Wir finden eben, dass

Leben und Sicherheit eine sehr persönliche Angelegenheit sind. Deshalb ermöglichen wir auch BVG-Versicherten eines Kollektivs problemlos individuelle Vorsorgepläne. Und garantieren seit Jahren Freizügigkeit bei Stellenwechsel. Sie sehen, es lohnt sich, einmal über Ihre jetzige Altersversicherung nachzudenken und unseren Peter Stürm anzurufen. Er gibt Ihnen gerne nähere Auskünfte. Zum Beispiel über die zusätzliche Gewinnausschüttung – die SHP ist nämlich auch eine Genossenschaft.

Darüber möchte ich Genaueres wissen. Bitte, senden Sie mir kostenlos und unverbindlich Ihre Broschüre.

Ich möchte einen Termin mit Peter Stürm vereinbaren.

Rufen Sie mich an unter Telefon: _____

Name/Vorname: _____

Firma: _____

Strasse/Nr.: _____

PLZ/Ort: _____

Bitte senden an: SHP Pensionskasse für Spital-, Heim- und Pflegepersonal,
Gladbachstrasse 117, 8044 Zürich, Telefon 01/252 53 00

PH3



Leben, wie es Ihnen passt.
Aber sicher.

Im Computerraum:

- **Radiosender** (100mal stärkere Sendeleistung als Lokoradio), dient zur Anregung der im Körper vorhandenen, zum Teil im Magnetfeld ausgerichteten Wasserstoffatome. (Weniger als der millionste Teil der Wasserstoffatome des Körpers richtet sich im Magnetfeld aus; deshalb unschädlich!)
- **Radioempfangsanlage** empfängt Radiosignale aus dem Körper des Patienten, diese Signale werden verstärkt und mit einem Computersystem ausgewertet.
- **Gradientenverstärker** verändern das homogene Magnetfeld im Magneten und ermöglichen die räumliche Zuordnung der Radiosignale des untersuchten Organabschnittes.
- **Computeranlage** steuert die Untersuchung und berechnet die angefertigten Schichtaufnahmen.

Auswerterraum

- **Bedienungs- und Auswertepult;** hier werden die Patientenangaben und der Untersuchungsablauf in das Computersystem eingegeben, und die errechneten Schichtaufnahmen (Bilder, Daten) werden hier ausgewertet (siehe Abbildung 2).

3. Untersuchungsablauf

Eine MRI-Untersuchung kann ambulant durchgeführt werden. Zur Untersuchung wird der Patient auf einer fahrbaren Liege in die 70 cm breite Magnettröhre geschoben; der zu untersuchende Körperteil muss in das Zentrum des 2 bis 3 m langen Tunnels gebracht werden. Werden Schädel oder kleinere Körperteile (z.B. Gelenke) untersucht, so muss eine zusätzliche Radioempfangsspule, die diesen Körperteil umschliesst, angebracht werden.

Während der Untersuchung, die 30 bis

45 Minuten dauert, hört der Patient ein leises Klopfen und muss möglichst bewegungslos liegenbleiben; die Untersuchung ist absolut schmerzlos. Die Betreuung des Patienten durch einen (medizinisch-technischen) Röntgenassistentin/-en (MTRA) gibt dem Patienten zusätzliche Sicherheit und wirkt bei den meisten, oft ängstlichen Patienten beruhigend. Patienten mit Aneurysma-Clips (nach Schädeloperationen nach Gehirnblutungen) oder Träger von Herzschrittmachern dürfen nicht untersucht werden, ansonsten sind bei Patienten (auch bei schwangeren Frauen und bei Neugeborenen) keine schädlichen Nebenwirkungen bekannt. Kinder haben ein erhöhtes Sicherheitsbedürfnis, es ist deshalb erwünscht, dass die begleitende Bezugsperson der Untersuchung beiwohnt und dem Kind so Geborgenheit vermittelt (gelegentlich legt sich ein Elternteil während der Untersuchung zum Kind in den Tunnel. Kinder unter 5 Jahren müssen während der Untersuchung sediert werden (siehe Abbildungen 3a und 3b).

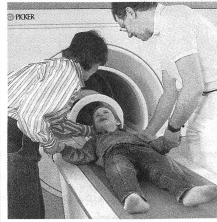


Abbildung 3b: Schädeluntersuchung eines Kindes.

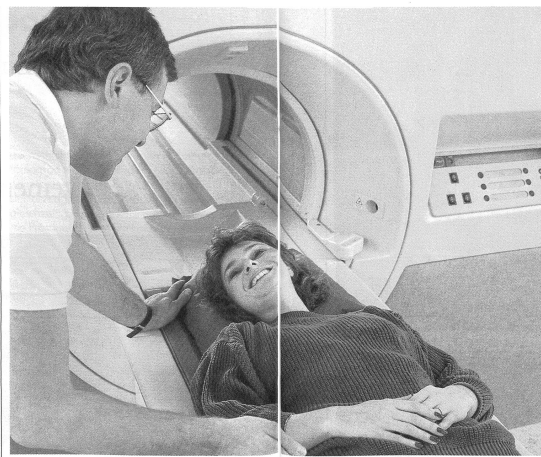


Abbildung 3a: Ganzkörperuntersuchung eines Erwachsenen.

II. MRI der Körperweichteile

In der bildgebenden Magnetresonanztomographie (MRI) können Schichtaufnahmen des ganzen menschlichen Körpers in beliebiger Orientierung (transversal, frontal, sagittal, schräg) angefertigt werden. Die Dicke der einzelnen Schichtaufnahmen wird vom Untersucher entsprechend der klinischen Fragestellung festgelegt. Die einzelnen Schichten bestehen aus einer Matrix von 128 x 128 bis 512 x 512 einzelnen Volumenelementen (16.384 bis 262.144 Volumenelemente pro Schicht); mehr Volumenelemente ergeben eine bessere räumliche Auflösung oder Bildschärfe, die Untersuchungsdauer muss aber verlängert werden. Die Wasserstoffkerne der einzelnen Volumenelemente werden separat mit kurzen Radiowellenimpulsen (in Resonanzfrequenz) angeregt und erzeugen nun durch diese Anregung ein Radiosignal, das mit Hilfe einer Antenne abgehört und geortet werden kann. Die Zeitabstände zwischen den anregenden Radiopulsen und die Zeitabstände zwischen der Anregung und dem Abhö-

ren der Radioechos können variiert werden. Werden beide Zeiten kurz angewählt, so sprechen wir bei den erzielten Schichtaufnahmen von T1-gewichteten Aufnahmen. In diesen Schichtaufnahmen zeigt Fettgewebe das höchste Echosignal (im Bild weiss), Wasser gibt nur wenig Signal (im Bild dunkelgrau). Werden beide Zeiten lang angewählt, so bezeichnen wir die Aufnahmen als T2-gewichtet. In diesen Schichtaufnahmen zeigt freie Flüssigkeit das höchste Echosignal (im Bild weiss), Fett und übriges Gewebe geben weniger Signal (im Bild grau). Luft und kompakter Knochen enthalten kein Wasser (und damit keine Wasserstoffkerne, die mit Radiowellen angeregt werden können) und erzeugen deshalb kein Radiosignal (in allen Bildern deshalb schwarz). Weil die Magnetresonanztomographie (MRI) direkte Bildinformationen über den Wassergehalt und die chemische Bindung der untersuchten Wasserstoffatome liefert, ist diese Methode vor allem zur Darstellung der Körperweichteile geeignet. In der Regel werden von jeder untersuchten Region Schichtaufnahmen in T1-gewichteter Technik (Fettbilder mit hoher Auflösung) und T2-gewichteter Technik (Wasserbilder, in der Regel mit geringerer Auflösung als T1, krankhafte Veränderungen werden jedoch häufig nur in dieser Untersuchungstechnik erfasst, weil entzündliche und tumoröse Veränderungen mehr Wasser als das umgebende Gewebe enthalten) erstellt.

Abbildungen 4a-c: (siehe Seite 22)

Da mit der Magnetresonanztomographie die Wasserstoffatome und deren chemische Bindung die Signalqualität bestimmen und da unser Körper und vor allem unsere Weichteile vorwiegend aus Wasser und wasserstoffhaltigen chemischen Verbindungen aufgebaut sind, werden gerade die Körperweichteile ideal mit dieser Methode erfasst. In den T1-gewichteten Aufnahmen erkennen wir mit hoher Signalgebung im Bild weiss das Fettgewebe des Körpers. Da das Fettgewebe die meisten Organe umgibt, lassen sich auch Organe mit geringer Signaldifferenz (Kontrast) in der Regel scharf abgrenzen. In den T2-gewichteten Aufnahmen zeigt Flüssigkeit eine hohe Signalgebung. Diese Tatsache erlaubt es, pathologische Veränderungen wie entzündliche Schwellungen, Ergussbildungen, Abszesse, Blutungen und auch Tumoren gegen normales, weniger signalgebendes Gewebe abzugrenzen.

Abbildungen 5a, b: (siehe Seite 23)

Formvarianten der Weichteile, wie überzählige Muskeln (Abbildung 5), lassen sich gut abgrenzen und zeigen keine pathologischen Signalveränderungen. Sehnen, Bandsstrukturen und Menisken enthalten im Normalzustand kaum Wasser und werden deshalb in den T1- und in den T2-gewichteten Aufnahmen mit geringer Signalgebung (im Bild schwarz) dargestellt.

Abbildungen 6a-d: (siehe Seite 23)

Sehnenveränderungen, wie Entzündungen, Risse, Nekrosen und Sehnencheidenentzündungen, lassen sich wegen ihrer guten Darstellbarkeit und wegen ihrer typischen Signalanhebung gut erfassen (Abbildung 6). Weichteiltumoren sind mit der Magnetresonanztomographie besser erfassbar als mit der Ultraschalluntersuchung und der Computertomographie. Gewisse Veränderungen sind so charakteristisch, dass gelegentlich eine exakte Gewebediagnose möglich ist (Abbildung 7).

Abbildungen 7a-c: (siehe Seite 24)

Häufig kann jedoch mit der Magnetresonanztomographie keine gewebsspezifische Diagnose gestellt werden, und es ist häufig sogar unmöglich zu differenzieren, ob eine Veränderung entzündlicher Natur ist oder ob ein gut- oder bösartiger Tumor vorliegt.

Abbildungen 8a, b: (siehe Seite 24)

Oft können mit der Magnetresonanztomographie Prozesse eindeutig einer be-

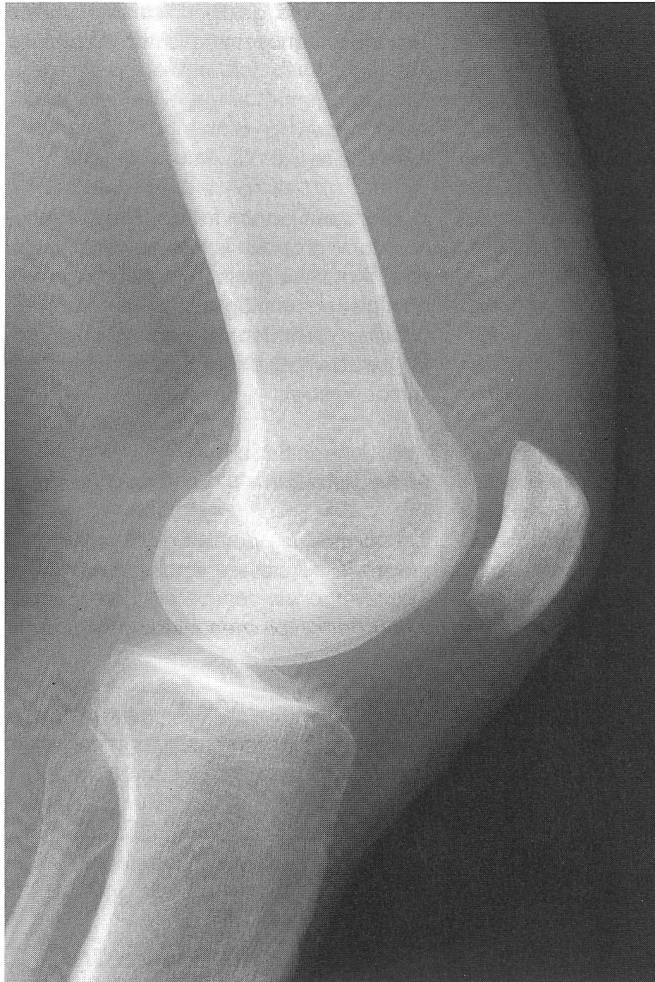Leser-Forum

FORUM

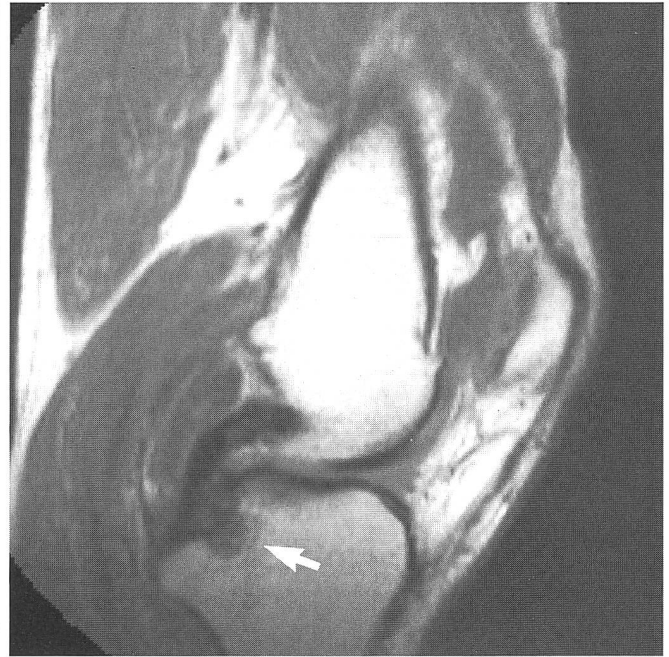
Forum des lecteurs

Leserbrief

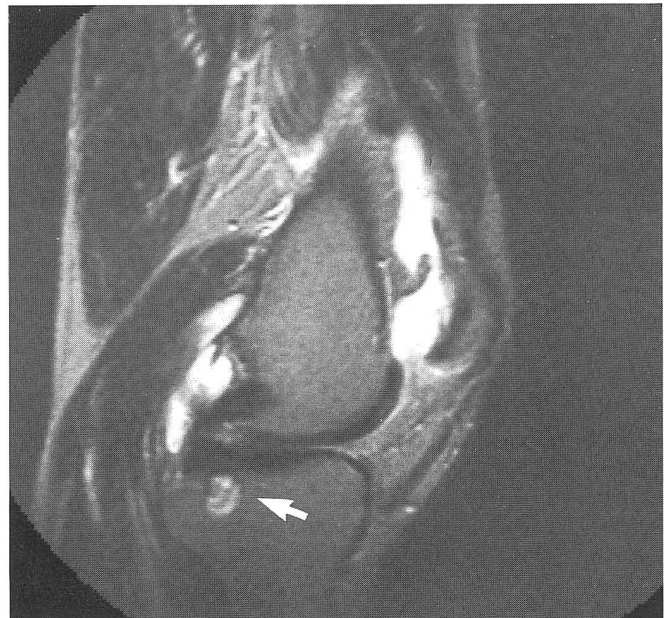Kürzlich erhielt ich vom Kantonalen Gesundheitsdepartement in Aarau ein Schreiben, mit dem eine EDV-Datenerhebung für «Medizinische Hilfsberufe» durchgeführt werden sollte. Mich ärgerte dieser Titel «Medizinische Hilfsberufe» sehr, und ich musste unverzüglich beim Kantonalen Gesundheitsdepartement intervenieren. Der Beruf «Physiotherapeut» ist kein Hilfsberuf und schon gar kein paramedizinischer Beruf, wie er auch oft benannt wird. Ohne Ständesdunkel dürfen wir mit Recht in Anspruch nehmen, dass wir einen eigenständigen medizinischen Beruf, mit eigener Kompetenz und Verantwortung haben. Dies ändert auch mit der Tatsache nicht, dass die Ärzte aus Patienten zur Behandlung überweisen. Allmählich sollte sich auch bei den Ämtern durchsetzen, dass es Pflegeberufe, medizinstherapeutische Berufe (wie Physio- und Ergotherapeuten usw.) und medizintechnische Berufe (wie Röntgenassistenten/-innen und Laboranten/-innen) gibt. Ich möchte alle Kolleginnen und Kollegen darauf aufmerksam machen, auf solche Nuancen zu achten und diesen Berufstitel zu verteidigen. Vielleicht erreichen wir dann auch einmal, dass dieser Titel gesetzlich geschützt wird. Paul Saurer, Bellikon □



a



b



c



Abbildung 4a-c:

Chronischer Kniegelenksreizerguss: 4a) konventionelle seitliche Röntgenaufnahme des linken Kniegelenkes mit guter Darstellung der Knochenstrukturen; oberhalb der Patella kann der vorliegende Kniegelenkserguss abgegrenzt werden. 4b) T1- und 4c) T2-gewichtete sagittale MRI-Schichtaufnahmen des gleichen Patienten; der Kniegelenkserguss lässt sich hinter und oberhalb der Patella eindeutig abgrenzen (T1 grau/T2 weiss); die Ergussansammlung im hinteren Abschnitt des Kniegelenkes ist im Röntgenbild nicht sicher abgrenzbar, in der MRI jedoch eindeutig zu sehen.

Zusätzlich lassen sich im MRI weitere Strukturen eindeutig abgrenzen: Muskulatur, Gefässe und Nerven, Bandstrukturen (hinteres Kreuzband), Fett- und Bindegewebe, Gelenksknorpel und Knochenmark.

Mit Pfeil markiert: Geröllzyste im Tibiakopf vor dem Bandansatz des hinteren Kreuzbandes.



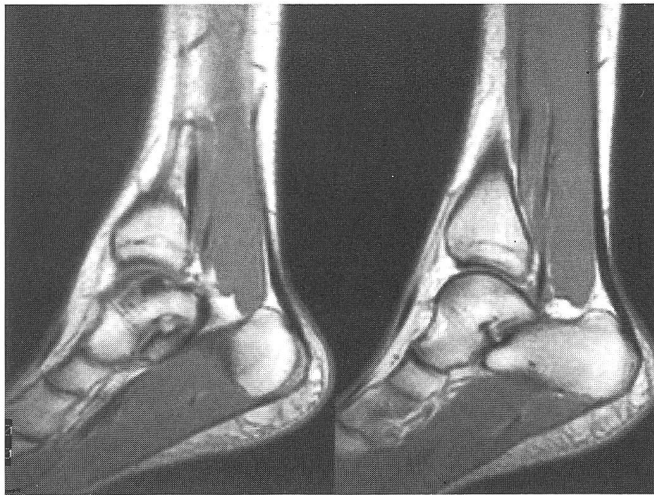Abbildung 6a-d:

48jähriger Patient, spielt seit 30 Jahren Fussball. Vor sieben Wochen direkter Schlag auf Achillessehnenregion links. Abklärung in einem Kantonsspital mittels Ultraschall; trotz klinischer Dellenbildung wurde die Achillessehne links als intakte Sehnenstruktur interpretiert.

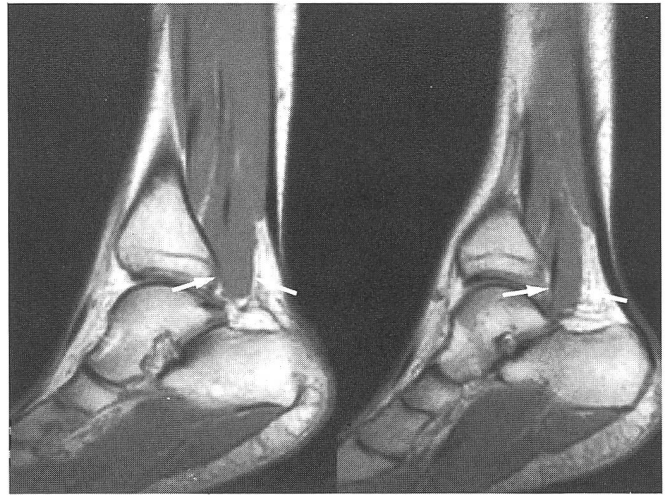Zuweisung durch Orthopäden mit Verdacht auf ältere Achillessehnen-Ruptur (klinisch Achillessehnen-Insuffizienz links).

MRI: 6a, b) normale Verhältnisse rechts; die Achillessehne lässt sich als signalarme (schwarze) Sehnenstruktur abgrenzen.

6c, d) Eindeutige, vollständige Sehnenruptur links; die distale Sehne ist kolbig aufgetrieben, die proximale Sehne verdickt und aufgefasert, mit entsprechender Signalanhebung. Um die Sehnenenden lässt sich im T2-Bild (Abbildung 6d) eindeutig eine Flüssigkeitsansammlung (mit Pfeil markiert) abgrenzen (Flüssigkeit im T2-Bild weiss).



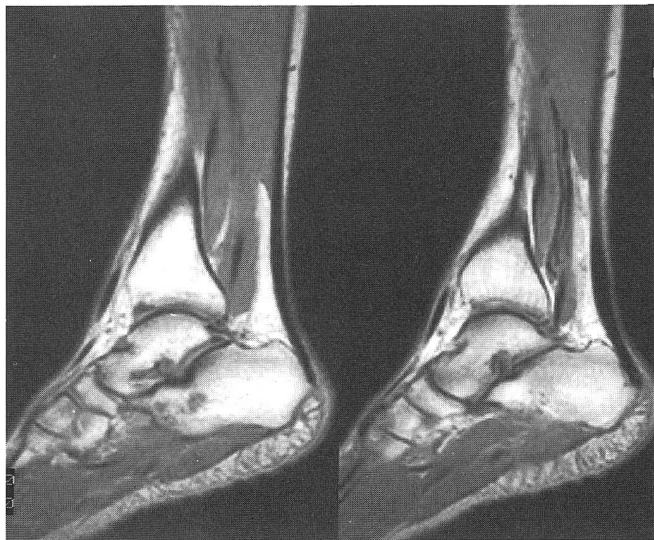
a



b

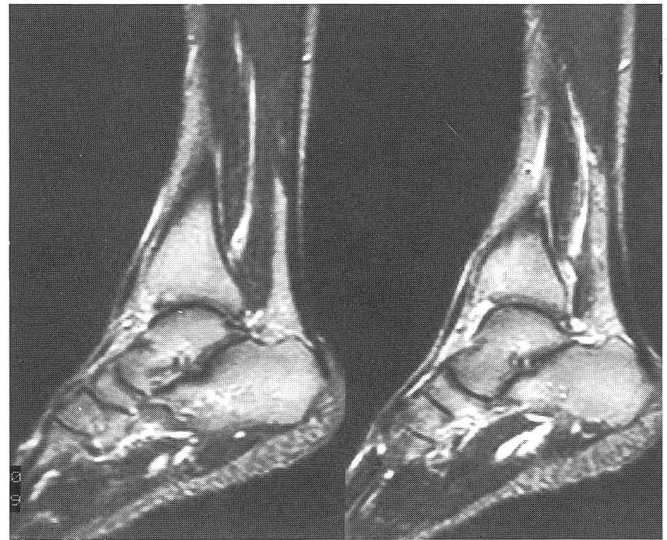
Abbildung 5a, b:
 20jähriger Patient mit unklarer Schwellung und Schmerzen im Bereich der Achillessehne links: klinisch Verdacht auf Weichteiltumor.
 MRI: 5a) Normale Wadenmuskulatur rechts; 5b) links lässt sich (mit Pfeil markiert) ein zusätzlicher Wadenmuskel abgrenzen. Es handelt sich bei dieser Formvariante um einen überzähligen Wadenmuskel, einen sogenannten M. soleus accessorius links (weltweit wurden bis 1987 24 solche Fälle publiziert). Diese

Formvariante ist jedoch sicher häufiger, als bisher angenommen; in unserer privaten Röntgenpraxis haben wir diese Formvariante innerhalb drei Jahren dreimal gesehen! Auf Grund der lokalen Raumforderung und der atypischen Muskelinsertion an der medialen Calcaneusfläche verursacht dieser falsch angelegte Muskel Beschwerden. Eine bösartige Tumorraumforderung lässt sich mit MRI sicher ausschließen. Therapie: chirurgische Exzision bei ausgeprägten Beschwerden.



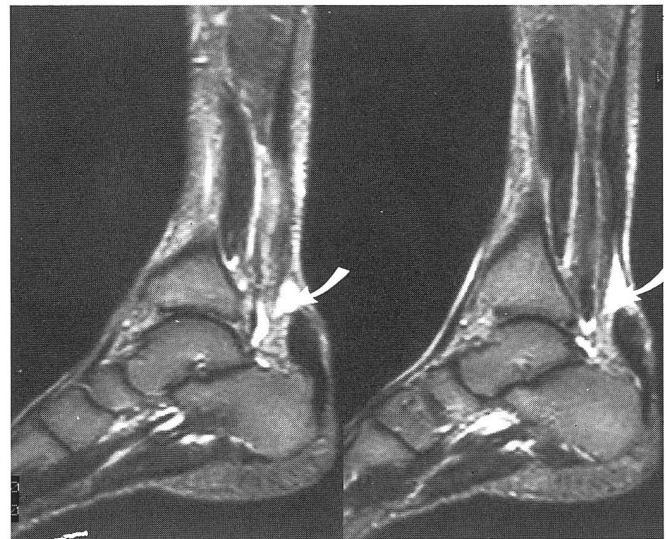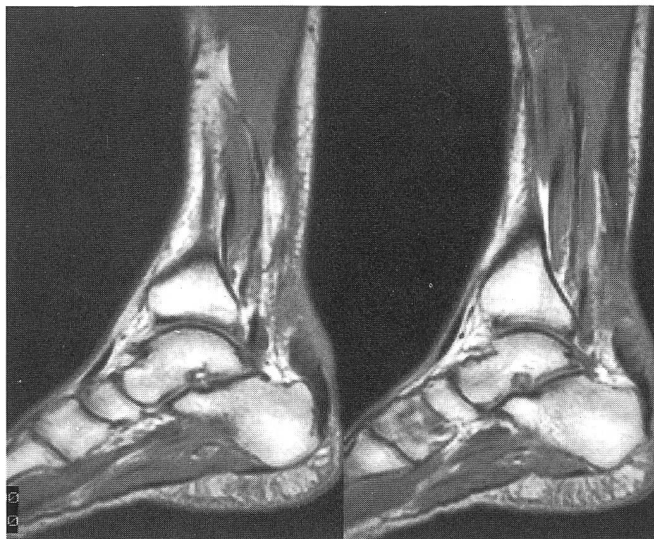
a'

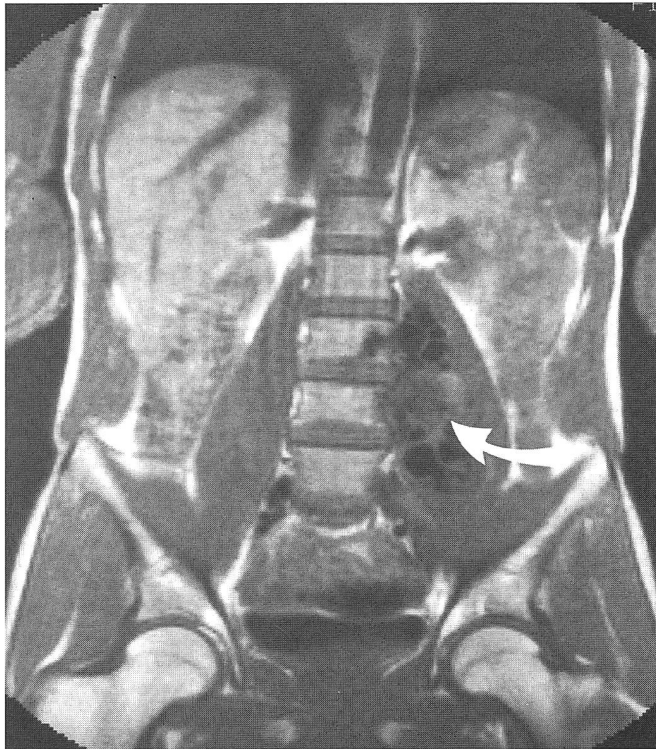
c



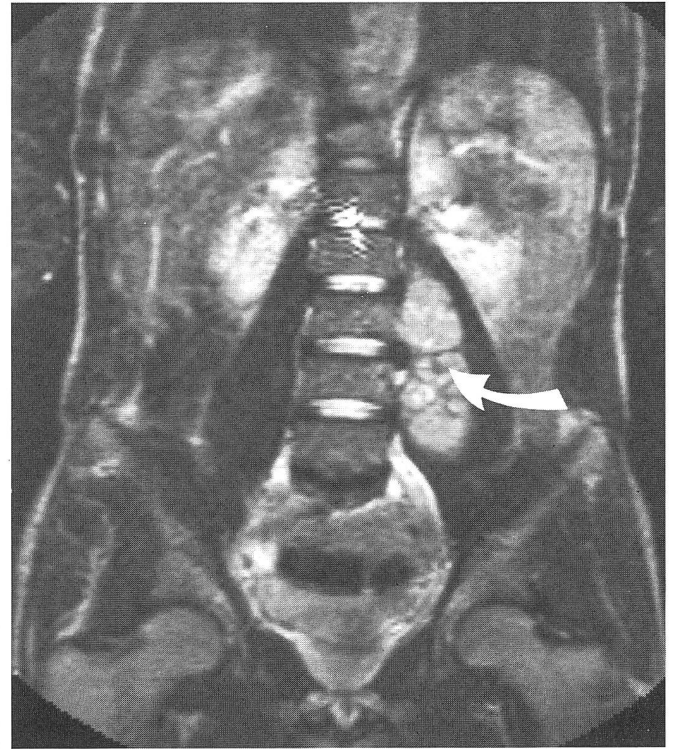
d

b'

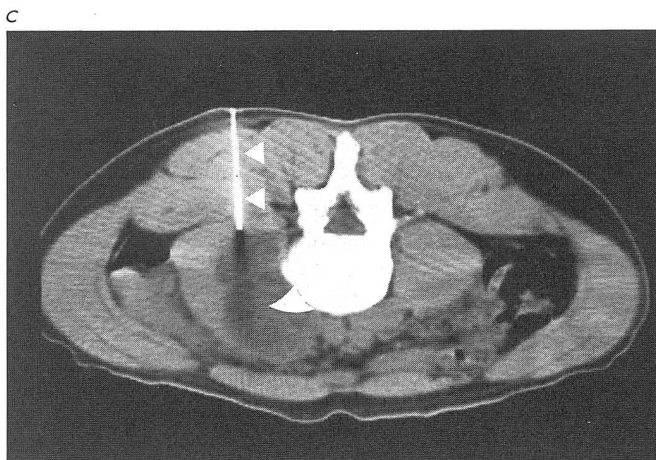




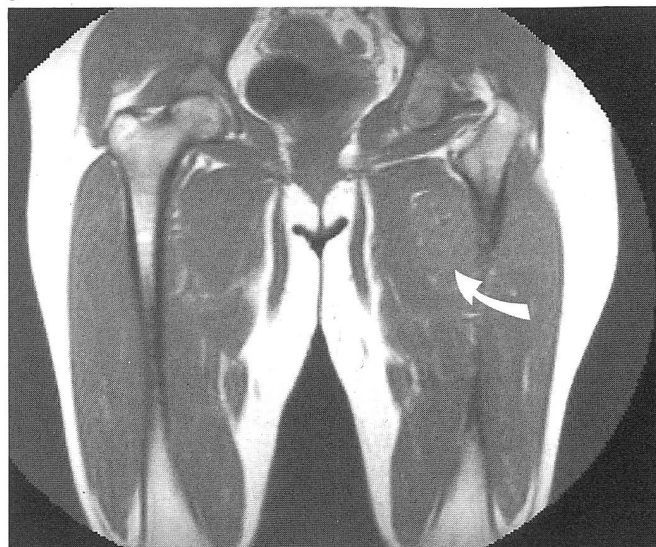a



b



a



b

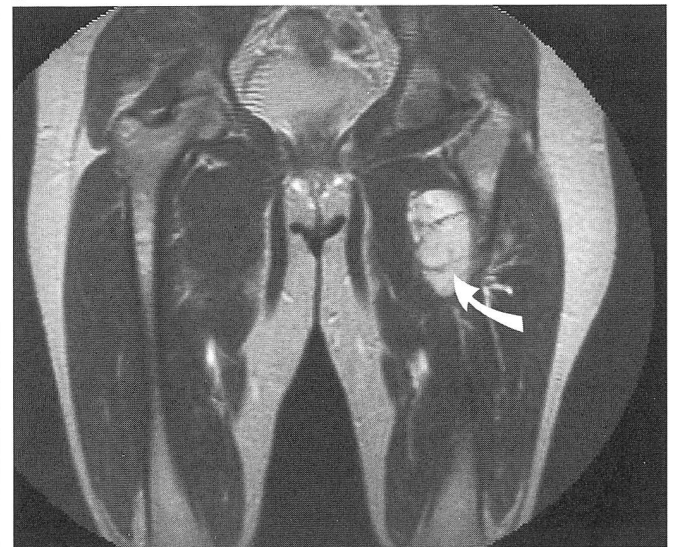


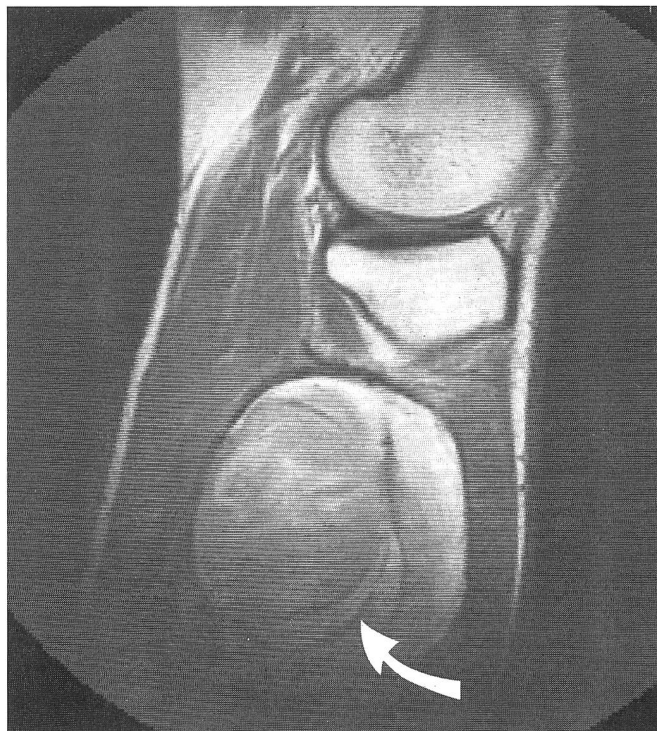
Abbildung 7a-c:

39-jähriger Italiener mit Schmerzen in der linken Flanken- und linken Hüftgelenksregion. Im auswärtigen Computertomogramm wurde ein maligner Tumor in dieser Region vermutet, Zuweisung zur MRI zur besseren Abgrenzung der Raumforderung.

MRI: Psoasmuskulatur links durch paravertebrale Tumorraumforderung links abgedrängt. 6a) T1-, 6b) T2-gewichtete MRI-Schichtaufnahmen. Es lassen sich in der Raumforderung multiple Zysten mit flüssigem Inhalt (T1 dunkel/T2 weiss) abgrenzen. Das zystische Tumorkonglomerat wurde in Bauchlage im Computertomographen punktiert (Abbildung 6c).

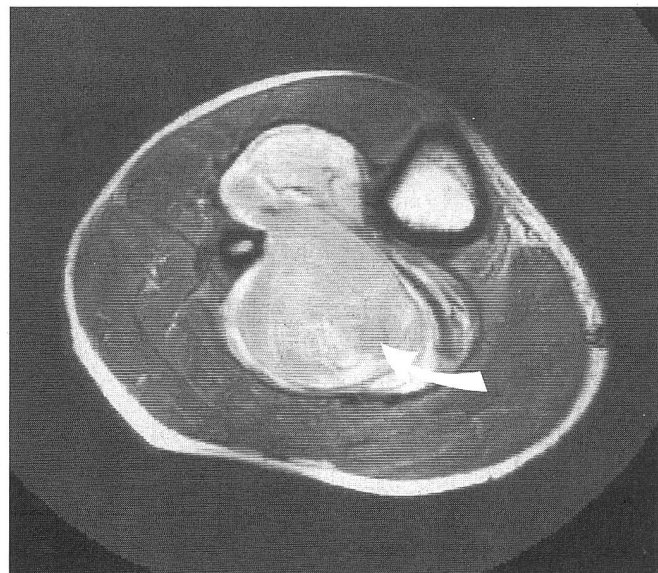
Diagnose: Echinococcus cysticus (Hundebandwurm). Meistens sind beim Menschen beim Hundebandwurmbefall die Leber, Milz und die Lunge betroffen. Ein ausschliesslicher Befall der Muskulatur, wie bei diesem Patienten, ist selten. Das morphologische Bild im MRI ist typisch, ein gut- oder bösartiger Weichteiltumor lässt sich mit grosser Sicherheit ausschliessen.

Therapie: chirurgische Exzision und medikamentöse Behandlung.



a

Abbildung 9a, b:
 19-jähriger debiler Patient, Selbstverletzung mit spitzem Messer, der Patient durchstach angeblich den rechten Unterschenkel von vorne her, zwischen Tibia und Fibula, mit einem spitzen, langen Messer. Mehrere Monate nach der Verletzung kann tief in der proximalen Wadenmuskulatur rechts eine fraglich pulsierende Tumorraumforderung getastet werden. Zuweisung zur MRI zur weiteren Abklärung.
 MRI: 9a) sagittale und 9b) transversale MRI-Schichtaufnahmen



b

der proximalen Unterschenkelregion rechts. Zwischen Tibia und Fibula lässt sich eine scharfbegrenzte, sanduhrförmige Raumforderung mit zum Teil zwiebelschalenartiger Struktur und Strömungsphänomenen abgrenzen. Im MRI kann eindeutig die Diagnose eines Aneurysmass (Gefäßausstülpung) von 12 x 8 x 7 cm Durchmesser gestellt werden.
 Diagnose: Aneurysma spurium der Arteria poplitea (interossea) rechts.
 Therapie: chirurgische Resektion und Gefäßrekonstruktion.

(Fortsetzung von Seite 21)

stimmten Struktur oder einem bestimmten Organ zugeordnet werden, so dass eine Diagnose mit einer hohen Wahrscheinlichkeit gemacht werden kann. Gefäßprozesse und Verletzungen lassen sich häufig besser als mit anderen Methoden abgrenzen (Abbildung 9).

Abbildungen 9a, b:
 (siehe Seite 25)

Die Magnetresonanztomographie ist von allen Weichteiluntersuchungsmethoden die empfindlichste Methode. Die Möglichkeit, Körperorgane in beliebiger Schichtführung und mit gutem Weichteilkontrast abzubilden, ist der Grund, dass sie heute oft als erste und einzige bildgebende Technik zur Abklärung von ungeklärten Schmerzzuständen, Funktionseinschränkungen oder -ausfällen, von entzündlichen und tumorösen Weichteilprozessen eingesetzt wird.

Fortsetzung folgt in der nächsten Ausgabe ●



Abbildung 8a, b:
 31-jährige Patientin mit gut tennisballgrosser Tumorraumforderung in der Muskulatur des proximalen mediadorsalen Oberschenkels links. Die Raumforderung ist nur wenig schmerzhaft und in letzter Zeit rasch gewachsen.
 MRI: 8a) T1- und 8b) T2-gewichtete frontale MRI-Schichtaufnahmen beider Oberschenkel. In der proximalen, dorsalen Adduktorenmuskulatur links lässt sich eine lobulierte, relativ scharf abgrenzbare Tumorraumforderung von ungefähr sieben Zentimeter Durchmesser nachweisen. Signalgebung im T1-Bild intermediär, im T2-Bild erhöht, nicht eindeutig zystisch. Damit besteht Verdacht auf einen malignen Weichteilprozess.
 Diagnose: maligner Weichteiltumor (malignes Haemangiopericytom) des linken Oberschenkels.
 Therapie: chirurgische Exzision und Nachbestrahlung. Nachuntersuchung nach einem Jahr mit MRI: kein erfassbares Rezidiv, keine erfassbare Metastasierung.