

Zeitschrift: Physiotherapeut : Zeitschrift des Schweizerischen
Physiotherapeutenverbandes = Physiothérapeute : bulletin de la
Fédération Suisse des Physiothérapeutes = Fisioterapista : bollettino
della Federazione Svizzera dei Fisioterapisti

Band: 28 (1992)

Heft: 7

Artikel: Le syndrome du canal carpien

Autor: Westerhuis, Pieter

DOI: <https://doi.org/10.5169/seals-929959>

Nutzungsbedingungen

Die ETH-Bibliothek ist die Anbieterin der digitalisierten Zeitschriften. Sie besitzt keine Urheberrechte an den Zeitschriften und ist nicht verantwortlich für deren Inhalte. Die Rechte liegen in der Regel bei den Herausgebern beziehungsweise den externen Rechteinhabern. [Siehe Rechtliche Hinweise.](#)

Conditions d'utilisation

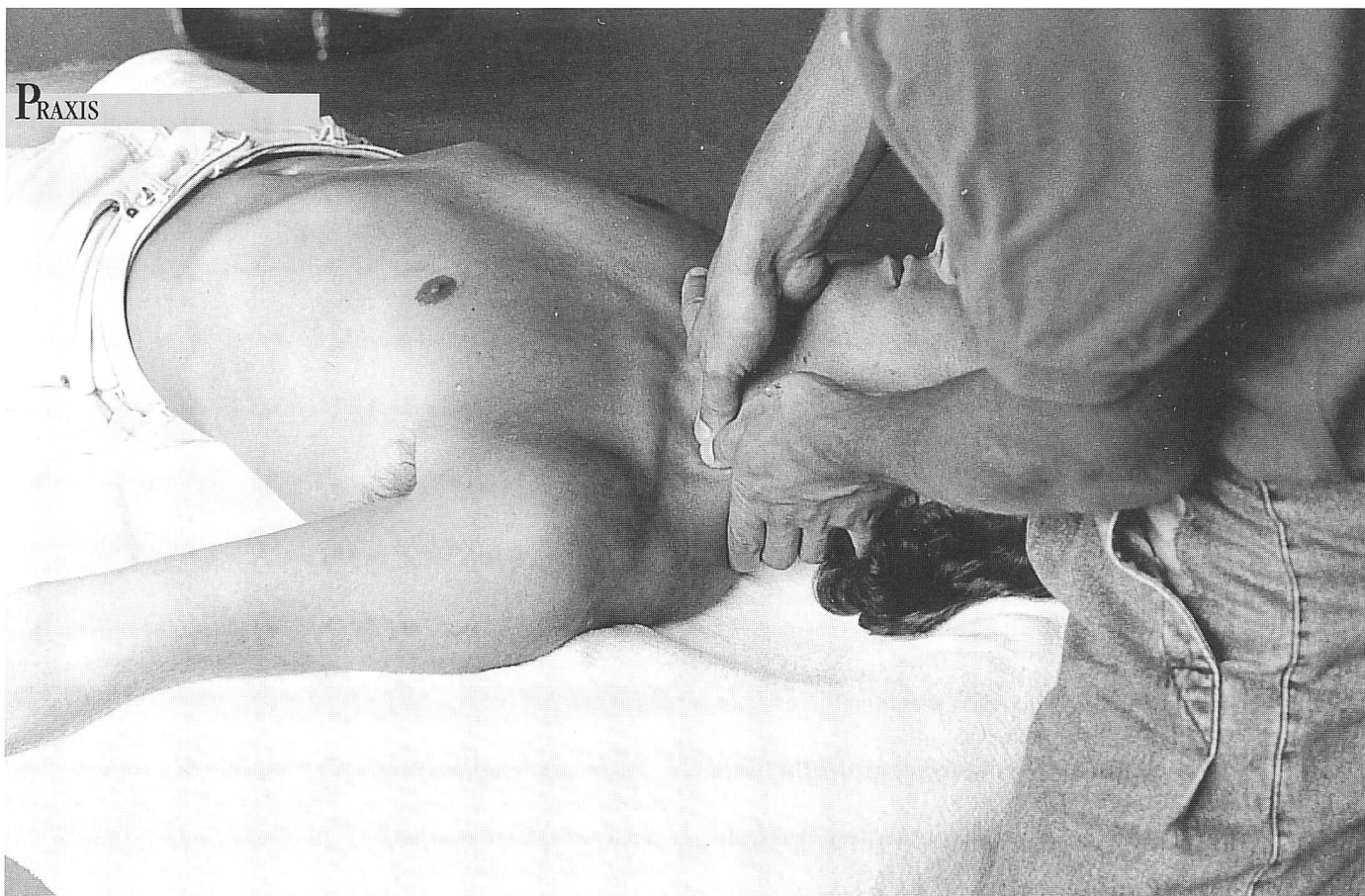L'ETH Library est le fournisseur des revues numérisées. Elle ne détient aucun droit d'auteur sur les revues et n'est pas responsable de leur contenu. En règle générale, les droits sont détenus par les éditeurs ou les détenteurs de droits externes. [Voir Informations légales.](#)

Terms of use

The ETH Library is the provider of the digitised journals. It does not own any copyrights to the journals and is not responsible for their content. The rights usually lie with the publishers or the external rights holders. [See Legal notice.](#)

Download PDF: 15.10.2024

ETH-Bibliothek Zürich, E-Periodica, <https://www.e-periodica.ch>



Mobilisations antéro-postérieures des vertèbres cervicales en extension neuroméningée préalable.

Antero-posterior-Mobilisation der HWS «in neuromeningealer Vordehnung».

Le syndrome du canal carpien

Relativement peu de patients consultent un physiothérapeute avec comme unique diagnostic le «syndrome du canal carpien». La plupart d'entre eux sont en effet traités avec plus ou moins de succès par intervention chirurgicale (Phalen 1966). Les patients qui consultent un thérapeute sont ceux qui soit ont subi une opération dont il reste quelques symptômes résiduels, soit ceux pour qui un SCC représente un diagnostic combiné (par exemple syndrome cervical avec SCC). Le but de cet article est d'exposer le tableau clinique du SCC et de proposer quelques conseils de traitement. Pour des raisons de place, nous avons volontairement renoncé ici à parler d'une influence par l'intermédiaire du système nerveux sympathique.

Par SCC, on entend une compression du nerf médian dans le canal carpien. Il consiste en un canal osseux en forme de U formé par les os du carpe (particulièrement l'apophyse unciforme de l'os crochu et la tubérosité du scaphoïde) et un plafond déli-

mité par le ligament transverse du carpe (retinaculum flexorum). Dans le canal, le nerf possède un épineure fortement développé, le protégeant de la compression.

Sunderland décrit un «gradient de pression» vasculaire, in-

dispensable à une irrigation sanguine optimale du nerf: pression artérielle (= pA) > pression capillaire (= pC) > pression dans le funicule (= pF) > pression veineuse dans l'épineure (= pV) > pression dans le tunnel carpien (= pT). Dans le cas où la

valeur de pT dépasse celle de pV, il y aura stase veineuse, conduisant finalement à une ischémie relative par le soi-disant «Backward failure». Dès lors, la perméabilité de la paroi du vaisseau augmente, causant ainsi un œdème qui, en faisant monter encore la pression, entraîne de plus la formation d'adhérences (Lundborg 1988). C'est ainsi que la mobilité du nerf sera restreinte, le sensibilisant d'autant plus à des microtraumatismes.

Lundborg a constaté lors de manométries une pression de repos de 30 mm Hg dans le canal carpien chez des patients qui présentaient des troubles alors que cette même pression était de 2,5 mm HG chez des sujets testés ne présentant aucun symptôme.

Un autre mécanisme important pouvant également jouer un rôle consiste en ce que l'on appelle le «double crush syndrome». Lorsqu'il existe une affection quelque part dans le système nerveux on rencontre des problèmes additionnels à un autre endroit le long du nerf. Ainsi, en 1973, Upton et McComas ont montré que chez 115 patients présentant un SCC on a découvert des problèmes supplémentaires dans la colonne cervicale chez 81 d'entre eux. (Pour de plus amples informations se référer à Butler 1991.) Le mécanisme du «double crush» implique, pour nous thérapeutes, d'importantes conséquences. Cela signifie que nous devons inclure dans notre examen et notre traitement les autres articulations (aussi bien proximales que distales) le long du nerf.

Les symptômes commencent souvent au niveau de l'index et du majeur

Le patient exprime le plus souvent des plaintes dans le territoire d'innervation du nerf médian. L'index et le majeur sont particulièrement touchés. Dans

la mesure où d'autres troubles proximaux, comme par exemple un syndrome T-4, un syndrome radiculaire C-7, un syndrome de traversée thoraco-brachiale, etc., peuvent être la cause de symptômes dans cette région, il est essentiel de les distinguer précisément (se référer à Maitland et Grieve).

Lundborg différencie trois phases dans un SCC:

1. Phase initiale

Le patient se plaint surtout d'une paresthésie de la main durant la nuit; elle disparaît relativement rapidement dès que la main est remise en mouvement.

Toujours selon Lundborg, les facteurs suivants sont à la base de l'augmentation de pression dans le canal durant la nuit:

- Le corps repose horizontalement; il s'ensuit donc une redistribution de liquide tissulaire des jambes vers les bras.
- Drainage diminué par le ralentissement de la pompe musculaire.
- La tendance pendant la nuit de tenir la main en flexion. Une flexion maintenue chez des patients souffrant d'un syndrome du canal carpien entraîne une augmentation de la pT jusqu'à 90–100 mm Hg.
- Une diminution de la pression sanguine vers le matin. Ceci a

pour conséquence qu'une légère augmentation de la pT qui suffit pour que l'irrigation sanguine soit perturbée de façon décisive. Pour soutenir cette théorie, on pourrait ajouter que les patients présentant une hypertension artérielle élevée sont moins sujets à un SCC.

2. Phase intermédiaire

A partir de ce stade, le patient présente également des symptômes diurnes. Ils sont entre autres renforcés par:

- le tricot
- la lecture de journaux
- la conduite automobile
- l'appui sur le guidon d'un vélo
- l'écriture

Il arrive aussi que le patient se plaigne d'une relative incapacité à utiliser sa main, lorsque, par exemple, il boutonne sa chemise le matin.

En outre, la nature des plaintes se modifie quelque peu: d'une simple paresthésie à une légère anesthésie et des douleurs.

3. Phase avancée

En raison des troubles vasculaires et mécaniques, le patient souffre maintenant de dégâts macroscopiques du nerf (neuropraxie, axonotmésis et adhérences). Ceci provoque l'apparition de symptômes permanents et en

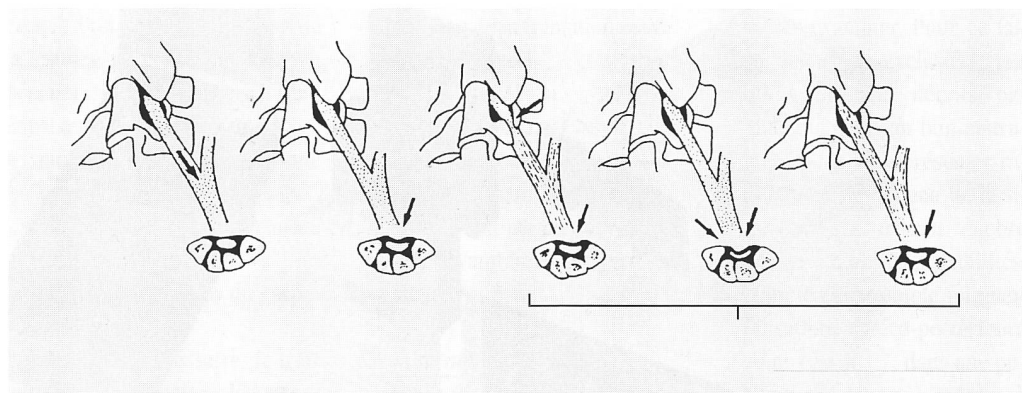
PRAXIS

plus d'insensibilité et de faiblesse. Sont ici particulièrement concernés les muscles courts abducteurs du pouce et opposants du pouce. Ceci conduit à une gêne considérable du saisissement.

Comment cela arrive-t-il?


Souvent, le patient ne peut définir précisément un facteur déclenchant. Les facteurs causals peuvent être:

- Modifications hormonales de la femme durant la grossesse ou la ménopause. Lundborg cite Sofermann qui prétend que 20% des femmes enceintes seront un jour atteintes par le syndrome du canal carpien à partir du 6e mois, guérissant dans la plupart des cas spontanément après l'accouchement. Le SCC est trois fois plus fréquent chez les femmes que chez les hommes.
- Ténosynovite en rapport avec une polyarthrite rhumatoïde.
- Etat après une fracture de Pouteau.



Le syndrome du «double crush» (Butler 1991).

Das «double crush syndrome» (Butler 1991).



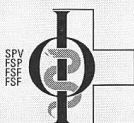
SCHAUMSTOFFE

- Therapiekeile
- Lagerungsblöcke
- Rückenrollen
- Zuschnitte nach Skizzen
- Nackenrollen
- (ohne Bezugstoffe)

Verlangen Sie Muster und Preisliste

SIGERIST Carl Sigerist AG
 CH-8207 Schaffhausen
 Telefon 053 - 34 15 55
 Ebnatstr. 162 Industriegebiet Herblingertal Telefax 053 - 33 41 84

7-G



Bitte berücksichtigen Sie beim Einkauf unsere Inserenten

PS-A599

Zu reduzierten Preisen

Muskeldehnung

warum und wie?

Olaf Evjenth und Jern Hamberg

Eine erfolgreiche Behandlungsmethode bei Schmerzen und beschränkter Beweglichkeit

Nur solange Vorrat

Teil I
Die Extremitäten. 178 Seiten mit mehr als 260 Bildern, Muskelregister und 16 Tabellen mit Schema über die bewegungshindernde Funktion verschiedener Muskeln. **SFr. 65.-**

Teil 2
Die Wirbelsäule. 128 Seiten mit mehr als 190 Bildern, Muskelregister und 16 Tabellen mit Schema über die bewegungshindernde Funktion verschiedener Muskeln. **SFr. 60.-**
 Beide Teile zusammen **SFr. 115.-**

Verlangen Sie kostenlos unsere Broschüre mit Leseproben

Einsenden an: **Remed Verlags AG**
 Postfach 2017, 6300 Zug 2/Schweiz

PS-A2-1.6

Senden Sie mir bitte gegen Nachnahme

Anzahl Teil I SFr. 65.- + Verp. u. Vers.sp.

Anzahl Teil III SFr. 60.- + Verp. u. Vers.sp.

Anzahl Teil und II SFr. 115.- + Verp. u. Vers.sp.

Name/Vorname

Strasse

PLZ Ort Land

Impulse für die Schmerztherapie und Muskelstimulation

TENS-Geräte vom kleinsten bis zum feinsten



FRITAC MEDIZINTECHNIK AG
 8031 Zürich
 Hardturmstrasse 76
 Telefon 01/271 86 12

BON

Bitte ausschneiden und einsenden an
FRITAC AG
POSTFACH
8031 Zürich

Bitte senden Sie mir/uns Unterlagen

- TENS-Geräte
- ELEKTRO- und ULTRA-SCHALL-Therapiegeräte
- Gesamtdokumentation Physiotherapie-Einrichtung

Name _____
 Strasse _____
 PLZ/Ort _____

7-G



Mobilisation de la transition cervico-thoracique.

Mobilisation des Zerviko-thorakalen Überganges.

- La présence éventuelle d'un diabète sucré doit également être pris en considération. Une des conséquences de cette maladie est une sensibilité accrue du nerf à une augmentation de la pression.

De plus on devrait, lors de l'anamnèse, toujours poser la question d'éventuels troubles antérieurs de la colonne cervicale. Ici également, pensons au «double crush».

Traitement

Lorsque l'on considère le traitement du SCC, il faut être avant tout conscient que si le patient se trouve en phase avancée, seule l'intervention chirurgicale peut être une aide dans la plupart des cas. En revanche, dans le cas où le patient est encore à une

phase initiale ou intermédiaire, ou encore si d'autres articulations sont touchées, un traitement entrepris suffisamment tôt peut être fructueux.

Si le patient se plaint surtout d'inconfort nocturne, il peut être opportun de prescrire le port d'une attelle pendant la nuit; elle évite que l'articulation ne se trouve trop longtemps en flexion palmaire. On recommandera également l'utilisation d'un édredon.

Néanmoins, il faut aussitôt que possible traiter les données articulaires. Dans ce sens, il faut établir une liste de priorités où ce que l'on nomme la «cause de la cause» doit être abordée en premier lieu. Ceci comprend entre autres:

- mobilisation de la colonne cervicale;
- mobilisation de la première côte;
- mobilisation des os du carpe.

Lorsque c'est nécessaire, le traitement devrait inclure les structures neuroméningées. Ceci comprend entre autres:

- «Sidegliding» (glissement latéral) de la colonne cervicale selon Elvey;

- dépression de la ceinture scapulaire;
- extension du coude en flexion dorsale de la main;
- mobilisation de la colonne cervicale sous élévation neuroméningée préalable.

Dans la mesure où les techniques de mobilisation des structures neuroméningées sont soumises à des critères précis d'application, elles ne devraient être utilisées que lorsque l'on est instruit en la matière.

Il est évident que mise à part la mobilisation passive, le patient doit lui-même se responsabiliser par un programme à domicile que l'on peut lui établir. Il devrait s'agir d'un prolongement logique du traitement. Ceci comprend entre autres:

- correction posturale;
- automobilisations de l'articulation de la main;
- automobilisations neuroméningées.

Recherche diagnostique objective

En relation avec la phase dans laquelle le patient se trouve, on rencontre les données suivantes:

Inspection

- trophicité de la main perturbée;
- atrophie de la musculature thénarienne;
- cyphose de la transition cervico-thoracique?

Mouvements actifs et passifs

- flexion dorsale de l'articulation de la main limitée;
- une flexion maintenue aggrave les symptômes (épreuve de Phalen).

Examen neurologique

- hyper-/hypoesthésie dans le territoire du médian (comparer avec dermatomes);
- faiblesse des muscles courts abducteurs du pouce et opposants du pouce;

PRAXIS

- le signe de Tinel sur le canal carpien est positif.

Examen des structures neuroméningées

- Par application du «Upper Limb Tension Test» (épreuve de tension de l'extrémité supérieure) au nerf médian comme décrit par Elvey, on trouve une nette influence sur les douleurs par des mouvements de la ceinture scapulaire et/ou à la nuque.

Mouvements passifs additionnels

- On observe fréquemment une mobilité restreinte des os carpiens. Il faut porter une attention particulière à la mobilisation postéro-antérieure du grand os (os capitatum) lors d'une extension horizontale simultanée des os carpiens.

Articulations voisines

- Même lorsque le patient ne ressent aucun trouble au niveau d'autres articulations, il est néanmoins indispensable de les examiner. Pour ce faire, les «tests exclusifs», tels qu'ils ont été décrits par Maitland, sont un bon instrument pour se représenter rapidement un tableau de la situation. On devrait encore penser à d'autres possibilités, comme par exemple une mobilisation antéro-postérieure au niveau de C7, dans une position de départ à extension neuroméningée préalable.