

Zeitschrift: Physiotherapie = Fisioterapia

Band: 32 (1996)

Heft: 2

Artikel: Le syndrome de la traversée cervico-thoraco-brachiale

Autor: Chave, E. / Rubi, J.C. / Martin, J.M. / Couzan, S. / Prufer, M. / Moatti, R.

DOI: <https://doi.org/10.5169/seals-929078>

Nutzungsbedingungen

Die ETH-Bibliothek ist die Anbieterin der digitalisierten Zeitschriften. Sie besitzt keine Urheberrechte an den Zeitschriften und ist nicht verantwortlich für deren Inhalte. Die Rechte liegen in der Regel bei den Herausgebern beziehungsweise den externen Rechteinhabern. [Siehe Rechtliche Hinweise.](#)

Conditions d'utilisation

L'ETH Library est le fournisseur des revues numérisées. Elle ne détient aucun droit d'auteur sur les revues et n'est pas responsable de leur contenu. En règle générale, les droits sont détenus par les éditeurs ou les détenteurs de droits externes. [Voir Informations légales.](#)

Terms of use

The ETH Library is the provider of the digitised journals. It does not own any copyrights to the journals and is not responsible for their content. The rights usually lie with the publishers or the external rights holders. [See Legal notice.](#)

Download PDF: 17.11.2024

ETH-Bibliothek Zürich, E-Periodica, <https://www.e-periodica.ch>

Le syndrome de la traversée cervico-thoraco-brachiale

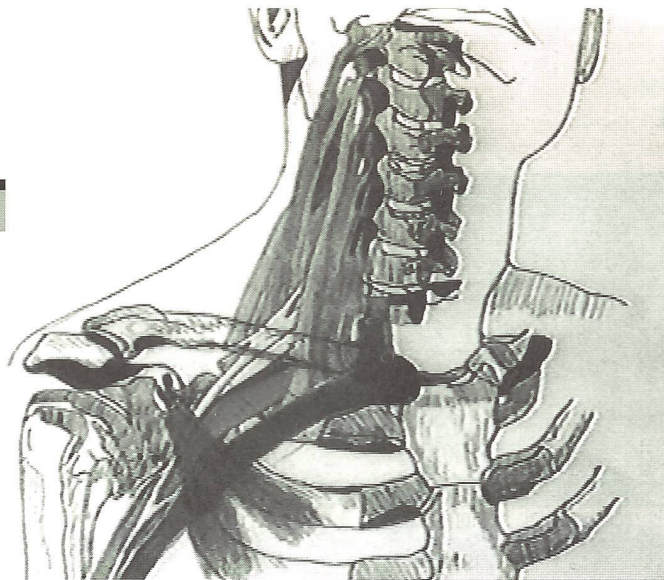


Figure 1

**E. Chave, kinésithérapeute; J.C. Rubi, kinésithérapeute; J.-M. Martin, kinésithérapeute;
S. Couzan, médecin angiologue; M. Prufer, médecin angiologue;
R. Moatti, médecin, F-Saint-Etienne**

La pression du creux sus-claviculaire et de la région axillaire détermine le degré d'irritation du plexus brachial. La manœuvre du chandelier apprécie le retentissement de cette compression vasculo-nerveuse dynamique.

La compression dynamique de l'artère ou de la veine sous-clavière et du plexus brachial est responsable d'une pathologie méconnue et dont la fréquence est sous-estimée. Deux syndromes peuvent être définis. Le plus rare est le syndrome du défilé thoraco-brachial sans pathologie associée. Plus fréquemment, des pathologies de voisinage, cervicales ou scapulaires déstabilisent la région et favorisent la compression dynamique vasculo-nerveuse. L'intrication de ces pathologies est responsable du syndrome de la traversée cervico-thoraco-brachiale (TCTB).

ANATOMIE – PHYSIOPATHOLOGIE

L'espace délimité par la clavicule, la première côte et les muscles scalènes et sous-clavier (fig. 1) réalise une véritable pince pouvant comprimer, lors de certains mouvements de la tête, du bras et de l'épaule, l'artère sous-clavière accompagnée du plexus brachial dans sa partie divergente ou la veine sous-clavière dans sa partie convergente. Plus rarement, cette compression neurovasculaire peut se produire entre la tête humérale et le muscle petit pectoral. Des mesures anatomiques réalisées lors de dissec-

tions cadavériques et en IRM ont confirmé l'étranglement de la zone de passage du pédicule vasculo-nerveux.

Ainsi, lors de l'abduction du bras supérieur à 80° associée à la rétroimpulsion de l'épaule et l'inspiration forcée, la pince se referme sur les racines du plexus-brachial. D'autre part, les troncs primaires du plexus constituent des cordages quasi inextensibles qui adhèrent à l'artère sous-clavière par l'intermédiaire de connexions cellulo-fibreuses. Leur mise en tension lors des différents mouvements du bras ou de la colonne cervicale protège l'artère sous-clavière.

Ceci explique la plus grande fréquence des compressions neurologiques. Après un traumatisme même parfois minime du cou ou de l'épaule ou un changement d'activité professionnelle, sportive ou familiale, avec utilisation excessive des bras, la pince peut se refermer (fig. 2) et la compression du pédicule vasculo-nerveux devient effective.

Ceci est aggravé lorsqu'il existe un trouble statique préexistant (fig. 3) ou des anomalies osseuses, cartilagineuses, musculo-ligamentaires d'origine embryologique ou acquises venant

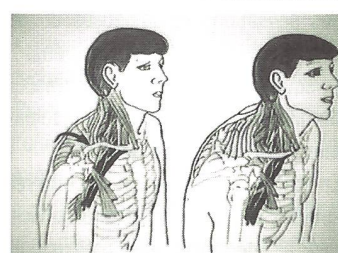
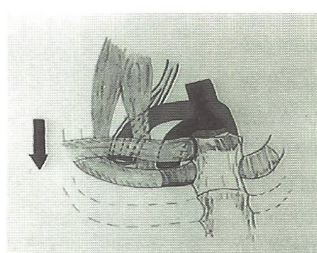
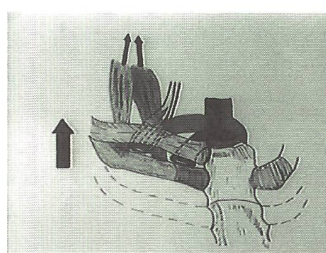
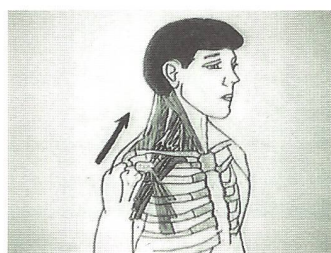
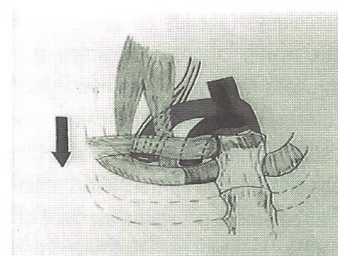
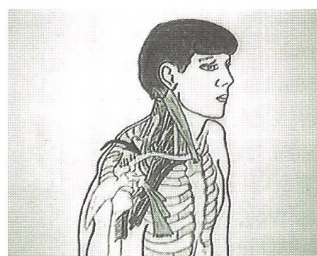
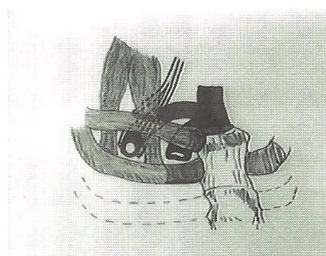
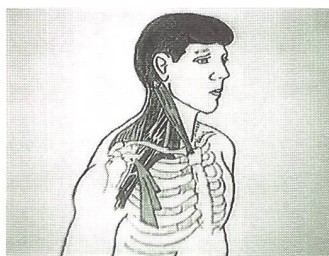


Figure 2

Figure 3

comblent cet espace. D'autre part, cette région est soumise à des contraintes biomécaniques importantes en provenance de la colonne cervico-dorsale et de l'épaule. Elle peut être définie comme une *zone frontière en équilibre dynamique instable*. Ce syndrome peut être responsable, dans certains cas chroniques et invalidants, d'attitudes vicieuses antalgiques (fig. 3). Il est donc indispensable d'apprécier le retentissement des pathologies de voisinage sur le défilé thoraco-brachial. Réciproquement, il faut savoir rechercher la présence de cette compression neurovasculaire dynamique pour le diagnostic et le traitement de ces pathologies. Ceci est déterminant pour la rééducation. Les complications de ce syndrome peuvent être graves, mais sont exceptionnelles lorsque le diagnostic est fait précocement.

DIAGNOSTIC CLINIQUE

Le diagnostic clinique de cette pathologie est réalisé par un interrogatoire orienté et un examen simple, statique et dynamique.

L'interrogatoire

Il recherche la présence de signes déclenchés ou aggravés par certaines positions du bras et de l'épaule. Les plus spécifiques sont :

- la sensation de fatigabilité lors de l'abduction du bras le plus souvent au-dessus de 80° ou lors du port d'objets plus ou moins lourds ;
- les paresthésies, principalement des mains, avec parfois réveil nocturne ;
- la sensation d'œdème des doigts après certaines positions compressives ou le matin au réveil ;
- l'acrosyndrome positionnel.

D'autres signes de pathologies associées doivent faire évoquer ce syndrome : les cervicalgies chroniques rebelles au traitement classique ou aux manipulations vertébrales répétitives, les torticolis récidivants, les névralgies cervico-brachiales ou cervico-scapulaires mal systématisées, les pathologies atypiques de l'épaule, les épicondylites ou épitrochléites rebelles.

Plus rarement peuvent s'associer des céphalées d'allure migraineuse, des névralgies d'Arnold et des sensations vertigineuses ou des malaises déclenchés par certaines positions.

Lorsque la compression neurovasculaire est intermittente et modérée la symptomatologie peut être frustrée et peu évocatrice.

En cas de déstabilisation de cette région, le plus souvent par une contracture cervicale consécutive à une pathologie préexistante ou à un traumatisme même d'apparence bénigne, cette

symptomatologie peut devenir très invalidante avec réveils nocturnes.

Si la thérapeutique n'est pas adaptée, les symptômes vont persister voire s'aggraver, et ils peuvent être responsables d'un syndrome dépressif réactionnel. D'autre part, ce syndrome dépressif représente un facteur aggravant particulièrement chez la femme. En effet, il est souvent associé à une hypotonie avec chute des épaules, ce qui abaisse la clavicule. De plus, le stress favorise l'hyperventilation thoracique supérieure et la surélévation de la première côte.

Dans ces deux circonstances, la pince costo-claviculaire se referme.

L'examen statique

Il détermine des anomalies du morphotype de type hypertonique et hypotonique, ainsi que la présence de pathologies associées aggravantes principalement cervicales. Il recherche des signes évoquant une complication artérielle, veineuse ou neurologique. Il recherche également un syndrome du canal carpien qui peut être associé ou aggravé et nécessiter des soins particuliers.

Le signe de la pression du creux sus-claviculaire (PCSC) et de la région axillaire nous paraît déterminant pour le diagnostic positif des compressions neurologiques. En effet, souvent le tableau clinique est très évocateur, mais les explorations complémentaires de type électro-myogramme (EMG) ou potentiels évoqués somesthésiques (PES) sont normales ou peu spécifiques.

Anatomiquement, le plexus brachial se constitue dans la région supra-claviculaire et distribue ses troncs au-dessus et autour de l'artère sous-clavière. Lors de la position assise, bras et épaule en légère antépulsion, le creux sus-claviculaire se dégage et permet la palpation (fig. 4) d'une partie du plexus et de l'artère sous-clavière qui sert de repère.

Nous avons constaté que la pression douce et prolongée (10 secondes) de ce creux sus-claviculaire et de la région axillaire pouvait déclencher des paresthésies irradiant le plus souvent vers la face interne du coude ou de la main sur le trajet du nerf cubital, plus rarement sur le trajet du nerf médian. Or la compression du plexus brachial, au niveau de la pince costo-claviculaire, se fait sur ses racines basses qui donnent naissance au nerf médian plus en aval.

Sur une étude portant sur 229 patients, nous avons noté qu'en cas de paresthésies invalidantes reproduites par l'examen dynamique (156 patients), cette pression du plexus brachial était positive dans 86% des cas. Des cervicalgies étaient rencontrées chez 144 patients (92%). Ceci peut être un moyen simple d'apprécier le degré d'irritation du plexus brachial souvent lié à une pathologie cervicale. En complément, la manœuvre dynamique va permettre le diagnostic de compression neurologique au niveau de la pince costo-claviculaire et son suivi par des traitements adaptés.

Nous recherchons de façon systématique et simultanée la disparition du pouls radial asso-

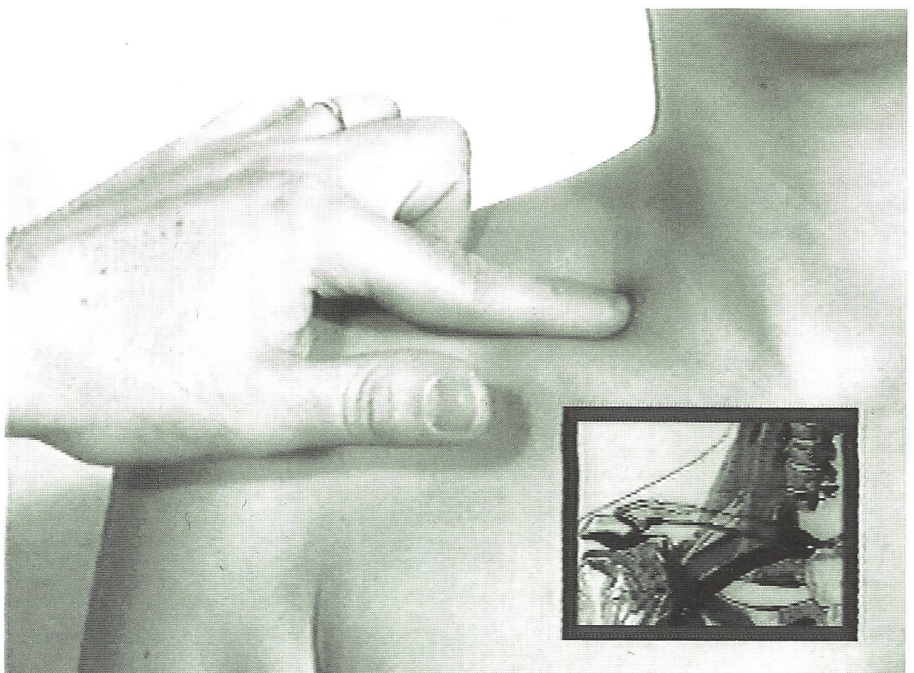


Figure 4

ciée à la présence d'un souffle axillaire. Ceci permet le diagnostic clinique de compression artérielle sans pouvoir apprécier son intensité.

Sur des arguments anatomiques et biomécaniques, l'examen dynamique de référence est la manœuvre du chandelier. Le sujet doit être placé de façon rigoureuse, bras et avant-bras en abduction à 90° avec légère rétropulsion de l'épaule, mains tournées vers l'extérieur. Il réalise un maximum de cinquante mouvements car, au-delà, la spécificité paraît insuffisante. Le nombre de mouvements réalisés et les différents symptômes imposant l'arrêt sont notés.

Nous avons constaté une corrélation entre l'intensité de la compression aux EFV et l'arrêt précoce lors de la manœuvre. Cette manœuvre apporte des arguments en faveur d'une compression dynamique du plexus brachial par la reproduction des paresthésies distales, le plus souvent de la main dans le territoire du nerf cubital et plus rarement du nerf médian. Les compressions artérielles étaient souvent associées à une symptomatologie distale (avant-bras et main) analogue à la claudication du mollet et du pied dans les artériopathies des membres inférieurs. Il paraît cependant difficile de définir cliniquement avec précision une compression artérielle et/ou veineuse, et/ou neurologique.

LES EXPLORATIONS FONCTIONNELLES VASCULAIRES (EFV)

Elles réalisent le diagnostic des compressions artérielles et veineuses et dépistent les complications. Elles déterminent les différents types et amplitudes des mouvements compressifs et des mouvements sans compression. Elles recherchent la participation des pathologies associées avec la rétropulsion de l'épaule et la rotation controlatérale de la tête témoignant du rôle des scalènes. Ceci est déterminant pour guider la kinésithérapie.

Nous proposons un protocole d'examen qui a fait l'objet d'un film médical.

Le doppler continu

Il réalise le diagnostic de compression artérielle. L'examen de l'artère sous-clavière étant difficile, nous répétons les manœuvres sur l'artère axillaire, mais également sur l'artère humérale à son tiers moyen. Ceci nous permet d'apprécier le retentissement en aval de compression.

L'échographie

Elle permet le diagnostic des compressions veineuses. Nous réalisons l'examen au niveau de la veine axillaire, juste en dessous de la clavicule. Ceci permet de visualiser la compression en

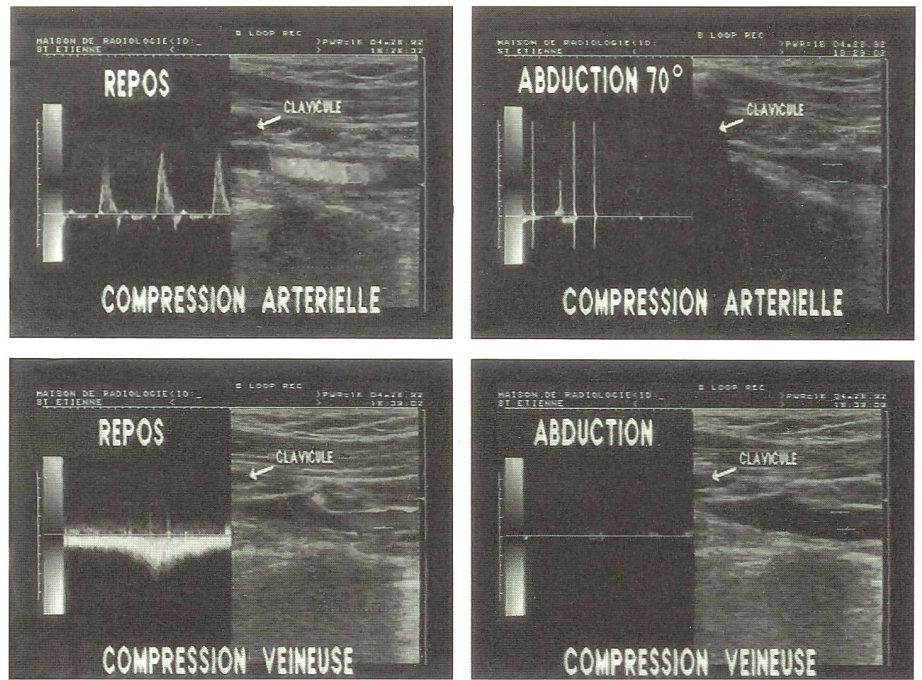


Figure 5

arrière de la clavicule ainsi que la dilatation présténotique. En coupe transversale, on peut observer l'ouverture des collatérales témoignant de l'intensité de la compression.

Le duplex écho-doppler couleur (fig. 5)

C'est l'examen de référence. Il apporte une analyse plus précise sur l'intensité de la compression artérielle et/ou veineuse, et sur le degré d'amplitude du mouvement responsable de la sténose ou de l'interruption du flux. Ces examens ultrasonographiques permettent également au patient de mieux comprendre sa pathologie. Il entend et voit les mouvements et attitudes qu'il peut faire et ceux qu'il doit éviter dans sa vie quotidienne, professionnelle, familiale ou sportive.

Dans la littérature, des compressions vasculaires ont été retrouvées chez des sujets asymptomatiques. Ceci s'explique par l'étranglement de la zone de passage du pédicule vasculo-nerveux au niveau de cette zone de transition cervico-scapulaire. Ainsi certains troubles statiques vont aboutir à l'abaissement de la clavicule ou à la surélévation de la première côte et favoriser la fermeture de la pince costo-claviculaire. Cependant cette compression intermittente ne s'exprime pas cliniquement, car elle ne survient que pour des mouvements extrêmes ou rares dans la vie quotidienne.

Les explorations neurologiques

De type EMC ou PEV, elles ne sont réservées qu'en cas de signe de gravité et pour le diagnostic différentiel. Elles doivent être réalisées en position comprimante.

L'angiographie et la phlébographie dynamique

Elles montrent la zone précise de compression et son retentissement. Elles mettent en évidence les éventuelles complications. Ces examens invasifs et dont l'étude dynamique est parfois difficile ou réalisée en position extrême, nous paraissent moins pertinents que l'écho doppler. Nous ne les utilisons qu'à titre préopératoire.

Pathologies associées

En cas de pathologies associées, nous proposons un bilan spécialisé avec thérapeutique adaptée avant de débiter la rééducation globale. Tous les éléments du bilan clinique et paraclinique sont regroupés sur une fiche de liaison transmise au kinésithérapeute.

KINÉSITHÉRAPIE

Le traitement principal de cette pathologie est la kinésithérapie. De nombreux protocoles ont été décrits. Celui de Peet (Mayo-Clinic), datant de 1956, est encore actuellement le plus utilisé.

Par ordre chronologique, Peet en 1956 a proposé une kinésithérapie avec une série de six exercices axés essentiellement sur le renforcement des muscles éleveurs du moignon de l'épaule. En 1982, Bouchet proposait un protocole dérivé de celui de Peet. Il différenciait les morphotypes et prévoyait une modification des exercices chez le sujet musclé.

Le protocole de Revel développait une rééducation spécifique des déséquilibre cervico-dorso-scapulaires tout en favorisant la respiration thor-

acique basse, mais il conservait un programme à domicile basé sur les exercices décrits par Peet. Thévenon a décrit deux protocoles (1984–1985) qui reprenaient les principes de celui de Revel. Les premières séances devaient être réalisées en milieu hospitalier.

Berrebi en 1977 a été le premier à proposer un renforcement du grand dentelé et du petit pectoral, mais aucun résultat n'a été publié.

Windsor a proposé en plus de la rééducation, l'utilisation du biofeedback pour rééquilibrer la ceinture scapulaire dans une position asymptomatique.

Prost (1990) a proposé un travail utilisant une synthèse des différents protocoles. Il a réalisé une étude critique du protocole de Peet, et plus particulièrement des exercices de renforcement musculaires.

Aligne (1992) a proposé une approche plus globale de la pathologie avec correction des déséquilibres de la statique vertébrale associée aux techniques de massage, d'éducation posturale et respiratoire. Le renforcement musculaire est toujours axé sur les muscles suspenseurs de l'épaule. Il préconise des exercices d'entretien à domicile et la pratique de sport comme par exemple la natation et le dos crawlé.

Nouvelle approche thérapeutique

La rééducation que nous proposons diffère des autres protocoles car :

- Elle est guidée par les éléments cliniques et paracliniques regroupés sur la fiche de liaison. Le kinésithérapeute peut ainsi orienter sa rééducation en fonction du morphotype du patient et de la présence de pathologies associées. Les EFV permettent de travailler en supprimant les mouvements ou postures compressifs ou de rester en dessous du niveau de compression.
- Elle ne correspond pas à un protocole, mais à un ensemble de techniques qui vont être appliquées en fonction de l'état du patient, de l'ancienneté de sa pathologie et de l'intrication avec des pathologies de voisinage qui peuvent retentir sur le STCTB. Cette rééducation ne doit pas se baser sur des exercices stéréotypés, mais elle doit être adaptée à chaque patient et à chaque séance. En effet, les techniques utilisées ne peuvent être identiques si le patient est relaxé ou s'il se présente fatigué, stressé et contracturé.
- Elle nécessite une adaptation des gestes de la vie quotidienne, professionnelle, sportive et familiale. Les EFV apportent une aide précieuse à la compréhension de la pathologie par les patients. Ils peuvent voir et entendre tous les mouvements et attitudes participant à la com-

pression et ceux qui peuvent être sans compression. Ce travail d'ergothérapie est développé et amélioré par le kinésithérapeute au cours de sa rééducation. Ceci nous paraît très important en particulier dans la phase de consolidation.

Techniques

Les techniques que nous utilisons sont des techniques classiques de kinésithérapie, mais qui respectent les contraintes de cette pathologie :

- travail en antépulsion du moignon de l'épaule;
- travail en-dessous du niveau de compression déterminé par les EFV.

Le massage

C'est une phase essentielle du traitement, tout particulièrement au début. Il doit être également utilisé très régulièrement par la suite, ce qui n'est pas de règle dans tous les autres protocoles.

L'installation du patient en décubitus ventral doit se faire avec les membres supérieurs le plus souvent le long du corps ou en tout cas en-dessous de l'amplitude d'abduction compressive. Elle doit également tenir compte d'une possible compression par les scalènes lors de la rotation controlatérale de la tête (déterminée par les EFV). Nous insistons sur les muscles :

- trapèze supérieur;
- sterno-cléido-mastoïdien;
- fixateurs d'omoplate;
- l'angulaire de l'omoplate et le muscle sous-clavier qui sont souvent négligés.

Ces massages sont associés à des techniques de mobilisation des articulations acromio-claviculaire et sterno-claviculaire.

L'éducation respiratoire

C'est une phase fondamentale représentée par l'apprentissage de l'inspiration abdomino-diaphragmatique et le relâchement. Elle doit compléter la respiration spontanée thoracique haute souvent amplifiée par l'émotivité et le stress car elle va favoriser la fermeture de la pince costo-claviculaire.

Débutée en décubitus dorsal, jambes fléchies avec un contrôle manuel du patient, elle doit être intégrée à l'arsenal des mouvements proposés durant le traitement.

L'éducation proprioceptive

Elle s'adresse à la fois à la colonne cervicale et dorsale ainsi qu'à la région du creux sus-claviculaire et à l'épaule.

Colonne cervico-dorsale

La colonne vertébrale est une «poutre composite» très perfectionnée, possédant une sensibilité et une réactivité particulières.

La colonne cervico-dorsale fonctionne habituellement de façon automatique. Ce système neuromoteur va, lorsqu'il fonctionne bien, répartir les pressions, fixer et mobiliser la colonne en fonction du mouvement. Il est donc nécessaire d'activer les mécanismes du contrôle neuromoteur pour les intégrer à des activités neuromotrices ou posturales reproduites lors de la rééducation puis dans des conditions de vie normale.

L'épaule

En observant le caractère particulièrement algique de certaines postures prolongées réalisées fréquemment au cours de la vie quotidienne, nous avons constaté qu'elles aboutissaient à des attitudes figées et à des contractures. Les mouvements de l'épaule étant particulièrement fréquent dans une journée (20 000 selon Abet), il nous a donc paru très important d'insister sur cette éducation proprioceptive, l'épaule ne devant pas être «l'esclave de la main».

Trois axes de travail doivent être définis :

- l'équilibre de l'épaule qui doit être bien «assise» sur le bassin;
- la coordination main-bras épaule est obtenue par un travail harmonieux à base d'exercices d'assouplissement et de relâchement musculaires. Elle va apporter à l'épaule une véritable autonomie gestuelle. Il est important de rappeler qu'une épaule tombante n'est pas forcément une épaule relâchée;
- la motricité fine doit permettre de redonner un véritable sens kinesihésique à l'épaule.

Le renforcement musculaire

Il s'adresse au muscle biomécaniquement correcteur, essentiellement le grand dentelé. Le renforcement du muscle petit pectoral est également proposé dans l'ensemble des protocoles décrits. Nous pensons qu'il ne doit pas être systématiquement réalisé. En effet, chez les brévilignes, ce renforcement du petit pectoral est contre-indiqué car il peut être «agressif» sur le paquet vasculo-nerveux surtout lors de mouvement d'hyperabduction.


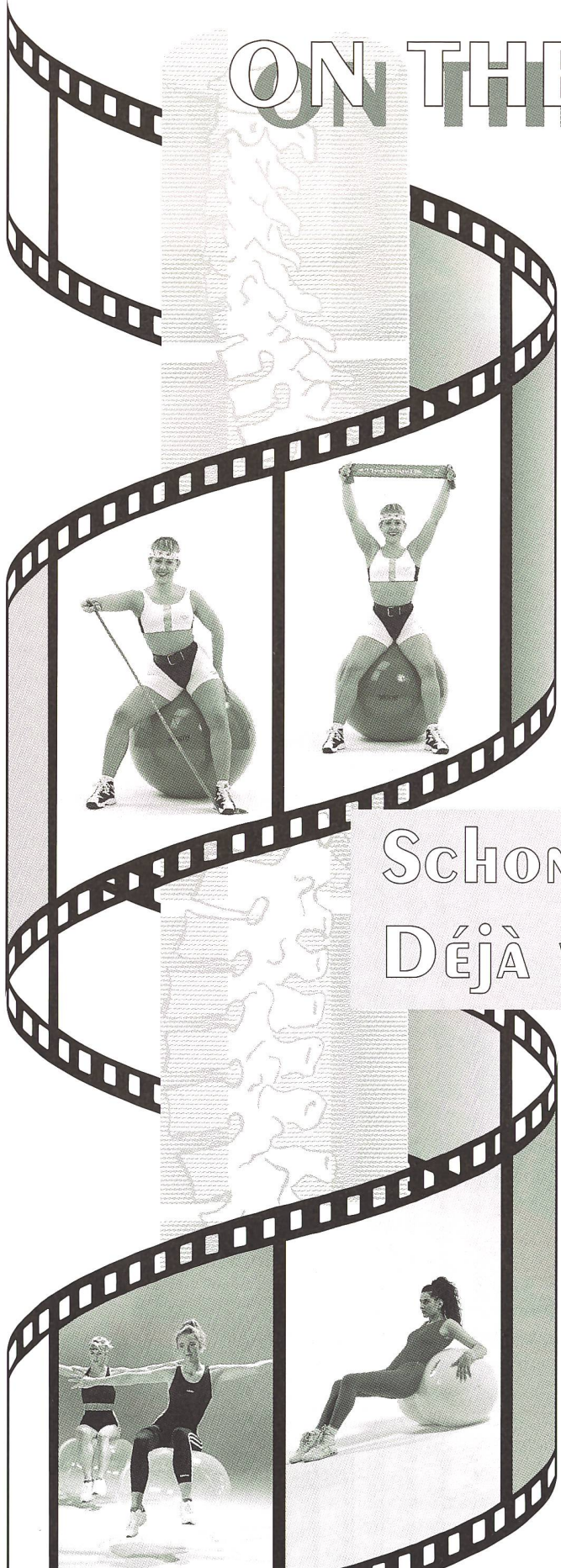
Nous utilisons soit une résistance manuelle, soit des bandes caoutchoutées avec différents niveaux de résistance. L'intérêt des bandes caoutchoutées est de permettre la mise en place d'une auto-rééducation d'entretien. Elle doit cependant être réalisée dans des conditions rigoureuses sous peine d'un risque d'aggravation.

Hygiène de vie

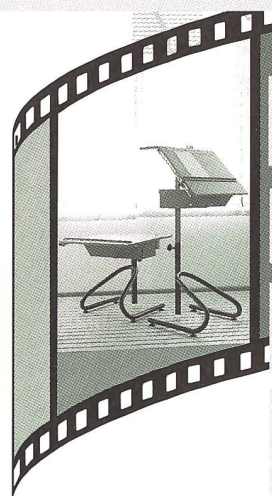
Elle représente une phase importante du traitement pour obtenir de bons résultats, mais surtout pour assurer une stabilité à long terme. La principale exigence est d'adapter les principes de la

ON THE MOVE

VISTA WELLNESS



Schon Gesehen? DÉJÀ vu ?



- GYMNIC[®] LINE**
- Thera-Band**
- RITMOBIL**
- Viscolas**

VISTA WELLNESS

Industriering 7
 CH-3250 LYSS-BE
 Tel. (032) 85 70 30
 Fax (032) 85 70 35

Rue des Longschamps 28
 CH-2014 BÖLE-NE
 Tél. (038) 41 42 52
 Fax (038) 41 42 87

Bitte senden Sie mir Ihre Unterlagen
 SVP envoyez-moi votre documentation
 mit der Broschüre "On the move" Dr. med. Bruno Baviera
 avec la brochure "On the move" Dr. med. Bruno Baviera

Name / nom
 Adresse
 Tel.



DR. WEIBEL

MASSAGE BODY MILK

bietet entscheidende Vorteile:

- Hochwertige Zusammensetzung mit natürlichem Mandelöl
- Ausgezeichnete Gleitfähigkeit ohne zu schmieren
- Dezente Parfümierung und gute Verträglichkeit
- Sparsame Anwendung



Dr. Weibel AG
CH-8035 Zürich

Eine Mundipharma
Gesellschaft

Unsere Geschäftspartner in der Schweiz:



Medizin
Therapie
Rehab

rééducation aux nécessités de la vie quotidienne. Cela impose:

- une bonne connaissance de la pathologie et de ses conséquences biomécaniques;
- une bonne intégration neuromotrice des mouvements de la colonne cervicale, du creux sus-claviculaire et de l'épaule;
- une parfaite adhésion du patient au traitement.

Rééducation globale et spécifique

En cas de pathologies associées, la rééducation doit être globale et respecter les impératifs de chaque pathologie. Ainsi, dans les rééducations classiques de la colonne cervicale ou de l'épaule, il existe certains mouvements ou postures qui vont être contre-indiqués dans la rééducation du STCTB. Dans les cas complexes, la rééducation doit traiter en priorité la pathologie principale. Elle est généralement longue et difficile avant d'obtenir des résultats significatifs.

D'autre part, il faut savoir évoquer la présence du STCTB en cas d'échec d'une rééducation classique de la colonne cervicale ou de l'épaule. Dans ce cas, l'examen clinique statique et dynamique trouve toute sa valeur car en cas de positivité il va permettre d'orienter le diagnostic et déclencher un bilan approprié. Pour permettre de répondre aux exigences de cette pathologie, nous utilisons un film vidéo qui explique la pathologie et montre les attitudes comprimantes par l'écho-doppler. Cet examen peut être assimilé à une technique de «biofeedback».

De plus, nous mettons à la disposition des patients des fiches montrant quelques situations de la vie quotidienne à adapter. Nous leur enseignons des positions de récupération et de repos. Dans certains cas, nous proposons l'utilisation d'un oreiller cervical pour la position nocturne.

Chronologie

Malgré l'absence de protocole, il faut quand même établir une chronologie d'utilisation des différentes techniques. Toutefois, l'interrogatoire du patient à chaque séance et le bilan kinesthésique du praticien restent des critères importants dans la programmation des techniques.

La chronologie peut se déterminer en fonction de deux grands groupes de patients:

Les STCTB simples et modérés

Ils sont le plus souvent sans pathologie associée et représentent les cas les plus favorables et de très bon pronostic. Ceci plaide en faveur de l'intérêt du diagnostic précoce de ce syndrome. La première séance va comprendre de façon systématique:

- la prise de conscience de la pathologie;
- les règles élémentaires d'hygiène de vie;
- le massage.

Dès la deuxième séance, après avoir repris les différents éléments de la première, nous ajoutons l'éducation respiratoire.

Ensuite, lorsque ces points sont acquis, nous intégrons l'antépulsion du moignon de l'épaule d'abord en passif, puis en actif aidé, pour finir, en actif contre résistance.

Dans les séances suivantes, nous développons l'éducation posturale, la proprioceptivité de l'épaule et terminons par le renforcement du grand dentelé et dans certains cas du petit pectoral.

Dans ce type de syndrome, vingt séances sont souvent suffisantes à raison de deux séances par semaine.

Les STCTB importants et complexes

Ils sont le plus souvent de diagnostic tardif et il existe fréquemment des cervicalgies chroniques importantes et des pathologies associées. Dans ces cas, le principe du protocole paraît inadapté car l'évolution est très aléatoire en raison de l'intrication de toutes ces pathologies.

Le début du traitement est sensiblement le même, mais plus progressif car l'ancienneté de la pathologie est responsable de contractures musculaires majeures et de troubles plus importants du schéma corporel. La progression sera beaucoup plus lente car il faut intégrer et traiter simultanément les pathologies associées.

Dans les premières séances, le massage est fondamental, parallèlement à l'éducation respiratoire qui va nécessiter souvent plusieurs séances pour être assimilée.

L'antépulsion du moignon de l'épaule doit être mise en place très progressivement sous le contrôle du praticien qui doit surveiller les compensations fréquentes chez ces patients enraidis.

Ces trois temps de la rééducation peuvent durer longtemps et les exercices de correction posturale ne peuvent être en place que si les trois points précédents sont acquis.

Les vingt premières séances ne suffisent souvent pas et en l'absence d'aggravation clinique ou aux EFV, il faut poursuivre vingt séances supplémentaires. Durant les séances suivantes, il faut affiner l'apprentissage de la position correcte et multiplier les sollicitations pour terminer par le renforcement musculaire.

S'il n'existe pas d'amélioration ou en cas d'aggravation, et ceci en l'absence de pathologie cervicale importante, nous orientons vers le traitement chirurgical.

Séances d'entretien

En cas de STCTB important ou de pathologie cervicale chronique, nous proposons des séances d'entretien pendant les périodes «contracturantes» (automne, hiver), ou lorsque des raideurs

cervicales apparaissent. Ces dernières, si elles sont importantes, peuvent redéclencher la symptomatologie du STCTB.

Ces séances d'entretien sont réalisées à raison d'une fois par semaine pendant dix semaines. Elles sont axées sur:

- le massage;
- l'hygiène de vie;
- la reprogrammation posturale.

Rééducation après chirurgie

Après l'intervention, l'objectif prioritaire est d'entretenir la mobilité de l'épaule, principalement en élévation antérieure et dans toutes les rotations. Les exercices en pendulaire et élévation en actif aidé par le côté sain permettent cet entretien pour évoluer progressivement vers un travail actif.

Il faut rééduquer ces patients sensiblement comme un STCTB non-opéré en privilégiant la proprioception de la colonne cervicale et de l'épaule et en évitant tout renforcement musculaire.

Analyse des résultats

A partir d'une étude de 60 patients présentant un STCTB avec compression vasculaire confirmée par les EFV, nous avons constaté après rééducation (thèse F. Chaverondier):

- une amélioration de la symptomatologie ressentie dans la vie quotidienne des patients dans 85% des cas. Cette amélioration bien que subjective nous a paru significative.

Elle était plus marquée pour les paresthésies (80/100). Il existait une disparition nocturne dans 71% des cas.

L'amélioration a été également importante sur les signes associés et particulièrement sur les céphalées (32/39) et les vertiges (18/22).

- Les résultats de la rééducation sur l'examen clinique ont montré:

- une régression des paresthésies lors de la PCSC dans 65 cas sur 78 (83,3%) avec 28 cas de disparition (36%);
- le signe de Tinel était inchangé dans près de la moitié des cas;
- la manœuvre du chandelier était améliorée en nombre de mouvements dans 92% des cas. Après rééducation, elle pouvait être poursuivie au-delà de 50 mouvements dans plus de 41% des cas (50/120). La localisation distale avait disparu dans 31 cas.

- Sur les EFV, l'amélioration a été constatée sur l'amplitude du mouvement en abduction réalisé sans compression. Elle était supérieure à 90° dans 54 cas (55%) soit plus de 47 cas. La compression avait disparu dans 18 cas.

La compression artérielle avait régressé en intensité dans 64 cas sur 95 (67%) et était aggravée dans 2 cas.

Pour la compression veineuse, cette régression était notée dans 73 cas sur 107 (68%).

Ces résultats montrent l'efficacité de cette rééducation sur les paramètres cliniques et paracliniques du STCTB. Ils permettent de contrôler de façon objective la thérapeutique utilisée et d'adapter la rééducation en cours de traitement lorsqu'il existe des pathologies intriquées.

Sur un suivi allant de six mois à cinq ans, les résultats ont été jugés bons et très bons dans 85% des cas.

Pour 33 patients, des séances d'entretien pendant deux ans ont été nécessaires.

Pour 5 patients, la kinésithérapie a dû être poursuivie en raison d'une aggravation de leur pathologie cervicale. Dans deux cas, il persistait un STCTB important, mais ces patients exerçaient un travail manuel avec des mouvements compriments répétitifs et des postures très contracturantes au niveau cervical. La rééducation ne servait qu'à limiter les effets néfastes du travail. En raison de l'importance de la pathologie cervicale, l'indication chirurgicale n'a pas été retenue. Dans un cas, après plusieurs arrêts de travail prolongés, il a été décidé un reclassement professionnel.

Devant l'échec de la rééducation après 60 séances dans 3 cas et l'aggravation du syndrome après 40 séances dans 2 cas, l'intervention chirurgicale de résection de la première côte associée à la scalénectomie (scalène antérieure et moyen) a été pratiquée.

Chez ces 5 patients, 3 ont eu une aggravation de leur pathologie cervicale nécessitant la poursuite de la rééducation.

Dans un cas, le résultat postopératoire était excellent, mais la patiente a eu pendant sa convalescence dans un autre centre de kinésithérapie une rééducation en abduction et rétroimpulsion des épaules avec renforcement musculaire intempestif (basée sur la méthode de Peel).

Elle a présentée une aggravation secondaire et a été réopérée six mois après dans un autre centre (résection de la tête de la clavicule et du moignon de la première côte avec libération d'un tissu fibreux rétractile).

Cette patiente a été revue un an après et le résultat vasculaire était excellent, mais elle a développé une pathologie cervicale importante avec névralgies cervico-brachiales répétitives.

Elle présentait également une dysmorphie avec chute prononcée de l'épaule, inflexion latérale de la colonne dorsale et des douleurs importantes à ce niveau.

Cet exemple montre que si la rééducation est le traitement principal de cette pathologie, elle

peut lorsqu'elle est inadaptée, aggraver la compression dynamique neuro-vasculaire au niveau de la pince costo-claviculaire et déstabiliser la colonne cervicale et l'épaule.

La rééducation spécifique que nous proposons nécessite une bonne connaissance de la biomécanique de cette région cervico-thoraco-scapulaire et met en valeur l'intérêt du bilan kinesthésique réalisé à chaque séance.

CONCLUSION

Nous proposons une nouvelle approche diagnostique et thérapeutique sur le syndrome de la traversée cervico-thoraco-brachiale.

Cette pathologie méconnue, souvent intriquée à des pathologies cervicales ou scapulaires, doit être recherchée par un interrogatoire orienté et un examen clinique statique et dynamique. Nous insistons sur la pression du creux sus-claviculaire et de la région axillaire qui détermine le degré d'irritation du plexus brachial.

La manœuvre du chandelier apprécie le retentissement de cette compression vasculo-nerveuse dynamique.

Les explorations fonctionnelles vasculaires apportent la confirmation du diagnostic et donnent

les renseignements déterminants pour la rééducation.

Tous ces renseignements sont regroupés sur une fiche de liaison transmise au kinésithérapeute. Il peut ainsi réaliser une rééducation adaptée, spécifique et personnalisée. Elle s'intègre dans une rééducation globale en cas de pathologie associée et évite la réalisation de séances inefficaces, voire aggravantes. Nous montrons l'importance du retentissement des différents mouvements du bras, de l'épaule et de la colonne cervicale sur le défilé thoraco-brachial et la nécessité d'une rééducation bien conduite.

Ceci est également important sur le plan médico-légal dans les suites des traumatismes cervicaux ou de l'épaule, car il existe actuellement une dissociation de ces régions qui sont pourtant intimement liées sur le plan anatomique et biomécanique.

Cette démarche clinique et paraclinique simple, non invasive, permet de réaliser le diagnostic qualitatif et quantitatif de ce syndrome, ainsi que son suivi sous traitement adapté.

Elle devrait faciliter une meilleure compréhension de cette pathologie trop souvent assimilée à un syndrome dépressif qui est possible, mais fréquemment induit par un diagnostic imprécis et une rééducation inadaptée.

Bibliographie

- BERREBI, A.: Le syndrome de la traversée thoraco-brachiale en pratique rhumatologique. Thèse Médecine Montpellier 1970.
- BILANCINI, S.; LUCCINI, M.; TUCCI, S.; RITA L.: Postural physiotherapy: a possible conservative treatment of the thoracic outlet syndrome. *Angiologia*, 44 (2), 67-72, 1992.
- BRUNET, CH.: La traversée cervico-thoraco-brachiale. Etude anatomique, hémodynamique avec applications à la physiologie et à la pathologie du sujet vivant. Thèse Médecine, Paris 1985.
- BOUCHET, J.Y.; RICHARD, C.; FRANCO, A.: Le syndrome de la traversée thoraco-brachiale et sa rééducation. *Ann. Kinésithér.* 11, 3, 83-88, 1984.
- CHAVERONDIER, F.: Le syndrome de la traversée cervico-thoraco-brachiale: une nouvelle approche diagnostique et thérapeutique. Thèse de Médecine, no 38. Saint-Etienne 1994.
- COUZANS, S.; MOATTI, R.; RUBI, J.C.; CHAVE, E.; MARTIN, J.M.: Le syndrome du défilé thoraco-brachial. *Sport. Méd.* 37, 32-37, 1991.
- COUZANS, S.; PRUFER, M.; MOATTI, R.; CHAVE, E.; RUBI, J.C.; MARTIN, J.M.: Le syndrome de la traversée cervico-thoraco-brachiale: une nouvelle approche diagnostique et thérapeutique. Quatrième Festival international du film médical de Mauriac: deuxième prix de FMC, 1993.
- KENNY, R.A.; TRAYNOR, G.B.; WITHINGTON, D.; KEEGAN, D.J.: Thoracic outlet syndrome: a useful exercise treatment option.
- MAISONNEUVE, H.: Le syndrome de la traversée cervico-thoraco-brachiale et prospective de 104 cas. Valeurs des explorations fonctionnelles vasculaires et des épreuves électrophysiologiques. Thèse Médecine, Nantes, no 128, 1988.
- PEET, R.; HENDRIKSEN, J.P.; ANDERSON, J.P.; MARTIN, G.M.: Thoracic outlet syndrome: evaluation of a therapeutic exercise program. *Proc. Staff. Meet. Mayo. Clin.*, 31, 281-287, 1956.
- REVREL, M.; AMOR, B.: Rééducation des syndromes de la traversée thoraco-brachiale. *Phlébologie*, 36 (2), 157-165, 1983.
- ROOS, D.B.: New concepts of thoracic outlet syndrome that explain etiology, symptoms, diagnosis and treatment. *Vas. Suy.*, 13, 313-321, 1979.
- SUCHER, B.M.: Thoracic outlet syndrome. A myofascial variant: part two: treatment. *Three. Am. Osteopath. Assoc.*, 90 (9), 810-2, 817-23, 1990.
- SUCHER, B.M.; HEATH, D.M.: Thoracic outlet syndrome. A myofascial variant: part three: structural and postural considerations. *Three Am. Osteopath. Assoc.*, 93 (3), 334, 340-5, 1993.
- THEVENON, A.; DUQUESNOY, B.; MEURIN, D.: Possibilités offertes par le traitement cinésiologique dans les syndromes de la traversée thoraco-brachiale. *Ann. Réadapt. Med. Phys.*, 26, 311-318, 1984.
- SOURCE: KS no 344, 35-43, avril 1995.



VOTRE PARTENAIRE POUR LA PHYSIOTHERAPIE!
IHR PARTNER FÜR DIE PHYSIOTHERAPIE!
NOS NOUVEAUTES / UNSERE NEUHEITEN



SKINTONIC

Voici le tout nouvel appareil de dépresseo-massage à billes et sa méthode, LA DERMOTONIE (le palper-rouler par dépresseo-massage). Ses applications: médecine orthopédique-rhumatologie – médecine fonctionnelle – médecine sportive – troubles fonctionnels en gastro-entérologie – dermatologie, traitements de confort et esthétique.


Wir stellen Ihnen unser neues Gerät für die Depresso-Therapie vor, welches nach dem System «tasten-rollen» arbeitet. SKINTONIC ist vorab ein medizinisches Gerät, welches dank seiner Vielseitigkeit auf Gebieten eingesetzt werden kann wie: Orthopädie, Traumatologie, funktionelle Medizin, Störungen des Verdauungstraktes, Sportmedizin, Dermatologie, Komfort-Therapie und Ästhetik.

L'EVENTAIL THERAPEUTIQUE COMPLET DU SKINTONIC EN FAIT UN OUTIL INDISPENSABLE EN PHYSIOTHERAPIE ET EN ESTHETIQUE THERAPEUTIQUE!

EIN VIELSEITIGES, UNENTBEHRLICHES HILFSMITTEL FÜR DIE PHYSIOTHERAPIE UND ÄSTHETISCHE PROBLEMBEHANDLUNGEN!

SYGMAX

L'outil idéal et complet pour tous les traitements de rééducation en URO-GYNECOLOGIE et BIOFEEDBACK. De plus cet appareil d'utilisation très simple vous offre la possibilité de faire tous vos traitements d'ELECTROTHERAPIE! Tous les programmes sont modifiables par le thérapeute. Cet ordinateur est compatible avec tous les programmes MS-DOS et WINDOWS. Il comporte en plus d'origine le PC du CORPS HUMAIN avec croquis descriptions détaillées.



Das ideale Gerät für alle Behandlungen im Bereich der BECKENBODENTHERAPIE und der ELEKTROSTIMULATION-BIOFEEDBACK. Die sehr einfache Bedienung ermöglicht sämtliche Anwendungen für die Elektrotherapie. Alle Programme und Kurven können vom Therapeuten beliebig modifiziert werden.

Unbegrenzte Möglichkeiten:

- MS-DOS, WINDOWS, IBM-kompatibler PC
- Im System bereits vorhanden: Software «Menschlicher Körper» mit Skizzen und detaillierten Beschreibungen.

Pour d'autres renseignements, une documentation ou une démonstration, n'hésitez pas à nous appeler.

Wünschen Sie mehr über unsere Produkte zu erfahren oder möchten Sie eine Demonstration eines unserer Geräte? Zögern Sie nicht, uns anzurufen.

Pour la Suisse romande
Für die Westschweiz

VISTA med S.A.
Ch. du Croset 9A
1024 Ecublens
Tél. 021 - 695 05 55

Pour la Suisse allemande
Für die deutsche Schweiz

VISTA med S.A.
Alter Schulweg 36B
5102 Ruppertswil
Tel. 062 - 889 40 50



Kugelbad, jede Grösse, jede Form

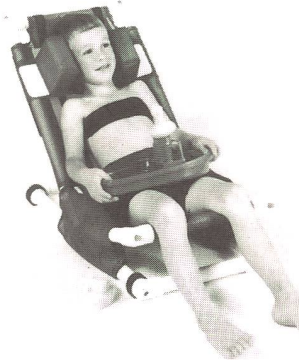

Wir gehören zu den Spezialisten im Bereich Rehabilitation

und arbeiten eng mit Physio- und Ergotherapeuten, aber auch mit Ärzten, Spitalern, Heimen und Institutionen zusammen. Wir offerieren Ihnen ein äusserst umfassendes Programm an Rehabilitationshilfen in den Bereichen Küche, Haushalt, Bad und Toilette, Wohnen und Schlafen, Freizeit und Beruf, dann auch Fahrhilfen, Gehhilfen, Liegehilfen und Therapie- und Trainingshilfen. Besonders Wert legen wir auf die **Früherfassung von behinderten Kindern**. Einige Beispiele aus unserem Programm:



Arbeitstisch



Ständer für Rücken- und Bauchlage

Mobiler Stehständer



Badestuhl

Wir vertreten:

Rifton, USA
Rompa, England
Ropox, Dänemark
Thomashilfen, Deutschland

Verlangen Sie detaillierte Unterlagen bei:

medExim
Sportmedizin & Rehabilitation

Solothurnstr. 180, 2540 Grenchen
Tel. 065 55 22 37 / Fax 065 55 27 08

MEDICAL DESIGNS

Weltweit führend



Vollständige Informationen erhalten Sie von:

Tel. 01/ 910 16 22 FAX 01/ 910 63 44

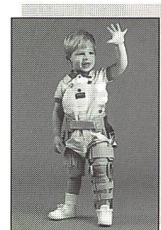Generalvertretung Schweiz und Liechtenstein

H. Fröhlich MC Zürichstrasse 148
Abt. Medizintechnik 8700 Küsnacht


Alle Braces nur mit polyexzentrischem Gelenk, womit der korrekte Bewegungsablauf gewährleistet ist.

Weiteres aus unserem breiten Sortiment:

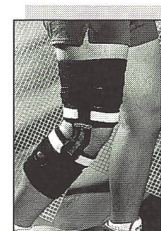- Shoulder Abduction Pillow
- Bandagen
- Gehhilfen «ETAC ORIGINAL»
- Rollstühle «ETAC ORIGINAL»
- Knie- und Handgelenk-Bewegungsapparate



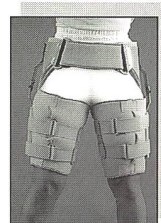Brace (Kinder)



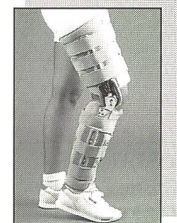
Arm Brace



Sport Brace



Hüftstabilisator



Brace