

Zeitschrift: Physiotherapie = Fisioterapia

Band: 32 (1996)

Heft: 2

Artikel: Distorsion des oberen Sprunggelenkes : ein qualitativ und quantitativ therapeutisches Problem

Autor: Kaspers, Helma

DOI: <https://doi.org/10.5169/seals-929079>

Nutzungsbedingungen

Die ETH-Bibliothek ist die Anbieterin der digitalisierten Zeitschriften. Sie besitzt keine Urheberrechte an den Zeitschriften und ist nicht verantwortlich für deren Inhalte. Die Rechte liegen in der Regel bei den Herausgebern beziehungsweise den externen Rechteinhabern. [Siehe Rechtliche Hinweise.](#)

Conditions d'utilisation

L'ETH Library est le fournisseur des revues numérisées. Elle ne détient aucun droit d'auteur sur les revues et n'est pas responsable de leur contenu. En règle générale, les droits sont détenus par les éditeurs ou les détenteurs de droits externes. [Voir Informations légales.](#)

Terms of use

The ETH Library is the provider of the digitised journals. It does not own any copyrights to the journals and is not responsible for their content. The rights usually lie with the publishers or the external rights holders. [See Legal notice.](#)

Download PDF: 17.11.2024

ETH-Bibliothek Zürich, E-Periodica, <https://www.e-periodica.ch>

Distorsion des oberen Sprunggelenkes – ein qualitativ und quantitativ therapeutisches Problem

Helma Kaspers, staatl. dipl. Physiotherapeutin, Kernserstrasse 9, 6060 Sarnen

Sowohl in der Literatur als auch in der alltäglichen Praxis werden Verletzungen des Sprunggelenkes oft unter dem Begriff «Distorsion» zusammengefasst. Dies kann zur falschen Einschätzung der Verletzung und folglich zu einer falschen Behandlung führen. Den diagnostischen Befund der Verletzung findet man durch Befundaufnahme, Untersuchung und Röntgen-Abklärung. Dieser Artikel behandelt sowohl die Anatomie des OSG-Bandapparates als auch einige Behandlungsmethoden mit deren Vor- und Nachteilen. Die Behandlung sollte den individuellen Umständen des Patienten, seinem Alter, seiner sportlichen Betätigung und den Ansprüchen bzw. Belastungen entsprechen.

ANATOMIE UND PATHOPHYSIOLOGIE

Wenn man bedenkt, dass etwa 20% aller registrierten Sportler (NL) jährlich eine Bandläsion am Sprunggelenk haben (zirka 150 000 Bandläsionen pro Jahr) und auch während der Arbeit und in der Freizeit noch mindestens 100 000 OSG-Bandläsionen pro Jahr entstehen, ist es klar, dass die Distorsion des OSG ein qualitativ und quantitativ therapeutisches Problem darstellt.

Wie auch bei anderen Gelenkverletzungen führt eine ungenügende Diagnose zu einer schlechten Therapie und damit zu chronisch rezidivierenden Distorsionen, Instabilität, Knorpelschädigungen und schlussendlich zur (zu früh eintretenden) Arthrose.

Die Distorsion steht eher für ein Syndrom als für eine Diagnose.

Unter der Distorsion kann man folgende Verletzungen finden:

- einfache Distorsion, DD:
 - Ruptur Lig. Talofibulare anterior
 - Abriss-Fraktur lateraler Malleolus
 - Osteochondrale Talusfraktur
 - Calcaneus Fraktur
 - Naviculare Fraktur
 - Ligamentäre und Abrissläsionen in der Helpap'schen Supinationlinie
- chronisch rezidivierende Distorsion bzw. Instabilität:
 - Frozen Sprunggelenk
 - Tendinitis
 - «Sinus Tarsi» Syndrom
 - Chronische Synovitis

ANATOMIE OSG

Die mediale Gelenkfläche des Talus liegt fast in sagittaler Ebene. In der frontalen Ebene ist die Talusoberfläche konkav. Der Talus kennt Variatio-

nen in der Form, die v.a. in der frontalen Ebene zum Ausdruck kommen und altersabhängig sind. Der Talus ist an der Vorderseite zirka 1,5 mm breiter als an der Hinterseite; dies führt dazu, dass bei Hyperextension nach dorsal eine Sprengung der OSG-Gabel erfolgt.

Die Gelenkkapsel hat Raum und ist gefaltet, wobei sie dem OSG eine grosse Bewegungsfreiheit gibt. Medial und lateral wird die Kapsel durch deutlich zu erkennende Ligamente verstärkt.

Da sie in etwa 25-Grad-Flexion das grösste Volumen aufweist, wird bei einer Verletzung ein Spitzfuss eingenommen. So ist am wenigsten Spannung auf der Gelenkkapsel. Für die Rehabilitation ist jedoch der Spitzfuss ein grosser Nachteil. Also sollte sofort beim Unfall die Neutralstellung durch eine korrekte Schiene eingenommen werden!

Die Fascia Cruris ist gut entwickelt und bedeckt die Muskeln und Sehnen der USG und OSG und geht distal über in die Fascia Dorsalis Pedis.

Proximal der Malleoli haben wir die transversalen Fasern des Retinaculum Extensorum sup. (= Lig. Transvers. Cruris).

Distal der Malleoli finden wir das Retinaculum Extensorum inferior (= Lig. Cruciforme), dieses bedeckt die langen Fussextensoren.

Die Gelenkkapsel wird durch die untenstehenden Nerven innerviert:

- N. Tibialis
- N. Peroneus profundus
- N. Suralis
- N. Saphenus

Einer der Äste des N. Femoralis (L1–L4) ist der N. Saphenus. Der N. Saphenus zieht distal des Leistenbandes zum Adduktorenkanal, in den er eintritt. Er durchbricht die Membrana vasto-adductoria und verläuft an der medialen Seite des Kniegelenkes und des Unterschenkels *gemeinsam* mit der *V. Saphena Magna* bis zum *medialen*

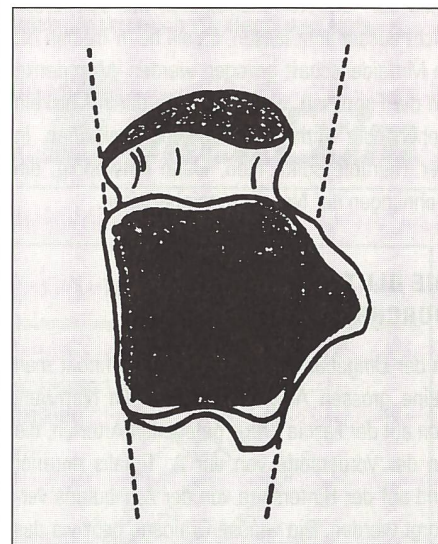


Fig. 1: Blick auf Art. Talocruralis-Malleolen Gabel (Tibia-Facies sup. med./lat.).

Malleolus. Der Versorgungsbezirk erstreckt sich an der Vorderseite über die Tibiakante und kann am medialen Fussrand bis zur Grosszehe reichen. Der N. Ischiadicus (L4–S3) besteht aus zwei Komponenten, dem N. Tibialis und dem N. Peroneus. Nach der Teilung des N. Ischiadicus im Oberschenkel zieht der N. Tibialis (L4–S3) senkrecht durch die Mitte der Kniekehle unter den M. Gastrocnemius. Er liegt dann unter dem Arcus tendineus des M. Soleus und weiter distal zwischen dem M. Flexor Hallucis Longus und dem M. Flexor Digitorum Longus. Zwischen den Sehnen der beiden Muskeln gelangt er an die Rückseite des medialen Malleolus und zieht um ihn herum, um sich distal in seine beiden Endäste zu teilen. Der N. Peroneus wendet sich um das Collum Fibulae herum zur Vorderseite des Unterschenkels und tritt in den M. Peroneus Longus ein. In diesem Muskel teilt sich der Nerv in den:

- N. Peroneus superficialis
- N. Peroneus profundus

Der N. Peroneus superficialis ist ein vorwiegend sensibler Nerv und verläuft zwischen den M. Peroneus longus und der Fibula zum Fussrücken. Der N. Peroneus profundus ist vorwiegend motorisch und wendet sich nach vorn zu den Extensoren der Unterschenkels und zieht an der Seitenfläche des M. Tibialis anterior zum Fussrücken. Der Endast ist sensibel und versorgt die einander zugekehrten Hautflächen des Zwischenzehennraumes der Grosszehen und der zweiten Zehe. In der Kniekehle zweigt der N. Cutaneus Surae medialis ab, der zwischen den beiden Köpfen des M. Gastrocnemius abwärts läuft und sich oberflächlich mit dem Ramus communicans peroneus zum N. Suralis vereinigt. Dieser zieht lateral von der Achillessehne hinter den lateralen Malleolus und um diesen herum zum lateralen Fussrand. Sensible Versorgung vom Periost der Tibia, des OSG und des Tibiofibularen Gelenkes.

Man darf die Nervenstrukturen bei Schmerzen nicht ausser acht lassen, da sie beim Trauma oft in Mitleidenschaft gezogen werden. Man denke an die Engpässe, wo die Nerven durch Muskeln gehen oder entlang von Knochen verlaufen. In der Therapie sollte man, wenn notwendig, die Dehnungen der Nerven miteinbeziehen.

DIE BLUTVERSORGUNG/ DURCHBLUTUNG

In der Umgebung des lat. Malleolus findet man keine grossen Arterien, sondern ein Netzwerk von auf der Fascia Cruris gelegenen Arterien, die an der Vorderseite von der A. Tibialis anterior und auf der Hinterseite von der A. Fibularis versorgt werden. Die venöse Drainage geht via das subcutane-venöse Netzwerk in die V. Saphena Magna und Parva.

DIE LYMPHGEFÄSSE

Jedes Trauma vermehrt die lymphpflichtige Last. Der Ductus Thoracicus entsorgt u. a. die beiden Beine und fliesst in den linken Venenwinkel.

DER SPRUNGGELENKBANDAPPARAT

Es besteht aus dem lateralen Bandapparat und dem medialen Bandkomplex. Diese Bänder geben dem OSG und USG die statische (oder passive) Stabilität.

DER LATERALE SPRUNGGELENKAPPARAT

Er besteht aus drei Ligamenten, jedes vom anderen getrennt und mit einer eigenen funktionellen Bedeutung. Die Verbindung zwischen diesen lateralen Ligamenten wird durch die Gelenkkapsel dargestellt. Das Lig. Talocalcaneare laterale ist inkonstant anwesend.

- **Das Lig. Fibulotalare anterius = LFTA**

- ist sehr gut entwickelt und ein Teil der Gelenkkapsel verläuft vom Vorderrand des lateralen Malleolus ventral nach dem lateralen Collum Tali.

In 90 Grad Dorsoflexion, d.h. in neutraler Position, verläuft das LFTA fast horizontal und ist nicht angespannt.

- **Das Lig. Fibulotalare posterius = LFTP**

- ist wie das LFTA ein Teil der Gelenkkapsel und das kräftigste der drei Ligamente. Sowohl in neutraler Position als auch in Plantarflexion ist das LFTP entspannt. In Dorsoflexion wird es gespannt. Es wird selten verletzt.

- **Das Lig. Talocalcaneare laterale**

- Es hat seinen Ansatz entlang der Vorderseite des Lig. Calcaneo-Fibulare (LCF) bis an die Fibulaspitze. Von dort läuft es mit dem LFTA bis an den lateralen Talus. Es zieht unter der Peronealsehnscheide durch. Bei seiner Verletzung wird oft die Sehnscheide spontan eröffnet.

DER MEDIALE SPRUNGGELENKAPPARAT

Das lig. Deltoideum ist nicht palpabel, da es durch die Sehnen und das Retinaculum bedeckt wird.

Das lig. Deltoideum ist zu unterteilen in:

- lig. Tibiotalare anterius
- lig. Tibionaviculare
- lig. Tibiocalcaneare
- lig. Tibiotalare posterius

Funktionelle Anatomie und Biomechanik

Der keilförmige Talus ist an der Vorderseite zirka 1,5 mm breiter als an der Hinterseite.

Bei Dorsoflexion drängt sich die breitere Vorderseite des Talus in die Sprunggelenkgabel. Dies ist möglich durch die Fibula, die beim Abrollen des Fusses von Plantarflexion nach Dorsoflexion usw. einen Komplex von Bewegungen mitmacht, sowohl in der Rotation als auch in frontaler und sagittaler Ebene.

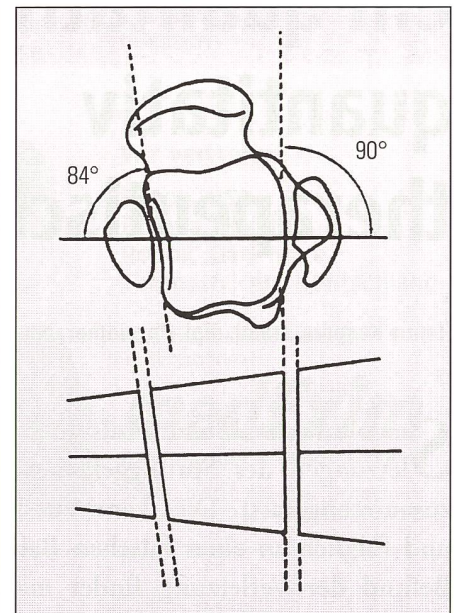


Fig. 2: Blick auf die Bewegungsachse, die durch die beiden Malleoli geht.

Die Stabilität des OSG basiert auf drei Pfeilern:


- a) Kongruenz der Gelenkfläche (statische Stabilität)
- b) Muskelgruppe des Unterschenkels (aktive Stabilität)
- c) Ligamente des OSG (passive Stabilität)

ad a) Da der Talus in neutraler Position exakt in die Malleolengabel passt, hat das OSG in dieser Position eine relative Stabilität, die bei Belastung noch grösser wird.

ad b) Dorsoflexion wird durch die Fuss-Extensoren und -Flexoren in Gang gesetzt. Alle längeren Fuss- und Zehenmuskeln überqueren sowohl das OSG als auch das USG. Der Talus hat keine eigenen Muskelansätze, sondern wird durch die proximalen und distalen Gelenke mitgeführt.

Die Ansätze der unterschiedlichen Muskelgruppen des Unterschenkels vor und hinter der Bewegungsachse erklären ihre Funktion in bezug auf Flexion und Extension. Die Ansätze lateral bzw. medial von der Längsachse des Fusses erklären die Funktion in Hinsicht auf das USG (Fig. 3) in Pronation – Supination.

Aktuell



BDF ●●●●●
Beiersdorf

Elastizität

funktionell und sicher.

Elastische Klebebinden für Funktionelle und Kompressions-Verbände einsetzbar.

Acrylastic®

- hypoallergen

Elastoplast®



- hohe Klebkraft

Tricoplast®

- hypoallergen
- längs- und querelastisch

Beiersdorf AG, Division Medical
Aliothstr. 40, 4142 Münchenstein
Telefon 061/415 61 11

MIKROS schützt und stützt



Exklusiv-Lieferant des Schweiz.
Volleyballverbandes sowie der Nat.
Kader des Schweiz. OL-Verbandes

Die Mikros Fussgelenkstütze ist indiziert


- bei konservativ/operativ versorgten Bandläsionen in der Mobilisationsphase
- bei chronischer Instabilität des oberen Sprunggelenks
- als Prophylaxe gegen Sprunggelenksdistorsionen.
- Gibt es in je 5 Grössen für beide Füße separat.
- In verschiedenen Ausführungen (kurz, normal, orthopädisch).
- Stabilisiert das Sprunggelenk wirkungsvoll.
- Ersetzt tapen und bandagieren.
- Verbessert die Proprioception am Sprunggelenk.

Die Mikros Gelenkstütze gibt es auch für Hand und Hals.

Medexim AG
Solothurnstrasse 180
2540 Grenchen
Tel. 065 55 22 37



medExim



Ungewöhnlich gut!

eibe-Gymnastikrollen bieten vielfältige Übungsmöglichkeiten für Bewegungserziehung, Rehabilitation und Physiotherapie.

Haben wir Ihr Interesse geweckt? Fordern Sie unseren Katalog oder ausführliches Prospektmaterial an!

Coupon bitte zurücksenden an:

eibe AG · Neue Winterthurerstraße 28
8304 Wallisellen · Tel.: (01) 831 15 60
Fax: (01) 831 15 62

Ja, ich möchte mehr Information über:
 eibe-Sportgeräte Ihr gesamtes Angebot
 Name, Vorname _____
 Straße _____
 (PLZ) Ort _____

JA

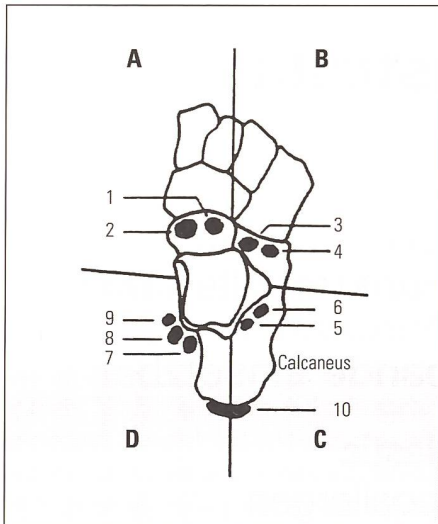


Fig. 3: Muskelansätze um das Sprunggelenk.

Die Muskelgruppen des Unterschenkels bewirken die Bewegungen von OSG und Fuss. Auf dieselbe Art können Bewegungen auch eingeschränkt werden, um das Gelenk gegen Stress-situationen zu schützen. Man spricht hier von der dynamischen Stabilität des Sprunggelenkes.

Untrainiertheit der Muskelgruppen bzw. Dysbalance kann zu potentiierter Instabilität des Sprunggelenkes während Momenten schwerer Belastung oder anderen ungünstigen Umständen führen. Im Falle einer Sprunggelenk-Distorsion mit Riss der kapsulo-ligamentären Strukturen werden zusätzlich Mechanorezeptoren und afferente Nervenfasern beschädigt. Normalerweise sorgen diese für eine schnelle und gut dosierte Muskelkontraktion der Muskelgruppen rund um das Sprunggelenk, insbesondere über die peroneale Sehnenscheide. Die Störung der Proprioceptias führt zur funktionellen Instabilität.

Die dynamische Stabilität an der anterolateralen Seite des Sprunggelenkes wird durch die Mm. Extensor Digitorum und die wenig entwickelten M. Peroneus Tertius versorgt. Dadurch ist die muskuläre Unterstützung für das anterolateral gelegene LFTA gering, was für die Stabilität im OSG entscheidend ist.

ad c: Ineffizienz, Verlust des ligamentären Schutzes des OSG durch Band-Rupturen, Verlust der statischen Stabilität bis zur mechanischen Instabilität.

Die Ligamente rund um das OSG lassen einerseits Bewegungen in eine bestimmte Richtung zu und schränken andererseits Bewegungen in eine andere Richtung ein. Damit tragen sie zur statischen Stabilität bei.

Grundsätzlich kann ein Ligament, das seinen Ansatz auf der Bewegungsachse eines Gelenkes hat, die Bewegung nicht hemmen. Beim OSG gilt

- A. Dorsoflexion, add, sup.
 - m. ext. hall. longus = 1
 - m. tib. ant. = 2
- B. Dorsoflexion, abd, pron.
 - m. peroneus tertius = 3
 - mm. ext. dig. L. et Br. = 4
- C. Plantarflexion, abd, pron.
 - m. peroneus I. = 5 et brevis = 6
- D. Plantarflexion, add, sup.
 - m. flexor hall. longus = 7
 - m. flexor dig. longus = 8
 - m. tib. post. = 9

Den grössten Beitrag an die Plantarflexion gibt der M. Triceps Surae = 10.

dies für die lateralen Bänder (LFTA, LFTP und LCF), da alle drei ihre Insertion auf der Spitze der Fibula haben, welche auf der Bewegungsachse liegt. Ein Ligament, das in seiner Richtung quer zur Gelenkoberfläche verläuft, wird maximalen Widerstand gegen pathologische Bewegungen im Gelenk leisten können. Ein Ligament, das parallel zur Gelenkspalte/-fläche verläuft, wird nahezu keinen Widerstand gegen eine derartige pathologische Bewegung im Gelenk leisten können.

Position und Verlauf der lat. Lig. in bezug auf Bewegungen im Sprunggelenk:

In neutraler Position (90 Grad Dorsoflexion) verläuft das LFTA nahezu horizontal, d.h. quer zur Längsachse der Fibula. In dieser Position kann das

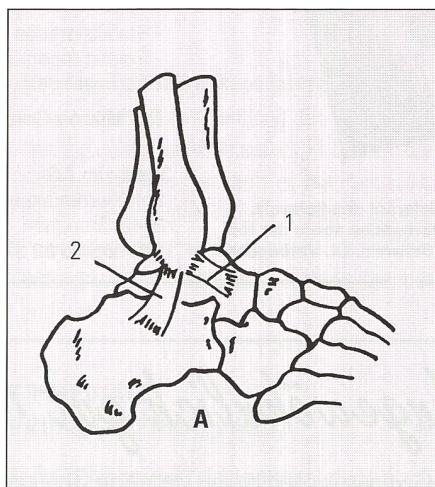


Fig. 4-A: Position der lateralen Bänder in neutraler Position.

LFTA aufgrund obengenannter biomechanischer Aspekte das OSG nicht gegen pathologische Supinations-Bewegungen schützen (Fig. 4, A-1).

Das LCF, welches in dieser Position leicht nach dorsal kaudal verläuft, vermag im OSG gegen pathologische Supinations-Bewegungen zu schützen (Fig. 4, A-2).

Das LCF verläuft quer zum Gelenkspalt des OSG und trägt in dieser Position viel zur Stabilität bei (Fig. 4. B-2).

Das LFTP, das in neutraler Position völlig entspannt ist, kann in dieser Position keinen Widerstand gegen eine Supinations-Bewegung im OSG leisten.

In Plantarflexion ändert sich der Verlauf des LFTA. Das LFTA verläuft jetzt nahezu senkrecht, d.h. parallel zur Längsachse der Fibula und deshalb quer zum Gelenkspalt des OSG. Unter diesen Umständen ist das LFTA fähig, maximalen Widerstand gegen pathologische Supinations-Bewegungen des OSG zu leisten. Das LCF, das jetzt völlig horizontal läuft, kann die Stabilität des OSG nicht unterstützen, und auch das LFTP kann in dieser Position nichts dazu beitragen. In Plantarflexion ist das OSG aufgrund der anatomischen Aspekte relativ instabil und die ligamentäre Instabilität wird *nur* durch das LFTA gewährleistet. Das LFTA an der lateralen Seite ist der wichtigste passiv stabilisierende Faktor für das OSG.

Also: «Das Lig. Talofibulare anterius ist der Schlüssel zum oberen Sprunggelenk».

Auf die therapeutischen Konsequenzen nach Rekonstruktion des lateralen Seitenbandes des OSG wird später eingegangen. Cave: Plastik oder Naht, nur Lig. Fibulotalare ant. oder incl. lig. Fibulo-Calcaneare.

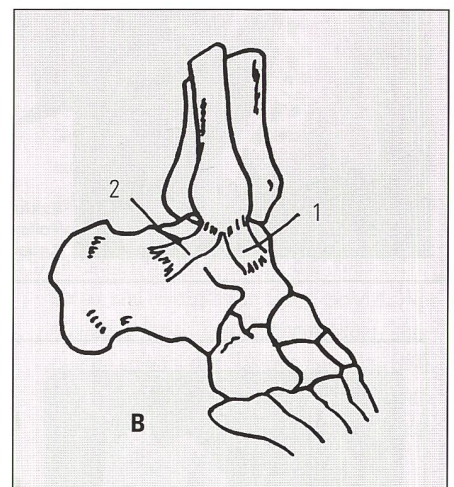
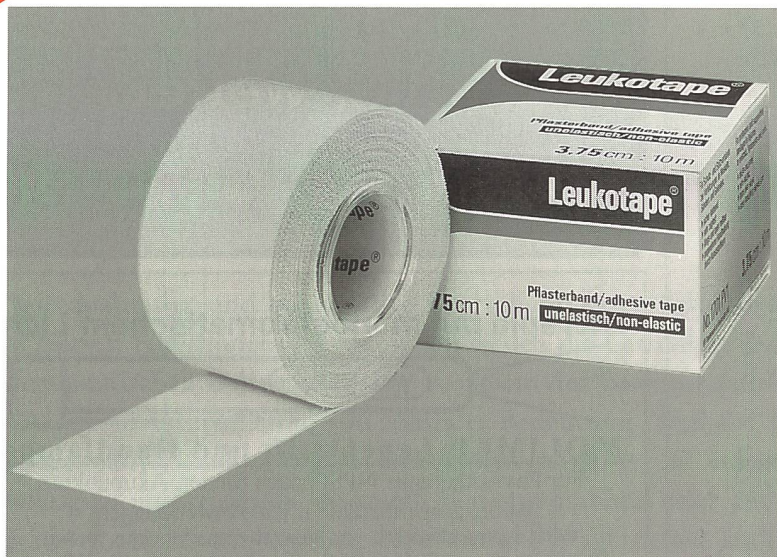

Fig. 4-B: Position der lateralen Bänder in Plantarflexion.

Fortsetzung in der nächsten Ausgabe Nr. 3/1996 der «Physiotherapie»

NEU
Leukotape® color



Stabilität

funktionell und sicher.

Starre Pflasterbinde für Funktionelle Verbände.

Leukotape®

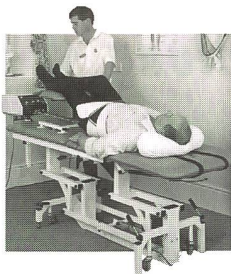
- zuverlässige Haftung
- atmungsaktiv und wasserabweisend
- leicht reissbar
- blau, grün, rot, gelb

(Offizieller Sponsor SPV)

BDF ●●●●
Beiersdorf



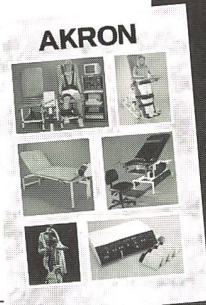
Beiersdorf AG, Division Medical
Aliothstr. 40, 4142 Münchenstein
Telefon 061/415 61 11



Physiotherapie-Bedarf

von **AKRON®**

Traktionsgeräte – Behandlungsliegen
– Kipptische – Extensionstische.
Wir führen über 80 verschiedene
AKRON®-Modelle. Gerne senden wir
Ihnen gratis unseren AKRON®-Katalog.



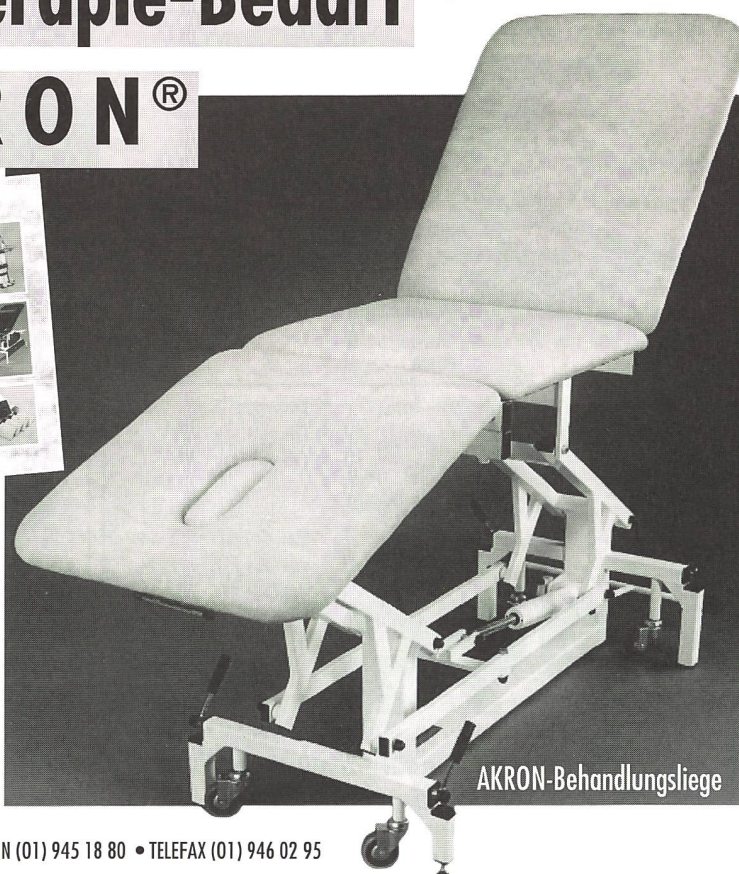Name/Firma _____

Adresse _____

PLZ/Ort _____

Bitte ausfüllen und einsenden an:

BLATTER
REHABILITATIONS-TECHNIK




AKRON-Behandlungsliege

MEDIZIN
TECHNIK
KONRAD
LÜDI AG

Dreidimensionale passive Mobilisierung des Sprunggelenkes:

- Plantar- / Dorsalflexion
- Abduktion / Adduktion
- Ab- / Adduktion kombiniert mit Varus / Valgus

KINEEC® 5190



Hans-Huber-Strasse 38, CH-4502 Solothurn, Telefon 065 22 17 30, Telefax 065 22 27 30

Weiterbildung

bringt weiter

Therapie mit monochromatischem Licht



MOLIMED Leuchtstift und Handlampe

Für Physiotherapie, NPSO nach Siener, Akupunktur,
Reflexzonen-therapie u.v.a. Anwendungen.

Wirkt schmerzlindernd, löst Muskelverspannungen, fördert
Durchblutung und Stoffwechsel. Kein Laser, daher ungefährlich.

Seminare für Farbtherapie, NPSO nach Siener und

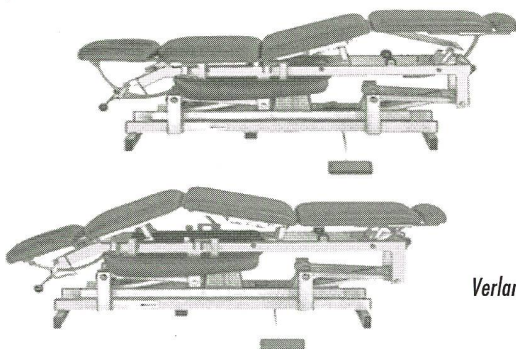
Bioresonanztherapie.

Info anfordern: **MDT BIOELECTRONICS**

Marcel Hässig, Rikonerstrasse 24, CH-8307 Effretikon

Tel 052 / 32 42 54 Tel / FAX 052 / 32 40 52

► Grundlegend für eine optimale Behandlung ◀



REZILA®

Liegen für die Praxis.

Verlangen Sie detaillierte Informationen bei: Bettenfabrik Ricken AG
Vertriebszentrale Sittlerstrasse 34 9014 St.Gallen
Tel. 071 287376 Fax 071 287457

999.-

Administrations-Software für Physiotherapien

DNR Inter-Consulting, Hergiswil/NW
Donat N. Reinhard 041 953 557

Praxisräume gestalten!



Unser Leistungspaket:

- Gestaltungskonzepte
- Möblierungen
- Bodenbeläge / Teppiche
- Licht
- Vorhänge
- Planung / Realisierung
- Herausforderungen aller Art



CAAD AG SCHWEIGHOFSTRASSE 206

8045 ZÜRICH – TEL./FAX 01/463 02 02