

Zeitschrift: Physiotherapie = Fisioterapia
Band: 33 (1997)
Heft: 2

Artikel: Epikondylitis und degenerative Sehnenansatzerkrankungen
Autor: Riede, D.
DOI: <https://doi.org/10.5169/seals-929194>

Nutzungsbedingungen

Die ETH-Bibliothek ist die Anbieterin der digitalisierten Zeitschriften. Sie besitzt keine Urheberrechte an den Zeitschriften und ist nicht verantwortlich für deren Inhalte. Die Rechte liegen in der Regel bei den Herausgebern beziehungsweise den externen Rechteinhabern. [Siehe Rechtliche Hinweise.](#)

Conditions d'utilisation

L'ETH Library est le fournisseur des revues numérisées. Elle ne détient aucun droit d'auteur sur les revues et n'est pas responsable de leur contenu. En règle générale, les droits sont détenus par les éditeurs ou les détenteurs de droits externes. [Voir Informations légales.](#)

Terms of use

The ETH Library is the provider of the digitised journals. It does not own any copyrights to the journals and is not responsible for their content. The rights usually lie with the publishers or the external rights holders. [See Legal notice.](#)

Download PDF: 17.11.2024

ETH-Bibliothek Zürich, E-Periodica, <https://www.e-periodica.ch>

Epikondylitis und degenerative Sehnenansatzerkrankungen

Prof. Dr. med. D. Riede, Martin-Luther-Universität Halle-Wittenberg,
Abt. Physikalische Medizin und Rehabilitation, D-06120 Halle/Saale

EINLEITUNG

Zur Behandlung einer Epikondylitis bieten sich zwar verschiedene Therapiemassnahmen an, das Mittel der Wahl ist jedoch noch nicht gefunden. Labelle (1992) sichtete insgesamt 185 Arbeiten seit 1966, und keine einzige belegte statistisch exakt die Überlegenheit einer bestimmten Behandlungsmethode. Dafür bestätigten alle den Placeboeffekt und die Selbstheilungstendenz. Es gilt demnach weiterhin der Satz: «Tennis elbow is largely a self-limiting condition.» Dieser Tatsache steht gegenüber, dass ein kranker Ellenbogen Teil eines Menschen ist, der möglicherweise psychische, soziale, Arbeits-, Sport- oder andere Probleme hat. Wir müssen deshalb mit einer klaren Diagnose und einem klaren Therapiekonzept die Ursachen klären und beseitigen helfen.

HÄUFIGKEIT DER EPIKONDYLITIS

Die Häufigkeit der «nicht sportbedingten Epikondylitis» wird mit 59 auf 10000 Arbeitnehmer im Jahr angegeben (KIVI, 1982). 1 bis 3% aller Erwachsenen haben demnach in ihrem Leben eine Epikondylitis. Das Hauptalter liegt zwischen 35 und 55 Jahren. Weniger als 5% der Betroffenen sind Tennisspieler. Die Epikondylitis humeri lateralis ist dreimal häufiger als medial. 90% aller Betroffenen bekommen nach der Ausheilung kein Rezidiv.

DEFINITION

Die Epikondylitis ist ein Reizzustand im Ursprungsbereich der Unterarmstreck- oder Beuge-sehnen (Enthesopathie). Sie wird heute gern als «repetitive strain injury» bezeichnet, da sie eine Gruppe von Erkrankungen umfasst, die vor allem dann auftreten, wenn Nacken und Arme inten-

sive und immer wiederkehrende Bewegungen ausführen müssen.

PATHOLOGISCHE ANATOMIE

Es werden nun makroskopische und mikroskopische Verletzungen im Bereich der Insertion der Sehne in den Knochen beschrieben. Die Faserstruktur verändert sich hier von fibros, fibrösknorpelig, hyalin, verkalkter Knorpel zum Knochen (Goldie, 1964). Die meisten Verletzungen finden sich am Übergang des hyalinen zum verkalkten Knorpel, weil dort die geringste Elastizität vorhanden ist (Cameron, 1983). Die Heilung ist durch die schlechte Durchblutung und das Fehlen des Periosts am Übergang der Sehne in den Knochen beeinträchtigt. Der mechanischen Läsion folgt die Entzündung. Die häufigsten Verletzungen finden sich an der Sehne des M. extensor carpi radialis brevis.

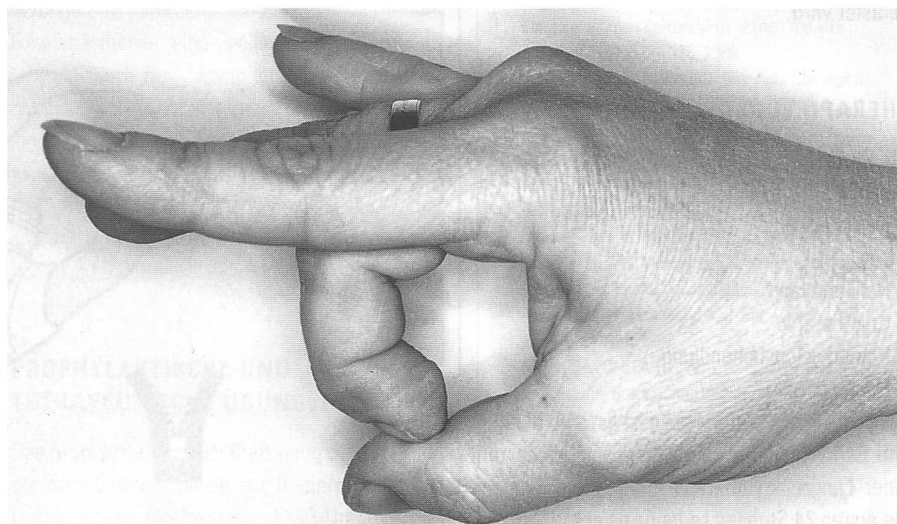


Abb. 1: Das Fingerschnipp-Zeichen nach Coenen.

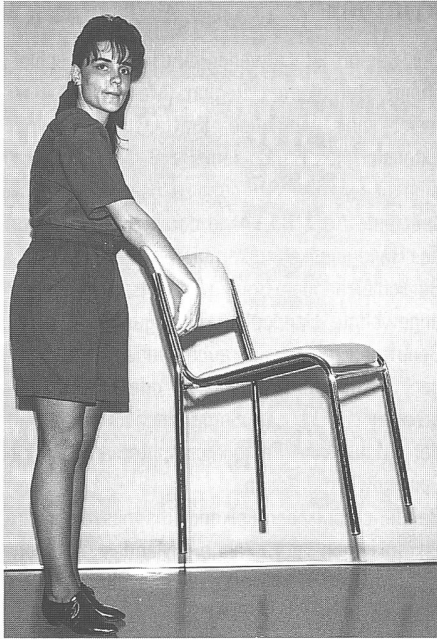ÄTIOLOGIE

Der Beginn ist entweder plötzlich oder schleichend. Bei akutem Beginn (Makrotrauma) ist meist eine einmalige Kraftanstrengung mit Extension des Handgelenks, z.B. beim Versuch, eine eingerostete Schraube zu lösen oder eine zu spät getroffene Rückhand durch Dorsalreflexion des Handgelenkes zu korrigieren, die Ursache. Bei schleichendem Beginn (Mikrotrauma) sind oft ungewohnte Handgelenksbewegungen wie die Benutzung eines Schraubendrehers, Auswringen, Verputzen einer Mauer oder Makrameearbeiten die Ursache. Sogar langes Arbeiten mit der Maus am Personalcomputer kann eine Epikondylitis auslösen.

Bei der chronischen Epikondylitis müssen zudem Erkrankungen der Zähne, Mandeln, Nebenhöhlen, der Halswirbelsäule und ein Thoracic-outlet-Syndrom rechtzeitig erkannt und gegebenenfalls behandelt werden.

SYMPTOME

- Druckschmerz am Epikondylus und über dem Ligamentum anulare.
- Der Ellenbogen kann bei gebeugtem Handgelenk, gebeugten Fingern und proniertem Unterarm nicht voll gestreckt werden (Mills-Test, 1983). Bei Supination des Unterarmes ist die volle Streckung möglich.
- Bei voller Streckung des Ellenbogengelenks und flach aufgelegter Hand verursacht die Streckung des Mittelfingers gegen Widerstand Schmerzen am Epikondylus (Mandleys-Test, 1972).
- das Fingerschnipp-Zeichen (Coenen, 1986, Abb. 1)
- Chairtest (Abb. 2a und b)



Eine Patientin mit einer Epikondylitis humeri lateralis kann einen Stuhl nicht an der Lehne im Übergriff mit gestrecktem Arm und Handgelenk anheben. Das Anheben im Untergriff mit gebeugtem Arm ist aber mühelos möglich und würde nur bei einer Epikondylitis medialis Schmerzen auslösen. Dieser Test eignet sich auch als Simulations- oder Aggravationstest.

RÖNTGENDIAGNOSTIK

In seltenen Fällen zeigt das Röntgenbild Veränderungen am Epikondylus. Die Kernspintomographie erlaubt nun auch die Beurteilung der Weichteile. Eine interessante und bisher noch nicht beschriebene Beobachtung stammt von Coel (1993). Bei Patienten mit Epikondylitis zeigte sich eine zunehmende Signalintensität des M. anconeus, d.h. Hinweise auf Ödem, Entzündungszeichen und Granulationsgewebe. In solchen Fällen muss geklärt werden, ob dies Ursache oder Folge der Erkrankung ist, d.h. ob der M. anconeus durch den Schmerz atypisch belastet wird.

THERAPIEVORSCHLÄGE

Als Basis empfiehlt sich das folgende Therapie-schema:

Akut

- Ruhigstellung
- Kryotherapie
- Kompressionsbehandlung
- Hochlagerung

Hauptziel in der akuten Phase ist es, eine Blutung und Schwellung zu vermeiden, am besten mit einer Langzeitkryotherapie (über drei Stunden; die ersten 24 Stunden so lange es geht). Dazu ist eine hohe Motivation des Verletzten erforderlich.

Subakut

- Vermeidung schmerzauslösender Bewegungen
- nichtsteroidale Antirheumatika
- hyperämiesierende Massnahmen
- Einreibungen (Enzymsalbe, Wobenzymiontophorese)

Die nichtsteroidalen Antirheumatika wirken schmerzlindernd, antiödematös und antientzündlich. Dies wird auch durch die Enzymsalben-einreibung unterstützt. Wärme verbessert die

Gelenkbeweglichkeit, löst den Muskelspasmus, verbessert die Blutversorgung und die Plastizität der kollagenen Fasern.

Chronisch

- Aufklärung
- Ruhigstellung im Handgelenk
- Ultraschall
- Querfriktionen am Schmerzpunkt
- Dehnungsübungen
- Kortisoninjektionen
- Manipulation
- operative Behandlung

Die Ruhigstellung im Handgelenk, d.h. die Limitierung der Dorsalflexion (Abb. 3) oder noch allgemeiner, die Vermeidung schmerzauslösender Bewegungen, ist die entscheidende therapeutische Massnahme. Die kann neben einer Manschette auch mit einem Tapeverband erreicht werden.

Die hyperämiesierende Wirkung des Ultraschalls an dicht unter der Haut liegenden Grenzflächen ist klar belegt worden (Senn, 1992). Als Dosierungsstrategie wird eine Dreiwochenserie mit 15 Mal Ultraschall, 1,2 Watt/cm², sechs Minuten täglich, empfohlen (Callies, 1986).

Als **isometrische Übung** empfiehlt sich das Auswringen eines Handtuchs mit gestreckten Ellbogen, maximale Volarflexion im Handgelenk für 10 Sekunden – Pause –, dann im Gegensinne maximale Dorsalflexion. Zweimal täglich jede Woche fünf Sekunden länger, also in der 11. Woche 60 Sekunden in jede Richtung (White, 1985). Diese Übung darf allerdings keinen Schmerz auslösen. **Querfriktionen** am Ursprung des M. extensor carpi radialis brevis, täglich 10 Minuten und anschliessend Dehnübungen (Abb. 4).

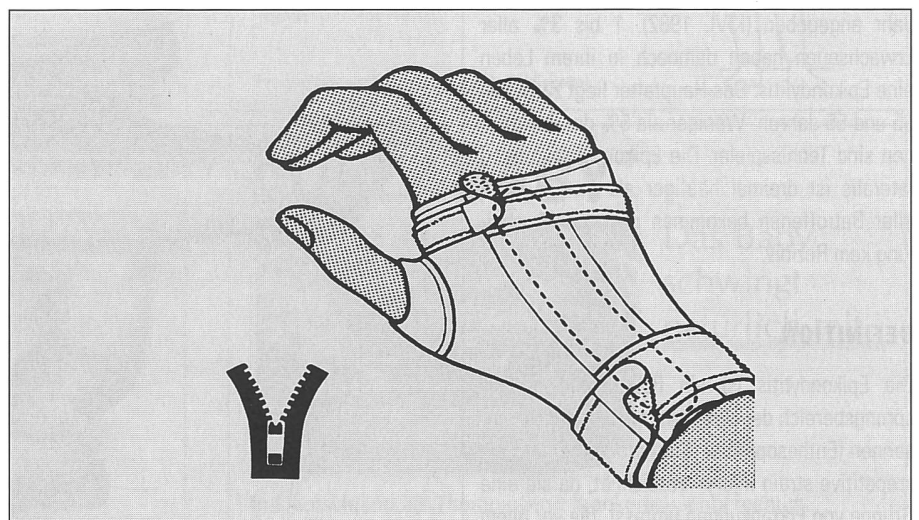
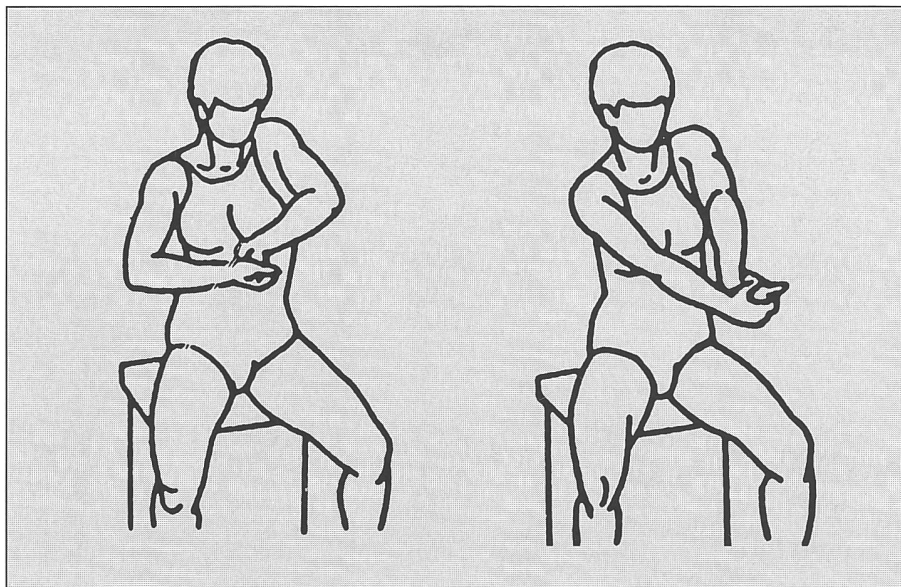


Abb. 3: Handgelenksbandage für die Limitierung der Dorsalreflexion.



Dehnübung der Handgelenksstrecker:
Die gesunde Hand umfasst die maximal gebeugte, ulnarabduzierte und pronierte kranke Hand. Langsames Strecken des Ellenbogens (Abb. 4).

Kortisoninjektionen dienen zur besseren Verteilung, Vermeidung des Reaktionsschmerzes nach einer Steroidinjektion und zur Kontrolle, ob der Schmerzpunkt erreicht wurde. Bei chronischer Epikondylitis wird 1 ml einer Kristallsuspension eines Kortisonpräparates mit 5 ml 1%igem Lokalanästhetikum injiziert. Es sollten nicht mehr als zwei Injektionen gegeben werden. Depigmentation, Nekrose und subcutane Atrophie wurden bei konzentrierter Anwendung, z.B. von Triamcinolon beobachtet und sind zu vermeiden. Durch Positionswechsel nach Zurückziehen der Nadel wird eine gute Verteilung garantiert. Nach der Injektion ist eine Sportpause von zwei Wochen erforderlich.

Die **Manipulation** (Mills, 1928) bezweckt die Beseitigung einer Streckhemmung. Der Unterarm

ist gestreckt und proniert mit maximal gebeugtem Handgelenk. Der Daumen des Behandlers liegt unter dem Radiusköpfchen. Nach Vorspannung erfolgt der Manipulationsschub in die volle Streckung.

Eine **operative Behandlung** sollte erst in Betracht gezogen werden, wenn nach einer zwölfmonatigen konservativen Behandlung der Schmerzpegel die Lebensqualität immer noch negativ beeinflusst oder wenn ein psychisch unauffälliger Patient nach sechsmonatiger konservativer Behandlung in seinem Beruf nach wie vor beeinträchtigt ist.

Das Grundprinzip ist die Spannungsänderung am Ursprung des M. extensor carpi radialis brevis. Die Denervierung nach Wilhelm (1972) sollte nur durchgeführt werden, wenn nach vorheriger Lokalanästhesie eine völlige Schmerzfremheit erreicht wird. Bei inkompletter Schmerzfremheit und fehlenden psychogenen Mechanismen ist die Operation nach Wilhelm mit der Operation nach Bosworth (1965) zu kombinieren. Hier erfolgt die Eindrittelresektion des Ligamentum anulare und die Resektion einer Synovialfalte im Humeroradialgelenk.

PROPHYLAKTISCHE UND THERAPEUTISCHE ÜBUNGEN

Das Grundprinzip heisst: Kräftigung und Dehnung der beteiligten Muskeln zur Beeinflussung von Dysbalancen. Interessante EMG-Untersuchungen von Giangara (1993) zeigen, dass bei der

beidhändigen Rückhand nicht die Extensoren des Handgelenks entlastet, dafür die Flexoren in der Vorbereitungsphase stark aktiviert werden. Tennisspieler mit beidhändiger Rückhand bekommen darum seltener einen Tennisarm. Für den Patienten wäre es ideal, die Übungsbehandlung erst bei völliger Schmerzfremheit zu beginnen. Praktisch muss jedoch bereits in der chronischen, noch nicht schmerzfreien Phase geübt werden. Hierzu eignen sich vor allem die folgenden isotonischen Übungen:

- Ball zusammendrücken
- Druck der Fingerstrecker gegen ein elastisches Band
- Wrist curl
(im Sitzen, mit aufgelegtem Unterarm, eine 0,5-kg-Hantel langsam strecken und beugen, 12mal strecken, 16mal beugen! eine Minute Pause, wiederholen).

SCHLUSSBEMERKUNGEN

Die Epikondylitisbehandlung ist das Paradebeispiel für eine nicht auf den Schmerzort lokalisierte Komplexbehandlung. Laser war zwar nicht wirkungsvoller als Plazebo, trotzdem sind alle Methoden – auch Akupunktur – gerechtfertigter als die invasive operative Behandlung. (Wir haben in den letzten zehn Jahren keinen Patienten mit einer Epikondylitis operieren müssen!)

Literatur

- 1) CALLIES R.: Rheumatologische Physiotherapie, Gustav Fischer Verlag, Jena, 1986.
- 2) CAMERON H.U. u. a.: Tennis Elbow, Canadian Family Physician, 29, 2177–2181, 1985.
- 3) COEL M.: MRImaging of Patients with lateral Epicondylitis of the Elbow. American J. of Roentgenology 5, 1019–1021, 1993.
- 4) COENEN W.: Über ein diagnostisches Zeichen bei der sogenannten Epikondylitis humeri radialis. Z. Orthop. 124, 323–326, 1986.
- 5) GOLDIE I.: Epicondylitis lateralis. Acta Chirurgica Scandinavica Suppl 339, 104–109, 1964.
- 6) KAMIEN M.: A rational Management of Tennis Elbow. Sports Medicine 9, 173–191, 1990.
- 7) KIVI P.: The etiology and conservative treatment of humeral epicondylitis. Scand. J. Rehabil. Med. 15, 37–41, 1982.
- 8) LABELLE H. u. a.: Lack of scientific evidence for the treatment of lateral epicondylitis of the elbow. An attempted metaanalysis. J. Bone-Joint-Surg. B, 74, 646–651, 1992.
- 9) MÜLLER-WOHLFARTH W. u. a.: Hundert Prozent fit und gesund. Bruckmann, 1993.
- 10) SENN E.: In Sportverletzungen und Überlastungsschäden. Hrsg.: K. Steinbrück. CIBA-Geigy-Verlag, 1992, S. 62.
- 11) WHITE A.D.N.: A simple cure for tennis elbow. Medical Journal of Australia 143, 266, 1985.

“ Jede chronische Epikondylitis hat einen auslösenden Mechanismus, der gesucht, gefunden und beseitigt werden muss! Voraussetzung dafür sind fundierte Kenntnisse in Anatomie und Pathologie. ”

keller

Simon Keller AG

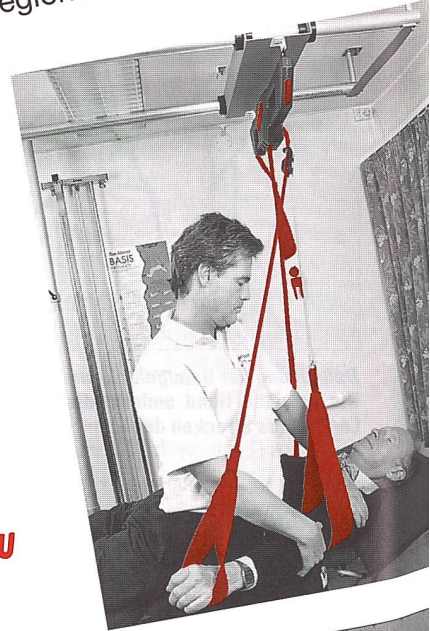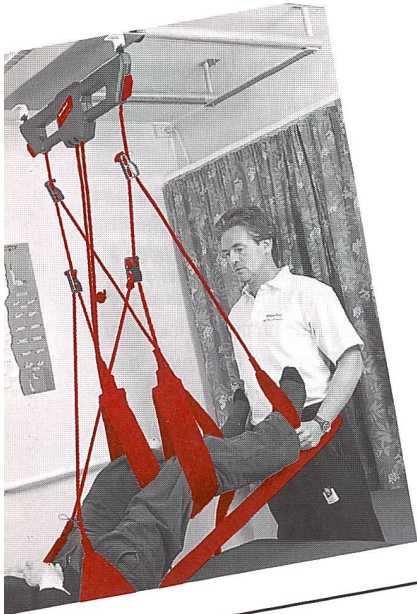
TERAPI MASTER®

von **NORDISK TERAPI®**

Was macht den so erfolgreich?

- Vielseitig in der Anwendung
- Einfach in der Handhabung
- Raumsparend, überall einsetzbar
- Entlastung des Therapeuten und Vereinfachung der Behandlung

- Des Therapeuten helfende «dritte Hand»
- Zugerät, mit Gewichten
- Handbuch mit 98 Übungen nach Körperregionen gegliedert



- Behandlungs-Video 45 Minuten
- Stativ für den Sport-Physiotherapeuten oder für Heimbehandlungen
- verschiebbares Deckenstativ
- Beckentraktionsschlinge
- Arm-/Beinschlinge mit Gummizug in verschiedenen Stärken
- Teleskopstativ (ohne Bild)
- Einführungs- und Aufbaukurse
- Extra-Traverse für Ganzaufliegung **NEU**
- Schlinge für Pendelzüge **NEU**

TERAPI MASTER® Kursdaten

Einführungskurs: (EK) Abwechslungsreiche theoretische und praktische Ausbildung für den Einsatz des Terapi-Masters in der täglichen Patienten-Behandlung

Aufbaukurs: (AK) Weiterbildung/Vertiefung des EK, spezielle Techniken (Zertifikat)

Kursleitung: Christian Keller, dipl. Physiotherapeut

Einführungskurse:

| | | | |
|-------|-----------------------------|---------|-------------|
| EK 23 | <input type="checkbox"/> Do | 20.3.97 | 17.00–21.00 |
| EK 24 | <input type="checkbox"/> Mi | 9.4.97 | 17.00–21.00 |
| EK 25 | <input type="checkbox"/> Do | 17.4.97 | 17.00–21.00 |
| AK 26 | <input type="checkbox"/> Sa | 19.4.97 | 09.00–17.00 |

Aufbaukurs: Kurslokal der SIMON KELLER AG
Lyssachstrasse 83, 3400 Burgdorf

Kurskosten: EK Fr. 120.–, AK Fr. 220.–
(inkl. Dokumentation und Erfrischung)

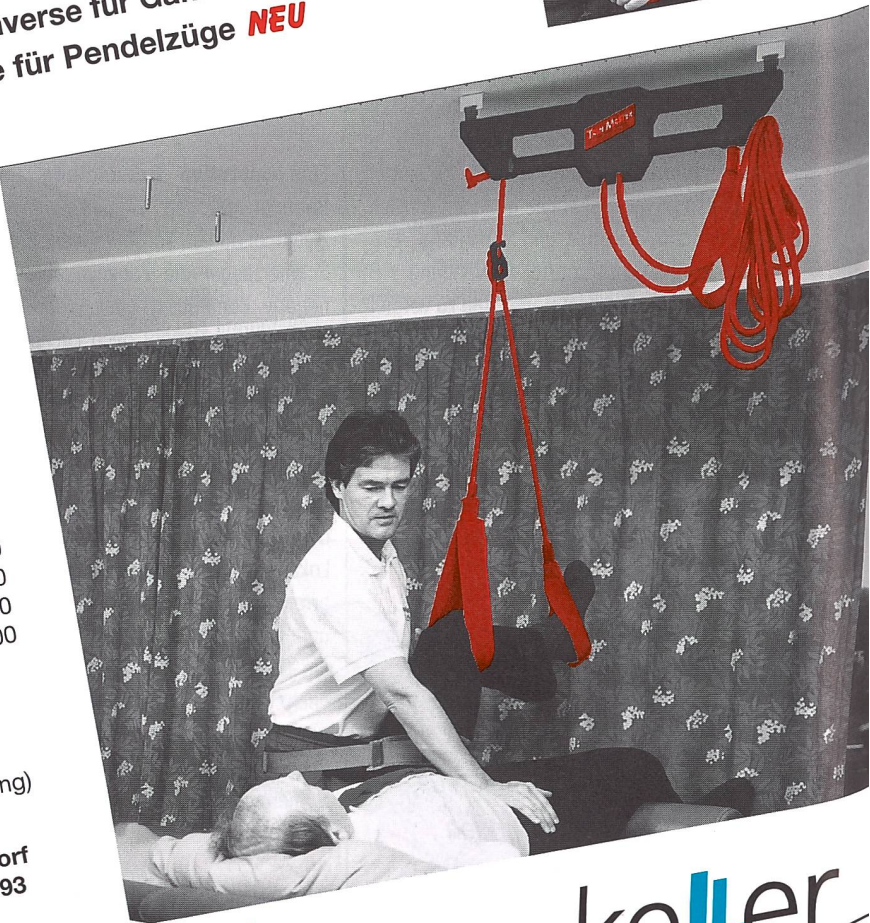
Anmeldung: SIMON KELLER AG
Lyssachstrasse 83, 3400 Burgdorf
Tel. 034 - 422 74 74 / Fax 423 19 93

Adresse: _____

Anzahl: _____

Personen

Die definitive Kursbestätigung erfolgt schriftlich.



25

JAHRE/ANS

AUSWAHL QUALITÄT SERVICE

CHOIX QUALITÉ SERVICE

Ihre direkte Nummer für

keller

Simon Keller AG

Massage/Physio 034 - 423 08 38

CH-3400 BURG DORF
Lyssachstrasse 83
Tel. 034 - 422 74 74 +75
Fax 034 - 423 19 93