

Zeitschrift: Physiotherapie = Fisioterapia
Band: 33 (1997)
Heft: 4

Artikel: Der Tennisellbogen
Autor: Minnen, Jan Herman van
DOI: <https://doi.org/10.5169/seals-929211>

Nutzungsbedingungen

Die ETH-Bibliothek ist die Anbieterin der digitalisierten Zeitschriften. Sie besitzt keine Urheberrechte an den Zeitschriften und ist nicht verantwortlich für deren Inhalte. Die Rechte liegen in der Regel bei den Herausgebern beziehungsweise den externen Rechteinhabern. [Siehe Rechtliche Hinweise.](#)

Conditions d'utilisation

L'ETH Library est le fournisseur des revues numérisées. Elle ne détient aucun droit d'auteur sur les revues et n'est pas responsable de leur contenu. En règle générale, les droits sont détenus par les éditeurs ou les détenteurs de droits externes. [Voir Informations légales.](#)

Terms of use

The ETH Library is the provider of the digitised journals. It does not own any copyrights to the journals and is not responsible for their content. The rights usually lie with the publishers or the external rights holders. [See Legal notice.](#)

Download PDF: 13.10.2024

ETH-Bibliothek Zürich, E-Periodica, <https://www.e-periodica.ch>

Der Tennisellbogen

Jan Herman van Minnen, Physiotherapeut, Maitland-Instruktor IMTA
Postmarkt Kirchstrasse 1, 2540 Grenchen

Nachdem Beat Dejung und Martin Strub im Februar 1994 in dieser Zeitschrift einen Artikel zur lokalen Behandlung der lateralen Epicondylodynie geschrieben haben, beschreibe ich im folgenden Artikel, dass die Ursache der Beschwerden eines Tennisellbogens nicht nur in lokalen Strukturen liegen muss, sondern sehr oft auch in der Wirbelsäule gefunden werden kann. Nach der Symptomatik einer Epicondylitis wird die physische Untersuchung auf der Basis des Maitlandkonzepts vorgestellt. Zum Schluss wird eine Behandlungsstrategie aufgezeigt.

LOKALE PATHOLOGIE

Muskelsätze am lateralen Epicondylus von proximal nach distal sind: M. brachioradialis, M. extensor carpi radialis longus, M. extensor carpi radialis brevis, M. extensor digitorum, M. supinator und M. extensor carpi ulnaris.

Der M. extensor carpi radialis brevis, welcher unter dem M. extensor carpi radialis longus liegt, ist beim Tennisellbogen am meisten betroffen. Bei EMG-Untersuchungen zeigte dieser Muskel während Rückhandschlägen die grösste Aktivität (6). Pathophysiologisch ist man heute der Meinung, dass die laterale Epicondylitis durch kleine Microtraumata (Microfaserrisse) im Ursprung der Extensoren entsteht, meistens im M. extensor carpi radialis brevis. Es kann dann zu Entzündungsreaktionen und zu Veränderungen in den Sehnen kommen. Weil der M. extensor carpi radialis brevis seinen Ursprung am Epicondylus lateralis, Lig. collaterale radiale, Lig. anulare radii und Septum intermusculare laterale hat, können so mehrere andere Strukturen, z.B. Gelenke im Ellbogen, in Mitleidenschaft gezogen werden. Das Einklemmen des Ramus profundus des N. radialis ist nur in wenigen Fällen verantwortlich für den Tennisellbogen. (19)

SYMPTOME (Subjektive Befunderhebung)

Die Symptome sind Schmerzen über dem lateralen Epicondylus, welche oft in den Unterarm, seltener in den Oberarm, ausstrahlen, und bei Faustschluss und/oder Fingerextension zunehmen (Fig. 1). Dies ist etwa bei **sportlichen Ak-**

tivitäten wie Tennis- und Squashspielen, **Hobbys** wie Stricken und Klavierspielen oder bei der **beruflichen Tätigkeit** von Malern und Spenglern oder bei der Arbeit am Computer der Fall.

Die Symptome sind meistens stärker bei gestrecktem Ellbogen. In der Geschichte wird oft über repetierende Aktivitäten und/oder Überbeanspruchung berichtet. Dies können sowohl Bewegungen als auch eine lange eingenommene Haltung (Beruf) sein. (6)

Sehr oft kommt es aber vor, dass der Patient keine Ursache angeben kann. Die Beschwerden

haben spontan, langsam zunehmend angefangen. Auch wenn der Patient von sich aus nicht über Nackenschmerzen klagt, sollte immer ausführlich und sehr genau nach Schmerzen, einem Unfall, eventueller früherer Behandlung der HWS oder der Arbeitssituation in bezug auf den Nacken gefragt werden.

In der **Geschichte** spielt der Zeitfaktor eine wichtige Rolle. (10) Je länger die Beschwerden bestehen, um so ungünstiger ist die Prognose bei einer konservativen Behandlung.

Radiologische Befunde: Röntgenaufnahmen des Ellbogens zeigen in den meisten Fällen keinerlei wichtige Befunde. (6, 7) Klinisch können die Ursachen der Epicondylitis primär in lokalen Faktoren liegen oder sekundär die Folge einer Dysfunktion im Schultergürtel oder in der HWS und/oder BWS sein.

Zu den lokalen Faktoren zählen Überbelastung der Extensorensehnen oder eine Dysfunktion in einem der Ellbogengelenke.

Sekundär treten die Symptome meistens als Folge einer Dysfunktion in den Segmenten C5/6 und C6/7 auf. Warum meistens diese Gelenke? Darüber später mehr bei der physischen Untersuchung. (7)

Die allgemein akzeptierten Kriterien für einen Tennisellbogen sind:

- Schmerzen über dem lateralen Ellbogen
- schmerzhaftes Palpation des lateralen Epicondylus
- schmerzhaftes isometrische Anspannung der Handgelenksexensoren
- symptomproduzierende Dehnung der Handgelenksexensoren

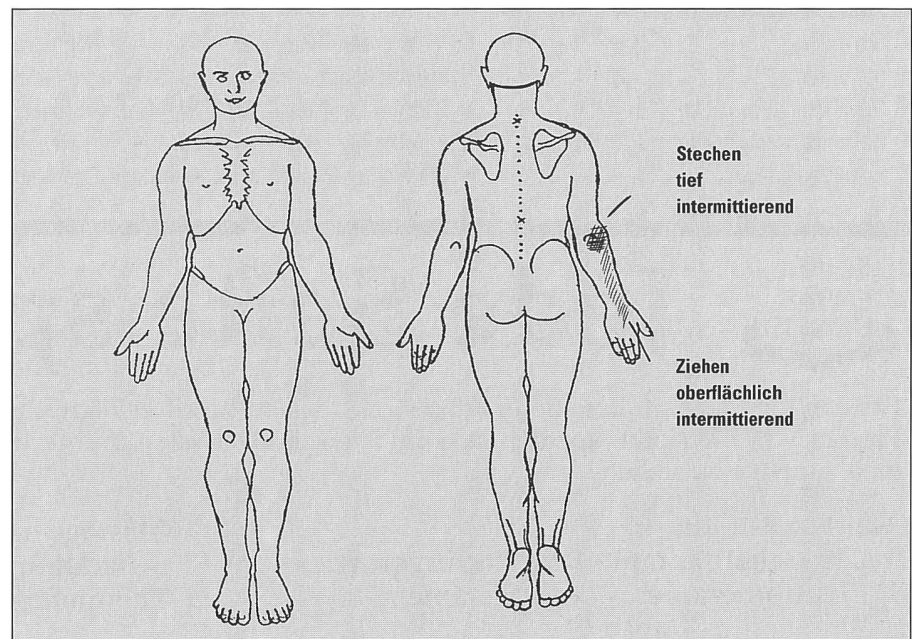


Fig. 1: Körpertabelle eines Tennisellbogens.

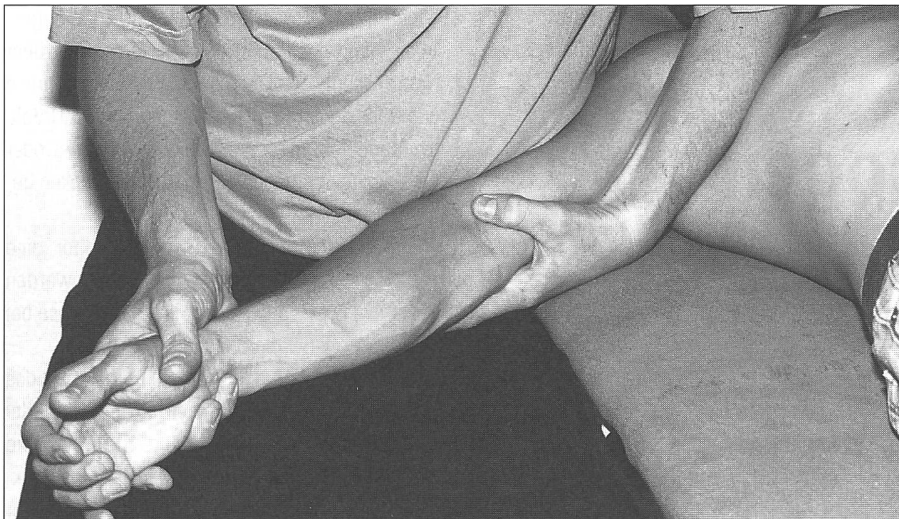

Fig. 2: Flexion/Adduktion-Test.

PHYSISCHE UNTERSUCHUNG P/E

Die P/E sollte nicht die Ausführung einiger Tests in einer bestimmte Reihenfolge sein, sondern die logische Fortsetzung des «Clinical Reasoning»-Prozesses, welcher seinen Anfang in der subjektiven Untersuchung hat. So erhält jeder Patient eine auf sein Problem abgestimmte, physische Untersuchung.

Im Maitland-Konzept suchen wir in den verschiedenen Strukturen, welche am Problem beteiligt sein können, wenn möglich objektive physische Parameter. Das können z. B. Schmerzen, Steifigkeit, Schwäche usw. sein. Diese Parameter dienen nachher als Vergleich im Wiederbefund, um festzustellen, ob sich das Problem durch die Behandlung positiv oder negativ verändert hat.

Beobachtung

Bei der Beobachtung achtet man auf die

- Schutzhaltung des Ellbogens
- Schwellung
- Dellungen
- Trophische Änderungen
- **Haltung**, besonders die des zervikothorakalen Übergangs

Kapandji (25) erklärt, dass beim Nach-oben-Schauen (Extension der HWS) in der mittleren HWS die oberen Wirbelkörper nach posterior gleiten und gleichzeitig kippen. Der Processus articularis inferior gleitet dadurch nicht nur nach posterior, sondern kippt gleichzeitig auch noch nach posterior. Dadurch wird der ventrale Anteil des Zygapophysealgelenks (Z-Gelenk) geöffnet. Dieser Bewegung wirken die Bandscheibe, die longitudinalen Ligamente, das Aufeinanderkommen der dorsalen Wirbelbögen sowie die Gelenkkapsel mit ihren Ligamenten entgegen.

Beim Nach-oben-Schauen findet nicht in der ganzen zervikothorakalen Region eine Extension statt. Wenn das so wäre, würde sich der Kopf zu weit nach dorsal bewegen und aus der Balance geraten (Teilschwerpunkt zu weit nach dorsal). Die Extension beinhaltet Flexion in der oberen BWS und Extension in der mittleren und oberen HWS.

Viele unserer Patienten weisen eine Haltungsschwäche auf, eine sogenannte «Forward Head Posture». Die obere BWS befindet sich dabei dauernd in leichter Flexion. Das heisst: wiederum eine dauernde kompensatorische Extension

in den Segmenten C5/6 und C6/7. Hier können sich die Folgen einer Überbelastung wie Fissurenbildung in der Bandscheibe und degenerative Änderungen in den Z-Gelenken und den Unkovertebralgelenken (z.B. Hypermobilität und Osteophyten) ausprägen (21).

Hierdurch kann sich auch der Durchmesser der Foramina intervertebralia ändern, mit möglichen Folgen für die Funktion der Nervenwurzeln (22).

Funktionelle Demonstration

Bei der funktionellen Demonstration wird zuerst untersucht, ob noch andere als nur lokale Strukturen am Problem beteiligt sind.

Der Patient führt dazu, wenn möglich, eine Bewegung aus, welche seine Symptome verursacht. (Er schenkt etwa Mineralwasser aus der Flasche ein). Während der Arm in einer unveränderten Position bleibt, verändert der Therapeut die Stellung der HWS. Wenn die Symptome sich ändern, weist das auf eine Beteiligung der HWS oder der neuralen Strukturen hin. Für die weitere Planung unserer Untersuchung ist dies von grosser Bedeutung.

Auf diese Weise kann auch die Position der BWS oder des Schultergürtels verändert werden.

Weil diese erste, globale Differenzierung nicht immer ausführbar ist – z.B. wenn der Patient zu starke Schmerzen hat –, gibt es im weiteren Verlauf der physischen Untersuchung noch andere Möglichkeiten zu differenzieren.

Aktive und passive Bewegungen

Für die aktiven und passiven Bewegungen des Ellbogengelenks siehe Maitland 1991 (16). Vor allem der Extension/Adduktion-Test ist meistens positiv und gibt wichtige Parameter für die nachfolgende Behandlung (17) (Fig. 2).

Isometrische Tests

Bei den isometrischen Tests wird auf Kraft und Schmerzen geachtet. Nicht nur die Handextensoren und -flexoren werden getestet, sondern auch die Ellbogenbeuger und -strecker, die Pronatoren



Jede Seite spricht für

Partner for life.... Hinter dieser Idee steckt das weltweit erfolgreiche Konzept von ENRAF-NONIUS, als Partner von Physiotherapeuten stets mit den innovativsten und technisch ausgereiftesten Geräteprogrammen zur Seite zu stehen.

ENRAF-NONIUS das ist:

- **Ultraschalltherapie**
- **Hochfrequenztherapie**
- **Massage- und Behandlungsliegen**
- **Übungstherapie**
- **Elektrotherapie**
- **Hydrotherapie**
- **Thermotherapie**
- **Verbrauchsartikel**


Ihre ENRAF-NONIUS Ansprechpartner:

MTR Medizin / Therapie / Rehab, Roosstrasse 23, 8832 Wollerau, Tel. 01 787 39 40, Fax 01 787 39 41
Jardin Medizintechnik AG, Feldmattstrasse 10, 6032 Emmen, Tel. 041 260 11 80, Fax 041 260 11 89

Nemectron EDiT® 400

**Zukunftsorientierte Elektrotherapie – neuester Stand.
Effektiv, zuverlässig und noch vielseitiger!**

**6 feste Therapieformen für die wichtigsten Indikationen.
Und praktisch unbegrenzte Möglichkeiten der individuellen
Programmierung.**



Noch wirtschaftlicher durch mehr Flexibilität

- Das 2-Kanal-System ermöglicht die **gleichzeitige** Behandlung von **zwei Patienten** mit unterschiedlichen Therapieformen, oder
- ein Patient kann mit zwei Therapieformen gleichzeitig behandelt werden.

Therapieerweiterung mit Endovac®

Mit dem Endovac® 400 erhält Ihre Elektrotherapie eine zusätzliche Qualität! Besondere Merkmale: zeitsparende Applikation, stärkere Hyperämie und Saugwellenmassage. Die Vakuumelektroden lassen sich selbst an problematischen Körperpartien (z.B. Schulterbereich) schnell und einfach applizieren.

Simultanbetrieb mit einem Ultraschalltherapiegerät

Die spätere Erweiterung mit dem Nemectron 400 zum Ultraschallbetrieb mit 1 bis 3 MHz ist möglich.



GENERALVERTRETUNG FÜR DIE SCHWEIZ

FRITAC MEDIZINTECHNIK AG

8031 Zürich

Hardturmstrasse 76

Telefon 01-271 86 12

Telefax 01-271 78 35

Brauchen Sie eine Behandlungsliege?

Kommen Sie zu Paramedi!



**Steile Liegefläche mit Fahrgestell
elektrisch verstellbar nur Fr. 3395,- inkl. MwSt.**

**3teilige Liegefläche mit Fahrgestell
elektrisch verstellbar nur Fr. 3095,- inkl. MwSt.**

Saum 13
9100 Herisau
Tel.: 071/352 17 20
Fax: 071/352 17 20

PHYSIOTHERAPIE
BEHANDLUNGSLIEGEN
MASSAGEPRODUKTE
GYMNASTIK


Bitte
berücksichtigen
Sie beim Einkauf unsere
Inserenten.

ENRAF-NONIUS.




24 modische Farben, vielseitige Ausführungsserien, diverse Optionen für Ihre individuelle Liegen-Kombination — das ist die faszinierende Seite des Manumed-Liegenprogramms.

Die preiswerte
Manumed-
Standardserie



Die vielseitige
Manumed
Optimal-Serie



Bestellen Sie den neuen Katalog 'Manumed Collection'

Generalimporteur für die Schweiz: Medicare AG, Mutschellenstrasse 115, 8038 Zürich, Tel. 01 482 482 6 Fax 01 482 74 88

und Supinatoren sowie die Fingerflexoren und -extensoren. Sind einige dieser Tests positiv, heisst das nicht, dass nur die Muskeln am Problem beteiligt sind. Wie vorher schon bei der Anatomie des M. extensor carpi radialis brevis beschrieben, hat dieser Muskel verschiedene Ursprungspunkte, welche bei isometrischer Anspannung auch Ursache der Schmerzen sein können.

Auch ist zu beachten, dass z.B. bei Anspannung der Unterarmextensoren eine Kompression im Radio-Humeralgelenk stattfindet. Dies kann die Ursache für die auftretenden Symptome beim isometrischen Test sein. In den meisten Fällen von Epicondylitis wird der Test für den M. extensor carpi radialis brevis positiv sein.

Tests für die neuralen Strukturen

Die lateralen Strukturen des Ellbogens werden hauptsächlich vom N. radialis innerviert. Zu den genannten Strukturen zählen der Epicondylus radialis, das Ligamentum anulare, die radio-humerale Gelenkkapsel, die Hand- und Fingerextensoren. Für die Beteiligung der neuralen Strukturen bei einer Epicondylitis lateralis siehe eine Studie von G.A. Yaxley und G.A. Jull (18). Sie wiesen diese Beteiligung nach.

Die beiden Autorinnen vergleichen den Upper Limb Neural Test 2b (ULNT 2b) (22) zwischen dem asymptomatischen Arm und dem symptomatischen Arm von Patienten mit dem einseitigen Tennisellbogen. Die Kriterien für einen Tennisellbogen sind in dieser Studie Schmerzen über dem lateralen Ellbogen, welche zunehmen bei aktiver Handgelenks- und Fingerextension, bei Palpation des lateralen Epicondylus, des radio-humeralen Gelenks oder der proximalen Muskelbäuche der Hand- und Fingerextensoren.

Ausführung: (Butler 1991) Schultergürteldepression, Ellbogenextension, glenohumerale Innenrotation, Unterarmpronation, Handgelenks- und Fingerflexion (oder -extension). Als letztes eine Schulterabduktion bis zum Ende der Bewegung (Widerstand/R2) (Fig 3).

Dieser Abduktionswinkel wurde gemessen. Resultate: Der Unterschied im Abduktionswinkel während der Handgelenks- und Fingerflexion zwischen dem asymptomatischen Arm und dem symptomatischen Arm betrug 12,45°. Der Unterschied im Abduktionswinkel während der Handgelenks- und Fingerextension betrug 9,00°.

Die so mit dem ULNT 2b produzierten Symptome waren hauptsächlich über der radialen Seite des proximalen Unterarms. Beim asymptomatischen Arm war es ein Stretch-/Dehngefühl, beim symptomatischen Arm waren es starke Schmerzen, welche den Schmerzen des Tennisellbogens entsprachen.

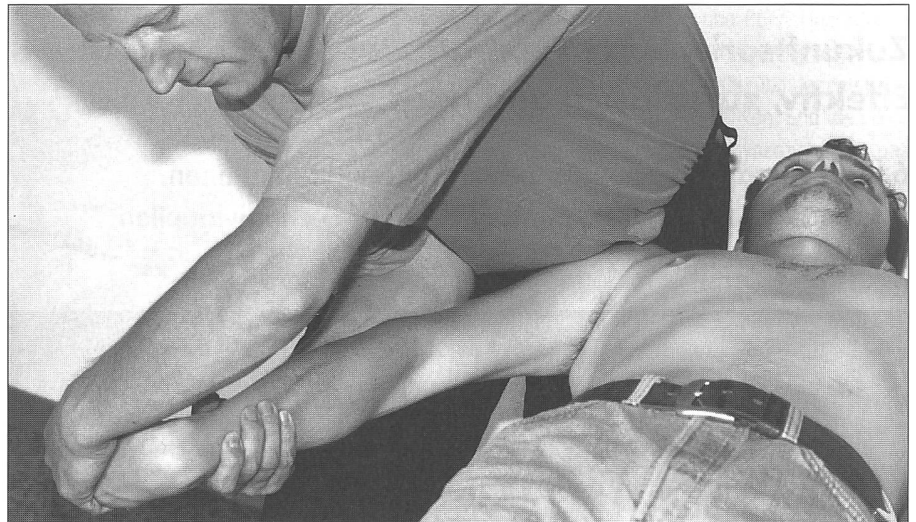

Fig. 3: Upper Limb Neural Test 2b (nach Butler).

Kontralaterale HWS-Lateroflexion ergab bei 70% der asymptomatischen Arme eine Zunahme des Dehngefühls, auf der symptomatischen Seite bei 75% eine Zunahme der Symptome/Schmerzen. Die Frage bleibt offen, ob die erhöhte, neurale Spannung eine primäre Ursache des Tennisellbogens oder nur eine der vielen möglichen, beteiligten Strukturen ist. Für weitere neurale Tests und Differenzierungen gegenüber Muskellängentests siehe Butler (22) und Lewitt (11).

Palpation

Palpiert werden die Muskelansätze, Sehnen, Muskelbäuche, Ligamente und Gelenkspalten auf Schmerzen, Schwellung, Verhärtung, Temperatur usw.

Bei den **passiven Zusatzbewegungen** des Ellbogengelenks ist es wichtig, nach der Untersuchung jedes einzelnen Gelenks (radio-humeral, radio-ulnar, humero-ulnar) einen Wiederbefund

von jenen Testbewegungen zu machen, welche bis jetzt in der physischen Untersuchung positiv waren (Parameter).

Auf diese Weise wird der Einfluss der einzelnen Gelenke auf das Problem herauskristallisiert. Das radio-humerale Gelenk und das radio-ulnare Gelenk sind meistens schmerzhaft und/oder in ihrer Beweglichkeit eingeschränkt (Fig. 4).

Die Zusatzbewegungen sollten in verschiedenen physiologischen Ausgangsstellungen des Ellbogens ausgeführt werden, abhängig davon, in welcher Ausgangshaltung der Patient seine Symptome angibt (vgl. Funktionelle Demonstration). Oft braucht es dazu eine Kompressionskomponente, um eine eingeschränkte Beweglichkeit oder Symptome zu finden. Dies ist nicht verwunderlich, wenn man sich vorstellt, dass bei jeder Muskelanspannung der Unterarmmuskeln eine Kompression in den verschiedenen Gelenken auftritt. Für eine detaillierte Beschreibung der Zusatzbewegungen siehe Maitland (16).

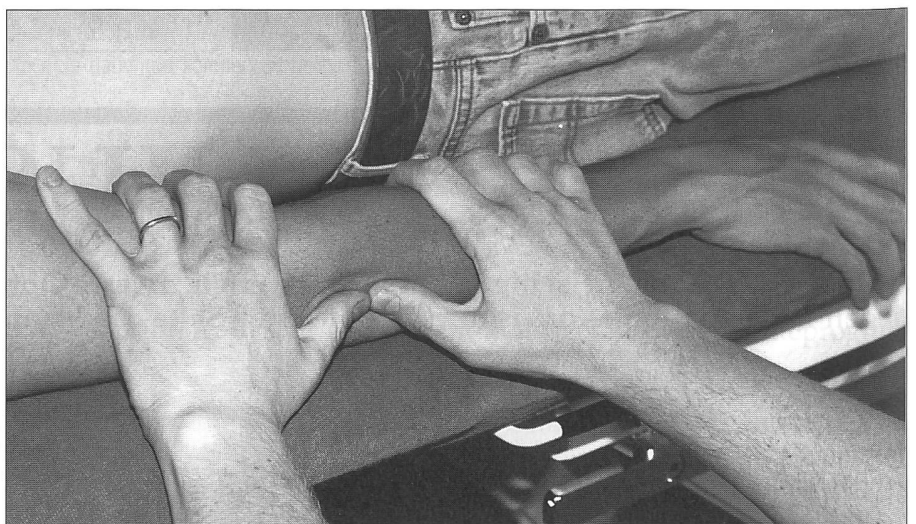

Fig. 4: Zusatzbewegung posterior/anterior auf den Radius.

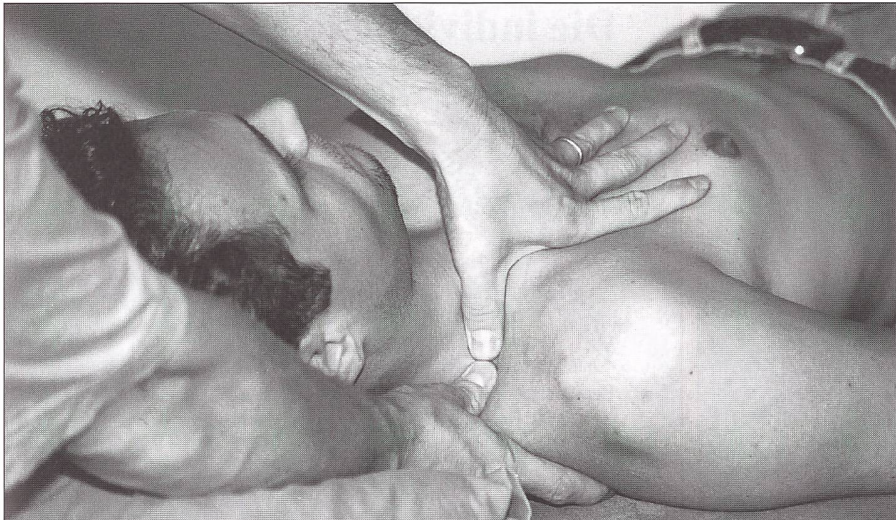

Fig. 5: Untersuchungstechnik: Zusatzbewegung longitudinal kaudal auf die erste Rippe.

Untersuchung der benachbarten Gelenke

Wie schon erwähnt kann ein Tennisellbogen sekundär als Folge einer Dysfunktion im Schultergürtel, in der HWS oder in der BWS entstehen. Nachdem wir den Ellbogen lokal untersucht und die wichtigsten Parameter notiert haben, müssen jetzt die benachbarten Gelenke untersucht werden.

Fast alle Autoren (Gunn [7], Maigne [12], Jull [18], Lee [21], Butler [22]) sind sich einig, dass die HWS eine bedeutende Rolle beim Entstehen einer Epicondylitis spielen kann.

Es kann eine schon vorher beschriebene Dysfunktion in den Gelenken C5/6 oder C6/7 sein, aber auch eine leichte Einengung des Foramen intervertebrale.

Das kann Folgen für die axoplasmatische Strömung im Nerv haben. Butler (22) beschreibt, dass schon ein leichter Druck auf den Nerv die antero-grade Strömung beeinflussen kann und so eine Veränderung im Zielgewebe des Nervs (in diesem Fall im Ellbogengelenk) verursachen könnte. Auch die **erste Rippe** hat einen Zusammenhang mit dem Plexus brachialis und sollte deswegen ebenfalls untersucht werden. In diesem Zusammenhang sind die Mm. scalenii zu erwähnen, weil eine Verkürzung oder Verspannung dieser Muskeln zu einem funktionellen Hochstand der ersten Rippe führen kann (Fig. 5).

Die vegetative Versorgung des Ellbogens findet durch präganglionäre orthosympathische Neuronen aus den Segmenten Th 4 bis Th 9 statt.

Zum Einfluss von Bewegung und Haltung der **BWS und Rippen** auf das vegetative Nervensystem siehe Butler (22).

Das Schultergelenk und das Handgelenk stehen in einem sehr engen Zusammenhang mit dem Ellbogen. Eine Dysfunktion eines dieser Ge-

lenke ergibt im Arm andere Bewegungsmuster, mit dadurch veränderter mechanischer Belastung auf die Gelenke, Muskeln und Sehnen im Ellbogen (8, 27).

Werner et al. (27) beschreiben in ihrer Studie den Zusammenhang zwischen dem M. biceps brachii und dem M. triceps brachii einerseits und den Unterarmflexoren und Extensoren andererseits,

und zwar beim Werfen (Baseball Pitching). Weil der M. biceps und der M. triceps über das Schultergelenk sowie über den Ellbogen verlaufen, kann auf diese Weise eine Funktionsstörung im Schultergelenk zu einer Beeinträchtigung des muskulären Zusammenspiels im Ellbogen führen. Dies hat u.a. Folgen für die Muskelaktivität der Unterarmextensoren.

Nach der Untersuchung jedes einzelnen dieser Gelenke wird jedesmal ein Wiederbefund gemacht, um so die Beteiligung der einzelnen Komponenten festzustellen.

BEHANDLUNG

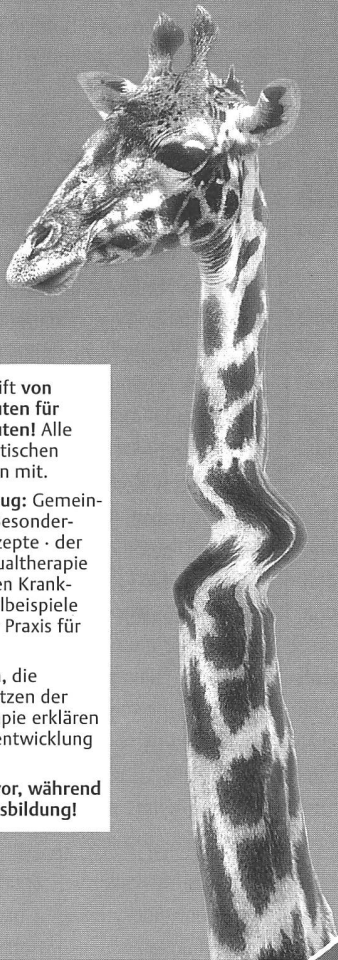
Befunde aus der physischen Untersuchung bestimmen die Behandlung.

Die Ursache der Symptome kann, wie wir in der physischen Untersuchung festgestellt haben, aus verschiedenen Komponenten bestehen. In Tab. 1 wird ein Komponentenmodell vorgestellt, welches als Arbeitshilfe beim Patienten benützt werden kann. Anhand dieses Modells kann nach der physischen Untersuchung festgestellt werden, welche Komponenten welchen Anteil am Problem haben. Weil meistens mehrere Komponenten beteiligt sind, können verschiedene Patienten mit Epicondylitis auf eine je andere Weise behandelt werden. Wo die HWS-Befunde

| Diagnose: Lokale Symptome Epicondylitis | Lokal | Entfernt | Beitragende Faktoren |
|---|--|--|---|
| Muskeln | Hand- und Finger-Extensoren Ansätze und Sehnen spez. M.e.c.r.b. M. supinator | Scalenus-Muskeln M. sternocleidomastoideus M. pectoralis Hand-Flexoren | Sport (Überbeanspruchung) Hobbys Erkrankungen |
| Gelenke | Radio-humeral Proximale Radio-ulnar Ligamentum annulare | HWS: Bandscheiben «Z»-Gelenke (spez. C5 C6) 1 Rippe, Rippe ... –R9 Handgelenk Schultergürtel BWS ... –Th9 | Beruf (Haltung) |
| Nerven | Nervus radialis N. musculocutaneus | Nervenwurzel Dura Mater Einklemmung / Verletzung im Verlauf des Nervs | Sympathisches Nervensystem Emotional |
| Andere Strukturen | Faszien Arterien Knochen | | |

Tab. 1: Das Komponentenmodell.

Endlich Manuelle Therapie



FACH
ZEITSCHRIFTEN

- Die Fachzeitschrift von **Manualtherapeuten für Manualtherapeuten!** Alle manualtherapeutischen Gruppen arbeiten mit.
 - **Hoher Praxisbezug:** Gemeinsamkeiten und Besonderheiten aller Konzepte · der Einsatz der Manuelle Therapie bei verschiedenen Krankheitsbildern · Fallbeispiele und Tips aus der Praxis für die Praxis.
 - **Originalarbeiten,** die Wirkung und Nutzen der Manuellen Therapie erklären und ihre Weiterentwicklung fördern.
- Ihre Zeitschrift vor, während und nach der Ausbildung!

Wissen im Test!

Ja, ich möchte die Zeitschrift **Manuelle Therapie** kostenlos kennenlernen.

1. Ich erhalte unverbindlich ein Probeheft.
2. Ein Brief mit Formular erinnert mich an den Ablauf des Testangebots.
3. Es bleibt beim Test, wenn ich auf dem Formular ein Nein ankreuze. Wenn Sie nichts von mir hören, möchte ich die Zeitschrift für mindestens 1 Jahr abonnieren.

Sie erscheint 4mal jährlich.
Preis 1997 DM 116,-.
Weiterbildungspreise auf Anfrage.

X
Datum, Unterschrift

Name, Vorname _____

Straße/Postfach _____

PLZ, Ort _____

Beruf, berufliche Stellung _____

Telefon/Fax _____ S G33

Anschrift: privat dienstlich
Tätigkeitsort: Praxis Klinik

Gleich ausschneiden und schicken an den
Georg Thieme Verlag,
Leser-Service, Postfach 30 11 20,
70451 Stuttgart.
Oder fix per Fax: 07 11/89 31-133



Die individuelle Einrichtung


Sauna und Solarium

Physikalische Therapie

- Gymnastik-Training
- Therapie- und Massageleie
- Lagerungshilfen • Polster • Wäsche
- Reinigungs-, Desinfektions-Pflegeprodukte
- Thermo-Therapie – kalt/warm • Massagematerial
- Vorhänge • Mobiliar • Stühle • Extension-Manipulation
- Infrarot-Solarien • Sauna • Dampfbadprodukte • Hydro-Therapie
- Badezusätze • Elektro-Therapie • Geräte-Zubehör • US-HF-Therapie
- Puls-, Blutdruck-Messgeräte • Anatomisches Lehrmaterial

Innovativ
in
Planung • Verkauf • Service

Gymnastikstudio

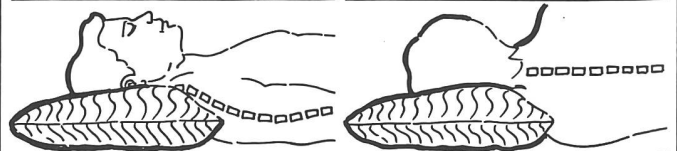

Jardin
Medizintechnik ag

Feldmattstrasse 10
CH-6032 Emmen
Tel. 041 - 260 11 80
Fax 041 - 260 11 89

Stütz-Kissen Royal vario 3

Das anatomisch richtige Stütz-Kissen
aus Latex mit 3-fach variabler Liegehöhe
und abnehmbarer, waschbarer Hülle.



Rückenlage

Entspannung der Hals-Nackenn Muskeln durch eine geformte Kopfmulde und elastische Latex-Stützung der Nackenwirbel. Die Halswirbelsäule liegt anatomisch richtig.

Seitenlage

Durch die erhöhten Seitenteile des Kissens liegt die Halswirbelsäule gerade. Volle Entspannung des Nacken-Schulter-Bereichs.

Generalvertretung Schweiz:

Verlangen Sie nähere
Unterlagen und die Preisliste
über das **Royal-Vario-Kissen**



BSS Thermo-Bettwaren AG
Kaltenbacherstrasse 24
CH-8260 Stein am Rhein
Telefon 052 741 25 35
Telefax 052 741 44 20

Vario 3

Name: _____
Strasse: _____
PLZ/Ort: _____
Tel./Fax: _____

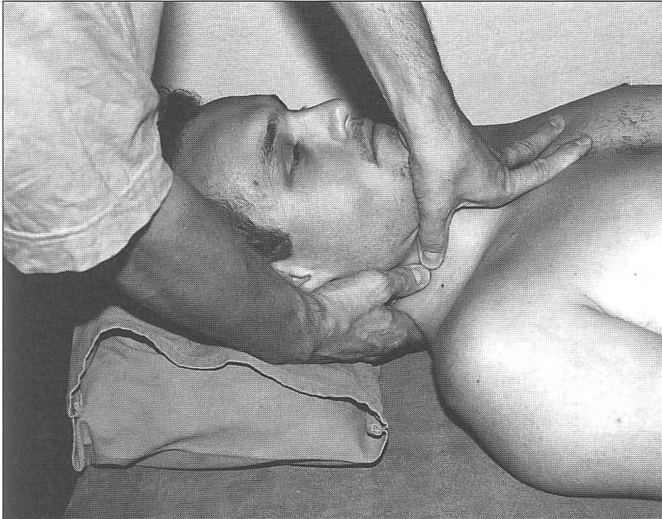

Fig. 6: Zusatzbewegung anterior/posterior an der HWS.

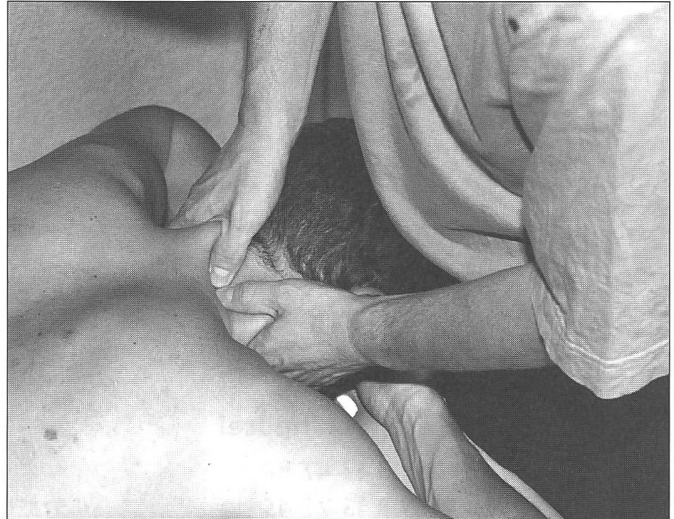

Fig. 7: Zusatzbewegung posterior/anterior an der HWS.

mehr im Vordergrund stehen, wird der Schwerpunkt der Behandlung an der HWS sein, wo die lokalen Ellbogenbefunde dominieren, wird lokal mit der Therapie angefangen. Die Behandlung wird natürlich auch durch die Stärke und Irritierbarkeit der Symptome bestimmt.

Die Rehabilitation ist also patientengerecht und individuell angepasst. Im allgemeinen kann die Behandlung in zwei Phasen eingeteilt werden. In der ersten Phase hat die Schmerzlinderung (schmerzfremige Bewegungen) Priorität, in der zweiten Phase der Aufbau der Kraft und Ausdauer bis hin zu schmerzfreien sportlichen Aktivitäten oder zur normalen Berufsausübung des Patienten.

Phase 1

Das Ziel der ersten Phase, Schmerzlinderung, Entzündungsabnahme und Erreichen von schmerzfremigen Bewegungen, wird durch eine Kombination von Massnahmen erzielt. Dazu gehören passive Massnahmen wie Elektrotherapie, Kälteanwendungen, Medikamente (lokale Injektionen, mit oder ohne Cortison, oder orale Entzündungshemmer) und passive Bewegungen (6, 10, 15, 23).

Der Patient wird in dieser Phase aufgefordert, Bewegungen, welche schmerzhaft sind, zu unterlassen, eventuell mit Hilfe eines Tapeverbandes. Totale Inaktivität jedoch sollte vermieden werden, um die Muskelatrophie und Inaktivitätsveränderungen in den Sehnen und in der Gelenkkapsel so gering wie möglich zu halten (6, 15, 23). Schon in der ersten Behandlung werden schmerzfreie passive Zusatz- oder physiologische Bewegungen angewendet. Es sind jene Bewegungen, welche in der physischen Untersuchung positiv waren, aber jetzt schmerzfrei ausgeführt werden

müssen, meistens mit Grad I oder II. (Zur Einteilung in Grade vergleiche Maitland 1991.)

Der sofortige Wiederbefund wird zeigen, welche Bewegungen für welches der vier Gelenke im Ellbogen die richtigen sind. In dieser ersten Phase können auch jene Strukturen in die Behandlung einbezogen werden, welche in der P/E positiv waren wie z.B. HWS oder Rippen. Wenn das Problem lokal im Ellbogen für eine lokale Massnahme zu irritiert ist, müssen wir oft in der ersten Behandlung entfernt anfangen (Tab. 1), z.B. an der HWS. Dadurch wird die lokale Irritierbarkeit verringert und die Behandlung direkt am Ellbogen erst möglich. Dies ergibt oft sehr gute Resultate. Als Heimprogramm führt der Patient aktive Flexion/Extension sowie Pronation/Supination im Ellbogen aus, ohne das heilende Gewebe zu sehr zu beanspruchen, das heisst ohne Schmerzen. Gleichzeitig führt er auch schmerzfreie isometrische Übungen für die Ellbogenflexoren und -extensoren sowie für diejenigen Muskeln aus, welche für die Flexion, Extension, Pronation und Supination im Handgelenk zuständig sind.

Auf diese Weise wird die Beweglichkeit erhalten oder wiederhergestellt und die Muskelatrophie so lange wie möglich verzögert.

Phase 2

Der Übergang von der ersten zur zweiten Phase verläuft fließend, wobei die Kriterien in der Literatur nicht immer klar und gleichlautend definiert sind. Volle aktive Beweglichkeit ohne Schmerzen oder mit nur ganz wenig Schmerzen ist meistens ein guter Anhaltspunkt.

Im Bewegungsdiagramm für die passiven Bewegungen soll auf jeden Fall der Widerstand der

limitierende Faktor sein und nicht der Schmerz, wie dies in der ersten Phase der Fall war.

Hieraus folgt schon, dass in dieser Phase die passive Mobilisation der einzelnen Ellbogengelenke mit Grad III und IV ausgeführt wird, in den Widerstand hinein, den Schmerz des Patienten respektierend. Die Beweglichkeit der einzelnen beteiligten Strukturen sollte jetzt schmerzfrei und normal werden. Speziell wichtig sind die Zygapophysialgelenke der HWS, v.a. C5 und C6 (6, 7, 12, 15, 21), die erste Rippe und die BWS mit Rippen. Eine Beteiligung des Schultergürtels oder des Handgelenks kommt weniger häufig vor (Tab. 1). Der Wiederbefund bestätigt den Erfolg der Behandlungstechniken, welche an den beteiligten Strukturen ausgeführt werden.

Einige Beispiele von nützlichen Techniken an der HWS sind Zusatzbewegungen anterior/posterior und posterior/anterior oder Lateroflexion (Fig. 6). Der ULNT 2b sollte jetzt, siehe Jull und Yaxley (18), durch Therapietechniken links und rechts die gleiche Schmerzreaktion und Widerstandskurve zeigen. Oft kommt es vor, dass man mit lokalen Behandlungstechniken nicht mehr weiterkommt. Nachdem aber z.B. die HWS behandelt ist, werden jedoch mit lokalen Techniken wieder Fortschritte erzielt. Um schneller und besser voranzukommen, kann es nötig sein, lokale Techniken in neuraler Vorspannung wie z.B. HWS Lateroflexion in ULNT 2b, Zusatzbewegung post./ant. auf das Radiusköpfchen in ULNT 2b auszuführen.

Während der Therapeut versucht, passiv die optimale Beweglichkeit wieder herzustellen, führt der Patient das Heimprogramm weiter. Den isometrischen Übungen folgen isotone Übungen mit steigender Belastung. Hier können phan-

Bei Ihrer ersten
Bestellung
von drei WITSCHI KISSEN
erhalten Sie

1 GRATIS KISSEN

für Ihre Praxis!

Bestellen Sie noch heute!

Telefon: 01 / 8 13 47 88

Fax: 01 / 8 13 27 45

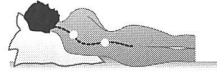
| Witschi Kissen Größe | Kleidergröße |
|-----------------------|------------------------|
| WITSCHI KISSEN Nr. 0 | Kinder bis ca. 6 Jahre |
| WITSCHI KISSEN Nr. 1 | 32 - 36 |
| WITSCHI KISSEN Nr. 2 | 38 - 44 |
| WITSCHI KISSEN Nr. 3 | 46 - 52 |
| WITSCHI KISSEN Nr. 3A | 54 - 56 |
| WITSCHI KISSEN Nr. 4 | ab 58 |

Immer inkl. Überzug in diesen Farben: weiß, natur, gelb, beige, altrosa, hellblau, lindgrün, mint, dunkelgrün, lila, cognac.

WITSCHI KISSEN AG · Ziegeleistraße 15 · CH- 8426 Lufingen-Kloten

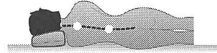
DAS WITSCHI KISSEN

**Ihr wohlverdienter
Schlaf soll
Sie nicht belasten!**



**Ungesundes Liegen durch
falsche Kopfkissen**

Unsere Schlafgewohnheiten belasten die Wirbelsäule. Verspannungen, Rückenschmerzen, Kopf- und Nackenschmerzen sind die Folge.



**Körpergerechtes Liegen mit
dem WITSCHI KISSEN**

Das orthopädische WITSCHI KISSEN stützt den Nacken in der Rückenlage und entlastet die Schulter in der Seitenlage.

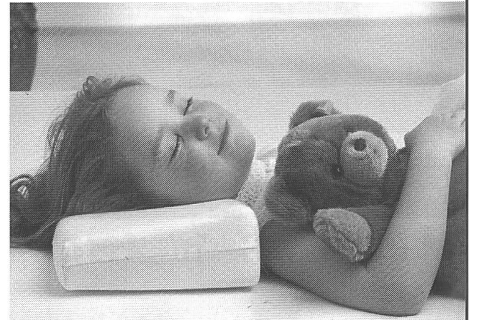Das orthopädische WITSCHI KISSEN ist individuell abgestimmt auf die jeweilige Schulterbreite.

**Erhältlich in Sanitätshäusern,
Apotheken und Drogerien, oder
verlangen Sie unseren ausführlichen
Prospekt.**

ORIGINAL ORTHOPÄDISCHES

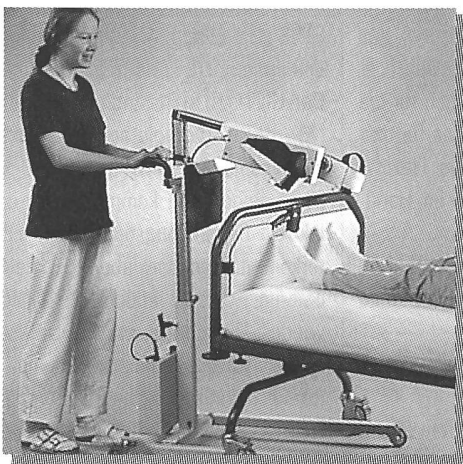
witschi kissen®

Für körpergerechtes Liegen und
gesunden Vollwertschlaf.



SCHWEIZER  QUALITÄTSPRODUKT

MOTomed Letto



Spielend leicht von Bett zu Bett fahren ...

... lässt sich das motorbetriebene Therapiegerät
„MOTomed Letto“.

In weniger als 10 Sekunden ist das Gerät am Bett angebracht. Die Beine des Patienten können beim Einfahren liegen bleiben.

Das MOTomed Letto ermöglicht einen fließenden Übergang von passiver Bewegung, bis hin zur vollkommen aktiven Bewegung mit eigener Muskelkraft.

Bestellen Sie den MOTomed Letto zum Testen.

Sie können unsere MOTomed Geräte auch mieten.



Reha-Sys

Rehabilitations-Systeme AG

Binnerstrasse 110d

Postfach 1017

CH - 4123 Allschwil

Telefax

061 / 487 94 09

Telefon

061 / 487 94 01

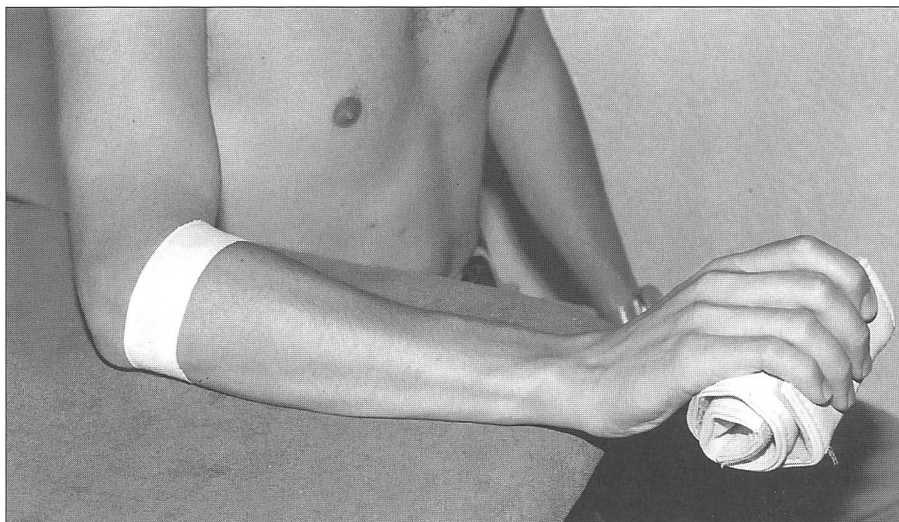

Fig. 8: Aktive isometrische Übung mit Sandsack.

tasievoll Hanteln, Sandsäcke oder Knetmasse eingesetzt werden (Fig. 8). Jetzt oder auch schon früher in der Behandlung kann eine Brace oder ein Tapeverband eingesetzt werden. Dies ist eine nicht elastische Muskelunterstützung, welche die volle Muskelausdehnung einschränkt, ohne die Funktion zu beeinflussen. Dies reduziert die Überbelastung der Sehne des M. extensor carpi radialis brevis bis unterhalb der Schmerz- und Verletzungsgrenze (23).

Die Brace kann schon während des Muskeltrainings benützt werden, aber auf jeden Fall, sobald der Patient seine sportlichen Aktivitäten wieder aufnimmt. Sofern die Ursachen der Beschwerden auch im Beruf zu finden sind, ist es angebracht, die Brace als Unterstützungsmassnahme zu tragen.

In dieser Phase ist es wichtig, die Berufssituation und die Sportausübung genau abzuklären. Wie ist die Haltung des Patienten, wie belastet er seinen Arm, wie kann er hier Veränderungen/Verbesserungen vornehmen, um seine Wirbelsäule und seinen Arm so gut wie möglich zu entlasten, um Rezidiven vorzubeugen?

Beim Tennisspielen ist auf das Material und die Technik zu achten. Die Grösse, das Gewicht und das Material des Schlägers spielen hierbei eine Rolle.

Obwohl aus einer Studie von Adelsberg (9) hervorgeht, dass eine Veränderung des Griffdurchmessers keine signifikanten EMG-Unterschiede der Aktivität der Unterarmextensoren zeigt, macht Nirschl (23) zu Recht darauf aufmerksam, dass nicht alle Patienten und Epicondylitiden gleicher Art sind. Es lohnt sich darum auf jeden Fall, neben Grösse und Gewicht den Griffdurchmesser zu variieren und so für jeden Patienten

den optimalen Schläger zu finden. Der Wiederbefund nach dem Spiel/Training wird zeigen, welcher der richtige ist.

Kelly et al. (8) haben die Muskelaktivität und Schlagtechnik bei Tennisspielern mit und ohne Epicondylitis untersucht und verglichen. Der Bewegungsablauf (Technik) und die Muskelaktivität (EMG) der beiden Gruppen waren sehr unterschiedlich. Bei Personen mit Tennisellbogen fand während der Rückhandschläge – im Vergleich zur Kontrollgruppe – eine erhöhte Extensorenaktivität statt.

Die Hypothese lautet, dass diese «falsche» Technik Ursache der Überbelastung der Extensorensehnen ist und so kleine Muskelfaserrisse herbeiführt. So entsteht der sich selbst erhaltende Kreis, und die Schmerzen können immer mehr zunehmen. Eine Kontrolle und eventuelle Veränderung der Technik ist also sehr zu empfehlen, wobei das bei Anfängern sicher einfacher ist als bei erfahrenen Spielern (23).

Dieser Artikel soll aufzeigen, dass der Tennisellbogen komplexe Ursachen haben kann. Wenn der Patient aber sorgfältig untersucht wird, Stichwort «Clinical Reasoning», und alle möglichen Strukturen wie HWS, BWS und Rippen einbezogen und behandelt werden, ist dieses Problem durchaus gut zu behandeln.

Nach Jobe (6), Caldwell (14) und Nirschl (23) reagieren 10–15% der Patienten nicht auf eine konservative Therapie und müssen operiert werden.

Hier gilt: Je länger die Geschichte des Tennisellbogens ist, um so schlechter ist die Prognose für eine konservative Behandlung.

Literaturverzeichnis

- 1) RAUBER/KOPSCH: Anatomie des Menschen Band 1, Bewegungsapparat.
- 2) W. PLATZER: Taschenatlas der Anatomie Band 1, Bewegungsapparat.
- 3) W. KAHLE: Taschenatlas der Anatomie Band 3, Nervensystem und Sinnesorgane.
- 4) M. STROYAN/K.E. WILK: The Functional Anatomy of the Elbow Complex, in: JOSPT Vol. 17, Nr. 6 1993.
- 5) P.A. DAVIDSON et al.: Functional Anatomy of the Flexor Pronator Muscle Group in Relation to the Medial Collateral Ligament of the Elbow, in: American Journal of Sports Medicine Vol. 23, Nr. 2, 1995.
- 6) F.W. JOBE/M.C. CICCOTTI: Lateral and Medial Epicondylitis of the Elbow, in: J. Am. Acad. Orthop. Surg. Nr. 2, 1994.
- 7) C. GUNN/W.E. MILBRANDT: Tenniselbow and the cervical spine, in: CMA Journal, Vol. 114, May 8 1976.
- 8) J.D. KELLY et al.: Electromyographic and Cinematographic Analysis of Function in Tennisplayers with Lateral Epicondylitis, in: American Journal of Sports Medicine Vol. 22, Nr. 2, 1986.
- 9) S. AEDELSBERG: The tennis stroke: An EMG analysis of selected muscles with rackets of increasing grip size, in: American Journal of Sports Med., Vol. 14, Nr. 3, 1994.
- 10) S.A. SÖLVEBORN et al.: Cortisone Injection with Anesthetic Additives for Radial Epicondylalgia (Tennis elbow), in: Clinical Orthopaedics and Related Research, Nr. 316, July 1995.
- 11) K. LEWITT: Manuelle Medizin im Rahmen der medizinischen Rehabilitation, 5. Aufl., S. 320–323, 409–410.
- 12) R. MAIGNE: Behandlung der Epicondylitis durch Manipulationen: zervikaler und artikulärer Faktor, in: Manuelle Medizin Vol. 26, 1988, S. 69–72.
- 13) R. ANDREWS et al.: Physical Examination of the Throwers Elbow, in: JOSPT Vol. 17, Nr. 6, June 1993
- 14) G.L. CALDWELL/M.R. SAFRAN: Elbow Problems in the Athlete, in: The Orthopedic Clinics of North America, July 1995.
- 15) K.E. WILK et al.: Rehabilitation of the Elbow in the Throwing Athlete, in: JOSPT Vol. 17, Nr. 6, June 1993.
- 16) G.D. MAITLAND: Peripheral Manipulation, Third Edition, Butterworth-Heinemann 1991.
- 17) S. HYLAND et al.: The Extension-adduction test in chronic tennis elbow: Soft tissue components and joint biomechanics, in: Australian Physiotherapy Vol. 36, Nr. 3, 1990.
- 18) G. YAXLEY/G. JULL: Adverse tension in the neural system. A preliminary study of tennis elbow, in: Australian Physiotherapy Vol. 39, No. 1, 1993.
- 19) CARL O. WERNER: Lateral Elbow Pain and Posterior Intersosseous Nerv Entrapment, in: Acta Orthopaedica Scandinavica Supplementum 174, 1979.
- 20) R. STOECKHART et al.: Anatomy of the extensor carpi radialis brevis muscle related to tennis elbow, in: Clinical Biomechanics 4, Nr. 4, 1989, S. 210–212.
- 21) D. LEE: «Tennis Elbow»: A manual Therapist's Perspective, in: J.O.S.P.T. Vol. 8, Nr. 3, 1986.
- 22) DAVID S. BUTLER: Mobilisation of the Nervous System, Churchill Livingstone 1991.
- 23) R.P. NIRSCHL/J. SOBEL: Conservative Treatment of tenniselbow, in: The Physician and Sportsmedicine Vol. 9, Nr. 6, June 1981.
- 24) R.B. SALTER: Continuous Passive Motion CPM, Williams & Wilkins 1993.
- 25) I.A. KAPANDJI: The Physiology of the Joints, Vol. 3.
- 26) B. DEJUNG/M. STRUB: Die Behandlung der lateralen Epicondylodynie, in: «Physiotherapie», Zeitschrift des Schweiz. Physiotherapeuten-Verbandes SPV, 2/94.
- 27) S.L. WERNER et al.: Biomechanics of the Elbow during Baseball Pitching, in: J.O.S.P.T. Vol. 17, Nr. 6, 1993.