

# Approche analytique du renforcement paravertébral

Autor(en): **Merz, Philippe**

Objektyp: **Article**

Zeitschrift: **Fisio active**

Band (Jahr): **38 (2002)**

Heft 11

PDF erstellt am: **30.06.2024**

Persistenter Link: <https://doi.org/10.5169/seals-929631>

## **Nutzungsbedingungen**

Die ETH-Bibliothek ist Anbieterin der digitalisierten Zeitschriften. Sie besitzt keine Urheberrechte an den Inhalten der Zeitschriften. Die Rechte liegen in der Regel bei den Herausgebern.

Die auf der Plattform e-periodica veröffentlichten Dokumente stehen für nicht-kommerzielle Zwecke in Lehre und Forschung sowie für die private Nutzung frei zur Verfügung. Einzelne Dateien oder Ausdrucke aus diesem Angebot können zusammen mit diesen Nutzungsbedingungen und den korrekten Herkunftsbezeichnungen weitergegeben werden.

Das Veröffentlichen von Bildern in Print- und Online-Publikationen ist nur mit vorheriger Genehmigung der Rechteinhaber erlaubt. Die systematische Speicherung von Teilen des elektronischen Angebots auf anderen Servern bedarf ebenfalls des schriftlichen Einverständnisses der Rechteinhaber.

## **Haftungsausschluss**

Alle Angaben erfolgen ohne Gewähr für Vollständigkeit oder Richtigkeit. Es wird keine Haftung übernommen für Schäden durch die Verwendung von Informationen aus diesem Online-Angebot oder durch das Fehlen von Informationen. Dies gilt auch für Inhalte Dritter, die über dieses Angebot zugänglich sind.

# Approche analytique du renforcement paravertébral

Philippe Merz, François Seel, Guido Perrot, enseignants à l'école de physiothérapie Bethesda Bâle, Gellertstrasse 144, 4052 Bâle

28

FISIOactive 11/2002

## Mots clés:

**Stabilisation segmentaire, instabilité vertébrale, arthroception, pince ouvrante**

Pour plus d'informations veuillez lire le texte «Nouvelle approche thérapeutique des lombalgies récidivantes par recrutement sélectif des muscles du plan profond» apparu dans «FISIO Active» 10/2002.

L'approche analytique du renforcement paravertébral respecte une chronologie dans le traitement. Avant de penser muscle, elle examine les articulations. Elle améliore l'arthroception non seulement des articulaires postérieures mais aussi de la chaîne articulaire des membres inférieurs. L'information arthroceptive ainsi retrouvée facilite le recrutement sélectif des muscles stabilisateurs de l'étage vertébral, les muscles du plan profond (transverse et multifides). Le renforcement des muscles du plan superficiel, les haubans de la colonne n'est incliqué que lorsque la fonction des muscles du plan profond est rétablie.

## ABSTRACT

The analytical approach of paravertebral muscle training respects a chronology in treatment. Before thinking muscle, this approach examines articulations. The arthroception will be restored not only of the zygapophysial joints, but also of all the joints of the lower extremities. Following this, the activation of the m. multifidus and m. transversus abdominus, the deep autochthonous muscles, is taught. Finally, the training of the global muscle system has to follow.

## INTRODUCTION

### L'APPROCHE ANALYTIQUE PART DE L'ARTHROCEPTION

L'objectif d'un renforcement paravertébral est-il uniquement un gain de force (mesurable), ou s'agit-il plutôt de recruter et de reprogrammer des muscles responsables de la stabilisation de l'étage vertébral? Si nous pensons muscle et renforcement sélectif, quel est donc le rôle de l'arthroception?

Mc Lain [1] a montré qu'au niveau des facettes articulaires se trouvent des mécanorécepteurs. Selon cet auteur, à l'exception du cartilage articulaire, tous les tissus de l'articulation reçoivent une forme d'innervation. Une perturbation de cette innervation semble jouer un rôle dans l'usure, les processus inflammatoires et les dysfonctions articulaires.

Les articulaires postérieures sont les structures les plus richement innervées du segment intervertébral rappelle Karl Vincent dans son étude sur les lombalgies d'origine articulaire postérieure [2].

Indhal [3] a montré sur 23 porcs «adolescents», la présence d'un système de proprioception au niveau des disques, facettes et muscles paravertébraux.

La stimulation discale crée une réponse de contraction voire une contraction paravertébrale. Après injection de sérum physiologique dans les articulaires postérieures, il observe une diminution de la réponse musculaire paravertébrale. L'effet d'étirement capsulaire, c'est-à-dire la décoaptation inhibe l'activité musculaire.

#### C'est bien ce que Sohier [4] décrit:

«La coaptation apophysaire et l'intensification de la coaptation apophysaire intensifient, par baroception interposée, les activités des muscles intrinsèques du rachis, uni ou bilatéralement, selon que l'accentuation de l'appui apophysaire est uni ou bilatérale.»

La réduction de l'appui apophysaire inhibe au contraire l'activité. Sohier parle de rythmes pathomécaniques qui touchent l'étage vertébral et dont l'origine peut être au niveau de la hanche, du genou, du pied [5].

La cause d'un déficit peut être à distance de la structure lésée. Ces rythmes pathomécaniques perturbent l'appui facettaire et par là même l'information arthroceptive et le fonctionnement de la «pince ouvrante» (Fig. 1). Pour Sohier le segment intervertébral fonctionne comme un levier inter-appui, par lequel l'appui facettaire soulage la pression intradiscale, d'où le terme de pince ouvrante [6, 7].

## MÉTHODE

### ETUDE DE CAS

Une étude de cas va concrétiser l'approche thérapeutique et la stratégie de traitement. Notre patient consulte le rhumatologue, après plusieurs épisodes de douleurs lombaires. Il se plaint de douleurs lancinantes dans la jambe gauche associées à une perte de force dans le membre inférieur gauche. Le médecin fait une infiltration et prescrit de la physiothérapie.

Le dos de notre patient est souvent sollicité en flexion sous charge. Il est souvent en déplacement et doit rentrer et sortir du matériel lourd de la voiture (Fig. 2).

L'examen fonctionnel du patient montre que le pencher en avant est problématique:

- d'une part à cause d'une faiblesse au niveau de la jambe gauche
- et d'autre part par manque du verrouillage lombaire.

Reproduisons cette sollicitation de la charnière lombo-sacrée en flexion, par un mouvement de flexion du bassin dans les coxofémorales, le «squat», en chaîne cinétique fermée. Nous observons un mouvement d'évitement d'inflexion latérale à droite (Fig. 3). L'on pourrait supposer un pincement articulaire à droite, mais l'amplitude articulaire de l'inflexion latérale à droite au niveau lombaire est normale.

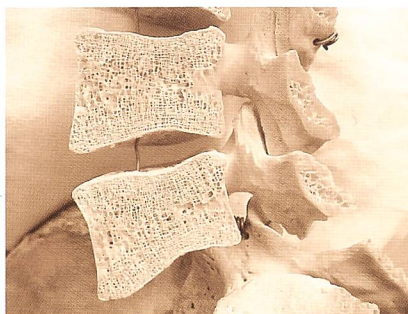

Fig. 1: Le pôle inférieur au niveau des facettes est en appui, le pôle supérieur ne l'est pas. Une telle observation sur une radiographie révèle un rythme perturbé de l'étage vertébral par manque d'arthroception.




Fig. 2: Le dos de notre patient est souvent sollicité en flexion sous charge pour rentrer et sortir du matériel lourd de la voiture.

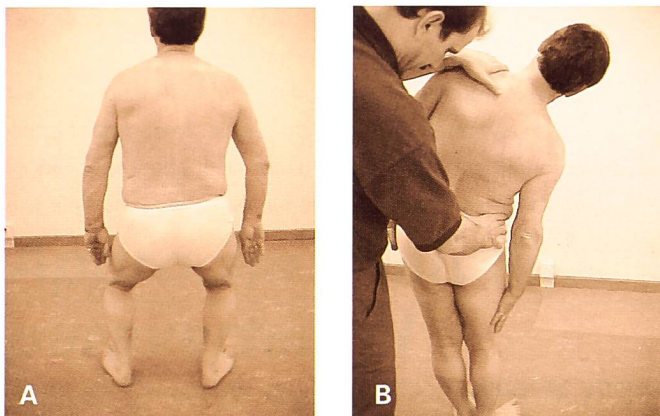


Fig. 3: a) Le «squat», en chaîne cinétique fermée. Nous observons un mouvement d'évitement d'inflexion latérale à droite.

b) L'amplitude articulaire de l'inflexion latérale à droite au niveau lombaire est normale.

### Examinons la chaîne articulaire inférieure comprenant hanche, genou et pied.

Pour cet exposé nous nous limitons à commenter les répercussions de la hanche sur l'étage vertébral. L'examen de la hanche montre une antéposition, par rapport au cotyle. La tête fémorale a «dérapé» ou translaté en avant. Selon Sohier, ceci est objectivé par un déficit en rotation interne lors du bilan articulaire de la hanche. Or le bilan de la statique montre un pied droit tourné vers l'extérieur, ce qui confirme bien ce déficit en rotation interne. La limitation en rotation interne est compensée par un positionnement en rotation externe de la hanche.

Si la tête fémorale est légèrement déplacée vers l'avant, cela induit un déplacement de l'axe transcoxo-fémoral vers l'avant (Fig. 4). Le bassin va légèrement tourner vers la gauche, il quitte le plan frontal. Ainsi la position du cotyle compense aussi le déficit en rotation interne de la hanche. Au niveau du rachis lombaire cette rotation du bassin provoque un contact facettaire augmenté à gauche et réduit à droite.

### LES PARAVERTÉBRAUX DU PLAN PROFOND

Richardson et Jull [8] ont développé un concept de dépistage et de traitement d'une déficience des muscles paravertébraux du plan profond. Selon leurs études les instabilités au niveau lombaire sont dues à une perte de fonction de ces muscles stabilisateurs de l'étage vertébral. Les multifides, en synergie avec le transverse de l'abdomen, travaillent en isométrie, en contraction lente et de faible intensité. Ils sont responsables de la stabilisation de l'étage vertébral.

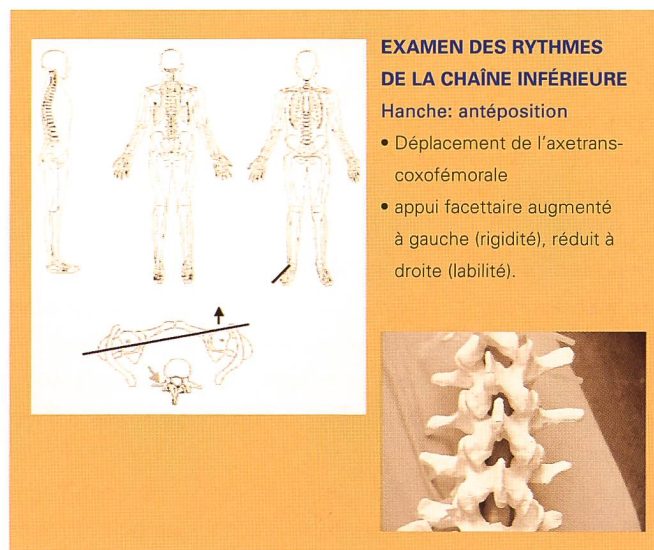
Le transverse comparable à un corset actif est le plus profond des abdominaux. Sohier [4] décrit le transverse comme un coaptateur des facettes articulaires. De par son insertion sur les apophyses transverses (grâce à la fascia thorocolumbalis) il translate les facettes vers l'avant et augmente leur degré de coaptation et donc l'arthroception.

Lors de l'examen palpatoire de l'activité sélective de ces muscles en couché ventral, le thérapeute demande une contraction légère des muscles de l'étage (proches des épineuses) sous ses doigts. Le patient doit faire «gonfler» le muscle sous les doigts du physiothérapeute. La réponse musculaire est comparée droite/gauche.

Pour notre patient la réponse musculaire est retardée et très courte à droite. A gauche, par contre, la contraction est lente, de faible intensité et peut être maintenue pendant au moins dix secondes. Les critères sont réunis pour une contraction physiologique à gauche. Nous avons décelé une déficience à droite, cette contraction n'est pas physiologique.

Nous nous rappelons qu'il y a manque d'information arthroceptive au niveau des facettes articulaires à droite due à un rythme pathomécanique. Comme à l'examen palpatoire, l'activité sélective des multifides est déficiente à droite, l'hypothèse de Sohier se vérifie.

Dans l'approche analytique il faudra donc tout d'abord rétablir le contact facettaire avant de procéder à une rééducation sélective des muscles du plan profond.



#### EXAMEN DES RYTHMES DE LA CHAÎNE INFÉRIEURE

##### Hanche: antéposition

- Déplacement de l'axetrans-coxo-fémorale
- appui facettaire augmenté à gauche (rigidité), réduit à droite (labilité).

Fig. 4: a) Antéposition de la hanche. Selon Sohier, ceci est objectivé par un déficit en rotation interne. Le bilan de la statique montre un pied droit tourné vers l'extérieur, ce qui confirme bien ce déficit en rotation interne.

La tête fémorale légèrement déplacée vers l'avant induit un déplacement de l'axe transcoxo-fémoral vers l'avant. Le bassin va légèrement tourner vers la gauche, il quitte le plan frontal.

b) Au niveau du rachis lombaire cette rotation du bassin provoque un contact facettaire augmenté à gauche et réduit à droite

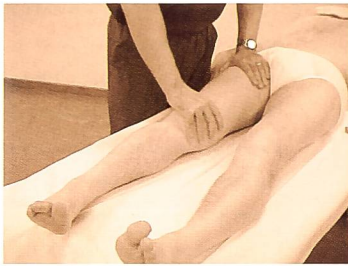

Fig. 5: Correction de l'antéposition.

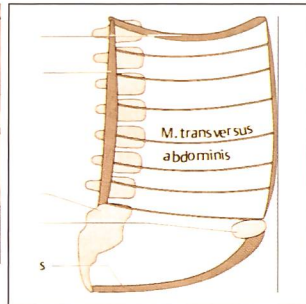


Fig. 6: La cocontraction du diaphragme, du périnée (partie antérieure), des multifides et du transverse facilite la reprogrammation de la fonction du plan profond.

La correction de l'antéposition (Fig. 5) va améliorer le contact facettaire à droite et de même l'information arthroceptive, condition pour le recrutement des muscles du plan profond. Lors d'un nouvel examen palpatoire de l'activité sélective des multifides, après correction («réharmonisation») de la hanche, la réponse musculaire est nettement améliorée à gauche. La correction du rythme au niveau de l'étage vertébral va optimiser l'information arthroceptive et le contrôle moteur.

Nous passons alors à l'instruction de la contraction sélective du transverse et des multifides. Richardson et Jull parlent de stabilisateurs primaires pour le transverse et les multifides. L'instruction de la contraction sélective de faible amplitude du transverse et des multifides demande un relâchement des muscles globaux souvent hyperactifs. Une respiration lente costodiaphragmatique facilite la contraction du transverse. La cocontraction du diaphragme, du périnée (partie antérieure), des multifides et du transverse facilite la reprogrammation (Fig. 6).

## LE RENFORCEMENT GLOBAL

Le patient maîtrise bien la contraction sélective des muscles du plan profond. Il essaye d'intégrer cette contraction dans toutes les activités quotidiennes. La condition pour commencer un renforcement musculaire sous charge est un bon contrôle des stabilisateurs primaires. Ce n'est que sur cet acquis que le travail sur machines isotoniques est indiqué.

Le travail sur machine recrute tout d'abord les muscles du plan superficiel et inhibe les stabilisateurs du plan profond. Dès que le patient arrête ses séances de travail aux machines, souvent il récidive.

Le concept de Van Wingerden (IAS, International Academy for Sportscience) propose une mise en charge progressive des structures en chaîne cinétique fermée [9]. La chaîne cinétique fermée intensifie la coaptation apophysaire pour autant que l'arthroception soit rétablie.

Les «squats» sont exécutés strictement dans le plan sagittal, aucun évitement en inflexion latérale, translation ou rotation n'est toléré. L'appui est bipodal, la pression répartie de manière égale droite/gauche.

L'exercice commence par une activité des stabilisateurs primaires qui sera maintenue lors de l'inclinaison de l'axe longitudinal du corps vers l'avant. Le patient apprend, lors d'un premier temps, à stabiliser un levier relativement court au niveau de la charnière lombo-sacrée. C'est le bassin qui commence le mouvement comme pour s'asseoir sur une chaise (Fig. 7a). Les genoux ne dépassent pas la pointe des pieds, le poids se trouve plutôt sur les talons. Le travail s'effectue tout d'abord en dynamique lent avec des haltères, afin de stimuler l'arthroception.

Les structures sont sollicitées en dynamique lent. Le travail se fait en répétitions et par séries. Lors de la phase de rééducation 15 répétitions par série devraient être effectuées, dans une cadence d'un mouvement par seconde. Le but est de faire deux à trois séries avec le maintien d'une bonne contraction des stabilisateurs primaires.

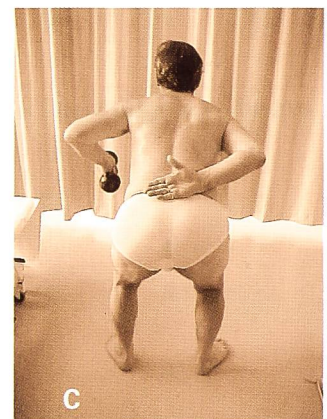





Fig. 7: a) 1<sup>er</sup> exercice: bras de levier court (s'asseoir sur une chaise), squat. b) 2<sup>ème</sup> exercice: bras de levier plus long (se pencher en avant), good morning. c) 3<sup>ème</sup> exercice: sur la position squat se greffent tout d'abord des sollicitations rotatoires, puis des mouvements en rotation concentriques lents puis rapides. Suivent des mouvements en rotation excentriques lents puis rapides.

Dans un deuxième temps, le bras de levier sera plus long. C'est le tronc qui commence le mouvement comme pour se pencher en avant. Les genoux sont peu fléchis, le poids se trouve plutôt sur l'avant-pied (Fig. 7b).

Dans un troisième temps, la position de squat est sollicitée en rotation par le mouvement du bras. Le tronc reste dans la position, la musculature doit contrer ces sollicitations en rotation (Fig. 7c). Dans la progression le mouvement en rotation du rachis sera toléré. Le travail s'effectue tout d'abord en dynamique lent puis en dynamique rapide, puis en excentrique lent et rapide. L'objectif est de retrouver la vigilance musculaire.

## CONCLUSION

Si l'objectif d'un renforcement paravertébral est de recruter et de reprogrammer les muscles responsables de la stabilisation de l'étage vertébral, l'approche analytique s'impose.

L'approche analytique propose avant un renforcement paravertébral global de corriger et de rétablir l'information arthroceptive. Sur cet acquis le recrutement des muscles du plan profond complète la bonne fonction du segment intervertébral. Pour notre patient le manque d'information arthroceptive au niveau des facettes articulaires due à un rythme pathomécanique, correspond à une déficience à l'examen palpatoire de l'activité sélective des multifides. L'hypothèse de Sohier se vérifie. Ce rapport devrait être étudié plus profondément et confirmé par une étude.

Le recrutement du plan profond permet de reprogrammer la stabilisation de l'étage vertébral. Des travaux récents ont montré avec un recul d'une année, que cette nouvelle approche réduit considérablement les récurrences (groupe contrôle 80 pour-cent, groupe traité 30 pour-cent) [10].

Suit la mise en charge progressive des structures tout en maintenant l'activité des muscles du plan profond. C'est à ce stade, et à ce stade seulement, que peut augmenter la sollicitation des structures en cyphose et sous charge par le renforcement des abdominaux.

## RÉFÉRENCES

1. *MAC LAIN PICKAR*. Mechanoreceptors endings in human thoracic and lumbar facet joint. *Spine* 1998; vol. 23; 2: 168-173.
2. *VINCENT K*. Lombalgie d'origine articulaire postérieure: données cliniques récentes pour une meilleure thérapie manuelle. *Kinésithérapie scientifique* 2002; 421: 16-21.
3. *INDHAL, KAIGLE*. Interaction between the porcine intervertebral disc, zygapophysial joints and paraspinal muscles. *Spine* 1997; vol. 22; 24: 2834-2840.
4. *SOHIER R*. Réflexion au sujet du lombostat physiologique. Congrès Européen de Kinésithérapie Analytique Bâle 1993.
5. *SOHIER R, SEEL F*. Biomechanisch stabilisierende und labilisierende Bewegungsrhythmen der Wirbelsäule. Öffnungs- und Entlastungskammermechanik am Wirbelsäulensegment. *Manuelle Medizin* 2000; 38: 236-241.
6. *SOHIER R*. Kinésithérapie analytique de la colonne vertébrale. Tomes 1 et 2. Edition Kiné-Sciences, 1959.
7. *GROSS M*. De la pince ouvrante de Sohier aux recherches actuelles. Les rythmes biologiques mécanogènes de l'étage vertébral. *Kinésithérapie scientifique* 2001; 410: 29-33.
8. *RICHARDSON CA, JULL GA*. Muscle control-pain control. What exercise would you prescribe? *Manual Therapy* 1, 1995: 2.
9. *VAN WINGERDEN B*.
10. *HIDES JA, JULL GA, RICHARDSON CA*. Multifidus muscle rehabilitation decreases recurrence of symptoms following first episode low back pain. *Physical Therapy* 1997.