

# La revascularisation du pied diabétique

Autor(en): **Probst, Hervé**

Objektyp: **Article**

Zeitschrift: **Fisio active**

Band (Jahr): **40 (2004)**

Heft 11

PDF erstellt am: **26.06.2024**

Persistenter Link: <https://doi.org/10.5169/seals-929570>

## **Nutzungsbedingungen**

Die ETH-Bibliothek ist Anbieterin der digitalisierten Zeitschriften. Sie besitzt keine Urheberrechte an den Inhalten der Zeitschriften. Die Rechte liegen in der Regel bei den Herausgebern. Die auf der Plattform e-periodica veröffentlichten Dokumente stehen für nicht-kommerzielle Zwecke in Lehre und Forschung sowie für die private Nutzung frei zur Verfügung. Einzelne Dateien oder Ausdrucke aus diesem Angebot können zusammen mit diesen Nutzungsbedingungen und den korrekten Herkunftsbezeichnungen weitergegeben werden. Das Veröffentlichen von Bildern in Print- und Online-Publikationen ist nur mit vorheriger Genehmigung der Rechteinhaber erlaubt. Die systematische Speicherung von Teilen des elektronischen Angebots auf anderen Servern bedarf ebenfalls des schriftlichen Einverständnisses der Rechteinhaber.

## **Haftungsausschluss**

Alle Angaben erfolgen ohne Gewähr für Vollständigkeit oder Richtigkeit. Es wird keine Haftung übernommen für Schäden durch die Verwendung von Informationen aus diesem Online-Angebot oder durch das Fehlen von Informationen. Dies gilt auch für Inhalte Dritter, die über dieses Angebot zugänglich sind.

# La revascularisation du pied diabétique

Hervé Probst; Hans-Beat Ris, Jean-Marc Corpataux; Service de Chirurgie Thoracique et Vasculaire, Centre Hospitalier Universitaire Vaudois Lausanne CHUV, E-mail: Herve.Probst@chuv.hospvd.ch

## ABSTRACT

Diabetes is an important risk factor for atherosclerosis. The diabetic foot is characterised by the association of arteriopathy and neuropathy. The vascular damage associates a non-occlusive microangiopathy and a macroangiopathy. The first principles of treatment are the control of pain, of an eventual infection, and the restoration of pulsatile blood flow in case of ischemia. Angiologic investigation must be undertaken, as well as an arteriography, in order to plan the revascularisation. The treatment options are angioplasty with or without stenting and surgery. Distal reconstructions with anastomosis to the leg or pedal arteries have a satisfactory limb salvage rates. This aggressive and systematic approach to the diabetic foot is economically sound, allows hope for limb salvage and improves the quality of life.

## Mots clés

**Pied diabétique, physiopathologie, chirurgie, revascularisation du pied diabétique**

**Le diabète est un important facteur de risque de l'athérosclérose. Le pied diabétique est caractérisé par la coexistence d'une artériopathie et d'une neuropathie. L'atteinte vasculaire comprend une microangiopathie non occlusive et une macroangiopathie. Les principes de prise en charge du pied diabétique doivent comprendre le contrôle de la douleur et d'une éventuelle infection, ainsi que la restauration d'un flux pulsatile en cas d'ischémie. Des investigations angiologiques doivent être entreprises, de même qu'une artériographie, dans le but de planifier la revascularisation. Les possibilités thérapeutiques comprennent l'angioplastie et/ou le stenting et la chirurgie. Les reconstructions périphériques avec anastomose distale sur les artères jambières ou pédieuses ont à ce jour un pronostic de sauvetage de membre satisfaisant. Cette approche agressive et systématique du pied diabétique est économiquement rentable, fournit l'espoir de conservation des extrémités et améliore la qualité de vie.**

## INTRODUCTION

Le diabète est un important facteur de risque pour le développement de l'athérosclérose. Cette atteinte est généralement plus diffuse, plus sévère et se manifeste plus tôt que chez le sujet non diabétique [1]. Le pied diabétique est caractérisé par la coexistence d'une artériopathie et d'une neuropathie, impliquant les fibres sensibles, motrices et végétatives. Le déficit moteur et la mobilité souvent réduite des articulations produisent des déformations qui provoquent ensuite des lésions du pied, de même qu'un déficit de la musculature intrinsèque [2]. La dysfonction des fibres végétatives entraîne une sécheresse cutanée et une auto-sympatholyse accompagnée d'un phénomène de shunt artério-veineux [1]. Enfin, la perte de sensibilité induit des lésions plantaires (mal perforant) [3].

## PHYSIOPATHOLOGIE

Le diabète provoque deux types de lésions vasculaires: une dysfonction non occlusive de la microcirculation et une macroangiopathie. La rapidité de développement de la macroangiopathie est probablement due à une cascade d'altérations biochimiques secondaires à l'hyperglycémie [2]. Les lésions de la microcirculation consistent principalement en un épaissement de la membrane basale des capillaires, empêchant la migration leucocytaire, et en une altération des cellules endothéliales induisant une diminution de la réponse hyperémique que lors de traumatismes [4]. Ces mécanismes peuvent expliquer la susceptibilité accrue du pied diabétique aux infections. Quant à la macroangiopathie, elle occasionne la détérioration de la circulation et de la perfusion par les artères de gros à moyen calibre, par le développement d'une athérosclérose. La sévérité de l'ischémie dépend de cette atteinte proximale et non de la microangiopathie.

### Prise en charge

La prise en charge du pied diabétique comprend la détection et la correction de la cause des lésions cutanées. Les mécanismes pathogéniques principaux sont la neuropathie, l'infection, la dysfonction microvasculaire et l'ischémie.

La neuropathie est présente chez 80 pour cent des diabétiques souffrant d'ulcères cutanés [5]. Ceux-ci servent de porte d'entrée à des infections souvent polymicrobiennes. Les signes classiques de l'infection ne sont pas toujours présents en raison d'anomalies leucocytaires, de troubles de la microcirculation et de la neuropathie. De plus, l'ostéomyélite est une complication fréquente, touchant 70 pour cent des patients présentant un ulcère d'aspect pourtant bénin [6].

Dans un premier temps, les composantes majeures du traitement sont le contrôle de la douleur et de l'infection, ainsi que la restauration d'un flux artériel pédieux pulsatile en cas d'ischémie. La correction de celle-ci améliore la guérison. Parallèlement, il convient d'optimiser les fonctions cardio-pulmonaires et le contrôle du diabète. [1]. En effet, le traitement

de l'hyperglycémie par l'insuline est indispensable à la restitution de l'homéostasie cellulaire [7]. Dans un second temps, des interventions de débridement, d'amputation d'orteil et/ou de lambeau de couverture complètent le traitement du pied revascularisé.

## MÉTHODE INVESTIGATIONS

Le but des investigations est de définir la topographie des lésions artérielles d'une part et d'évaluer l'état général du patient d'autre part. L'examen clinique revêt une importance particulière. La recherche d'un pouls pédieux est essentielle: son absence est une indication à des investigations plus poussées telles que la pléthysmographie, la PO<sub>2</sub>, transcutanée, l'écho-Doppler et l'artériographie [2]. L'écho-Doppler offre notamment la possibilité d'évaluer d'éventuelles lésions athéromateuses carotidiennes associées; il permet d'apprécier aussi, dans l'optique d'une opération, la qualité du segment d'aval et le calibre des veines saphènes qui pourraient être utilisées pour la reconstitution. Il faut se souvenir toutefois que la calcinose de la média des grosses artères est fréquente, produisant l'enregistrement de pressions systoliques anormalement élevées à la cheville. La mesure de la pression au niveau du gros orteil est plus fiable, la calcification des vaisseaux y étant moindre. L'artériographie est indispensable à la planification d'une revascularisation: des images doivent être obtenues de la partie inférieure de l'aorte à la circulation infra-poplitée, y compris l'arc pédieux qui est souvent respecté par la maladie [8]. Quant à l'examen en général des patients, il met fréquemment en évidence des altérations cardiaques, pulmonaires et rénales nécessitant une prise en charge interdisciplinaire.

## TRAITEMENT INTERVENTIONNEL

### Maladie aorto-iliaque

La correction de l'axe aorto-iliaque est prioritaire. Un bon flux à ce niveau doit être assuré avant toute tentative de pontage fémoro-distal. Il est recommandé de considérer en premier lieu une angioplastie, couplée ou non à la pose d'un stent [1] (fig. 1).

Si cela n'est pas possible, il faut alors envisager un pontage aorto-fémoral afin d'améliorer l'«inflow», comme en cas d'occlusion unilatérale de l'artère iliaque primitive ou externe, d'occlusion bilatérale de l'artère iliaque externe, de sténose de l'artère primitive ou externe associée à un anévrisme, ou enfin de syndrome de Leriche (fig. 2).

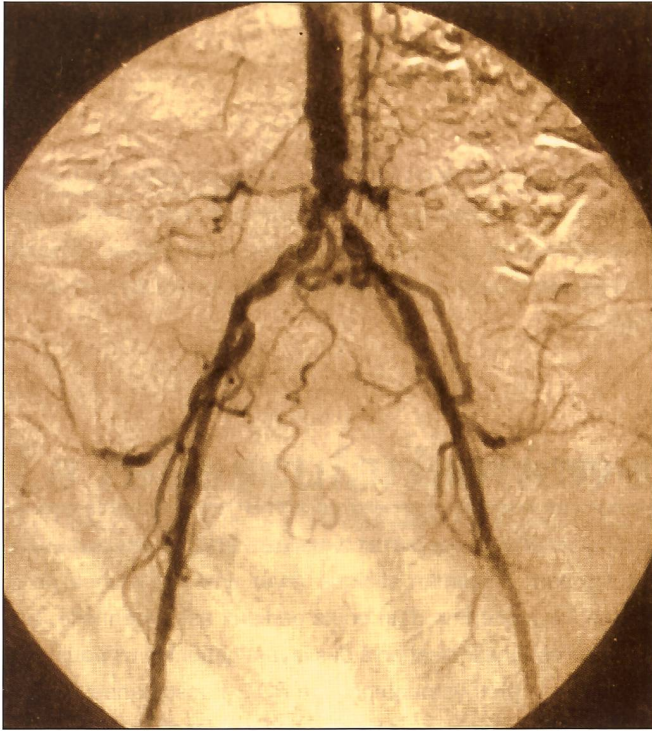


Fig. 1: Athérosclérose de l'axe aorto-iliaque accessible à un traitement endovasculaire.

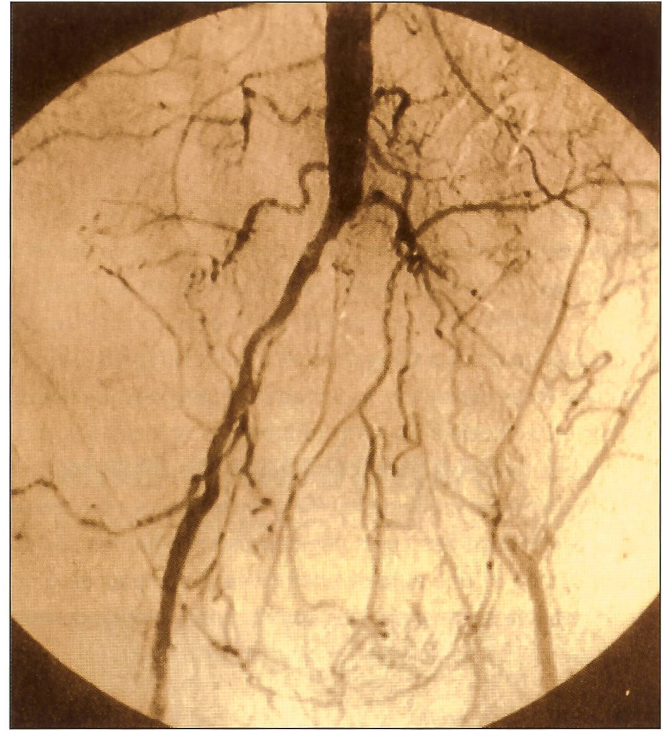


Fig. 2: Athérosclérose étendue nécessitant un pontage aorto-bifémoral.

### Maladie infra-inguinale

Le pronostic des reconstructions à cet étage dépend de plusieurs facteurs. Le premier est l'«inflow», un bon débit étant indispensable. A ces fins, la différence de pression entre celles enregistrées au bras et au site d'anastomose proximale doit être inférieure à 10 mmHg. Le second facteur est le «run-off» car le flux d'aval, indice pronostique de perméabilité le plus important, détermine le choix du matériel à utiliser [1]. A cet égard, l'utilisation de veines autologues doit être privilégiée, en particulier pour les pontages infra-géniculaires [1]. En effet, aucun pontage synthétique ne reste perméable si le débit est inférieur à 50 ml/min, quel que soit le site de l'anastomose distale. En revanche, les pontages veineux peuvent rester perméables, même si le débit n'est que de 10 ml/min [11]. Ces notions sont particulièrement significatives pour les diabétiques, chez qui les pontages sont souvent réalisés au niveau d'une artère jambière où le débit ne dépasse plus 60 ml/min. Le rétablissement d'un pouls pédieux est capital: à ces fins, les pontages veineux avec anastomose distale sur l'artère pédieuse représentent un important progrès technique, offrant un sauvetage de membre efficace et durable [9, 10].

L'alternative pour la revascularisation infra-inguinale, en cas d'impossibilité technique de pontage, est la réalisation d'une profondoplastie. Néanmoins, de bons résultats ne peuvent être obtenus qu'en cas de sténose proximale de l'artère fémorale profonde supérieure à 50 pour cent si des vaisseaux collatéraux sus-géniculaires en continuité avec l'arc pédieux se sont développés et en l'absence de nécrose pédieuse importante [1].

### PRONOSTIC

Les diabétiques souffrant d'ischémie critique ont un pronostic de survie à cinq ans de 30 à 60 pour cent après revascularisation, comme les non-diabétiques. De plus, Akbari et coll. ont récemment démontré que la perméabilité d'un pontage à long terme, le taux de survie après revascularisation et la qualité de vie sont identiques chez les patients diabétiques et non-diabétiques [10]. Quant à Harris et coll., ils ont constaté que 70 pour cent des patients atteints d'ischémie critique bénéficient d'une revascularisation, avec un membre sauvé dans 85 pour cent des cas [12].

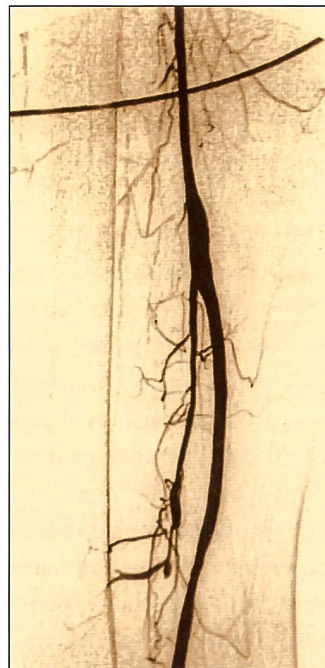


Fig. 3: Anastomose maximale d'un pontage fémoro-distal.

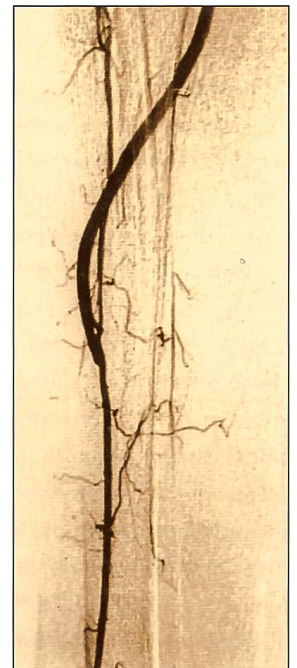


Fig. 4: Anastomose distale d'un pontage poplitéo-pédieux.

	Revascularisation (%)		
	Angioplastie/stent	Chirurgie	Amputation
Mortalité	3,2	7,5	17,8
Sauvetage de membre	85	86	0
Hospitalisation	16	23	45
Ratio du retour à domicile / en établissement	4:1	2:1	1:1,1

Tab. 1: Etude prospective du suivi des patients après traitement endovasculaire, chirurgical ou amputation [12].

A l'inverse, une amputation majeure nécessite une réhabilitation difficile et onéreuse en elle induit de surcroît une souffrance psychique non négligeable. Ce traitement n'est donc à considérer qu'après échec d'une tentative de revascularisation. Lorsque ce stade de la maladie est atteint, les objectifs se limitent au contrôle de la douleur et à la résection de tout matériel nécrotique et infecté pouvant provoquer un état septique et menacer la vie du patient (tab. 1). En bref, une approche agressive et systématique du pied diabétique est économiquement rentable, donne l'espoir de conserver le membre et améliore la qualité de vie.

## CONCLUSION

Les reconstructions artérielles périphériques (pontages avec anastomose distale sur les artères jambières ou pédiées) permettent en général de préserver l'intégrité du membre. Le pied diabétique ischémique doit donc être systématiquement investigué en vue d'une revascularisation avant d'envisager une amputation majeure.

La prise en charge doit être interdisciplinaire et comporter le traitement de l'hyperglycémie, l'optimisation des fonctions cardiaque, pulmonaire et rénale, l'appréciation angiologique des lésions artérielles, l'évaluation du capital veineux disponible pour un pontage, une reconstruction artérielle souvent sophistiquée, et le traitement local de plaies généralement complexes.

### Le praticien se rappellera que

- Le pied diabétique résulte de plusieurs facteurs: neuropathie, micro-angiopathie et macro-angiopathie.
- En cas d'ulcération (mal perforant):
  - une neuropathie existe dans 80 pour cent des cas,
  - une ostéomyélite dans 70 pour cent des cas,
  - les signes infectieux généraux peuvent faire défaut.
- En cas de menace ischémique:
  - un bilan multidisciplinaire est à faire:
    - circulatoire,
    - métabolique,
    - infectieux.
- La revascularisation est «payante».

## RÉFÉRENCES

1. *TRANSATLANTIC INTER-SOCIETY CONSENSUS* (2000). Chronic critical limb ischemia. *Eur. J. Vasc. Endovasc. Surg.*: 19: 144–243.
2. *AKBARI CM, LOGERFO FW* (2000). Diabetes and peripheral vascular disease. *J. Vs. Surg.*: 30: 373–383.
3. *BILD DE, SELBY JV, SINNOCK, BROWNER WS, BRAVEMAN P, SHOWSTACK JA* (1989). Lower extremity amputation in people with diabetes mellitus: epidemiology and prevention. *Diabetes care*: 12: 24–31.
4. *FLYNN MD, TOOKE JE* (1992). Aetiology of diabetic foot ulceration: a role for the microcirculation? *Diabetes Med*: 8: 320–329.
5. *CAPUTO GM, CAVANAGH PR, ULBRECHT JS, GIBBONS GW, KARCHMER AW* (1994). Assessment and management of foot disease in patients with diabetes. *N. Engl. J. Med*: 331: 854–860.
6. *NEWMAN LG, WALLER J, PALSTRO CJ* (1991). Unsuspected osteomyelitis in diabetic foot ulcers: diagnosis and monitoring by leukocyte scanning with Indium In 111 oxyquinolone. *JAMA*: 266: 1246–1251.
7. *LARSSON J, APEQVIST J, AGARDH CD, STENTSTROM A* (1995). Decreasing incidence for major amputation in diabetic patient: a consequence of a multidisciplinary foot care team approach? *Diabet. Med*: 12: 77–776.
8. *MENZOIAN JO, LAMORTE WW, PANISCYN CC* (1989). Symptomatology and anatomic patterns of peripheral vascular disease: differing impact of smoking and diabetes. *Ann. Vasc. Surg*: 3: 224–228.
9. *POMPOSELLI FB, JEPSEN SJ, GIBBONS GW, CAMPBELL DR, FREEMAN DV, MILLER A* (1990). Efficacy of the dorsal pedis bypass for limb salvage in diabetic patients: short-term observations. *J. Vasc. Surg*: 11: 745–752.
10. *AKBARI DM, POMPOSELLI FB, GIBBONS GW, CAMPBELL DR, PULLING MC, MYDLARZ D, LOGERFO FW* (2000). Lower extremity revascularization in diabetes. *Arch. Surg.*: 135: 452–456.
11. *STIRNIMANN P, RIS HB, DO D, HÄMMERLI R* (1994). Intraoperative flow measurement of distal runoff: a valid predictor of outcome of infrainguinal bypass surgery. *Eur. J. Surg.*: 160: 431–436.
12. *HARRIS PL* (1995). Risk-benefit analysis of treatment options for patients with critical limb ischemia. *Perspective in vascular surgery*: 8: 14–19.