

Der Kreuzbandriss beim Hund = La déchirure du ligament croisé chez le chien

Autor(en): **Mouwen, Marco A. / Koch, Daniel**

Objektyp: **Article**

Zeitschrift: **Physioactive**

Band (Jahr): **49 (2013)**

Heft 4

PDF erstellt am: **11.09.2024**

Persistenter Link: <https://doi.org/10.5169/seals-928883>

Nutzungsbedingungen

Die ETH-Bibliothek ist Anbieterin der digitalisierten Zeitschriften. Sie besitzt keine Urheberrechte an den Inhalten der Zeitschriften. Die Rechte liegen in der Regel bei den Herausgebern.

Die auf der Plattform e-periodica veröffentlichten Dokumente stehen für nicht-kommerzielle Zwecke in Lehre und Forschung sowie für die private Nutzung frei zur Verfügung. Einzelne Dateien oder Ausdrucke aus diesem Angebot können zusammen mit diesen Nutzungsbedingungen und den korrekten Herkunftsbezeichnungen weitergegeben werden.

Das Veröffentlichen von Bildern in Print- und Online-Publikationen ist nur mit vorheriger Genehmigung der Rechteinhaber erlaubt. Die systematische Speicherung von Teilen des elektronischen Angebots auf anderen Servern bedarf ebenfalls des schriftlichen Einverständnisses der Rechteinhaber.

Haftungsausschluss

Alle Angaben erfolgen ohne Gewähr für Vollständigkeit oder Richtigkeit. Es wird keine Haftung übernommen für Schäden durch die Verwendung von Informationen aus diesem Online-Angebot oder durch das Fehlen von Informationen. Dies gilt auch für Inhalte Dritter, die über dieses Angebot zugänglich sind.

Der Kreuzbandriss beim Hund

La déchirure du ligament croisé chez le chien

MARCO A. MOUWEN, DR. MED. VET. DANIEL KOCH

Auch Hunde verletzen sich am vorderen Kreuzband. Die Ursachen, die Operationstechniken sowie die Rehabilitation sind jedoch ziemlich verschieden zum Humanbereich.

Hunde zeigen die meisten Lahmheiten an den Hinterbeinen. Dabei gehört der vordere Kreuzbandriss zu den häufigsten Problemen, weshalb eine Tierarztpraxis aufgesucht wird. Auf den ersten Blick mag dies erstaunen, weil Vierbeiner ihr Körpergewicht besser verteilen können als der Mensch und weil der negative Einfluss von Risikosportarten wie Fussball und Skilaufen wegfällt. Die Erklärung liefert ein Blick in die jüngste Vergangenheit der Hundezucht mit rascher Generationenfolge und ungesunden Ansprüche des Züchters.

Warum reisst das Kreuzband beim Hund?

Der typische Hund mit Kreuzbandriss ist 5 bis 8 Jahre alt, deutlich über 20kg schwer, übergewichtig und gehört den Rassen Neufundländer, Rottweiler oder Staffordshire Terrier an. [1] Ein Unfall ist selten bekannt, hingegen berichtet der Besitzer von zeitlich länger zurückliegenden Lahmheitsepisoden, welche schliesslich in eine komplette Entlastung des Hinterbeins mündeten. Das geschwollene Kniegelenk, die reduzierte Muskulatur, die eingeschränkte Mobilität des Kniegelenks und der positive Schubladentest reichen zur Diagnose aus. Röntgenbilder werden zur Bestätigung des Verdachtes und zur Operationsplanung angefertigt.

Lange Zeit glaubten die Veterinäre an eine ähnliche Pathogenese mit akutem Trauma wie beim Menschen. Die Überlegungen von einem amerikanischen Chirurgen [2] zur Rolle der Muskulatur als Kniegelenkstabilisator führten aber zu einem Wechsel im Verständnis des vorderen Kreuzbandrisses des Hundes: Nicht alleine die passiven Elemente von Kreuz- und Seitenbänder respektive Menisken beteiligen sich am Kräftegleichgewicht. Das neue biomechanische Kniemodell identifiziert den M. quadriceps femoris als Hauptkraftge-

Les chiens peuvent eux aussi se blesser au niveau du ligament croisé antérieur. Les causes, les techniques opératoires et la rééducation sont toutefois assez différentes de celles des humains.

Chez les chiens, la plupart des paralysies surviennent au niveau des pattes postérieures. La déchirure du ligament croisé antérieur fait partie des raisons les plus fréquentes qui motivent une consultation chez le vétérinaire. À première vue, cela pourrait surprendre, parce que les quadrupèdes parviennent mieux à répartir leur poids corporel que les humains et que l'influence négative de certains sports à risque comme le football ou le ski n'intervient pas dans leur cas. Le passé récent dans le domaine de l'élevage des chiens, avec une succession rapide des générations et des exigences néfastes de la part des éleveurs nous fournit une explication.

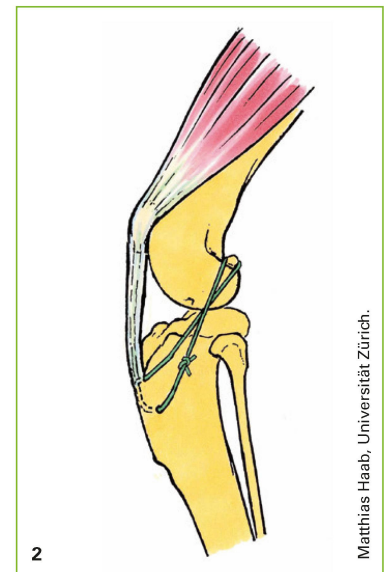
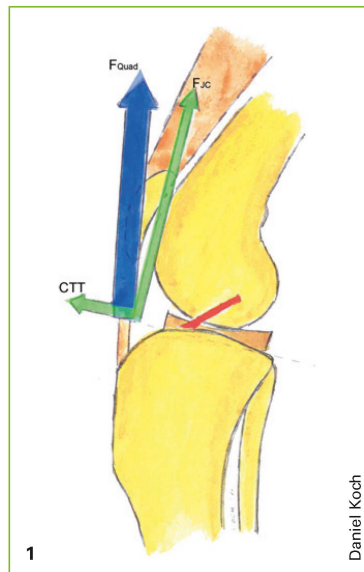
Pourquoi le ligament croisé du chien se déchire-t-il?

Le profil-type d'un chien présentant une déchirure du ligament est un chien âgé de 5 à 8 ans, d'un poids nettement supérieur à 20kg, en surpoids et de race Terre-Neuve, Rottweiler ou Terrier Staffordshire [1]. Un accident est rarement constaté, mais le propriétaire parle de périodes de paralysie dans un passé éloigné qui ont finalement débouché sur la non utilisation de la patte arrière. L'articulation du genou enflée, la musculature réduite, la mobilité limitée de l'articulation du genou et le test du tiroir positif suffisent à établir le diagnostic. Des radiographies sont faites pour confirmer les soupçons et pour planifier l'intervention chirurgicale.

Les vétérinaires ont longtemps cru à une pathogenèse avec traumatisme aigu semblable à celle que l'on trouve chez les humains. Toutefois, les réflexions d'un chirurgien américain [2] au sujet du rôle de la musculature comme stabilisateur de l'articulation du genou ont modifié la compréhension de la déchirure du ligament croisé antérieur du chien: les éléments passifs des ligaments croisés et latéraux ou des ménisques ne sont pas les seuls à participer à l'équilibre des

Abbildung 1: Die Hauptkräfte im Kniegelenk des Hundes (F_{Quad} = Kraft des Quadricepsmuskels, bestehend aus CTT = cranial tibial thrust und F_{JC} = Joint compressive force). | Illustration 1: Les principales forces dans l'articulation du genou du chien (F_{Quad} = force du muscle quadriceps, se composant de CTT = cranial tibial thrust et F_{JC} = joint compressive force).

Abbildung 2: Extrakapsulärer Bandersatz. | Illustration 2: Remplacement extracapsulaire du ligament croisé.



ber. Sein nach kranial gerichteter Anteil, die Scherkraft («cranial tibial thrust») wird vom vorderen Kreuzband aufgefangen (Abbildung 1). Die durch den Menschen gesteuerte Zucht auf zu grosse und zu schwere Hunde mit zu steiler Kniestellung und teilweise hoher sportlicher Aktivität mündet in einen partiellen und schliesslich kompletten Riss des vorderen Kreuzbandes.

Herkömmliche operative Vorgehensweisen

Unzählige Techniken zum Kreuzbandersatz wurden aus der Humanmedizin entlehnt und beim Hund angewendet. Die weiteste Verbreitung geniessen noch immer die *extrakapsulären Techniken*: Dabei wird ein starker Polyesterfaden, Draht oder Silch medial und lateral des Kniegelenkes von den Sesambeinen in den Gastrocnemiussehnen über eine Figur-8-Schleife durch einen Tunnel in der proximalen Tibia geführt und straff verknotet (Abbildung 2). [3] Neuere Techniken verwenden Knochenanker. Als Vorteile gelten die rasche und einfache Operation und die vergleichsweise tiefen Kosten.

Intrakapsuläre Techniken bedienen sich Fascia-lata-Strips oder neuerdings nicht reissbaren Kunststoffäden. Auch die Versetzung des Fibulakopfs mit Ansatz des lateralen Kollateralbandes zur Imitation der Richtung des vorderen Kreuzbandes wird ab und zu durchgeführt.

Bei Hunden über 30 kg und kaum vorhandener Compliance kann es manchmal vorkommen, dass die gleiche Kraft, welche das Originalband hat reissen lassen, auch den Bandersatz beschädigt. Dies ist mitunter ein Grund, weshalb die oben erwähnten biomechanischen Überlegungen zu neuen Operationstechniken führten, welche die Scherkraft praktisch eliminieren.

forces. Un nouveau modèle de genou biomécanique identifie le quadriceps femoris comme principal agent de force. Sa partie d'orientation crâniale, la contrainte de poussée («cranial tibial thrust»), est absorbée par le ligament croisé antérieur (illustration 1). L'élevage orienté par les humains vers des chiens trop grands et trop lourds, avec une position du genou trop raide et une activité sportive souvent très importante débouche sur une déchirure partielle et finalement complète du ligament croisé antérieur.

Procédures chirurgicales courantes

D'innombrables techniques de remplacement du ligament croisé ont été dérivées de la médecine humaine et appliquées au chien. Les *techniques extracapsulaires* sont encore les plus répandues: on passe un fil résistant en polyester, un fil de fer ou un Silch médialement et latéralement depuis l'articulation du genou par l'os sésamoïde dans les tendons gastrocnémiens et on fait un nœud serré en forme de 8 en passant par un tunnel dans le tibia proximal (illustration 2) [3]. Les techniques les plus récentes utilisent un ancrage dans les os. Les avantages sont la rapidité et la simplicité de l'opération ainsi que des frais relativement modestes. Les *techniques intracapsulaires* emploient des fascia-lata-strips ou, plus récemment, des fils synthétiques incassables. On effectue également parfois le déplacement de la tête du péroné avec accroche de la bande collatérale latérale pour imiter l'orientation du ligament croisé antérieur.

Chez les chiens de plus de 30 kg et dont la compliance est insuffisante, il peut arriver que la force qui a provoqué le déchirement du ligament originel endommage également le substitut de ce ligament. C'est l'une des raisons pour les-

Neuere Operationstechniken

Die erste eingeführte Technik war die «tibia plateau leveling osteotomy» TPLO, bei welcher das Tibiaplateau mit Hilfe einer halbrunden Osteotomie so gedreht wird, dass der Quadricepsmuskel senkrecht zum Tibiaplateau zieht. [4]

Das gleiche Ziel verfolgt ein «Tibial Tuberosity Advancement» TTA, eine Schweizer Entwicklung, bei welcher der Margo cranialis tibiae soweit nach kranial versetzt wird, bis der Quadricepsmuskel ebenfalls senkrecht zum Tibiaplateau zieht (*Abbildung 3*). [5]

TPLO und TTA sind gerade bei grossen Hunden die Methode der Wahl, bestechen durch eine sehr kurze Rekonvaleszenz und weniger Komplikationen. [6] Sie sind aber deutlich teurer und verlangen vom Chirurgen spezielle materielle Voraussetzungen. Eine konservative Therapie wird wegen der zu Menschen unterschiedlichen Biomechanik des Knies und Pathophysiologie des Kreuzbandrisses nur bei sehr kleinen Hunden angewendet, bei welchen die Kapselfibrose und der Muskelaufbau die Scherkräfte auffangen können.

Die Rehabilitation

Um die Rehabilitation/Physiotherapie nach Kreuzbandersatz beim Hund zu verstehen, wird immer wieder mit der Rehabilitation im Humanbereich verglichen:

- Menge der Sitzungen: Der Physiotherapie/Rehabilitation nach TTA oder extrakapsulärem Bandersatz ist im Gegensatz zu der Rehabilitation im Humanbereich im Normalfall eine kurze Angelegenheit. Wenn der Heilungsprozess einen normalen Verlauf hat, ergeben sich meistens nicht mehr als zwei bis drei Sitzungen. Der Besitzer kann die meisten Übungen gut zu Hause machen und ist mehrheitlich sehr kooperativ. Er ist auch zum grössten Teil der Kostenträger.
- Nachbehandlungsschema: Im Gegensatz zu der Humanphysiotherapie gibt es nur ein Infoblatt für den Hundebesitzer nach der Operation mit folgenden Informationen: Treppen nur kontrolliert und wenig benützen. Leinenzwang bis zum Kontrollröntgen beim TTA (6–7 Wochen postoperativ); bei extrakapsulärem Bandersatz gilt längere Zeit Leinenzwang (vom Chirurg abhängig). Ein Plan für die Medikamente.

Abbildung 3: Postoperatives Röntgenbild nach «Tibial Tuberosity Advancement» TTA. | Illustration 3: Radiographie post-opératoire après TTA, «Tibial Tuberosity Advancement».

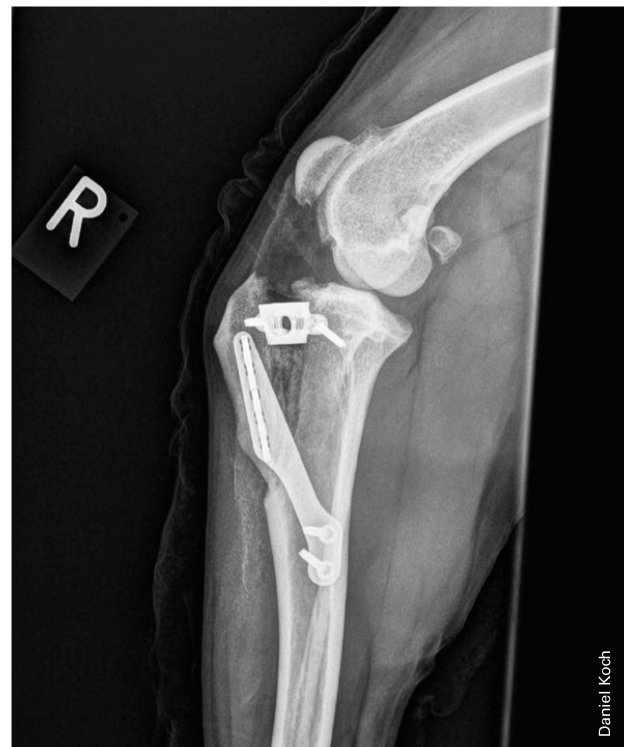quelles les réflexions biomécaniques mentionnées ci-dessus ont conduit à de nouvelles techniques opératoires qui éliminent quasiment la contrainte de poussée.

Les techniques d'intervention chirurgicale plus récentes

La première technique introduite a été la TPLO, «Tibia Plateau Leveling Osteotomy». Le plateau tibial subit une rotation au moyen d'une ostéotomie semi-circulaire, de manière à ce que le muscle du quadriceps tire verticalement vers le plateau tibial [4].

Le même objectif est visé par le TTA, «Tibial Tuberosity Advancement», un procédé suisse grâce auquel le margo cranialis tibiae est déplacé dans le sens crânial jusqu'à ce que le muscle du quadriceps passe aussi verticalement jusqu'au plateau tibial (*illustration 3*) [5].

La TPLO et le TTA sont des méthodes de choix pour les grands chiens, d'autant plus qu'elles permettent une convalescence très brève et entraînent peu de complications [6]. Cependant, elles sont nettement plus chères et exigent des conditions matérielles particulières de la part du chirurgien. En raison de la biomécanique du genou et de la pathophysiologie de la déchirure du ligament croisé, toutes deux différentes de celles des humains, un traitement conservateur n'est appliqué que pour les très petits chiens chez lesquels la fibrose capsulaire et la construction musculaire sont capables d'absorber la contrainte de poussée.



Zeitpunkt		präoperativ	1.–2. Woche	3.–4. Woche	5.–6. Woche	7.–9. Woche	10.–13. Woche
Physiotherapie-sitzungen		2–3 Wochen 1 x/Woche	1 x/Woche	1–2 x/Woche	1–2 x/Woche	1 x/Woche + Kräftigung	1 x/Woche + Kräftigung
Hilfsmittel			Verband				
Leinenzwang		Ja, wenn der Hund nicht anders zu kontrollieren ist.	ja	ja	ja	kurz frei	frei
ROM		bis Schmerz/ Widerstand*	bis Widerstand*	Flex bis Widerstand, Ext in Widerstand*	Flex bis Widerstand, Ext in Widerstand*	in Widerstand*	in Widerstand*
Spaziergang	Länge	bis Reizung	bis 10 Min.	10–15 Min.	20–30 Min.	30–45 Min.	steigernd
	Frequenz	bei Reizung erhöhen	3–5 x	3–4 x	3–4 x	3 x	
	Art	Schritt-Trab	versäubern	Schritt-Trab	Schritt-Trab	kurz spielen	frei
Belastung		einladend	einladend	forcierend			
Aktiv	Hang/ Treppe			kontrolliert	kontrolliert hinauf**	hinauf zur Kräftigung	
	Laufband	zur Gewöhnung	flach 5 Min. **	10–15 Min., davon 5 hinauf**	20–30 Min., davon 10 hinauf**	steigernd	
	Kräftigung Koordination	bis Reizung	Belastungs- steigerung	flach auf instabiler Unterlage	Übungen, Schwerpunkt auf Hinterglied- masse	Unterwasser- laufband, Schwimmen, steigernd	
	Spiele	nein	nein	nein	nein	nach Warming- up, kurz auf kleinem Raum	steigernd
Passiv		Flex/Ext bei Bedarf	Flex/Ext* (Flex nur bis Wider- stand), Lymphe?	Flex/Ext* (Flex nur bis Widerstand)	Flex/Ext* (Flex nur bis Widerstand)	Flex/Ext bei Bedarf	
Resistiv		bis Reizung	nein	keine Knie- Extension	alle Richtungen		
Sport / Einsatz	nein	nein	nein	nein	nein	nach Warming- up, kurz	steigernd

* Während der ganzen Behandlung ist ein totaler ROM erlaubt unter Berücksichtigung vom Widerstand bis Woche 6.

** Nur bei lahmheitsfreiem Gang.

Tabelle 1: Nachbehandlungsschema nach «Tibial Tuberosity Advancement» TTA nach Mouwen 2010 [8].

Einen Überblick über die Nachbehandlung bei TTA liefert die *Tabelle 1*.

Die erste Physiotherapiesitzung

Zirka 10 bis 14 Tage nach der Operation findet die erste Sitzung statt. Gleichzeitig werden die Fäden entfernt. Die Anamnese wird mit dem Besitzer erhoben.

Es folgen eine Inspektion vom Stand, Schritt, Trab und eine funktionelle Demonstration (Sitzen und Sphinxhaltung sind meistens nur kompensiert möglich wegen des Flexionsdefizits im Kniegelenk). Hunde belasten nach einer TTA das

La rééducation

Pour comprendre la rééducation / physiothérapie après remplacement du ligament croisé du chien, on effectue toujours une comparaison avec la rééducation chez les humains:

- **Nombre de séances:** normalement, et contrairement à la rééducation chez les humains, la physiothérapie / rééducation après un TTA ou un remplacement extracapulaire du ligament croisé est de courte durée. Si le processus de guérison évolue normalement, il faut en général un maximum de deux à trois séances. Le propriétaire peut facilement effectuer la plupart des exercices à la

Calendrier		Préopératoire	Semaines 1–2	Semaines 3–4	Semaines 5–6	Semaines 7–9	Semaines 10–13
Séances de physiothérapie		2–3 semaines 1 x/semaine	1 x/semaine	1–2 x/semaine	1–2 x/semaine	1 x/semaine + renforcement	1 x/semaine + renforcement
Aide			Bandage				
Obligation de laisse		Oui, si on ne peut contrôler le chien autrement.	Oui	Oui	Oui	Libre sur de courtes durées	Libre
ROM		Jusqu'à la douleur/résistance*	Jusqu'à la résistance*	Flex jusqu'à la résistance, Ext en résistance*	Flex jusqu'à la résistance, Ext en résistance*	En résistance*	En résistance*
Promenade	Durée	En cas d'inflammation	Jusqu'à 10 min	10–15 min	20–30 min	30–45 min	Croissante
	Fréquence	Augmenter en cas d'inflammation	3–5 x	3–4 x	3–4 x	3 x	
	Type	Pas, trot	Retrait des fils	Pas, trot	Pas, trot	Jeu sur de courtes durées	Libre
Effort		Proposer	Proposer	Imposer			
Actif	Pente/escaliers			Contrôlé	Contrôlé en montée**	En montée pour renforcement	
	Tapis de course	Pour habituer le chien	À plat 5 min**	10–15 min dont 5 en montée**	20–30 min dont 10 en montée**	Augmentation progressive	
	Renforcement coordination	Jusqu'à inflammation	Augmentation de l'effort	À plat sur support instable	Exercices, mettre l'accent sur les membres postérieurs	Tapis de course immergé, Natation, Augmentation progressive	
	Jouer	Non	Non	Non	Non	Après échauffement, sur un petit espace	Augmentation progressive
Passif		Flex/Ext en cas de besoin	Flex/Ext* (Flex seulement jusqu'à la résistance), lymphé?	Flex/Ext* (Flex seulement jusqu'à la résistance)	Flex/Ext* (Flex seulement jusqu'à la résistance)	Flex/Ext en cas de besoin	
Résistif		Jusqu'à irritation	Non	Pas d'extension du genou	Toutes les directions		
Sport / Activités	Non	Non	Non	Non	Non	Après échauffement, bref	Augmentation progressive

* Durant toute la durée du traitement, une ROM (amplitude de mouvement) totale est permise en tenant compte de la résistance jusqu'à la semaine 6.
** Seulement en cas de marche sans paralysie.

Tableau 1: Schéma de suivi post-opératoire TTA, «T ibial Tuberosity Advancement», d'après Mouwen 2010 [8].

Bein meistens schon beim Austritt aus der Klinik (spätestens ein Tag postoperativ). Kleinere Hunde mit einem Bandersatz können auf drei Beinen sehr gut gehen und belasten das operierte Bein nicht immer so klar.

Bei der Palpation wird die intra- und extraartikuläre Schwellung kontrolliert, der Muskelumfang gemessen sowie die Wärme gespürt. Bei einem Bandersatz hat es meistens mehr Zeichen für eine Entzündung im Gelenk als bei einer TTA. Die

maison et se montre généralement très coopératif. Dans la plupart des cas, c'est lui qui en assume les coûts.

- Suivi: contrairement à la physiothérapie humaine, le propriétaire du chien dispose que d'une fiche d'information après l'opération. Celle-ci contient les informations suivantes: n'utiliser les escaliers que sous contrôle et le moins possible. Obligation de laisse jusqu'à la radiographie de contrôle du TTA (6 à 7 semaines après l'opération); en cas

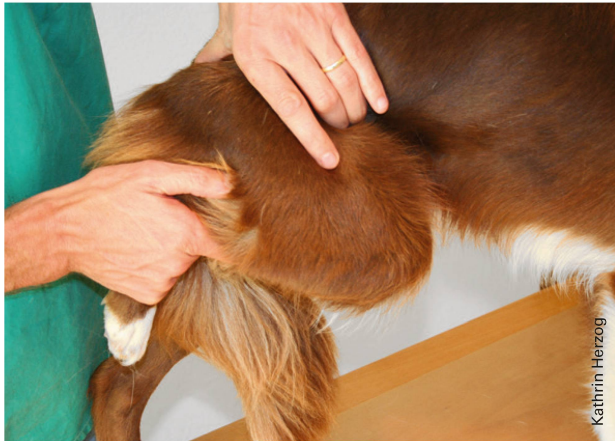

Abbildung 4: Knieflexion im Stehen. | Illustration 4: Flexion du genou en position debout.

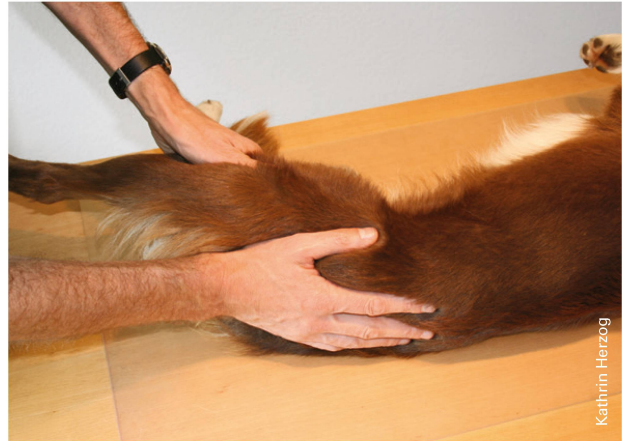

Abbildung 5: Hüftextension in Seitenlage. | Illustration 5: Extension des hanches en position allongée sur le côté.

Patellasehne kann bei der TTA empfindlich sein, wegen der veränderten Biomechanik muss sie eine grössere Kraftübertragung ertragen. Selbstverständlich sind die operativen Folgen (die Platte, die versetzte Tuberositas tibiae und der extracapsuläre Bandersatz) beider Operationen gut palpierbar.

Der funktionelle Untersuch wird nur passiv durchgeführt, weil er aktiv wie in der Humanmedizin nicht möglich ist. Das Kniegelenk hat meistens eine eingeschränkte Beweglichkeit (reduzierte ROM Flex>Ext). Bei längeren Vorgeschichten und grosser Entlastung des Beins kann die Extension des Hüftgelenks auch reduziert sein und Einschränkungen der LWS dürfen erwartet werden.

Die erste Behandlung

Die Behandlung an der ersten Sitzung besteht aus der Verbesserung der Gelenksfunktion und bei Reizung des Gelenkes werden beruhigende manuelle Techniken eingesetzt. Wenn das Gelenk nicht gereizt ist, kann das Knie mobilisiert werden. Dabei wird auf die Operationstechnik Rücksicht genommen: Bei der TTA ist die Flexion und bei Bandersatz sind Extension und Rotationen nur bis zum Widerstand erlaubt, die anderen Richtungen dürfen intensiver mobilisiert werden (*Abbildung 4+5*). Die sekundären Störungen (Hüftgelenk und LWS) werden auch behandelt.

Die Mobilisationstechniken werden dem Besitzer instruiert, damit sie zu Hause weiter geführt werden können. Auch die Muskelfunktion wird verbessert: Triggerpunkte können mit den Techniken der Humanphysiotherapie behandelt werden, soweit der Hund die Techniken erlaubt. Deep Friction kann bei der Patellasehne eingesetzt werden.

Die Mehrheit der Hunde lassen sich sehr gut in Seitenlage behandeln. Der Besitzer wird instruiert, wie er den Hund zu

de remplacement extracapsulaire du ligament croisé, l'obligation de laisse est prolongée (déterminée par le chirurgien); un planning pour les médicaments.

Le *tableau 1* offre un aperçu du suivi post-TTA.

La première séance de physiothérapie

La première séance a lieu entre 10 et 14 jours après l'opération. Les fils sont retirés à ce moment-là. L'anamnèse est effectuée avec le propriétaire.

Suit un contrôle de la position debout, du pas, du trot et une démonstration fonctionnelle (la position assise et la position du sphinx ne sont le plus souvent possibles que de manière compensée en raison du déficit de flexion de l'articulation du genou). Après un TTA, les chiens utilisent généralement la patte dès leur sortie de la clinique (au plus tard un jour après l'opération). Les chiens plus petits auxquels on a fait un remplacement du ligament croisé peuvent facilement marcher sur trois pattes et ne sollicitent pas toujours autant la patte opérée. Lors de la palpation, on contrôle le gonflement intra et extra-articulaire, on mesure le volume musculaire et on évalue le degré de chaleur. Suite à un remplacement du ligament croisé, il y a généralement plus de signes inflammatoires dans l'articulation que suite à un TTA. Le tendon patellaire peut être sensible en cas de TTA; il doit supporter un transfert de force plus important en raison de la modification de la biomécanique. Naturellement, les interventions effectuées (la plaque, la tuberositas tibiae déplacée et le remplacement extracapsulaire du ligament croisé) sont bien palpables suite à ces deux opérations.

L'examen fonctionnel n'est effectué que de manière passive car, contrairement à la médecine humaine, il n'est pas



Abbildung 6: Hund auf Laufband. |
Illustration 6: Chien sur tapis de course.



Abbildung 7: Koordination und aktive Mobilisation: Hund läuft über Kavaletti. | Illustration 7: Coordination et mobilisation active: le chien court sur des cavalettis.

halten hat, was eine Praxisassistentin spart. Nur ganz wenige Hunde müssen im Sitzen behandelt werden, weil sie die erzwungene Haltung nicht dulden. Sedationen werden ganz selten eingesetzt, sie unterdrücken oder verspäten auch die Kommunikationszeichen des Hundes.

Kräftigung und Koordinationsschulung

Die Muskelkraft und die Koordination werden mit funktionellen Übungen trainiert. Das Belastungsmanagement beinhaltet ein klares Regime der Spaziergänge, wie, wie oft, wie lang und die Steigerung wird dem Besitzer an der ersten Sitzung vermittelt. Schritt und Trab sind die Gangarten, die der Hund machen soll. Die Länge der Spaziergänge kann gesteigert werden, solange es kein Zeichen für eine Reizung gibt. Auch kontrolliertes Treppen/Hang hinauf laufen sind erlaubt.

Bei der TTA verläuft der Aufbau deutlich schneller als beim Bandersatz, weil die Reizung des Gelenkes geringer ist und der Heilungsprozess schneller geht. [7]

Der Kraftaufbau mittels Spaziergängen kann mit einem *Laufband* unterstützt werden, entweder trocken oder im Wasser, dabei können alle Faktoren sehr genau kontrolliert werden: die Dauer, die Geschwindigkeit und die Steilheit beim trockenen Laufband; beim Unterwasserlaufband die Entlastung über die Tiefe des Wassers sowie ebenfalls die Geschwindigkeit und die Dauer. Beim Unterwasserlaufband muss zudem der Widerstand des Wassers berücksichtigt werden, vor allem bei der Vorführphase¹. Hier kann bei der TTA eine Überbelastung der operierten Strukturen oder der Patellasehne auftreten. Die Tiefe des Wassers und die Wie-

possible activement. L'articulation du genou présente le plus souvent une mobilité réduite (réduction de la ROM flex>ext). En cas de problèmes plus anciens et d'une faible utilisation de la patte, l'extension de l'articulation des hanches peut elle aussi être réduite et on peut s'attendre à des restrictions au niveau de la colonne vertébrale lombaire.

Le premier traitement

Lors de la première séance, le traitement consiste en l'amélioration de la fonction articulaire. En cas d'irritation de l'articulation, des techniques manuelles d'apaisement sont mises en œuvre. Si l'articulation n'est pas irritée, le genou peut être mobilisé. Ce faisant, il faut tenir compte de la technique opératoire: en cas de TTA, la flexion n'est permise que jusqu'à la résistance, de même que l'extension et les rotations en cas de remplacement du ligament croisé; les autres directions peuvent être mobilisées plus intensément (*illustration 4+5*). Les troubles secondaires (articulation des hanches et colonne vertébrale lombaire) sont également traités.

Les techniques de mobilisation sont enseignées au propriétaire afin qu'il puisse les mettre en œuvre à la maison.

La fonction musculaire est elle aussi améliorée: les points à manipuler pour atténuer la douleur peuvent être traités avec les techniques de la physiothérapie humaine dans la mesure où le chien accepte ces techniques. On peut effectuer des frictions profondes au niveau du tendon patellaire. La plupart des chiens peuvent facilement être traités en position allongée sur le côté. On montre au propriétaire comment tenir son chien, ce qui évite d'avoir recours à un assistant. Très peu de chiens peuvent être traités en position assise, parce qu'ils ne tolèrent généralement pas une position forcée. Les sédatifs

¹ Vorführphase: Der Teil der verschiedenen Gangarten, wo das Bein wieder nach vorne geführt wird, auch Hangbeinphase genannt.



Abbildung 8: Kräftigung der Hintergliedmassen mittels Hochstand auf instabiler Unterlage. | Illustration 8: Renforcement des membres postérieurs au moyen d'une position haute sur support instable.

derholungen sind zu beachten. Der Hund sollte dafür mehrmals pro Woche trainieren.

Weitere mögliche Belastungen, die die Reizung erhöhen können, werden besprochen:

- Unkontrolliertes Treppen steigen soll vermieden werden (Treppe blockieren).
- Zu Hause darf auch nicht gespielt werden (weder mit anderen Hunden noch mit Spielzeug).

Nach 30 Minuten wird die erste Behandlung abgeschlossen. Wenn die Heilung normal verläuft, findet die zweite Sitzung erst beim Kontrollröntgen statt, beim TTA 6 bis 7 Woche postoperativ, bei einem Bandersatz (ohne Röntgen) erst nach 8 Wochen.

Die zweite Sitzung

In der zweiten Sitzung werden die funktionellen Störungen der ersten Sitzung angeschaut und wenn nötig weiter behandelt. Bei den Mobilisationen darf nun in alle Richtungen, auch in den Widerstand, mobilisiert werden. Der Tierphysiotherapeut kann für die Kräftigung/Koordination alle Register ziehen, das heisst funktionelle kräftigende Übungen für die Rückhand (Hintergliedmasse) machen. Beispiele sind Gewicht auf die Rückhand geben oder den Hund auf instabile Unterlagen stellen (Abbildung 7 und 8).

Der Hund darf jetzt auch im Alltag ohne Limiten sein: Er darf wieder selber Treppe laufen (auch unkontrolliert), er darf wieder spielen und ohne Einschränkungen spazieren gehen.

sont rarement utilisés, ils empêchent ou retardent les signes de communication du chien.

Renforcement et réapprentissage de la coordination

On exerce la force musculaire et la coordination grâce à des exercices fonctionnels. La gestion de l'effort comprend toujours un programme de promenades. Lors de la première séance, on explique au propriétaire comment, à quelle fréquence, combien de temps et selon quelle progression. Le pas et le trot sont les types de mouvements que le chien doit effectuer. La durée des promenades peut être augmentée tant qu'il n'y a aucun signe d'irritation. La montée contrôlée d'escaliers / de pentes est permise.

En cas de TTA, la récupération est plus rapide qu'après un remplacement du ligament croisé, parce que l'irritation de l'articulation est plus faible et que le processus de guérison progresse plus vite [7].

La récupération de force au moyen des promenades peut être secondée par l'utilisation d'un tapis de course, soit à sec, soit immergé dans l'eau. Ainsi, tous les facteurs sont contrôlés très précisément: la durée, la vitesse et la raideur avec un tapis de course à sec; avec un tapis de course immergé, on peut contrôler la décharge grâce à la profondeur de l'eau ainsi que la vitesse et la durée. Avec un tapis de course immergé, la résistance de l'eau doit être prise en considération, surtout dans la phase d'oscillation.¹ En cas de TTA, une sur-sollicitation des structures opérées ou du tendon patellaire peut survenir. Il faut veiller à la profondeur de l'eau et aux répétitions. C'est pourquoi le chien devrait s'entraîner plusieurs fois par semaine.

Les autres sollicitations éventuelles qui peuvent accroître l'irritation doivent être discutées:

- Eviter la montée non contrôlée des escaliers (bloquer l'accès aux escaliers).
- Interdire de jouer à la maison (avec d'autres chiens, ou avec des jouets).

Le premier traitement prend fin au bout de 30 minutes. Si la guérison progresse normalement, la seconde séance n'a lieu que lors de la radiographie de contrôle, 6 à 7 semaines après l'opération en cas de TTA, mais seulement 8 semaines après un remplacement du ligament croisé (sans radiographie).

La seconde séance

Lors de la seconde séance, les troubles fonctionnels de la première séance sont examinés et leur traitement est pour-

¹ Phase d'oscillation: partie du cycle de la marche où la jambe est amenée vers l'avant.

Der Aufbau dieser Belastungssteigerung wird mit dem Besitzer besprochen: Zuerst ohne andere Hunde frei laufen, lieber Treppe hoch als hinunter laufen und die Belastung immer langsam steigern sowie das Aufwärmen beachten.

Wenn die Heilung nicht so erfolgreich verläuft, kann die Menge und Frequenz der Sitzungen intensiviert werden. Seit 2005 sind in der tierärztlichen Spezialistenklinik Hünenberg ZG fast 100 TTA-Patienten (ca. 40 nach Bandersatz) physiotherapeutisch behandelt worden. Mehr als die Hälfte dieser Patienten brauchte nur zwei Sitzungen in der Physiotherapie. [8]

Der Erfolg ist neben dem natürlichen Heilungsprozess auch von der Compliance der Besitzer abhängig: Diese sind nicht immer in der Lage, die Übungen selber mit dem Hund zu machen. Aber zum Glück sind sie nur selten nicht fähig, das Belastungsmanagement wie erwünscht einzuhalten. |

suivi si nécessaire. Il est maintenant possible de mobiliser dans toutes les directions, également avec résistance. Le physiothérapeute vétérinaire peut utiliser tous les registres pour le renforcement / la coordination, c'est-à-dire faire des exercices de renforcement fonctionnel pour l'arrière (membre postérieur). Exemples: poser un poids sur l'arrière ou placer le chien sur des supports instables (*illustration 7 et 8*).

Maintenant, le chien peut aussi se mouvoir au quotidien sans limites: il peut à nouveau monter les escaliers lui-même (même sans contrôle), jouer et se promener sans aucune restriction. Cette progression est discutée avec le propriétaire: d'abord courir librement sans autres chiens, monter les escaliers plutôt que de les descendre, toujours augmenter l'effort lentement et veiller à l'échauffement.

Si le processus de guérison est insatisfaisant, la quantité et la fréquence des séances peuvent être intensifiées. Depuis 2005, quasiment 100 sujets TTA (environ 40 après remplacement du ligament croisé) ont été traités en physiothérapie à la clinique vétérinaire spécialisée de Hünenberg ZG. Plus de la moitié n'ont eu besoin que de deux séances de physiothérapie [8].

La réussite dépend du processus naturel de guérison, mais aussi de la collaboration des propriétaires: ces derniers ne sont pas toujours en mesure d'effectuer les exercices eux-mêmes avec leur chien. Mais heureusement, ils sont généralement capables de gérer les efforts et leur progression comme il se doit. |



Marco A. Mouwen, B PT FH und diplomierter Tierphysiotherapeut HF, arbeitet als Tierphysiotherapeut in seiner eigenen Praxis «physiodog» in Birmensdorf ZH und in der Tierärztlichen Spezialistenklinik «rehapet» in Hünenberg ZG. Zudem ist er als Humanphysiotherapeut in der Physiotherapie Birmensdorf Mouwen-Schmidt tätig, die er mit seiner Frau führt. www.physiodog.ch; www.rehapet.ch; www.mouwen.ch

Marco A. Mouwen

Marco A. Mouwen, B PT HES et physiothérapeute vétérinaire diplômé HES; travaille comme physiothérapeute vétérinaire dans son propre cabinet «physiodog» à Birmensdorf ZH et à la clinique vétérinaire spécialisée «rehapet» de Hünenberg ZG. Il travaille aussi comme physiothérapeute pour les humains dans le cabinet de physiothérapie Birmensdorf Mouwen-Schmidt, qu'il dirige avec son épouse. www.physiodog.ch; www.rehapet.ch; www.mouwen.ch



Daniel Koch, Dr. med. vet. ECVS, hat eine Überweisungspraxis für Kleintierchirurgie in Diessenhofen TG mit den Schwerpunkten Orthopädie, Weichteile und Zahnheilkunde. Koch betreut Dissertationen und ist zudem Referent und Kursorganisator. www.dkoch.ch

Daniel Koch

Daniel Koch, Dr en médecine vétérinaire ECVS; propriétaire d'un cabinet vétérinaire spécialisé dans la chirurgie pour animaux de petite taille à Diessenhofen TG. Il est spécialisé en orthopédie, tissus mous et chirurgie dentaire. Il dirige des thèses et est par ailleurs responsable et organisateur de cours. www.dkoch.ch.

Literatur | Bibliographie

1. Whitehair, J. G., P. B. Vasseur, et al. (1993). Epidemiology of cranial cruciate ligament rupture in dogs. *J Am Vet Med Assoc* 203(7): 1016–1019.
2. Slocum, B. and T. Devine (1983). Cranial tibial thrust: a primary force in the canine stifle. *J Am Vet Med Assoc* 183(4): 456–459.
3. Flo, G. L. (1975). Modification of the lateral retinacular imbrication technique for stabilizing cruciate ligament injuries. *J Am Anim Hosp Assoc* 11(570).
4. Slocum, B. and T. D. Slocum (1993). Tibial plateau leveling osteotomy for repair of cranial cruciate ligament rupture in the canine. *Vet Clin North Am Small Anim Pract* 23(4): 777–795.
5. Montavon, P. M., D. M. Damur, et al. (2002). Advancement of the tibial tuberosity for the treatment of cranial cruciate deficient canine stifle. 1st World Orthopaedic Veterinary Conference, Munich.
6. Kemper, M., D. Koch, et al. (2011). Revisionsoperationsrate nach 214 tibial tuberosity advancement als Therapie des vorderen Kreuzbandrisses beim Hund. *Schw Arch Tierheilk* 153: 131–133.
7. Gras, M. and D. Straumann (2010). ACL Ruptur beim Hund. Der Operation angepasste physiotherapeutische Rehabilitation, Diplomarbeit zum Erwerb des «Titels Tierphysiotherapeut mit eidgenössischem Diplom».
8. Mouwen, M.A. (2010). Physiotherapeutische Nachbehandlung der postoperativen TTA, Diplomarbeit zum Erwerb des Titels «Tierphysiotherapeut mit eidgenössischem Diplom».