

Knorpelläsionen am Knie : chirurgische Behandlung = Le traitement chirurgical des lésions du cartilage du genou

Autor(en): **Feist, Markus**

Objektyp: **Article**

Zeitschrift: **Physioactive**

Band (Jahr): **49 (2013)**

Heft 5

PDF erstellt am: **11.09.2024**

Persistenter Link: <https://doi.org/10.5169/seals-928892>

Nutzungsbedingungen

Die ETH-Bibliothek ist Anbieterin der digitalisierten Zeitschriften. Sie besitzt keine Urheberrechte an den Inhalten der Zeitschriften. Die Rechte liegen in der Regel bei den Herausgebern.

Die auf der Plattform e-periodica veröffentlichten Dokumente stehen für nicht-kommerzielle Zwecke in Lehre und Forschung sowie für die private Nutzung frei zur Verfügung. Einzelne Dateien oder Ausdrucke aus diesem Angebot können zusammen mit diesen Nutzungsbedingungen und den korrekten Herkunftsbezeichnungen weitergegeben werden.

Das Veröffentlichen von Bildern in Print- und Online-Publikationen ist nur mit vorheriger Genehmigung der Rechteinhaber erlaubt. Die systematische Speicherung von Teilen des elektronischen Angebots auf anderen Servern bedarf ebenfalls des schriftlichen Einverständnisses der Rechteinhaber.

Haftungsausschluss

Alle Angaben erfolgen ohne Gewähr für Vollständigkeit oder Richtigkeit. Es wird keine Haftung übernommen für Schäden durch die Verwendung von Informationen aus diesem Online-Angebot oder durch das Fehlen von Informationen. Dies gilt auch für Inhalte Dritter, die über dieses Angebot zugänglich sind.

Knorpelläsionen am Knie – chirurgische Behandlung

Le traitement chirurgical des lésions du cartilage du genou

DR. MED. MARKUS FEIST ET AL.

Die Autoren beschreiben die chirurgischen Optionen der Behandlung von Knorpelschäden am Knie und die Nachbehandlung, wie sie an der Orthopädischen Klinik der Universität Basel vorgenommen werden.¹

Verschiedene Einteilungen sollen die Klassifikation des Knorpelschadens erleichtern und damit eine optimale Therapieplanung ermöglichen. Die gängigste aber auch älteste Einteilung ist die *Klassifikation nach Outerbridge*, bei der die Knorpelläsion visuell von der Oberfläche her beurteilt und in fünf Schweregrade eingeteilt wird (*Tabelle 1*) [1].

Die *Klassifikation nach ICRS* (International Cartilage Repair Society) hat sich nach der Konsensuskonferenz 1998 vor allem in den schriftlichen Arbeiten gegen Outerbridge durchgesetzt, da sie der geringeren Relevanz der Fibrillation und der grösseren Relevanz der subchondralen Zerstörung besser Rechnung trägt. Auch dieses Klassifikationssystem wird direkt visuell erhoben, also in der Regel arthroskopisch (*Tabelle 2*) [2].

Relevant für die Therapieplanung ist jedoch nicht nur die Läsionstiefe, sondern auch die Grösse und die Qualität des umgebenden Knorpels. Verschiedene Autoren strebten eine Vereinheitlichung an, was zu drei Defektgrössen führte: gross (> 3 cm), mittel (1–3 cm) und klein (< 1 cm). Der Knorpelbereich, welcher den Defekt unmittelbar abgrenzt, spielt bei der Therapieplanung eine wesentliche Rolle. Denn die Druck- und Scherbelastung auf Defekte ohne stehende Knorpelschulter ist wesentlich höher als bei intakter umgebender Knorpelfläche.

Les auteurs décrivent les options chirurgicales du traitement des lésions du cartilage du genou ainsi que les traitements qui y font suite tels qu'ils sont effectués à la Clinique universitaire orthopédique de Bâle.¹

Différentes subdivisions sont destinées à faciliter la classification des lésions du cartilage et à permettre une planification optimale du traitement. La subdivision la plus courante, mais aussi la plus ancienne, est la *classification selon Outerbridge*, dans laquelle la lésion du cartilage est évaluée visuellement d'après la surface et divisée en cinq degrés de gravité (*tableau 1*) [1].

La *classification selon l'International Cartilage Repair Society (ICRS)* s'est imposée après la conférence de consensus de 1998, surtout dans des publications s'opposant à Outerbridge, car elle diminue le rôle attribué à la fibrillation et renforce l'importance accordée à la destruction subchondrale. Ce système de classification est lui aussi utilisé directement

¹ Article faisant suite à l'article «Lésions du cartilage du genou – traitements médicamenteux» des mêmes auteurs, paru dans physioactive 3/13, p. 35 et suivantes.

Grad 0 Degré 0	Normaler Gelenkknorpel Cartilage articulaire normal
Grad 1 Degré 1	Leichte Knorpelerweichung und Verdickung Ramollissement et léger épaissement du cartilage
Grad 2 Degré 2	Oberflächliche Fibrillation und Ulzeration <1,7 cm (0,5 Inch) Fibrillation et ulcération superficielle < 1,7 cm (0,5 Inch)
Grad 3 Degré 3	Tiefe Rissbildung bis zum subchondralen Knochen Formation d'une déchirure profonde jusqu'à l'os subchondral
Grad 4 Degré 4	Freiliegender subchondraler Knochen Os subchondral découvert

Tabelle 1: Klassifikation nach Outerbridge [1]. | Tableau 1: Classification selon Outerbridge [1].

¹ Folgeartikel zum Artikel «Knorpelläsionen am Knie – medikamentöse Behandlung» von denselben Autoren in der physioactive 3/13, S. 35ff.

KLINISCHER FALL 1 | CAS CLINIQUES 1

Junger BMX-Fahrer mit massiven Schmerzen und Hämarthros nach Sturz mit traumatischer Patellaluxation, Indikation zur Refixation des Knorpelfragmentes. Verlauf: Nach 10 Wochen Beugung mehr als 90° möglich, nun langsam Beginn knieschonende sportliche Aktivität. | Jeune ayant subi un accident de BMX, souffrant de douleurs importantes et d'hémarthrose après la chute avec luxation traumatique de la rotule. Indication à la refixation du fragment de cartilage. Déroulement: Après 10 semaines, possibilité de fléchir à plus de 90°, reprise restreinte d'une activité sportive ménageant le genou.

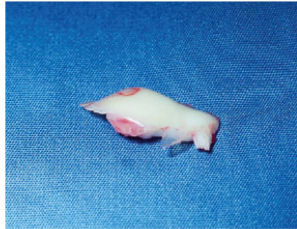


Abbildung 1: Freies Knorpelfragment. | Figure 1: Fragment de cartilage détaché.

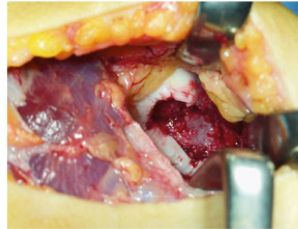


Abbildung 2: Knorpeldefekt retropatellar, freiliegender subchondraler Knochen, intakte Knorpelschulter. | Figure 2: Déficit du cartilage rétropatellaire, os sous-chondral détaché, bande de cartilage intacte.

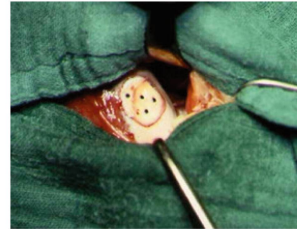


Abbildung 3: Mit resorbierbaren Ethipins refixiertes Knorpelfragment. | Figure 3: Fragment de cartilage refixé avec Ethipins résorbables.

Akute Knorpelverletzung

Die zeitnahe posttraumatische Refixation von Knorpelfragmenten jeder Größe oder auch Knorpel-Knochenfragmenten ist den anderen Knorpelersatztechniken überlegen. Entscheidend ist eine sofortige operative Versorgung, um ein Aufquellen des Knorpelfragmentes zu vermeiden. Eine Refixierung ist besonders dann erfolgreich, wenn der Knorpel mit unterliegendem Knochen abgesprengt wurde, da hier eine Knochen-Knochen-Heilung erreicht wird. Sonst erscheint die Refixierung nur sinnvoll, wenn das Knorpelfragment noch im Defektareal partiell fixiert ist (*klinischer Fall 1*).

Chronische Knorpelläsionen – Debridement

Die operativen Möglichkeiten gliedern sich in Debridement, Knochenmark stimulierenden Techniken und Transplantation von Knorpelgewebe und Knorpelzellen.

Als *Debridement* werden chirurgische Techniken wie arthroskopische Lavage oder Knorpelglättung (shaving), be-

de maniere visuelle, par conséquent généralement par arthroscopie (*tableau 2*) [2].

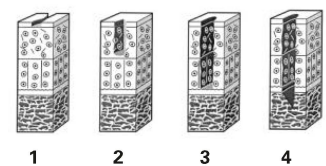
Pour la planification thérapeutique, il est toutefois important de déterminer la profondeur de la lésion, mais aussi sa taille et la qualité du cartilage environnant. Différents auteurs ont recherché une homogénéisation, ce qui a conduit à trois niveaux de lésion: grande (> 3cm), moyenne (1–3cm) et petite (< 1cm). La zone cartilagineuse qui entoure directement la lésion joue un rôle essentiel lors de la planification du traitement. La pression et la contrainte de cisaillement sur les zones sans couverture cartilagineuse sont en effet nettement plus élevées que si la surface cartilagineuse environnante est intacte.

Lésion aiguë du cartilage

La refixation post-traumatique de fragments de cartilage de toutes tailles ou de fragments d'os et de cartilage est supérieure aux autres techniques de remplacement du cartilage. Une intervention chirurgicale immédiate est décisive pour éviter un gonflement du fragment de cartilage. La refixation

Grad 0 Degré 0	Keine erkennbaren Defekte Aucun défaut visible
Grad 1 Degré 1	Erweichung, Fibrillationen, oberflächliche Risse / Fissuren Ramollissement, fibrillations, fêlures / fissures superficielles
Grad 2 Degré 2	Läsionstiefe < 50% der Knorpeldicke Profondeur de la lésion < 50% de l'épaisseur du cartilage
Grad 3 Degré 3	> 50% Tiefe der Knorpeldicke Profondeur de l'épaisseur du cartilage > 50%
Grad 4 Degré 4	Vollständige Knorpelläsion mit Durchbruch der subchondralen Platte Lésion totale du cartilage avec rupture de la plaque subchondrale

Tabelle 2: Klassifikation nach ICRS (International Cartilage Repair Society) [2]. | Tableau 2: Classification selon l'International Cartilage Repair Society (ICRS) [2].



KLINISCHER FALL 2 | CAS CLINIQUES 2

Männlicher Patient, 42 Jahre, mit Schmerzen im Bereich des medialen Kompartiments, ohne traumatische Vorgeschichte. Defektgrösse zirka 1 cm², Indikation zur Mikrofrakturierung. Verlauf: Nach 4 Wochen Beschwerdefreiheit, nach 12 Wochen Wiederaufnahme der sportlichen Aktivität (Schwimmen, Bergwandern). | Patient de sexe masculin, 42 ans, souffrant de douleurs dans la zone du compartiment médial, sans antécédent traumatique. Taille environ 1 cm², indication à la microfracture. Déroulement: Après 4 semaines, plus aucun trouble, après 12 semaines, reprise de l'activité sportive (nage, randonnée).

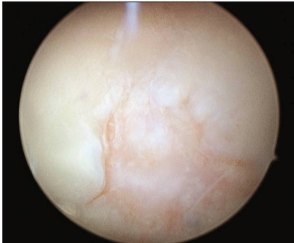

Abbildung 4: Defekt femoral. | Figure 4: Déficit fémoral.

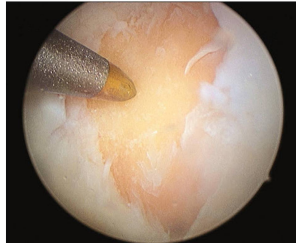

Abbildung 5: Defekt nach Debridement. | Figure 5: Déficit après débridement.

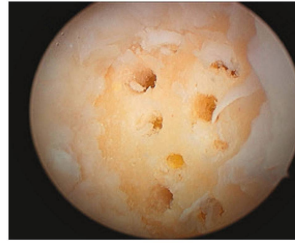

Abbildung 6: Defekt nach Mikrofrakturierung. | Figure 6: Déficit après microfracture.

zeichnet. Die Ergebnisse nach Debridement werden in der Literatur höchst kontrovers diskutiert. Die Indikation sind degenerative und instabile Knorpelschäden, die ein gesamtes Gelenkkompartiment betreffen und für Knorpel-reparative Techniken nicht mehr in Frage kommen. Einige klinische Studien zeigten, dass die Patienten von der Therapie klinisch profitiert haben [3]; während andere Studien keinen Unterschied zwischen den operierten Patienten und der Kontrollgruppe fanden [4]. Es besteht jedoch Konsens darüber, dass diese Techniken kein Knorpelregeneratgewebe induzieren.

Die physiotherapeutische Behandlung nach Debridement-Techniken richtet sich daher nach den Beschwerden des einzelnen Patienten (Erguss therapie, Patellamobilisierung etc.) und kann grundsätzlich mit einer sofortigen schmerzadaptierten Vollbelastung bei vollem Bewegungsausmass eingeleitet werden (Tabelle 3).

Knochenmark stimulierende Techniken: Mikrofrakturierung oder Abrasionschondroplastik

Mikrofrakturierung oder Abrasionschondroplastik sind Beispiele für die knochenmarkstimulierenden Techniken. Dabei wird die subchondrale Knochenlamelle im Knorpeldefekt eröffnet. Dies öffnet auch die intraossären Blutgefässe, und es bildet sich ein Blutkoagel («super clot») auf der Defektober-

est particulièrement efficace lorsque le cartilage s'est décroché avec l'os sous-jacent car on obtient une guérison purement osseuse. Sinon, la re fixation ne semble intéressante que si le fragment de cartilage est encore partiellement fixé sur la zone de la lésion (cas clinique 1).

Lésion chronique du cartilage – débridement

Les options opératoires sont le débridement, les techniques de stimulation de la moelle osseuse ainsi que la transplantation de tissus cartilagineux et de cellules cartilagineuses.

Les techniques chirurgicales telles que le lavage arthroscopique ou le lissage du cartilage (shaving) sont qualifiées de *débridement*. Les résultats après un débridement font l'objet de nombreuses controverses dans la littérature spécialisée. Il est indiqué en cas de lésions dégénératives et de lésions instables du cartilage qui touchent la totalité d'un compartiment articulaire et pour lesquelles les techniques de réparation du cartilage ne sont plus adaptées. Certaines études cliniques ont montré que des patients ont tiré des bénéfices du traitement sur le plan clinique [3], tandis que d'autres études n'ont trouvé aucune différence entre les patients opérés et le groupe de contrôle [4]. Il y a toutefois un consensus sur le fait que ces techniques n'induisent la formation d'aucun tissu de régénération du cartilage.

Tabelle 3: Nachbehandlungsempfehlung bei Debridement. | Tableau 3: Recommandation de traitement en cas de débridement.

Tag 1–2 postop	Bewegung frei beschwerdeadaptiert Entlastung der Extremität schmerzadaptiert (Vollbelastung grundsätzlich erlaubt)
Jour 1–2 après l'opération	Mouvement libre adapté en fonction de la douleur Décharge de l'extrémité adaptée à la douleur (charge complète autorisée)
ab Tag 2 postop	Nach Redonzug Beginn aktive und passive Übungen unter Supervision Belastungssteigerung nach Beschwerdebild
À partir du 2 ^{ème} jour après l'opération	Après retrait du drain, début des exercices actifs et passifs sous supervision Augmentation de la charge selon le niveau de douleur

fläche. Dieser Blutkoagel enthält Zellen aus dem Knochenmark und Wachstumsfaktoren, die sich zu Regeneratknorpel differenzieren können. Die Nachteile des Regenerat-Faserknorpels sind die geringere mechanische Belastbarkeit und Elastizität im Vergleich zu hyalinem Knorpel. Einige Autoren stellen die Indikation zur Mikrofrakturierung bei Defektgrößen von 1–3 cm², während andere Autoren Defekte mit bis zu 10 cm² auf diese Art behandelt haben. [5] Der subchondrale Knochen sollte erhalten, der Defekt also nicht allzu tief sein (ICRS Grad 3 bis 4 Läsion). Als Kontraindikation wird ein fortgeschrittenes Lebensalter (> 60 Jahre) angegeben, da hier das Risiko einer Kondylenfrakturierung steigt. Der klinische Erfolg wird in der Literatur als unterschiedlich beschrieben. Die besten Ergebnisse wurden bei kleinen, traumatischen Knorpelschäden junger Patienten erzielt (bis zu 75 % Besserung) (*Klinischer Fall 2*). Eine Weiterentwicklung dieses Prinzips ist die *Autologe Matrix Induzierte Chondrogenese* (AMIC). Bei diesem Verfahren wird nach Mikrofrakturierung der Superclot mit einer Membran abgedeckt und so vor dem Wegspülen durch Gelenkflüssigkeit geschützt. Es liegen noch keine vergleichenden Studien oder Langzeitergebnisse vor.

Nachbehandlung von Mikrofrakturierung

Die Nachbehandlung von Mikrofrakturierung zielt darauf, die muskuläre Gelenkintegrität und Balance wiederherzustellen. Sie kann bei der grossen Varianz der Traumata auf unterschiedlichste Art und Weise gestört sein. Postoperativ ist eine Überlaufdrainage ohne Sog indiziert, um den Clot nicht zu gefährden. Nach 48 h kann die Drainage entfernt und sofort mit aktiven und passiven Bewegungsübungen begonnen werden. Ab dem zweiten postoperativen Tag verwenden wir

C'est pourquoi le traitement de physiothérapie après débridement est déterminé en fonction des douleurs de chaque patient (traitement de l'épanchement, mobilisation patellaire, etc.). Il peut en principe être effectué avec une pleine charge immédiate, adaptée à la douleur, et avec une amplitude totale de mouvement (*tableau 3*).

Les techniques de stimulation de la moelle osseuse: la microfracturation ou la chondroplastie abrasive

La microfracturation ou la chondroplastie abrasive sont des exemples de techniques de stimulation de la moelle osseuse. On ouvre la lamelle osseuse subchondrale dans la lésion du cartilage. Cela ouvre également les vaisseaux sanguins intraosseux et un caillot sanguin («super clot») se forme à la surface de la lésion. Ce caillot sanguin contient des cellules de la moelle osseuse et des facteurs de croissance qui peuvent se différencier en cellules de régénération du cartilage. Les inconvénients des fibres cartilagineuses de régénération sont une capacité de charge mécanique et une élasticité plus faibles comparées au cartilage hyalin. Certains auteurs considèrent que la microfracturation est indiquée pour des surfaces de lésion de 1 à 3 cm², tandis que d'autres auteurs ont traité de cette manière des lésions atteignant jusqu'à 10 cm² [5]. L'os subchondral doit être intact, ce qui signifie que la lésion ne doit pas être trop profonde (degré ICRS de la lésion de 3 à 4). Un âge avancé (> 60 ans) constitue une contre-indication car le risque d'une infracturation des condyles augmente. Le résultat clinique est décrit de diverses manières dans la littérature spécialisée. Les meilleurs résultats ont été obtenus sur des lésions traumatiques du cartilage de petite taille et chez des patients jeunes (jusqu'à

Tag 1–2 postop Jour 1–2 après l'opération	Redon ohne Sog Bewegung frei beschwerdeadaptiert Entlastung der Extremität Drain sans aspiration Mouvement libre adapté en fonction de la douleur Décharge de l'extrémité
ab Tag 2 postop À partir du 2^{ème} jour après l'opération	Motorschiene (CPM) nach Redonzug Aktive und passive Übungen unter Supervision Entlastung konsequent Attelle de mobilisation après retrait du drain Exercices actifs et passifs avec supervision Décharge conséquente
ab Woche 6 postop À partir de la 6^{ème} semaine après l'opération	Steigerung 15–20 kg Körpergewicht pro Woche bis zur Vollbelastung Sportbeginn, Limitation auf Radfahren, Rudern, Schwimmen Augmentation de 15 à 20 kg de poids corporel par semaine jusqu'à charge complète Début de l'activité sportive, limitation au cyclisme, à l'aviron et à la natation
ab Woche 12 postop À partir de la 12^{ème} semaine après l'opération	Volle Sportfähigkeit bei Beschwerdefreiheit Liberté totale de faire du sport si absence de douleur

Tabelle 4: Nachbehandlungsempfehlung bei Mikrofrakturierung. | Tableau 4: Traitement après microfracturation.

eine Bewegungsschiene mit schmerzadaptiertem Bewegungsausmass. Des Weiteren sollte die Quadricepsmuskulatur unter physiotherapeutischer Supervision aktiviert werden. Unmittelbar postoperativ stehen isometrische Übungen im Vordergrund. Die betroffene Extremität sollte für 6 Wochen vollständig entlastet werden, um die Gefahr des Einbruchs der subchondralen Lamelle zu minimieren und den Superclot nicht abzuscheren. Anschliessend kann die Belastung unter Anleitung schrittweise aufgebaut werden (siehe auch *Tabelle 4*).

Knorpeltransplantationstechniken – Autologe osteochondrale Transplantation OATS

Die Knorpeltransplantationstechniken stellen im Hinblick auf die jeweilige Indikation eine Herausforderung an den Operateur dar. Unserer Ansicht nach sind die Defekte mit einer Grösse von über 2 cm² nicht mehr erfolgreich mit einer Mikrofrakturierung zu therapieren (siehe *Tabelle 5*).

Die *Autologe osteochondrale Transplantation* (auch Mosaikplastik oder OATS genannt) ist ein Verfahren, bei dem Knochen-Knorpelzylinder aus den weniger belasteten Arealen der Femurkondylen entnommen und mittels Presspassung («press-fit»)-Technik in den Defektbereich eingebracht werden. Vergleichsstudien zwischen Mosaikplastik und Mikrofrakturierung zeigten ein signifikant besseres Ergebnis zugunsten der Mosaikplastik. In der Literatur wird die OATS bei Knorpelschäden am Femurkondylus, femoralen Gleitlager und an der Patella mit einer Defektgrösse kleiner als 4 cm² als geeignet angesehen [6]. Je nach Grösse des Defekts wird eine entsprechende Anzahl von gesunden Knorpelzylindern entnommen. In der Theorie füllen sich im Laufe der Zeit die Entnahmestellen mit Knochen und Faserknorpelgewebe. An der Stelle der Zylinderimplantation kommt es jedoch zu einer Inkongruenz der Oberflächenbeschaffenheit zwischen den neu eingesetzten Geweben und/oder zwischen neuem und altem Gewebe. Auch hier bildet sich im Interface (Zwischenraum) ein Narbengewebe. Es entsteht eine Art Mischknorpel, dessen Oberfläche ein pflasterartiges Relief zeigt (Mosaik).

75 % d'amélioration) (*cas clinique 2*). Un développement de ce principe est la *chondrogenèse autologue induite par matrice* (AMIC). Dans cette procédure, le «superclot» est recouvert d'une membrane après la microfracturation; il est ainsi protégé d'un emportement par le liquide articulaire. Aucune étude comparative ni suivi à long terme ne sont encore disponibles.

Traitement post-opératoire après microfracturation

Le traitement après microfracturation vise le rétablissement de l'intégrité musculaire et de l'équilibre de l'articulation. L'intégrité de cette dernière peut être atteinte de différentes manières, eu égard à la grande variété de traumatismes. En post-opératoire, un drain est indiqué, mais sans aspiration, afin de ne pas mettre le caillot en danger. Le drain peut être retiré après 48 heures et les exercices de mouvement actifs et passifs peuvent commencer. À partir de la seconde journée qui suit l'opération, nous utilisons une attelle de mobilisation avec des amplitudes de mouvement adaptées à la douleur. En outre, la musculature du quadriceps devrait être activée sous surveillance physiothérapeutique. Juste après l'opération, nous privilégions les exercices isométriques. L'extrémité concernée ne devrait pas être sollicitée pendant 6 semaines afin de minimiser le danger d'affaissement de la lamelle subchondrale et de ne pas couper le caillot. Ensuite, les efforts peuvent être augmentés progressivement selon les instructions (cf. également *tableau 4*).

Techniques de transplantation de cartilage – greffe ostéocondrale autologue (OATS)

Les techniques de transplantation de cartilage représentent un défi pour le chirurgien en termes d'indication. De notre point de vue, les lésions d'une surface supérieure à 2 cm² ne peuvent pas être traitées avec succès par microfracturation (cf. *tableau 5*).

La *greffe ostéocondrale autologue* (également appelée plastie en mosaïque ou OATS) est une procédure consistant

Defektgrösse	Microfrakturierung/ Abrasion	AMIC (Autologe Matrix Induzierte Chondrogenese)	OATS (Osteochondrale Autologe Transplantation)	MACT (Matrix- gekoppelte Autologe Chondrozyten Transplantation)
Klein (bis 1 cm ²) Petite (jusqu'à 1 cm ²)	+++	–	++	–
Mittel (1–3 cm ²) Moyenne (1–3 cm ²)	+	++	–	+++
Gross (über 3 cm ²) Grande (plus de 3 cm ²)	–	+	–	+++

Tabelle 5: Algorithmus Knorpelchirurgie am Knie. | Tableau 5: Algorithme de la chirurgie du cartilage au genou.

KLINISCHER FALL 3 | CAS CLINIQUES 3

Weibliche Patientin, 35 Jahre, posttraumatischer Knorpelschaden, hohes sportliches Niveau, Defektgrösse 1–2 cm, Indikation zur OATS. Verlauf: Beschwerdefreiheit nach 8 Wochen, knieschonende sportliche Aktivität nach 14 Wochen. | **Patiante de sexe féminin, 35 ans, lésion du cartilage post-traumatique, niveau sportif élevé, taille 1–2cm. Indication à une OATS. Déroulement: Plus aucun trouble après 8 semaines, activité sportive ménageant le genou après 14 semaines.**

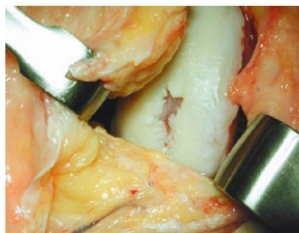


Abbildung 7: Grad 4 Läsion, medialer Femurkondylus, Hauptbelastungszone. | Figure 7: Lésion de degré 4, FC méd., zone principalement sollicitée.

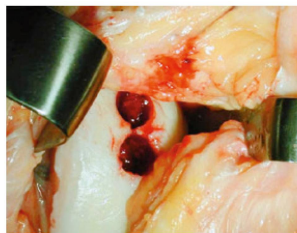

Abbildung 8: präparierter Defekt – zwei Zylinder. | Figure 8: Défaut préparé – deux cylindres.

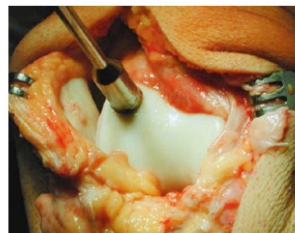

Abbildung 9: Entnahme OATS Zylinder femoral. | Figure 9: Prélèvement OATS zylindre femoral.

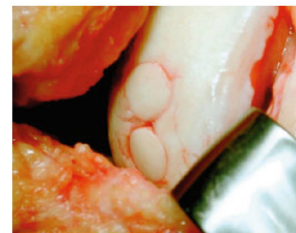

Abbildung 10: OATS femoral. | Figure 10: OATS fémoral.

Klinische Studien zeigten auch bei längeren Follow-Up-Untersuchungen bei kleinen bis mittleren Defektgrössen gute Ergebnisse. Jedoch wurde auch über mässige Ergebnisse berichtet, insbesondere bei grösseren Knorpeldefekten und aufgrund der zum Teil erheblichen Entnahmemorbidität. [7] Dies können wir bei unseren Patienten am Universitätsspital Basel bestätigen. Daher haben wir die früher übliche Mosaikplastik bei grossen Defekten zu Gunsten der Matrixgekoppelte autologen Chondrozyten Transplantation MACT (*siehe weiter unten*) verlassen. Kleine Knorpeldefekte (max. 1–2cm²), insbesondere nach erfolgloser Mikrofrakturierung, welche mit einem einzigen Knorpel-Knochenzylinder versorgt werden können, werden weiterhin mit der OATS behandelt (*Klinischer Fall 3*).

Autologe Chondrozyten Transplantation ACT

Die Autologe Chondrozyten Transplantation (ACT bzw. ACI) ist ein zellbasiertes Verfahren, dass aus zwei operativen Eingriffen besteht. In einer ersten Arthroskopie werden gesunde Chondrozyten zusammen mit autogenem Serum aus einem nicht körperrgewichtstragenden Gelenkanteil entnommen und in einem Transportbehälter in ein Speziallabor geschickt. Dort findet innerhalb von zwei bis drei Wochen eine Zellvermehrung unter standardisierten Bedingungen statt. In einer zweiten, offenen Operation wird der Knorpeldefekt zunächst für die Transplantation präpariert. Beim Defekt sollte eine stabile Knorpelschulter vorhanden sein, um über den Defekt einen Periostlappen nähen zu können. Dieser Periostlappen wird zuvor der gleichseitigen Tibiafläche entnommen. Die Ränder werden mit Fibrinkleber abgedichtet und vernäht. Die kultivierte Chondrozytensuspension wird nun in den abgedeckten Bereich injiziert. Eine wichtige Voraussetzung dafür, dass sich ein Regeneratknorpel bildet, ist ein vitales Knochenbett. Lie-

à retirer un zylindre cartilagineux de l'os des surfaces les moins sollicitées des condyles fémoraux et à le fixer par une technique de pression («press-fit») sur la zone lésée. Des études comparatives entre la plastie en mosaïque et la microfracturation ont montré un résultat sensiblement meilleur de la plastie en mosaïque. Dans la littérature spécialisée, l'OATS est considérée comme appropriée pour les lésions du cartilage au niveau du condyle fémoral, du logement dans la trochlée fémorale et de la rotule dont la surface de lésion est inférieure à 4cm² [6]. On retire un nombre de cylindres cartilagineux sains proportionnel à la taille de la lésion. En théorie, au cours du temps, les zones de prélèvement se remplissent d'os et de tissu cartilagineux fibreux. Toutefois, on observe une différence de qualité des surfaces entre les tissus nouvellement implantés et/ou entre le nouveau et l'ancien tissu à l'emplacement de l'implantation du cylindre. Un tissu cicatriciel se forme également dans l'espace intermédiaire (intervalle). Il en résulte une sorte de cartilage mixte dont la surface présente un relief en forme de pavés (mosaïque).

Les études cliniques ont montré de bons résultats pour les lésions de petite à moyenne taille, également lors de suivis de plus longue durée. Cependant, des résultats moyens ont également été rapportés, en particulier pour des lésions du cartilage plus étendues et en raison de la morbidité consécutive au prélèvement qui est pour partie considérable [7]. Nous pouvons le confirmer pour les patients que nous traitons à l'Hôpital universitaire de Bâle. C'est pourquoi nous avons abandonné la plastie en mosaïque, autrefois usuelle en cas de lésions étendues, en faveur de l'implantation de chondrocytes autologues prégermés en matrice (MACT) (*voir ci-après*). Après une microfracturation infructueuse, les petites lésions du cartilage (au maximum de 1 à 2 cm²) qui peuvent être pourvues d'un seul cylindre de cartilage osseux continuent d'être traitées par OATS (*cas clinique 3*).

KLINISCHER FALL 4 | CAS CLINIQUES 4

Männlicher Patient, 41 Jahre, niedriges sportliches Niveau, Knorpelschaden retropatellar, Defektgrösse zirka 2–3 cm², Indikation zur MACT. Verlauf: Beschwerdefreiheit nach zirka 8 Wochen, volles Bewegungsausmass nach 16 Wochen, bisher noch keine sportliche Tätigkeit. | Patient de sexe masculin, 41 ans, niveau sportif peu élevé, lésion du cartilage rétro-patellaire, taille env. 2–3 cm². Indication à une MACT. Déroulement: Plus aucun trouble après env. 8 semaines, mouvements d’ampleur normale après 16 semaines, jusqu’ici aucune activité sportive.

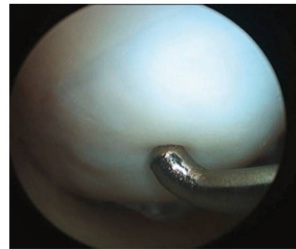
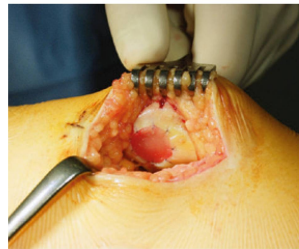
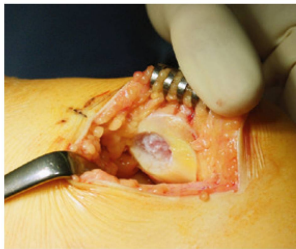
Abbildung 11: Defektpräparation und Transplantation / Fixierung (Naht). | Figure 11: préparation par défaut, prélèvement MACT et transplantation/fixation (suture).

Abbildung 12: Arthroskopisches Bild Zustand nach MACT med. FC 2 Jahre postop. | Figure 12: Scan arthroscopique après MACT FC méd. 2 ans post-op .

gen tiefe osteochondrale Defekte vor, kann das Knochenbett durch eine Spongiosaplastik geschaffen werden. Peterson et al. 2002 wiesen in einer Studie mit ACT-Patienten mit arthroskopischen Biopsien in 80 Prozent der Proben hyaliner Knorpel nach. [8] Dieses Verfahren wird daher in der Literatur im Vergleich zur OATS für grössere Defekte von 4–6 cm² bei jüngeren Patienten unter 40 Jahre empfohlen.

Matrixgekoppelte autologe Chondrozyten Transplantation MACT

Die heute etablierte und favorisierte Matrixgekoppelte autologe Chondrozyten Transplantation (MACT) ist eine Modifika-

Transplantation de chondrocytes autologues

La transplantation de chondrocytes autologues (ACT) est une procédure basée sur les cellules. Elle comprend deux interventions chirurgicales. Lors d’une première arthroscopie, des chondrocytes sains sont prélevés avec du sérum autogène sur une partie de l’articulation non porteuse du poids corporel et sont envoyés à un laboratoire spécialisé. Une multiplication cellulaire y a lieu dans des conditions standardisées, dans un délai de deux à trois semaines. Au cours d’une seconde opération, ouverte, la lésion du cartilage est tout d’abord préparée pour la transplantation. Une couche de cartilage stable devrait être disponible à la surface de la lésion afin de pouvoir

<p>Woche 1–6 postop Semaines 1–6 après l’opération</p>	<p>Bewegungsschiene nach Redonzug, 3–8 h/Tag Bewegung frei beschwerdeadaptiert Belastung mit 10–20 kg Körpergewicht Übungen mit geschlossener kinematischer Kette Übungen mit offener kinematischer Kette Attelle de mobilisation après retrait du drain, de 3 à 8h/jour Mouvement libre adapté à la douleur Charge avec 10 à 20 kg de poids corporel Exercices en chaîne cinématique fermée Exercices en chaîne cinématique ouverte</p>
<p>ab Woche 7 postop À partir de la 7^{ème} semaine après l’opération</p>	<p>Steigerung 15–20kg Körpergewicht pro Woche bis zur Vollbelastung Sportbeginn, Limitation auf Radfahren, Rudern, Schwimmen Augmentation de 15 à 20 kg de poids corporel par semaine jusqu’à charge complète Début de l’activité sportive, limitation au cyclisme, à l’aviron et à la natation</p>
<p>ab Monat 3 postop À partir du 3^{ème} mois après l’opération</p>	<p>Low impact Sport Sport à bas impact</p>
<p>ab Monat 12 postop À partir du 12^{ème} mois après l’opération</p>	<p>High impact Sport Sport à haut impact</p>

Tabelle 6: Nachbehandlungsempfehlung bei femoralem Defekt [10, 11, 12, 9]. | Tableau 6: Recommandation de traitement en cas de lésion fémorale [10, 11, 12, 9].

tion der klassischen ACT. Hierbei werden Biomaterialien² als Trägersubstanz verwendet, um die häufigste Komplikation der ACT mit Periostlappen, die Transplantathypertrophie, zu vermeiden. [9] Bei unverändertem operativen Ablauf werden nun die kultivierten Zellen auf ein dreidimensionales Scaffold (Kollagenmatrix) aufgebracht und in der zweiten, offenen Operation (Arthrotomie) in den Defekt eingesetzt. Um eine stabile Fixierung zu gewährleisten, wird die Matrix eingenäht. Studien zeigen gute Ergebnisse der MACT im mittelfristigen Verlauf. Das Risiko einer Transplantathypertrophie konnte signifikant reduziert werden (*Klinischer Fall 4*).

Nachbehandlung nach MACT, ACT und OATS

Die Nachbehandlung nach MACT, ACT und OATS richtet sich nach der Defektlokalisierung, es wird zwischen femoraler und patellarer Läsion unterschieden.

Bei *femoralen Defekten* wird die Drainage postoperativ ohne Sog für 48 h belassen. Während dieser Zeit besteht Bettruhe für den Patienten. Nach Entfernung der Drainagen Beginn der passiven Bewegung auf der Bewegungsschiene. Nach neuesten Erkenntnissen ist eine Limitation der Bewegung nicht mehr zwingend notwendig. Die Bewegung kann

coudre un lambeau périostal sur la lésion. Ce lambeau périostal est préalablement retiré de la surface du tibia homolatéral. Les bords sont colmatés avec de la colle de fibrine et recousus. Puis la suspension des chondrocytes cultivés est injectée dans la zone recouverte. La présence d'un lit osseux bien vascularisé est une condition importante pour la formation d'un cartilage de régénération. En cas de profonds défauts ostéochondraux, le lit osseux peut être créé par spongioplastie. En 2002, Peterson et al. ont validé la présence de cartilage hyalin dans 80 pour cent des échantillons prélevés chez lors de bioscopies arthroscopiques chez des patients ACT [8]. C'est pourquoi cette procédure est recommandée dans la littérature spécialisée de préférence à l'OATS pour les cas de lésions plus étendues (4 à 6 cm²) chez les patients de moins de 40 ans.

Implantation de chondrocytes autologues prégermés en matrice

L'implantation de chondrocytes autologues prégermés en matrice (MACT) établie et préférée aujourd'hui est une variante de l'ACT classique. Des biomatériaux² sont utilisés comme substances porteuses pour éviter l'hypertrophie du

² Biomaterialien: synthetisch hergestellte Trägersubstanzen, oft eine dreidimensionale Kollagenmembran.

² Biomatériaux: substances porteuses fabriquées par synthèse, il s'agit souvent d'une membrane de collagène tridimensionnelle.

Woche 1+2	Bewegungsschiene nach Redonzug, 3–8h/Tag Bewegung in Orthese limitiert E/F 0/0/30 Belastung in Streckung frei (kein Treppensteigen) Übungen mit geschlossener kinematischer Kette Übungen mit offener kinematischer Kette in den genannten Bewegungsgrenzen
Semaines 1+2	Attelle de mobilisation après retrait du drain, de 3 à 8h/jour Mouvement limité avec attelle Ext./Flex. 0/0/30 Charge en extension libre (pas de montée d'escaliers) Exercices en chaîne cinématique fermée Exercices en chaîne cinématique ouverte dans le cadre des limitations de mouvement citées
Woche 3+4 Semaines 3+4	Bewegung in Orthese limitiert E/F 0/0/60 Mouvement limité avec attelle Ext./Flex. 0/0/60
Woche 5+6 Semaines 5+6	Bewegung in Orthese limitiert E/F 0/0/80 Mouvement limité avec attelle Ext./Flex. 0/0/80
ab Woche 7 postop À partir de la 7^{ème} semaine après l'opération	Steigerung 15–20 kg Körpergewicht pro Woche bis zur Vollbelastung Sportbeginn, Limitation auf Radfahren, Rudern, Schwimmen Augmentation de 15 à 20 kg de poids corporel par semaine jusqu'à charge complète Début de l'activité sportive, limitation au cyclisme, à l'aviron et à la natation
ab Monat 3 postop À partir du 3^{ème} mois après l'opération	Low impact Sport Sport à bas impact
ab Monat 12 postop À partir du 12^{ème} mois après l'opération	High impact Sport Sport à haut impact

Tabelle 7: Nachbehandlungsempfehlung bei retropatellarem Defekt [10, 11, 12, 9]. | Tableau 7: Recommandation de traitement en cas de lésion rétropatellaire [10, 11, 12, 9].

schmerzadaptiert frei gesteigert werden. Des Weiteren gilt Teilbelastung mit 10–20 kg Körpergewicht bis zum Ende der 6. Woche. Ab der 7. Woche kann die Belastung schrittweise mit zirka 15–20 kg Körpergewicht pro Woche aufgebaut werden. Die Vollbelastung soll ab der 9. Woche erreicht werden. Knieschonende sportliche Aktivitäten (z.B. Schwimmen, Radfahren) sind ab der 7. Woche erlaubt (*Tabelle 6*). [10, 11]

Bei *patellaren Defekten* darf bei gestrecktem Kniegelenk grundsätzlich schon ab dem zweiten postoperativen Tag schmerzabhängig voll belastet werden. Beim Treppensteigen ist eine Entlastung obligat, da in Beugung das Transplantat gefährdet wäre. Die Beugung wird nach feststehendem Schema in der Gelenkorthese limitiert und stufenweise bis zum Ablauf der 6. postoperativen Woche auf 90° erweitert. Erst ab der 7. Woche schrittweise Steigerung der Flexion um 15° pro Woche und schmerzadaptierter Belastungsaufbau in Flexion (*Tabelle 7*). [12] |

transplant, la complication la plus fréquente de l'ACT avec lambeau périostal [9]. Lors d'une procédure opératoire telle que décrite plus haut, les cellules cultivées sont posées sur un Scaffold tridimensionnel (matrice de collagène) et insérées dans la lésion au cours de la seconde opération. La matrice est cousue afin de garantir une fixation stable. Des études montrent les bons résultats de la MACT à moyen terme. Le risque d'une hypertrophie du transplant a pu être sensiblement réduit (*cas clinique 4*).

Traitement après MACT, ACT et OATS

Le traitement après MACT, ACT et OATS s'effectue selon la localisation de la lésion. On fait une distinction entre les lésions fémorales et les lésions patellaires.

En cas de *lésions fémorales*, le drain est laissé en place sans aspiration durant 48 heures. Le patient doit rester alité pendant ce temps. Après le retrait du drain, nous commençons la mobilisation passive sur l'attelle de mobilisation. Selon les derniers résultats, une limitation de la flexion n'est plus absolument indispensable. Le mouvement peut être augmenté à volonté, en fonction de la douleur. Une charge partielle de 10 à 20 kg de poids corporel est acceptable jusqu'à la fin de la 6^{ème} semaine. À partir de la 7^{ème} semaine, la charge peut être augmentée progressivement d'environ 15 à 20 kg de poids corporel par semaine. La charge complète doit être atteinte à partir de la 9^{ème} semaine. Les activités sportives non intenses pour le genou (natation ou cyclisme) sont possibles à partir de la 7^{ème} semaine (*tableau 6*) [10,11].

En cas de *lésions patellaires*, la charge peut être complète dès la seconde journée suivant l'opération, articulation du genou tendue et en fonction de la douleur. Le patient doit garder la décharge pour monter les escaliers car la flexion pourrait mettre le transplant en danger. La flexion est limitée selon un schéma fixe dans l'attelle articulée et est graduellement amené à 90° au cours des 6 semaines qui suivent l'opération. À partir de la 7^{ème} semaine, nous augmentons progressivement la flexion de 15° par semaine ainsi que la charge en flexion en fonction de la douleur (*tableau 7*) [12]. |

Dr. med. **Markus Feist** arbeitet in der Orthopädischen Praxis Brauseweinallee in München und ist ehemaliger Oberarzt Orthopädische Universitätsklinik, Universitätsspital Basel.

Dr **Markus Feist**, médecin, ancien chef de clinique de la Clinique universitaire orthopédique de Bâle; travaille dans le cabinet orthopédique Brauseweinallee à Munich.

André Leumann ist Oberarzt, Orthopädische Universitätsklinik, Universitätsspital Basel.

Dr **André Leumann**, médecin chef de clinique, Clinique universitaire orthopédique de Bâle.

Prof. Dr. Dr. **Victor Valderrabano**, Chefarzt, Orthopädische Universitätsklinik, Universitätsspital Basel.

Pr **Victor Valderrabano**, médecin-chef de service, Clinique universitaire orthopédique de Bâle.

Dr. **Patrick Vavken**, Assistenzarzt Orthopädische Universitätsklinik, Universitätsspital Basel.

Dr **Patrick Vavken**, médecin assistant, Clinique universitaire orthopédique de Bâle.

PD Dr. med. **Geert Pagenstert**, Leitender Arzt Orthopädische Universitätsklinik, Leiter Kniechirurgie Behandlungszentrum Bewegungsapparat, Universitätsspital Basel.

Dr **Geert Pagenstert**, médecin-chef, Clinique universitaire orthopédique de Bâle, responsable de la chirurgie du genou, Centre de l'appareil locomoteur, Clinique universitaire de Bâle.

Literatur | Bibliographie | Bibliografia

1. Outerbridge RE: The etiology of chondromalacia of the patella. JBJS Br 1961, 43-B: 752–7.
2. Brittberg M, Winalski CS: Evaluation of cartilage injuries and repair. JBJS Am 2003, 85-A Suppl 2: 58–69.
3. Gibson JN, White MD, Chapman VM, Strachan RK: Arthroscopic lavage and debridement for osteoarthritis of the knee. JBJS Br 1992, 74: 534–7.
4. Moseley JB, O'Malley K, Petersen NJ, Menke TJ, Brody BA, Kuykendall DH, Hollingsworth JC, Ashton CM, Wray NP: A controlled trial of arthroscopic surgery for osteoarthritis of the knee. NEJM 2002, 347(2):81–8.
5. Steadman JR, Briggs KK, Rodrigo JJ, Kocher MS, Gill TJ, Rodkey WG: Outcomes of microfracture for traumatic chondral defects of the knee: average 11-year follow-up. Arthroscopy 2000, 19: 477–84.
6. Hangody L, Füles P: Autologous osteochondral mosaicplasty for the treatment of full-thickness defects of weight-bearing joints: ten years of experimental and clinical experience. JBJS Am 2003, 85-A Suppl 2: 25–32.
7. Valderrabano V, Leumann A, Rasch H, Egelhof T, Hintermann B, Pagnstert G: Knee-to-ankle mosaicplasty for the treatment of osteochondral lesions of the ankle joint. AMJSM 2009, 37 Suppl 1: 105S–111S.
8. Peterson L, Brittberg M, Kiviranta I, Akerlund EL, Lindahl A: Autologous chondrocyte transplantation. Biomechanics and long-term durability. AJSM 2002, 30: 2–12.
9. Kreuz PC, Steinwachs M, Erggelet C, Krause SJ, Ossendorf C, Maier D, Ghanem N, Uhl M, Haag M: Classification of graft hypertrophy after autologous chondrocyte implantation of full-thickness chondral defects in the knee. Osteoarthritis Cartilage 2007, 15: 1339–47.
10. Wondrasch B, Zak L, Welsch GH, Marlovits S: Effect of accelerated weightbearing after matrix-associated autologous chondrocyte implantation on the femoral condyle on radiographic and clinical outcome after 2 years: a prospective, randomized controlled pilot study. AJSM 2009, 37 Suppl 1: 88S–96S.
11. Marlovits S, Aldrian S, Wondrasch B, Zak L, Albrecht C, Welsch G, Trattning S: Clinical and radiological outcomes 5 years after matrix-induced autologous chondrocyte implantation in patients with symptomatic, traumatic chondral defects. AJSM 2012, 40: 2273–80.
12. Gobbi A, Kon E, Berruto M, Filgardo G, Delcogliano M, Boldrini L, Bathan L, Marcacci M: Patellofemoral full-thickness chondral defects treated with second-generation autologous chondrocyte implantation: results at 5 years' follow-up. AJSM 2009, 37: 1083–92.

Der Original-Perna-Extrakt.

Die Kraft aus der Muschel für Ihre Gelenke.



PERNATON® enthält den natürlichen Original-Perna-Extrakt aus der Grünlippmuschel. Er versorgt Ihren Körper mit wichtigen Nähr- und Aufbaustoffen und spendet wertvolle Vitamine und Spurenelemente. Täglich und über längere Zeit eingenommen, unterstützt der Original-Perna-Extrakt von PERNATON® die Beweglichkeit Ihrer Gelenke, Bänder und Sehnen. PERNATON® bietet ein umfassendes Sortiment. Lassen Sie sich in Ihrer Apotheke, Drogerie oder von Ihrem Physiotherapeuten individuell beraten. www.pernaton.ch



PERNATON®
Natürlich beweglich.

NEU
PERNATON® Gel forte:
für intensives Wärmegefühl