

# Patellainstabilität in der Pädiatrie = L'instabilité en pédiatrie

Autor(en): **Sonderer, Patrizia / Huybrechts, Mark**

Objektyp: **Article**

Zeitschrift: **Physioactive**

Band (Jahr): **51 (2015)**

Heft 3

PDF erstellt am: **28.06.2024**

Persistenter Link: <https://doi.org/10.5169/seals-928983>

## **Nutzungsbedingungen**

Die ETH-Bibliothek ist Anbieterin der digitalisierten Zeitschriften. Sie besitzt keine Urheberrechte an den Inhalten der Zeitschriften. Die Rechte liegen in der Regel bei den Herausgebern.

Die auf der Plattform e-periodica veröffentlichten Dokumente stehen für nicht-kommerzielle Zwecke in Lehre und Forschung sowie für die private Nutzung frei zur Verfügung. Einzelne Dateien oder Ausdrucke aus diesem Angebot können zusammen mit diesen Nutzungsbedingungen und den korrekten Herkunftsbezeichnungen weitergegeben werden.

Das Veröffentlichen von Bildern in Print- und Online-Publikationen ist nur mit vorheriger Genehmigung der Rechteinhaber erlaubt. Die systematische Speicherung von Teilen des elektronischen Angebots auf anderen Servern bedarf ebenfalls des schriftlichen Einverständnisses der Rechteinhaber.

## **Haftungsausschluss**

Alle Angaben erfolgen ohne Gewähr für Vollständigkeit oder Richtigkeit. Es wird keine Haftung übernommen für Schäden durch die Verwendung von Informationen aus diesem Online-Angebot oder durch das Fehlen von Informationen. Dies gilt auch für Inhalte Dritter, die über dieses Angebot zugänglich sind.

## Patellainstabilität in der Pädiatrie

### L'instabilité rotulienne en pédiatrie

PATRIZIA SONDERER, MARK HUYBRECHTS

Überblick über Luxationsformen, Diagnostik und konservative Behandlung bei Kindern und Jugendlichen.

Vue d'ensemble des différentes formes de luxation, de diagnostic et de traitement conservateur chez les enfants et les adolescents.

Eine Patellainstabilität kann zu Dislokationen oder Teildislokationen der Patella aus dem femoropatellaren Gleitlager heraus führen. Im günstigen Fall springt die Patella wieder zurück in ihr Gleitlager. Die Inzidenz von Patellaluxationen liegt bei 5,8/100000 in der Normalbevölkerung. Sie kommen typischerweise bei jungen, aktiven Menschen vor, meistens bei sportlichen Aktivitäten [1].

Une instabilité rotulienne peut conduire à des dislocations totales ou partielles de la rotule au niveau des paliers lisses fémoro-patellaires. Dans le meilleur des cas, la rotule reprend sa place dans ses paliers lisses. La fréquence des luxations rotuliennes est de 5,8/100000. Elles touchent généralement les personnes jeunes et actives, principalement au cours d'activités sportives [1].

#### Luxationsformen

Es wird von verschiedenen Luxationsformen gesprochen [2]. Der *traumatischen Patellaluxation* geht ein Trauma voraus. Der Verletzungsmechanismus ist meistens eine Flexions-, Valgus- und Aussenrotationsstellung des Knies unter Belastung – derselbe Mechanismus, der beim Erwachsenen zur Kreuzbandruptur führt.

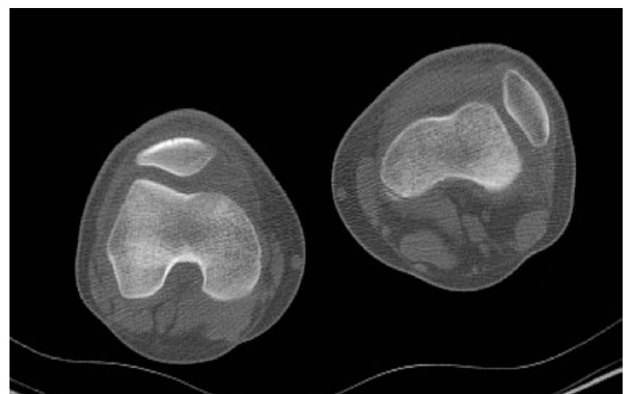
Häufiger sieht man bei Kindern mit prädisponierenden Faktoren eine *akute dispositionelle Patellaluxation*. Dies ist ein einmaliges Ereignis, welches aber häufig in rezidivierende Patellaluxationen übergeht. Dabei luxiert die Patella immer wieder und immer häufiger.

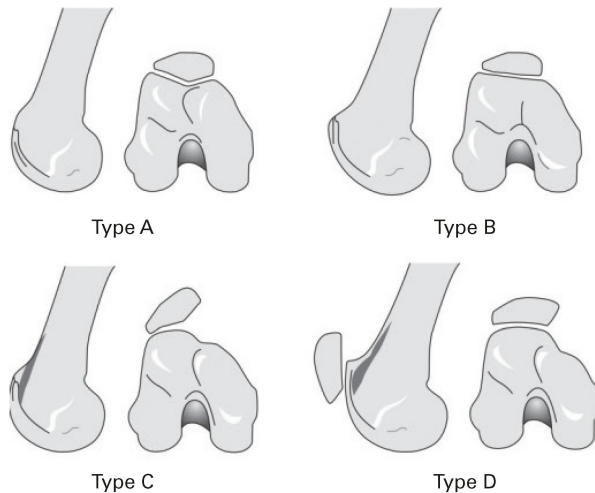
Die *chronischen Patellaluxationen* werden bei Kindern mit starker Bandlaxität, wie sie etwa bei Trisomie 21 vorkommt, beobachtet. Die Patella luxiert im Laufe der Kindheit und ist dann permanent luxiert. Meistens ist dies mit einer Achs- oder Torsionsfehlstellung verbunden. Häufig besteht ausserdem eine Trochleadysplasie (*Abbildung 1*).

#### Les formes de luxation

Les luxations de la rotule peuvent se présenter sous plusieurs formes [2]. La *luxation traumatique* provient la plupart du temps d'une flexion, d'un valgus ou d'une rotation externe du genou sous contrainte, le même mécanisme qui conduit à la rupture du ligament croisé chez l'adulte. On l'observe plus communément chez les enfants qui présentent des facteurs prédisposants à une *luxation dispositionnelle aiguë*. Il s'agit d'un événement ponctuel qui peut souvent entraîner des luxations récurrentes. La luxation de la rotule se répète ainsi sans cesse et toujours plus souvent.

**Abbildung 1: Chronische Patellaluxation mit Trochleadysplasie und Torsionsfehlstellung bei Trisomie 21. | Illustration 1: Luxation chronique de la rotule avec dysplasie de la trochlée et malposition de torsion en cas de trisomie 21.**





Creative Commons: KimYM, JooYB (2012).

**Abbildung 2: Einteilung der Trochleadysplasien nach H. Dejour et al. (1990) [8]. | Illustration 2: Classification des dysplasies trochléennes selon H. Dejour et al. (1990) [8].**

Bei der *kongenitalen Patellaluxation* ist die Patella bei der Geburt luxiert und der Streckapparat nach lateral verlagert, meistens verbunden mit einem Genu valgum. Zu beobachten ist dieses Phänomen bei AMC<sup>1</sup> oder beim Nagel-Patellasyndrom<sup>2</sup>.

*Neurogene Patellaluxationen* sieht man unter anderem bei CP-Kindern. Durch den abnormen Zug des M. vastus lateralis kommt es zur (meist permanenten) Luxation der Patella nach lateral. Die Patella alta (hochstehende Patella) liegt häufig bei Patienten mit einem ausgeprägten Kauergang<sup>3</sup> vor. Der M. quadriceps femoris muss dann dem externen Flexionsmoment, welches durch die Bodenreaktionskraft beeinflusst wird, entgegenwirken. Dies verlängert das Ligamentum patellae und verursacht das Hochtreten der Patella [3].

### Voraussetzungen für eine stabile patellofemorale Gelenksführung

Als Voraussetzungen für eine stabile patellofemorale Gelenksführung gelten [4]:

- die aktiven Stabilisatoren (Muskeln)
- die passiven Stabilisatoren (Kapseln und Bänder)
- die statischen Faktoren (knöchernen Gelenksgeometrie).

<sup>1</sup> AMC: Arthrogryposis multiplex congenita ist kein einheitliches Krankheitsbild, sondern ein Symptomenkomplex aufgrund mangelhaft ausgebildeter Skelettmuskulatur. Er ist durch multiple kongenitale Gelenkskontrakturen charakterisiert.

<sup>2</sup> Nagel-Patellasyndrom (Onychoosteodysplasie): Klinisch findet man eine Dystrophie der Fingernägel. Gleichzeitig ist die Patella hypoplastisch, kann Ossifikationszentren aufweisen und lateralisiert sein.

<sup>3</sup> Kauergang (Crouch Gait): Gangbild mit dauernd gebeugten Hüfte und Knien und in der Regel dorsalflektierten Fußgelenke.

Les *luxations chroniques* sont le plus souvent observées chez les enfants atteints d'une laxité ligamentaire plus importante comme cela se produit par exemple avec la trisomie 21. La rotule se luxé pendant l'enfance et se luxé ensuite en permanence. Ceci est habituellement associé à un défaut d'axe ou de torsion, mais aussi à une dysplasie de la trochlée (*illustration 1*).

On parle de *luxation congénitale* lorsque la rotule est luxée à la naissance et que l'appareil extenseur est décalé latéralement. Dans la majorité des cas, ce type de luxation est associé à un genu valgum. Ce phénomène est observé en cas d'arthrogrypose multiple congénitale<sup>1</sup> ou de syndrome ongles-rotule (syndrome Nail-Patella)<sup>2</sup>.

On observe les *luxations neurogènes* entre autres chez les enfants atteints d'infirmité motrice cérébrale. La section anormale du muscle vaste externe amène une luxation latérale de la rotule (la plupart du temps permanente). La patella alta (rotule haute) se manifeste fréquemment chez les patients qui ont une démarche accroupie<sup>3</sup> prononcée. Le muscle quadriceps fémoral doit combattre le moment de flexion externe qui est influencé par la force de réaction du sol. Celui-ci prolonge le ligament rotulien et provoque le déplacement de la rotule vers le haut [3].

### Conditions préalables à un mouvement stable des articulations fémoro-patellaires

Les préalables à un mouvement stable des articulations fémoro-patellaires sont [4]:

- les stabilisateurs actifs (muscles)
- les stabilisateurs passifs (capsules et ligaments)
- les facteurs statiques (géométrie articulaire osseuse).

Dans une position d'étirement où la flexion est comprise entre 0 et 40°, la translation médio-latérale de la rotule est sensiblement déterminée par deux facteurs [4]:

- facteurs statiques: la géométrie osseuse du palier lisse (congruence entre la rotule et la trochlée)
- facteurs passifs: le complexe capsulaire ligamentaire fémoro-patellaire médial.

<sup>1</sup> L'arthrogrypose multiple congénitale n'est pas une maladie mais constitue un complexe symptomatique dû à des muscles squelettiques dont la formation laisse à désirer. Elle se caractérise par des contractures articulaires congénitales multiples.

<sup>2</sup> Syndrome ongles-rotule (onycho-ostéo-dysplasie): d'un point de vue clinique, on trouve une dystrophie des ongles de la main; la rotule est hypoplasique; les centres d'ossification peuvent être affectés et latéralisés.

<sup>3</sup> Marche accroupie (Crouch Gait): démarche hanches et genoux fléchis de façon permanente et chevilles généralement en flexion dorsale.

In strecknaher Position von 0 bis 40° Beugung bestimmen massgeblich zwei Faktoren die mediolaterale Translation der Patella [4]:

- die statischen Faktoren: die knöchernen Geometrie des Gleitlagers (Kongruenz von Patella und Trochlea)
- die passiven Faktoren: der mediale patellofemorale Kapselbandkomplex.

Ab 60° Knieflexion nehmen dann auch die aktiven Faktoren eine stabilisierende Rolle ein. Der M. vastus medialis obliquus gilt als wichtigster Stabilisator gegen die Lateralisierung. Für eine optimale aktive Patellaführung muss das muskuläre Gleichgewicht vom M. rectus femoris, M. vastus medialis und M. vastus lateralis stimmen. Der Einfluss der Muskelkräfte auf die patellofemorale Führung ist noch nicht eindeutig geklärt [4].

### Prädisponierende Faktoren für die Patellaluxation

Die Trochlea als knöchernen Gleitrinne am distalen Femur stabilisiert die Patella zwischen 30° und 100° Flexion. *Trochleadysplasien*, also eine Abflachung der Gleitrinne, können diese stabilisierende Funktion beeinträchtigen (*Abbildung 2*). Die Patellaform gilt eher als ein Symptom einer Instabilität als ein Risikofaktor für eine Instabilität. Jedoch hat die *Position der Patella* einen Einfluss darauf: Eine zu hochstehende Patella tritt zu spät oder überhaupt nicht in die femorale Führungsrinne ein.

Der *TT TG-Winkel* (Tibia-tuberositae trochlea-groove distance) definiert den Abstand zwischen Sulcus trochleae und Tuberositas tibiae. Der TT TG ist zwischen 12 und 15 mm physiologisch, ab 20 mm wird er als pathologisch angesehen (*Abbildung 3*).

Die *Beinachsen* beeinflussen die ligamentäre und muskuläre Situation. Bei Genuae valgum ist der Q-Winkel, der Winkel zwischen der Achse der M. quadriceps femoris und des Ligamentum patellae, erhöht und dadurch auch der muskuläre Zug auf die Patella nach lateral. Torsionsfehler verändern den Q-Winkel und die muskulären Züge ebenfalls [1].

Das mediale patellofemorale Ligament wirkt als passiver Stabilisator am meisten gegen die Lateralisierungstendenz der Patella. Es verhilft der Patella bei Knieflexion durch Zug in die Führung der Trochlea zu gleiten [1]. Dieses Band ist bei den traumatischen Luxationen oft rupturiert.

### Diagnostik und physiotherapeutischer Befund

Bei einer traumatischen Patellaluxation ist es enorm wichtig, mögliche Begleitverletzungen auszuschliessen. Dies sollte in jedem Fall ärztlich beurteilt werden. Primär ist ein konventionelles Röntgen mit einer axialen Patella-Aufnahme zum Ausschluss eines knöchernen Ausrisses des medialen Kapselbandapparates notwendig.

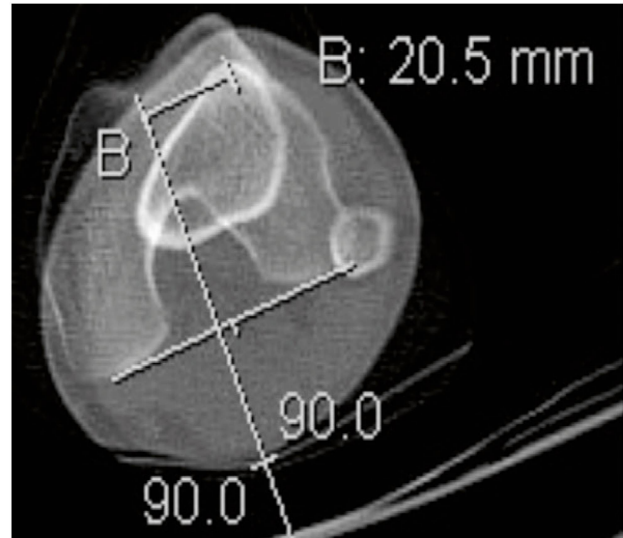


Abbildung 3: TT TG-Winkel (Abstand B). I Illustration 3: Angle TT TG (Tibial Tuberosity Trochlear Groove) (distance B).

À partir d'une genuflexion à 60°, les facteurs actifs jouent eux aussi un rôle stabilisateur. Le muscle vaste interne est le stabilisateur le plus important contre la latéralisation. Une course patellaire active et optimale dépend de l'équilibre entre les muscles droit antérieur, vaste interne et vaste externe. L'influence des forces musculaires sur les orientations fémoro-patellaires n'a pas encore été clairement élucidée [4].

### Facteurs prédisposants à la luxation de la rotule

En tant que goulotte osseuse, la trochlée située sur l'extrémité distale du fémur stabilise la rotule dans une flexion située entre 30 et 100°. *Les dysplasies trochléennes*, ou tassements de la goulotte, peuvent affecter cette fonction de stabilisation (*illustration 2*). La forme de la rotule est plutôt considérée comme un symptôme de l'instabilité que comme un facteur de risque d'instabilité. Cependant, la *position de la rotule* a un impact. Une rotule trop haute se manifestant trop tard ou ne s'insérant pas du tout dans la goulotte fémorale.

L'*angle TT TG* (trochlée de la tubérosité tibiale-distance au sillon) définit la distance entre le sillon trochléen et la tubérosité tibiale. Le TT TG est physiologiquement compris entre 12 et 15 mm. Il est considéré comme pathologique à partir de 20 mm (*illustration 3*).

Les *axes de la jambe* affectent la situation ligamentaire et musculaire. En cas de genu valgum, l'angle situé entre l'axe du muscle quadriceps fémoral et les ligaments rotuliens (angle Q) augmente et déplace de ce fait la section musculaire de la rotule latéralement. Les défauts de torsion modifient l'angle Q ainsi que les sections musculaires [1].

Le ligament fémoro-patellaire interne agit comme un stabilisateur passif, principalement contre la tendance à la laté-



Für die Physiotherapie gibt es einige Assessmentmöglichkeiten, selbstverständlich je nach Heilungsphase nach dem Trauma:

- Statik (Füsse, Beinachsen, Hüftstellung)
- Messung der Kraft des M. quadriceps in offener Kette (MRC: Grad 0–5)
- Kraft/Kraftausdauer Quadriceps in geschlossener Kette (Squats)
- Funktionstest: Treppensteigen (hoch und runter)
- Palpation: Ligamente (Struktur, Schmerz), Patella (Stellung, Tilt<sup>4</sup>, Grösse)
- passiver Patella-Tilt-Test (Überprüfung der Stabilität des lateralen Retinaculums)
- passiver Patella-Glide-Test
- Apprehension-Test (nicht im akuten Fall, *Abbildung 4*)
- Schmerzskala nach Borg (mit/ohne Belastung)
- Messung, Beurteilung der Schwellung
- Beurteilung der Beinachsen und Patellaposition
- Q-Winkel
- allgemeine Ligamentlaxizität.

### Die konservative Therapie

Genauere Kenntnisse über die anatomischen Gegebenheiten und der verletzten Strukturen beim Patienten sind für den Therapeuten wichtig. Mit Wissen über Operationstechniken, deren Vor- und Nachteile und dem konservativen Behandlungspfad kann der Therapeut den Patienten gut betreuen und beraten. In der Arbeit mit Kindern ist es bedeutend, prädisponierende Faktoren für eine Patellaluxation zu erkennen. Uns sind keine Studien bekannt, welche eine präventive Behandlung zur Verminderung von Patellaluxationen bei infantiler Zerebralparese GMFCS I, II<sup>5</sup> und Kinder mit Syndromen mit Hyperlaxität der Bänder untersuchten. Weil der M. vastus medialis aber eine grosse Rolle bei der Stabilisierung der Patella spielt, scheint uns ein präventives Kräftigen dieses Muskels sinnvoll.

### Ruhigstellung

Die ersten fünf Tage nach dem Trauma soll ruhiggestellt werden. Es wird in der Regel ein posteriorer Splint verordnet und Belastung ist je nach Schmerzen erlaubt. Abschwellende Massnahmen in Form von Hochlagern und manueller Lymphdrainage können unterstützend wirken. Kurze Eis-Anwendungen können als schmerzreduzierende Massnahme ein-

realisation de la rotule. Il aide la rotule à glisser à travers le rail en direction de la trochlée lors de la flexion du genou [1]. Ce ligament est souvent rompu lors des luxations traumatiques.

### Diagnostics et bilan de physiothérapie

En cas de luxation traumatique de la rotule, il est extrêmement important d'éliminer les possibles blessures concomitantes. Il convient d'évaluer médicalement ce risque dans chaque cas. Avant tout, une radiographie conventionnelle avec prise de vue axiale de la rotule est nécessaire afin d'exclure un arrachement osseux du ligament collatéral interne capsulaire.

Il existe quelques moyens d'évaluer la physiothérapie. Ils s'appliquent bien sûr en fonction de la phase de guérison:

- statique (pieds, axes jambiers, position des hanches)
- mesure de la force du muscle quadriceps en chaîne ouverte (note de 0 à 5)
- force/endurance du quadriceps en chaîne fermée (squats)
- test de fonction: déplacement dans les escaliers (monter et descendre)
- palpation: ligament (structure, douleur), rotule (position, inclinaison<sup>4</sup>, taille)
- test de glisser latéral passif de la rotule (vérification de la stabilité du retinaculum latéral)
- test de glisser axial passif de la rotule
- test d'appréhension (pas dans les cas aigus, *illustration 4*)
- échelle de la douleur selon Borg (avec/sans contrainte)
- mesure, évaluation du gonflement
- évaluation des axes jambiers et de la position de la rotule
- angle Q
- laxité ligamentaire générale.

### Traitement conservateur

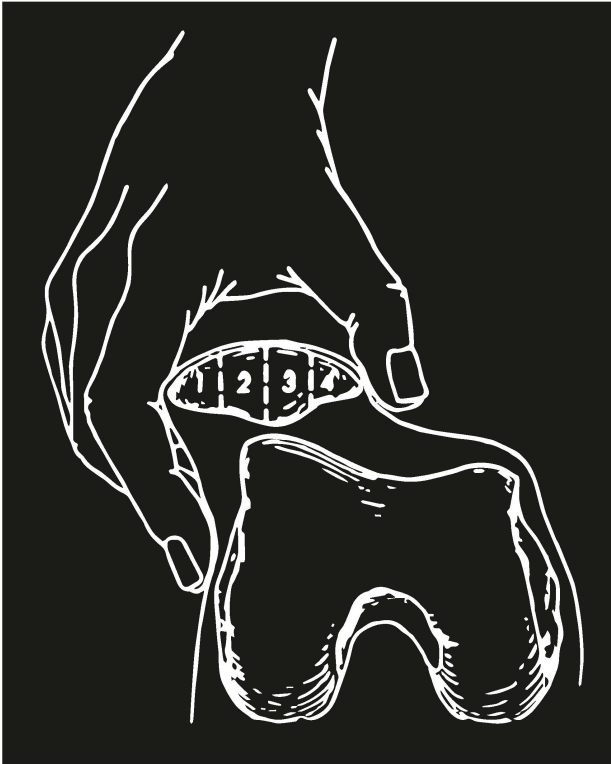
Une connaissance exacte des conditions anatomiques et des structures endommagées chez le patient est importante pour les thérapeutes. Ils peuvent soutenir et conseiller les patients grâce à une connaissance des techniques chirurgicales, de leurs avantages, de leurs inconvénients et de l'itinéraire clinique à appliquer en cas de traitement conservateur. Si l'on travaille avec des enfants, il est important de reconnaître les facteurs qui prédisposent à une luxation rotulienne. À notre connaissance, aucune étude ne fait état d'un traitement préventif pour la réduction des luxations de la rotule en cas d'infirmité motrice cérébrale infantile de type GMFCS I ou II<sup>5</sup>

<sup>4</sup> Tilt: Verkipfung der Patella in der axialen Ebene.

<sup>5</sup> GMFCS I, II (Gross Motor Function Classification System): ein standardisiertes, validiertes und reliables Assessment zur Klassifizierung der grobmotorischen Funktion anhand eines 5-Punkte-Systems. Level I und II sind gehfähige Kinder mit nur leichten Einschränkungen bei den grobmotorischen Funktionen im Alltag.

<sup>4</sup> Inclinaison: basculement de la rotule dans le plan axial.

<sup>5</sup> GMFCS I, II (Gross Motor Function Classification System): évaluation standardisée, validée et fiable pour la classification de la fonction motrice globale sur la base d'un système à 5 points. Les niveaux I et II désignent les enfants qui marchent et qui ne présentent que de légères restrictions de la fonction motrice dans la vie quotidienne.



**Abbildung 4: Apprehension-Test. Der Test ist positiv, wenn der Patient eine Abwehrbewegung beim Versuch der passiven Seitverschiebung der Patella über den lateralen Femurkondylus macht. | Illustration 4: Test d'appréhension. Le test est positif lorsque le patient effectue un geste défensif dans une tentative de déplacement latéral passif de la rotule sur le condyle fémoral latéral.**

gesetzt werden. Der Patient soll auch verstehen, was mit seinem Knie geschieht: Aufklärung über die Wundheilung ist in dieser Phase nötig.

Im Ostschweizer Kinderspital werden Erstluxationen sechs Wochen mit einem Splint versorgt. Um die Heilung des medialen Kapselbandapparates sicherzustellen, ist in dieser Phase keine Knieflexion zugelassen. Das isometrische Training des M. quadriceps femoris in Knieextension ist zu diesem Zeitpunkt wichtig. Vor allem soll die Aktivität vom M. vastus medialis möglichst früh gefördert werden, da er nach traumatischer Luxation weniger schnell wieder arbeitet als der M. vastus lateralis. Cowan et al. (2002) haben eine verbesserte Koordination zwischen dem M. vastus medialis und M. vastus lateralis nachweisen können bei Patienten mit patellofemoralem Schmerzsyndrom, bei welchen die Patella ebenfalls zu stark nach lateral zu gleiten scheint [5]. Neben Aufbau- und Training des M. vastus medialis wurde auch ein Aufbau- und Training des M. gluteus medius gemacht, was auch aus Sicht der Beinachsen sinnvoll ist.

Für eine optimale Durchblutung des verletzten Gebiets empfiehlt sich ein aerobes Training.

ni auprès d'enfants atteints de syndromes incluant une hyperlaxité des ligaments. Cependant, comme le muscle vaste interne joue un rôle important dans la stabilisation de la rotule, un renforcement préventif de ce muscle nous semble judicieux.

### Immobilisation

Elle concerne les cinq premiers jours qui suivent le traumatisme. En général, une attelle postérieure est prescrite et la mise en charge peut être autorisée en fonction de la douleur. La surélévation et le drainage lymphatique manuel sont des mesures décongestionnantes qui peuvent être efficaces. Des applications de glace sur une courte durée peuvent être utilisées afin de soulager la douleur. Le patient doit également comprendre ce qui se passe avec son genou: une explication du processus de guérison est nécessaire.

À l'hôpital de pédiatrie de Suisse orientale, nous utilisons une attelle durant six semaines pour soigner les premières luxations. La flexion du genou n'est pas permise. Ceci dans le but d'assurer la guérison de l'appareil ligamentaire capsulaire interne. À ce stade, l'entraînement isométrique du muscle quadriceps fémoral par le biais de l'extension du genou est important. L'activité du muscle vaste interne devrait être encouragée dès que possible car il retravaille moins rapidement que le muscle vaste externe suite à une luxation traumatique. Cowan et al. (2002) ont montré une amélioration de la coordination entre les muscles vaste interne et vaste externe chez des patients atteints du syndrome douloureux fémoro-rotulien, syndrome au cours duquel la rotule semble également glisser trop latéralement [5]. En plus du renforcement du muscle vaste interne, les patients ont aussi effectué un renforcement du muscle moyen fessier, ce qui est également judicieux du point de vue de l'axe des jambes.

Un travail aérobique favorise un flux sanguin optimal en direction de la zone endommagée.

### Mobilisation

Entre la 3<sup>e</sup> et la 7<sup>e</sup> semaine, le médecin détermine quand la mobilisation peut commencer. Elle sera indolore et sans charge. Au début, il est nécessaire de faire des exercices de coordination. À ce stade, il n'est pas approprié d'effectuer des mouvements accélérés. Un entraînement ciblé du tronc en aérobic aide également par la suite à construire la stabilité des axes jambiers. Les étirements sont indiqués dans la zone du rétinaculum latéral, du tractus ilio-tibial, du muscle quadriceps fémoral, des ischio-jambiers et des muscles gastrocnémiens.

Il est aussi possible de recourir au bandage adhésif (taping) selon McConnell. La rotule est ainsi déplacée hors de la position de subluxation susceptible d'exister dans la zone douloureuse, ce qui facilite la guérison des structures passives internes en position physiologique.

## Mobilisation

Je nach Arzt kann ab der 3. bis 7. Woche die Mobilisation im schmerzfreien, unbelasteten Bereich beginnen. Zu Beginn sind Übungen mit koordinativem Charakter notwendig. Beschleunigende Bewegungen sind zu diesem Zeitpunkt nicht angebracht. Ein gezieltes, aerobes Rumpftaining hilft später auch beim Aufbau der Beinachsenstabilität. Dehnen ist im Bereich des lateralen Retinakulums, des Tractus iliotibialis, des M. quadriceps femoris, der Hamstrings und des M. gastrocnemius angezeigt.

Es besteht die Möglichkeit des Tapings nach McConnell. Die Patella wird dadurch aus der eventuell bestehenden Subluxationsstellung vom schmerzhaften Bereich weggezogen und die Heilung der medialen passiven Strukturen in physiologischer Position wird erleichtert.

Die Belastung wird schrittweise gesteigert und die aktive Beweglichkeit wird mit einer Schiene, welche gezielte Bewegungsausmasse zulässt (ROM-Schiene), langsam erhöht. Die Mobilisation muss langsam gesteigert werden, in einem schmerzfreien Bereich bis zum vollen Bewegungsumfang und zu Vollbelastung.

## Muskelaufbau

Ein gezielter Muskelaufbau ist notwendig, beginnend mit einem Koordinationstraining für die Wahrnehmung von Bewegungsabläufen, dem Wahrnehmen von Positionen, dem Arbeiten mit offenen oder geschlossenen Augen und auf verschiedenen Unterlagen [6].

Der Muskelaufbau sollte danach in geschlossener Kette weitergehen, zum Beispiel mit Leg-Press, gemäss dem Kraft-Rehabilitationsschema (KRS-System)<sup>6</sup>. Nach dem Koordinationstraining wird die extensive Kraftausdauer (20–30 Wiederholungen), danach die intensive Kraftausdauer trainiert.

<sup>6</sup> Vergleiche dazu «physioactive» 1/2015, Artikel Bant.

La charge est augmentée par étape et la mobilité active est lentement accrue au moyen d'un rail qui permet de cibler l'amplitude des mouvements. La mobilisation doit être augmentée progressivement, dans le secteur indolore, jusqu'à une amplitude complète de mouvements et à pleine charge.

## Renforcement musculaire

Il est nécessaire de cibler le renforcement musculaire en commençant par un entraînement à la coordination pour la perception des séquences de mouvements, les perceptions de positions, le travail avec les yeux ouverts ou fermés et sur différentes surfaces [6].

Le renforcement devrait se poursuivre en chaîne fermée, par exemple sur une leg-press, conformément au schéma de récupération de la force (système KRS)<sup>6</sup>. Après l'entraînement de la coordination, on exerce l'endurance extensive (20–30 répétitions), puis l'endurance intensive.

Le renforcement musculaire doit être effectué au moins jusqu'à l'hypertrophie, voire plus en fonction sport. Il est possible de débiter par le côté droit de la pyramide de force après 5 à 6 semaines, à condition que la douleur ait disparu. Lorsque le renforcement a atteint l'entraînement hypertrophique, il est possible de démarrer les exercices d'accélération et de freinage.

## Reprise du sport

Par la suite, un entraînement de course à pied et sur vélo ergométrique devrait impérativement être effectué. La reprise du sport peut être autorisée si la force du quadriceps s'élève à 80 % de celle de la partie non lésée. À cet effet, il est recommandé de porter une attelle destinée à stabiliser la rotule [7].

Suite à la phase de réadaptation, le patient doit continuer les exercices de coordination, de tonification musculaire et

<sup>6</sup> Comparaison avec la «physioactive» 1/2015, article Bant.



**Patrizia Sonderer**, PT, MAS in pädiatrischer Physiotherapie und CAS in Sportphysiotherapie, arbeitet seit 16 Jahren im Ostschweizer Kinderspital im stationären und ambulanten Bereich.

**Patrizia Sonderer**, PT, MAS en physiothérapie pédiatrique, CAS en physiothérapie du sport; travaille depuis 16 ans à l'hôpital de pédiatrie de Suisse orientale dans les domaines hospitaliers et ambulatoires.



**Mark Huybrechts**, PT, MSc. in Neuroorthopädie und Disability Management, arbeitet als stv. Leiter Physiotherapie am Ostschweizer Kinderspital mit Schwerpunkt Kinderorthopädie und Neuroorthopädie. Er ist zudem seit 2009 am Ostschweizer Kinderspital im Bewegungsanalyselabor tätig.

**Mark Huybrechts**, PT, MSc. en neuro-orthopédie et disability management; physiothérapeute-chef adjoint à l'hôpital de pédiatrie de Suisse orientale, spécialisé en orthopédie pédiatrique et neuro-orthopédie. Depuis 2009, il travaille également au sein du laboratoire d'analyse du mouvement.



Der Muskelaufbau sollte mindestens bis zum Hypertrophietraining gemacht werden, je nach Sportart auch weiter. Unter der Voraussetzung von Schmerzfreiheit kann nach 5 bis 6 Wochen mit der rechten Seite der Kraftpyramide begonnen werden. Das heisst: Wenn ein sauberer Aufbau bis zum Hypertrophietraining stattgefunden hat, kann mit beschleunigten und bremsenden Übungen gestartet werden.

### Zurück zum Sport

Später sollte unbedingt ein Lauf- und Ergometertraining durchgeführt werden. Die Rückkehr zum Sport kann erlaubt werden, wenn die Quadrizepskraft 80 Prozent der nicht betroffenen Seite beträgt. Dazu wird eine patellastabilisierende Schiene empfohlen [7].

Nach Abschluss der Rehabilitationsphase sollte der Patient dauerhaft mindestens ein- bis zweimal pro Woche mit koordinativen, muskelkräftigenden und funktionserhaltenden Übungen fortfahren. Ein gutes Heimprogramm ist sehr wichtig, um das Risiko einer Reluxation zu reduzieren. |

de conservation de la fonction au moins une fois ou deux fois par semaine. Un bon programme à domicile est très important pour garantir la réduction du risque de luxation. |

### Literatur I Bibliographie

1. Frosch S, Balcarek P, Walde T A, Schütterumpf J P, Wachowski M M, Ferleman K-G, Frosch K-H (2011). Therapie der Patellaluxation: eine systematische Literaturanalyse. Z Orthop Unfall. 149; 1–16.
2. Hefti F (2009). Kinderorthopädie in der Praxis, Springer Verlag, Heidelberg.
3. Gage J; Schwartz M; Koop S; Novacheck T (2009). The identification and treatment of gait problems in cerebral palsy, Mac Keith Press.
4. Schmeling A (2010). Aktuelle Aspekte der patellofemorale Instabilität. Stiftung zur Förderung der Arthroskopie. Vol. 23.
5. Cowan S, Benneli K, Crosseley K, Hodges P, McConnell J (2002). Physical therapy alters recruitment of the vasti in patellofemoral pain syndrome. Medicine Science in Sports & Exercise, Vol 34, No 12, 1879–1885.
6. Bant H, Haas H-J, Ophey M, Steverding M (2011). Sportphysiotherapie. Thieme Verlag, Stuttgart.
7. Atkin D M, Fithian D C, Marangi K S, Stone M L, Dobson B E, & Mendelsohn C (2000). Characteristics of patients with primary acute lateral patellar dislocation and their recovery within the first 6 month of injury. The american journal of sports medicine. 28(4): 472–9.
8. Dejour H, Walch G, Neyret P (1990). Dysplasie of the femoral trochlea. Rev Chir Orthop Reparatrice Appar Mot. 76(1); 45–54.

**CONPREVA DUO** Der «Mercedes»

- 2-Kanal EMG
- Druckmessung
- Elektrotherapie
- EMG getriggerte Stimulation
- Individuelle Programmgestaltung
- Datenspeicherung im Gerät
- Übersichtliches Farbdisplay
- Einfache Bedienung
- Akustische Unterstützung
- PC Direktübertragung
- Akku & Netzbetrieb



**Neuste Entwicklung:  
Biofeedback & Elektrostimulation**  
Im speziellen zur therapeutischen Inkontinenz-  
behandlung und Neurorehabilitation



**parsenn-produkte ag**  
kosmetik • pharma • med. geräte

www.parsenn-produkte.ch  
Klus, CH - 7240 Küblis

Tel. 081 300 33 33  
Fax 081 300 33 39

**Galileo® Vibrationsplatte**

- Seit 17 Jahren erfolgreich auf dem Markt.
- Mit mehr als 100 rezensierten Studien umfassend dokumentiertes System.
- 10 Jahre Ersatzteilgarantie.
- Neue Geräteserie für alle Anwendungsbereiche.
- Patentierte Technologie made in Germany.



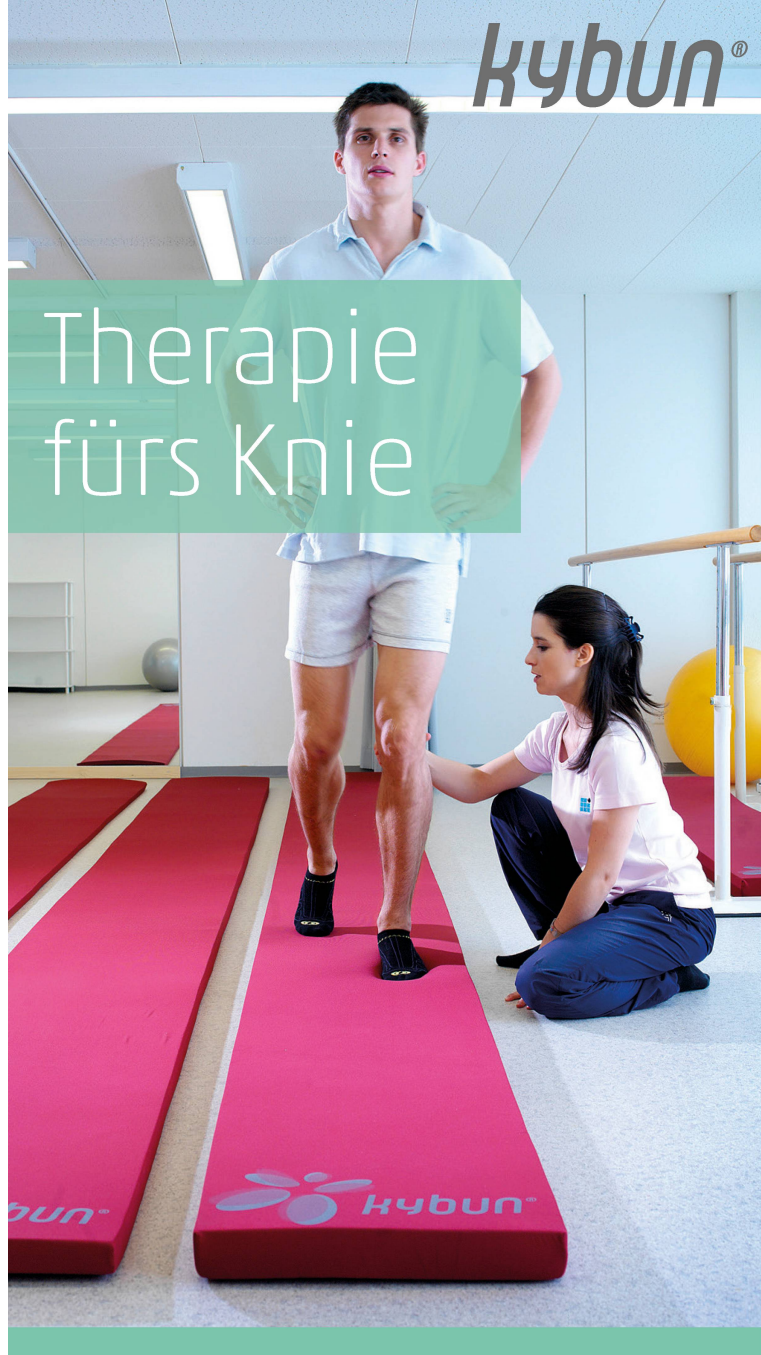**Kurs Galileo  
in der Pädiatrie:**  
6. Juni 2015  
in Winterthur

**Remeda GmbH**  
Brahmsstrasse 18  
8003 Zürich  
Tel. 044 491 30 27  
info@remeda.ch  
www.galileo-schweiz.ch



kybun®

# Therapie fürs Knie



Beim Kreuzbandriss wird die Physiotherapie als erste Behandlungsoption vorgestellt.

Das Swiss Medical Board hat 2009 und 2014 empfohlen, als erste Behandlungsoption bei einem Kreuzbandriss die Physiotherapie zu wählen. Damit kann eine Operation mit allen Nebeneffekten umgangen werden.

Die kyBouncer-Matte von kybun eignet sich besonders gut zur Therapie, da damit die Kraft, Koordination und Beweglichkeit wiederhergestellt werden. Der Patient fühlt sich nach der abgeschlossenen Therapie wieder stabil.

[www.simonkeller.ch/kybun](http://www.simonkeller.ch/kybun)




Einfach clever shoppen:  
[www.simonkeller.ch](http://www.simonkeller.ch)

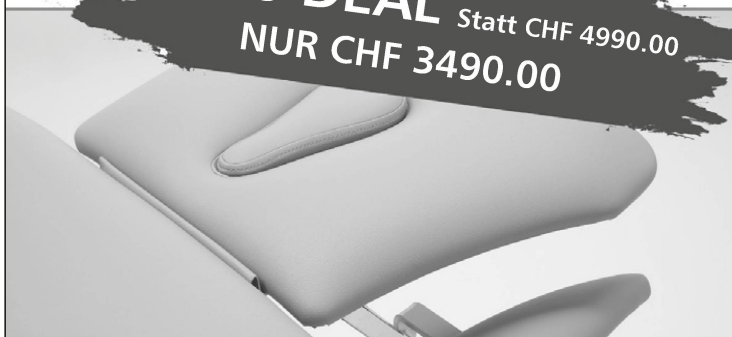Keller  
medical

# ratio

Innovation in Therapie und Training



**ratio DEAL** Statt CHF 4990.00  
NUR CHF 3490.00



## gymna®

### Gymna Trioflex Advanced - Chrome

Die Behandlungsliege für die Physiotherapie!  
Diese Gymna-Therapieliege bietet gleichermaßen Funktionalität, Design und Komfort. Durchdacht bis in die kleinsten therapeutischen Details.

Alle Informationen auf: [www.ratio.ch](http://www.ratio.ch)

Testen Sie das komplette Gymna Sortiment in unserem Showroom.

Preise exkl. MwSt. & Lieferung. Nur solange Vorrat.



ratio AG, Ringstrasse 25, 6010 Kriens  
T: 041 241 04 04, [info@ratio.ch](mailto:info@ratio.ch), [www.ratio.ch](http://www.ratio.ch)