

# Zervikogene Kopfschmerzen : ein Update = Les céphalées cervicogéniques : une mise à jour

Autor(en): **Winteler, Balz**

Objektyp: **Article**

Zeitschrift: **Physioactive**

Band (Jahr): **53 (2017)**

Heft 1

PDF erstellt am: **29.06.2024**

Persistenter Link: <https://doi.org/10.5169/seals-928573>

## **Nutzungsbedingungen**

Die ETH-Bibliothek ist Anbieterin der digitalisierten Zeitschriften. Sie besitzt keine Urheberrechte an den Inhalten der Zeitschriften. Die Rechte liegen in der Regel bei den Herausgebern.

Die auf der Plattform e-periodica veröffentlichten Dokumente stehen für nicht-kommerzielle Zwecke in Lehre und Forschung sowie für die private Nutzung frei zur Verfügung. Einzelne Dateien oder Ausdrucke aus diesem Angebot können zusammen mit diesen Nutzungsbedingungen und den korrekten Herkunftsbezeichnungen weitergegeben werden.

Das Veröffentlichen von Bildern in Print- und Online-Publikationen ist nur mit vorheriger Genehmigung der Rechteinhaber erlaubt. Die systematische Speicherung von Teilen des elektronischen Angebots auf anderen Servern bedarf ebenfalls des schriftlichen Einverständnisses der Rechteinhaber.

## **Haftungsausschluss**

Alle Angaben erfolgen ohne Gewähr für Vollständigkeit oder Richtigkeit. Es wird keine Haftung übernommen für Schäden durch die Verwendung von Informationen aus diesem Online-Angebot oder durch das Fehlen von Informationen. Dies gilt auch für Inhalte Dritter, die über dieses Angebot zugänglich sind.

## Zervikogene Kopfschmerzen – ein Update

### Les céphalées cervicogéniques – une mise à jour

BALZ WINTELER

Kopfschmerzen können auf einen zervikalen Ursprung hin differenziert und wirksam behandelt werden. Die beste Evidenz gibt es für spezifische Kräftigungsübungen, die gut mit manueller Therapie oder Dry Needling kombiniert werden können.

**K**opfschmerzen gehören neben Rücken- und Nackenschmerzen zu den häufigsten körperlichen Beschwerden von Herrn und Frau Schweizer. Personen ohne nachobligatorische Ausbildung geben öfters an, darunter zu leiden. Auch Frauen sind häufiger betroffen: Pro Jahr nehmen in der Schweiz 4,3 Prozent der Frauen ärztliche Behandlungen wegen «Migräne» in Anspruch, jedoch nur 1,6 Prozent der Männer [1].

In Grossbritannien gibt es jährlich 25 Millionen krankheitsbedingte Ausfälle an Arbeits- oder Schultagen alleine infolge Migräne. Ähnliche Zahlen werden bei Spannungs- und medikamenteninduzierten Kopfschmerzen vermutet [2].

Die epidemiologische Datenlage zum zervikogenen Kopfschmerz ist spärlich. Die Prävalenz in der Gesamtbevölkerung wird auf 0,4 bis 4 Prozent geschätzt [3].

#### Drei Pathomechanismen

Beim zervikogenen Kopfschmerz sind gemäss Taxer et al. (2014) drei Pathomechanismen denkbar [4]: trigeminozervikale, serotonerge/autonome und trigeminovaskuläre.

Bogduk (2014) beschreibt den *trigeminozervikalen* Mechanismus als Konvergenz zwischen zervikalen Afferenzen und trigeminalen oder zervikalen Afferenzen im Hinterhorn der Rückenmarkssegmente C1–3 [5]. Bei Affektionen der oberen Halswirbelsäule ermöglicht Konvergenz zwischen zervikalen Afferenzen okzipitale und aurikuläre Kopfschmerzprojektionen, Konvergenz mit trigeminalen Afferenzen parietale, frontale und orbitale [6].

Klinisch relevant können auch mögliche serotonerge und trigeminovaskuläre Mechanismen sein: *serotonerge* durch

Les maux de tête peuvent avoir une origine cervicale et être traités efficacement. Les meilleurs résultats sont obtenus par des exercices de renforcement musculaire que l'on peut combiner avec de la thérapie manuelle ou du dry needling.

**A**vec les maux de dos et les douleurs cervicales, les maux de tête font partie des douleurs physiques les plus fréquemment relatées en Suisse. Les personnes sans formation post-obligatoire s'en plaignent plus souvent et les femmes sont les plus touchées: chaque année, 4,3 % des femmes suisses ont recours à des traitements médicaux contre les «migraines» contre seulement 1,6 % des hommes [1]. En Grande-Bretagne, les migraines causent chaque année 25 millions de journées d'absence du travail ou de l'école. On estime que les céphalées provoquées par les tensions et les médicaments atteignent des chiffres similaires ailleurs dans le monde [2].

Les données épidémiologiques sur les céphalées cervicogéniques sont rares. L'estimation de leur prévalence au sein de la population est de 0,4 à 4 % [3].

#### Trois pathomécanismes

D'après Taxer et al. (2014), trois pathomécanismes [4] sont impliqués dans les céphalées cervicogéniques: trigémino-cervical, sérotoninergique ou autonome et trigémino-vasculaire.

Bogduk (2014) décrit le mécanisme *trigémino-cervical* comme une convergence entre les afférences cervicales et les afférences trigéminales ou cervicales dans la corne dorsale des segments de la moelle épinière C1–3 [5]. Pour les affections de la colonne cervicale supérieure, la convergence entre les afférences cervicales permet des projections des maux de tête occipitaux et auriculaires, la convergence avec les afférences trigéminales des projections pariétales, frontales et orbitales [6].

Diagnosekriterien zervikogener Kopfschmerz (ICHD-3 beta)	
A.	Jede Art von Kopfschmerzen, die Kriterium C erfüllen.
B.	Eine Störung oder Läsion in der Halswirbelsäule oder den Halsweichteilen, die als valide Ursache von Kopfschmerzen bekannt oder allgemein akzeptiert ist, wurde klinisch, laborchemisch und/oder mittels Bildgebung nachgewiesen.
C.	Der Nachweis von Kausalzusammenhängen beruht auf wenigstens zwei der folgenden Kriterien:
1.	Entwicklung der Kopfschmerzen zeitlich mit dem Auftreten der Störung oder Läsion in der Halswirbelsäule zusammenhängend.
2.	Deutliche Verbesserung bzw. Überwindung der Kopfschmerzen parallel zur Verbesserung bzw. Behebung der Störung oder Läsion in der Halswirbelsäule.
3.	Vermindertes Bewegungsausmass der Halswirbelsäule und deutliche Kopfschmerzverstärkung durch Provokationsmanöver.
4.	Beseitigung des Kopfschmerzes nach diagnostischer Blockade einer zervikalen Struktur bzw. des versorgenden Nervs.
D.	Keine passendere ICHD-3-Klassifizierung.

**Tabelle 1: Diagnosekriterien.**

ihre enge Beziehung zum autonomen Nervensystem [4], *trigeminovaskuläre* durch ihre Nähe zu den hirnvorsorgenden Arterien [7]. Weitere Forschung ist gefragt.

### Die Definition von zervikogenen Kopfschmerzen

Die internationale Kopfschmerzgesellschaft IHS beschreibt zervikogene Kopfschmerzen wie folgt [8]:

*«Kopfschmerzen, die von einer Dysfunktion der Halswirbelsäule beziehungsweise ihrer knöchernen, diskalen und/oder weichteiligen Strukturen herrühren. Diese werden gewöhnlich von Nackenschmerzen variabler Ausprägungsgrade begleitet.»*

Die Kopfschmerzgesellschaft IHS betont aber auch, dass es nicht immer einfach ist, zervikogene Kopfschmerzen von Verspannungskopfschmerz abzugrenzen. Sie empfiehlt deswegen eine Unterkategorie «Kopfschmerzen, die zervikogenem myofaszialen Schmerz zugeordnet werden können» (myofasziale Triggerpunkte als Schmerzquelle). Auch die zervikogene Radikulopathie ist von der IHS als Zusatzdiagnose «Kopfschmerzen, die oberer zervikaler Radikulopathie zugeschrieben werden können» klassifiziert worden.

In *Tabelle 1* sind die Diagnosekriterien von zervikogenem Kopfschmerz aufgelistet, *Tabelle 2* fasst die typischen Befunde zusammen.

D'éventuels mécanismes sérotoninergiques et trigémino-vasculaires peuvent également être importants sur le plan clinique: les *mécanismes sérotoninergiques* par leur relation étroite avec le système nerveux autonome [4], les *mécanismes trigémino-vasculaires* par leur proximité avec les artères cérébrales [7]. Nous manquons encore d'études plus approfondies pour clarifier ces mécanismes.

### Les céphalées cervicogéniques

La Société internationale des céphalées décrit les céphalées cervicogéniques comme suit [8]:

*«Des maux de tête causés par un dysfonctionnement de la colonne vertébrale ou de ses structures osseuses, discales et/ou des tissus mous. Ils sont traditionnellement accompagnés de douleurs cervicales de degrés divers.»*

La Société internationale des céphalées souligne cependant qu'il n'est pas toujours facile de différencier les céphalées cervicogéniques des céphalées de tension. C'est pour cette raison qu'elle recommande la sous-catégorie des «maux de tête pouvant être attribués à une douleur cervicogénique myofaciale» (les points déclencheurs myofaciaux constituant la source de la douleur). La Société internationale des céphalées considère également la radiculopathie cervicogénique comme un diagnostic supplémentaire des «maux de tête pouvant être attribués à la radiculopathie cervicale supérieure».

Typische Befunde für den zervikogenen Kopfschmerz (untypisch für Migräne und Verspannungskopfschmerzen) [8]:	
1.	Auf einer Seite festgesetzte Schmerzen.
2.	Kopfschmerzreproduktion über Fingerdruck auf Nackenmuskeln und Kopfbewegungen.
3.	Schmerzausstrahlung von hinten nach vorne.
Nausea, Erbrechen und Licht-/Lärmempfindlichkeit möglich, milder als bei der Migräne.	

**Tabelle 2: Typische Befunde.**

Les critères de diagnostic des céphalées cervicogéniques (ICHD-3 beta)	
A.	Tout type de céphalées qui satisfont les critères C.
B.	Un trouble ou une lésion de la colonne vertébrale ou des tissus mous qui sont connus ou acceptés comme cause valide de céphalées ou qui ont été prouvés de manière clinique, chimique en laboratoire et/ou par imagerie.
C.	La preuve des rapports causaux repose au moins sur deux des critères suivants:
1.	Développement de céphalées avec apparition d'un trouble ou d'une lésion de la colonne vertébrale.
2.	Amélioration claire et résolution des maux de tête simultanément à l'amélioration et à l'élimination du trouble ou de la lésion de la colonne vertébrale.
3.	Étendue réduite des mouvements de la colonne vertébrale et renforcement clair des maux de tête par une manœuvre de provocation.
4.	Élimination des maux de tête après blocage par diagnostic d'une structure cervicale ou du nerf d'alimentation.
D.	Aucune classification ICHD-3 plus adaptée.

Tableau 1: Les critères de diagnostic.

### Red Flags

Im Umgang mit Kopfschmerzpatienten ist es nötig, die möglichen schwerwiegenden Pathologien und ihre Zeichen zu kennen (Tabelle 3). Gegebenenfalls kann der Patient umgehend zu adäquater medizinischen Diagnostik und Intervention weitergewiesen werden.

Zudem empfiehlt die «International Federation of Orthopaedic Manipulative Physical Therapists» (IFOMPT) im Umgang mit der Halswirbelsäule in der Physiotherapie einen von ihr erstellten Leitfaden (framework) zu nutzen, um Sicherheitsaspekten Rechnung zu tragen. Primär geht es darum, eine Dysfunktion der zervikalen Arterien (Cervical Artery Dysfunction, CAD) zu erkennen, bevor mit Mobilisation, Manipulation oder therapeutischen Übungen interveniert wird<sup>1</sup>.

### Spezifische Testung

Zur Kopfschmerzanamnese gehört es, die Intensität, Frequenz und Dauer des Schmerzes zu erfassen. Diese Erhebung und die Selbsteinschätzung des Patienten, ob sich die Schmerzen im Verlauf (funktionell) verbessert haben, geben Auskunft über einen Behandlungserfolg [10]. Auch die Einnahme von Medikamenten gegen Kopfschmerzen soll erfasst werden.

<sup>1</sup> Die deutsche Version des Frameworks ist frei zugänglich: [www.svomp.ch/dienstleistungen-ifompt.html](http://www.svomp.ch/dienstleistungen-ifompt.html)

Le tableau 1 présente les critères de diagnostic des céphalées cervicogéniques; le tableau 2 présente les constats typiques.

### Drapeaux rouges

Pour traiter les patients atteints de maux de tête, il est nécessaire de connaître les éventuelles pathologies graves qui leur sont liées et leurs symptômes (tableau 3). Le cas échéant, le patient peut être orienté vers le bon diagnostic médical et une intervention adéquate.

L'«International Federation of Orthopaedic Manipulative Physical Therapists» (IFOMPT) a par ailleurs élaboré des recommandations de bonne pratique pour les manipulations de la colonne vertébrale effectuées en physiothérapie afin d'en garantir la sécurité. Il s'agit surtout d'identifier un dysfonctionnement des artères cervicales avant toute intervention sous forme de mobilisation, de manipulation ou d'exercices thérapeutiques<sup>1</sup>.

### Tests spécifiques

L'anamnèse des céphalées doit prendre en compte l'intensité, la fréquence et la durée de la douleur. Cette collecte d'informations et l'autoévaluation du patient quant à la réduction progressive de la douleur (sur le plan fonctionnel) donnent des renseignements sur le succès du traitement [10]. La

<sup>1</sup> La version allemande est disponible en accès libre: [www.svomp.ch/dienstleistungen-ifompt.html](http://www.svomp.ch/dienstleistungen-ifompt.html)

Constats typiques pour les céphalées cervicogéniques (non typiques pour les migraines et les maux de tête par tension) [8]:	
1.	Les douleurs sont focalisées sur un côté.
2.	Une reproduction des maux de tête peut être réalisée par la pression d'un doigt sur les muscles cervicaux et par mouvements de la tête.
3.	L'irradiation de la douleur va de l'arrière à l'avant.
Les nausées, les vomissements, la sensibilité à la lumière et au bruit sont moins intenses que lors d'une migraine.	

Tableau 2: Les constats typiques.

Krankheitsbild	Schlüsselmerkmale
Intrakranielle Tumore	Kopfschmerzen meist erst bei grösserer Raumforderung und erhöhtem intrakraniellen Druck. Fokale neurologische Zeichen höchstwahrscheinlich.
Meningitis	Reduzierter Allgemeinzustand. Fieber und Nackensteife. Zusätzlich Nausea und Bewusstseinsstörungen im Verlauf.
Subarachnoidalblutung	Gewöhnlich plötzlicher Beginn. Häufig am schlimmsten je erlebter Kopfschmerz. Nackensteife im Verlauf.
Riesenzellarteriitis	Neu auftretende Kopfschmerzen im Alter von > 50 Jahren. Heftig möglich. Generelles Unwohlsein. Empfindliche Kopfhaut möglich. Kiefergelenksschmerzen beim Kauen.
Primäres Winkelblockglaukom	Selten vor mittlerem Alter. Dramatisch mit akuter okulärer Hypertension möglich. Schmerzhaftes, rotes Auge mit halbdilatierter und fixierter Pupille. Sehstörungen. Auch mildere Fälle möglich.
Idiopathische intrakranielle Hypertension	Papillenödem beim Erwachsenen.
Akute Infektionen	Plötzlich einsetzende, heftige Kopfschmerzen mit oder ohne neurologischen Defiziten möglich. Beispiele: virale Enzephalitis, Malaria, Denguefieber.
Tuberkulose, Neurozystizerkose <sup>1</sup> , Neurosarkoidose, HIV-assoziierte Infektionen	Subakute oder chronische Kopfschmerzen.

<sup>1</sup> Befall des Gehirns mit dem Schweinebandwurm.

Tabelle 3: Ernsthafte sekundäre Kopfschmerzen [9].

Der beim zervikogenen Kopfschmerz am häufigsten eingesetzte Fragebogen ist der «Neck Disability Index» (NDI). Er erhebt Schmerz und Behinderung. Der NDI wurde auf Deutsch übersetzt und validiert, er gilt als verlässliches Instrument [11, 12]. Eine Alternative bei chronischen Kopfschmerzen stellt das Inventar zur Beeinträchtigung durch Kopfschmerzen (IBK) dar [13].

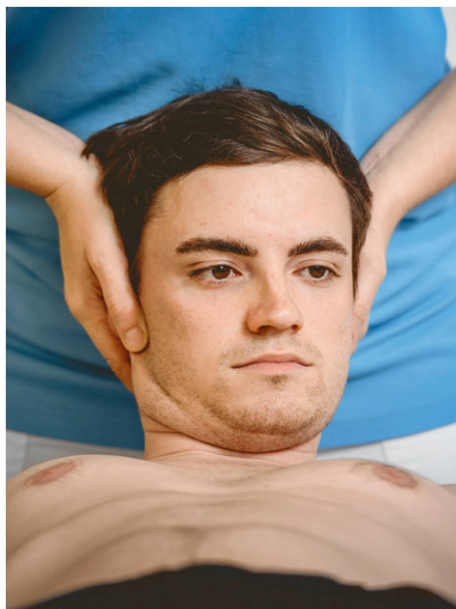

Abbildung 1: Der zervikale Flexions-Rotations-Test. | Illustration 1: Le test de flexion-rotation cervicale.

prise de médicaments contre les maux de tête doit être également consignée.

Le questionnaire le plus fréquemment utilisé pour les céphalées cervicogéniques est le «Neck Disability Index» (NDI). Il consigne les douleurs et les handicaps. Le NDI a été traduit et validé en allemand; il est considéré comme un instrument fiable [11, 12]. L'inventaire des handicaps causés par les maux de tête (IBK) représente une alternative pour les maux de tête chroniques [13]. En plus des manœuvres de diagnostic provoquant la douleur, il faut tenir compte de l'amplitude des mouvements cervicaux. Le test de flexion-rotation cervicale (FRT) peut différencier les céphalées cervicogéniques, les migraines avec aura et les patients en bonne santé [14] (illustration 1). L'amplitude exacte des mouvements peut être relevée au moyen d'un goniomètre. Par ailleurs, l'utilisation d'un biofeedback de pression<sup>2</sup> lors du test de flexion crânio-cervicale (CCFT) permet de mesurer la puissance de la musculature cervicale profonde de flexion (m. longus colli, m. longus capitis) ainsi que la coordination et le contrôle moteur des muscles fléchisseurs profonds et superficiels au cours du test [15, 16] (illustration 2). La tenue d'un journal des douleurs peut s'avérer utile pour établir des stratégies d'autogestion de la douleur.

<sup>2</sup> L'appareil de biofeedback de pression (*Pressure Biofeedback Unit*) est placé dans la région suboccipitale de la colonne vertébrale et est gonflé à une pression de 20 mmHg. Le patient effectue une flexion crânio-cervicale en cinq étapes (mesure de la force). Dans un deuxième temps, chaque étape est maintenue pendant 10 secondes (mesure de l'endurance).

Maladie	Caractéristiques-clés
Tumeurs intracrâniennes	Les maux de tête débutent le plus souvent par une grande masse et une pression intracrânienne élevée. Symptômes neurologiques focaux très probables.
Méningite	État général réduit. Fièvre et raideur de la nuque, nausées et troubles de la conscience progressifs.
Hémorragie sous-arachnoïdienne	Début habituellement soudain. Souvent, les maux de tête sont les plus forts jamais ressentis. Raideur progressive de la nuque.
Artérite giganto-cellulaire	Nouveaux maux de tête survenant à > 50 ans. Possibilité de forte douleur. Nausées généralisées. Possibilité de sensibilité du cuir chevelu. Douleurs des articulations de la mâchoire lors de la mastication.
Glaucome primaire avec blocage de l'angle	Rarement avant un âge moyen. Aggravation possible avec hypertension oculaire aiguë. Yeux rouges, douloureux, avec pupilles semi-dilatées et fixes. Troubles de la vue. Des cas moins intenses également possibles.
Hypertension intracrânienne idiopathique	Œdème des papilles chez l'adulte.
Infections aiguës	Maux de tête forts et soudains avec ou sans déficit neurologique. Exemples: encéphalites virales, malaria, dengue.
Tuberculose, neurocysticercose <sup>1</sup> , neuro-sarcoïdose, infections associées au VIH	Maux de tête subaigus ou chroniques.

<sup>1</sup> Atteinte du cerveau par le taenia solium.

Tableau 3: Maux de tête secondaires sérieux [9].

Nebst den diagnostischen Schmerzprovokationsmanövern gilt es auch, das zervikale Bewegungsausmass zu erheben. Der zervikale Flexions-Rotations-Test (FRT) kann zwischen zervikogenem Kopfschmerz, Migräne mit Aura und Gesunden diskriminieren [14] (Abbildung 1). Das exakte Bewegungsausmass kann mit einem Goniometer fest-

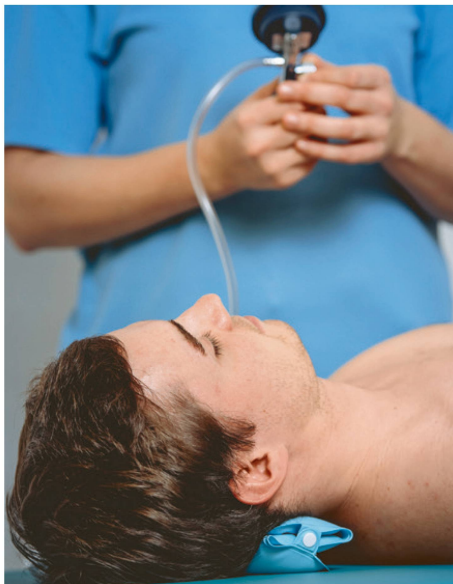


Abbildung 2: Kraniozervikaler Flexionstest mit einer Druck-Biofeedbackeinheit. | Illustration 2: L'utilisation d'un biofeedback de pression lors du test de flexion crânio-cervicale.

Quel type de physiothérapie est efficace lors de céphalées cervicogéniques? Nous présentons ci-après les résultats des revues systématiques publiées au cours des trois dernières années<sup>3</sup>.

#### Un traitement spécifique qui inclut des exercices pour obtenir les meilleurs résultats

Des exercices spécifiques de renforcement cervical, scapulo-thoracique et des épaules peuvent être recommandés pour les céphalées cervicogéniques chroniques. Il n'existe pour le moment aucune donnée scientifique sur le dosage optimal [17].

Un programme à domicile, seul ou combiné à d'autres traitements conservateurs, est également efficace. Il s'agit de mettre l'accent sur les exercices de renforcement et d'optimisation de l'endurance musculaire ainsi que sur les auto-mobilisations spécifiques de la colonne vertébrale [18].

#### La thérapie manuelle

La thérapie manuelle (mobilisations ou manipulations) peut également avoir un effet positif sur les céphalées cervicogéniques [19]. Les effets sur la nuque semblent être les mêmes pour les deux modalités d'intervention. Plusieurs séances de manipulations présentent de meilleurs résultats à court et à

<sup>3</sup> Recherche dans la base de données de physiothérapie PEDro: [www.pedro.org.au/german/](http://www.pedro.org.au/german/)

gehalten werden. Zusätzlich können mit einer Druck-Biofeedbackeinheit<sup>2</sup> im kraniozervikalen Flexionstest (CCFT) die Leistung der tiefen zervikalen Flexionsmuskulatur (M. longus colli, M. longus capitis) und die Koordination respektive die motorische Kontrolle der tiefen und oberflächlichen Flexoren erfasst und im Verlauf überprüft werden [15, 16] (Abbildung 2). Um Selbstmanagementstrategien etablieren zu können, kann es hilfreich sein, ein Kopfschmerztagebuch zu führen.

Welche Art Physiotherapie hilft nun beim zervikogenen Kopfschmerz? Im Folgenden wird die Evidenz aus systematischen Übersichtsarbeiten der letzten drei Jahre vorgestellt<sup>3</sup>.

### Spezifische Übungstherapie hat die beste Evidenz

Spezifische Kräftigungsübungen für den Nacken, den scapulothorakalen Bereich und die Schultern können bei chronischen zervikogenen Kopfschmerzen empfohlen werden. Zur optimalen Dosierung gibt es noch keine wissenschaftlichen Daten [17].

Ein Heimprogramm alleine oder in Kombination mit anderen konservativen Therapien ist ebenfalls effektiv. Der Fokus sollte sowohl auf Übungen zur Kräftigung und Verbesserung der muskulären Ausdauer als auch auf den spezifischen Selbstmobilisationen der Halswirbelsäule liegen [18].

### Manuelle Therapie

Manuelle Therapie (Mobilisationen oder Manipulationen) kann bei zervikogenen Kopfschmerzpatienten ebenfalls von Nutzen sein [19]. Die Effekte am Nacken scheinen bei beiden Anwendungsarten dieselben zu sein. Mehrere Therapiesitzungen mit der Anwendung von Manipulationen scheinen bessere kurz- und langfristige Resultate als die Einnahme gewisser Medikamente zu haben. Im individuellen Fall ist eine Risiko-Nutzen-Analyse nötig, um abwägen zu können, ob Mobilisation oder Manipulation zu bevorzugen ist. Obwohl unerwünschte Ereignisse bei Anwendungen mit Manipulationen selten sind, können sie jedoch schwerwiegend sein. Weitere qualitativ hochstehende Forschung ist gefragt, welche Nutzen und Risiken unterschiedlicher Therapieoptionen untersucht [20].

Racicki et al. (2013) kommen in ihrer systematischen Review zum Schluss, dass beim zervikogenen Kopfschmerz

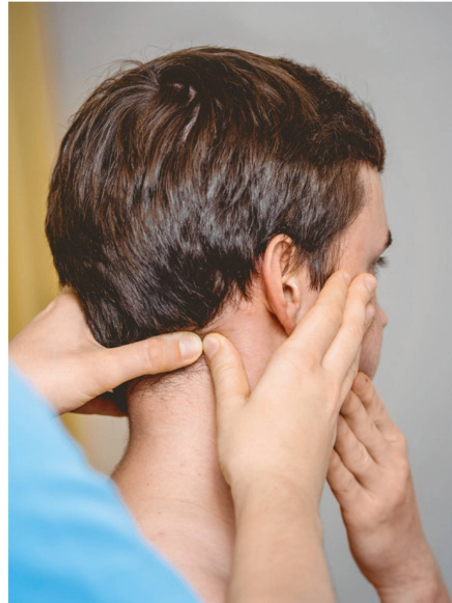

Abbildung 3: SNAGs (sustained natural apophyseal glides) kombinieren aktive Bewegung mit manueller Therapie. | Illustration 3: Les SNAGs (sustained natural apophyseal glides) combinent les mouvements actifs à la thérapie manuelle.

long terme que la prise de certains médicaments. Selon les cas, une analyse des risques et des avantages est nécessaire pour évaluer s'il faut privilégier la mobilisation ou la manipulation. Les effets indésirables dus aux manipulations sont rares mais ils peuvent être graves. Nous manquons encore d'études approfondies et de bonne qualité méthodologique pour évaluer les avantages et les risques des différentes options thérapeutiques [20].

La revue systématique de Racicki et al. (2013) indique qu'une thérapie manuelle individuelle, combinée à des exercices de renforcement musculaire cervico-scapulaires, permet une réduction plus fréquente des douleurs dans les cas de céphalées cervicogéniques [21].

### Le dry needling

La combinaison du dry needling à d'autres procédés thérapeutiques peut également constituer un traitement de choix pour les céphalées cervicogéniques. Une recherche de bonne qualité méthodologique est également requise pour augmenter la fiabilité des données disponibles actuellement [22].

### L'électrothérapie

Une revue Cochrane publiée en 2013 [23] montre qu'on ne peut actuellement pas faire de recommandation sur les modalités d'application de l'électrothérapie. Nous manquons d'études de qualité. Il se peut toutefois que les champs magné-

<sup>2</sup> Die Druck-Biofeedbackeinheit (Pressure Biofeedback Unit) wird subokzipital unter die Halswirbelsäule gelegt und auf 20 mmHg Druck aufgeblasen. Der Patient führt in fünf Stufen eine kranio-zervikale Flexion aus (Kraftmessung). In einem zweiten Schritt soll jede Stufe 10 Sekunden gehalten werden (Ausdauerfähigkeit).

<sup>3</sup> Suche in der Physiotherapie-Evidenz-Datenbank PEDro: [www.pedro.org.au/german/](http://www.pedro.org.au/german/)

individualisierte manuelle Therapie kombiniert mit zerviko-scapulären Kräftigungsübungen den Schmerz am meisten reduziert [21].

### Dry Needling

Dry Needling in Kombination mit anderen physiotherapeutischen Verfahren kann beim zervikogenen Kopfschmerz ebenfalls Therapie der Wahl sein. Auch hier wird eine methodologisch stärkere Forschung gefordert, um noch verlässlichere Resultate generieren zu können [22].

### Elektrotherapie

Zu elektrotherapeutischen Modalitäten können keine Empfehlungen abgegeben werden. Dies ergab 2013 eine Cochrane Review [23]. Denn es mangelt an aussagekräftigen Studien. Vielleicht sind PEMF (pulsed electromagnetic field therapy), rMS (repetitive magnetic stimulation) und TENS wirksamer als Placebo.

Zusammenfassend kann man sagen, dass spezifische Kräftigungsübungen beim zervikogenen Kopfschmerz aktuell die beste Evidenz aufweisen. Je nach individueller Problematik macht es Sinn, diese zum Beispiel mit manueller Therapie und/oder Dry Needling zu kombinieren. Bei der Wahl der komplementären Methoden spielen Präferenzen des Patienten und des Physiotherapeuten eine Rolle. Die Wirksamkeit von Selbstmanagement (Heimprogrammen) wurde bis anhin unterschätzt. Weitere, methodologisch hochstehende, randomisierte kontrollierte Studien mit grossen Studienpopulationen sind nötig [24].

### Welche Übungen sollen es nun konkret sein?

Bei chronischen zervikogenen Kopfschmerzen sind *zerviko-scapulothorakale Übungen empfohlen*, um die muskuläre Kraft und Ausdauer zu verbessern. Dazu gehört auch das Üben mit einer Druck-Biofeedbackeinheit. Dies beeinflusst kurz- und langfristig den Schmerz, die Funktion und den vom Patienten wahrgenommenen Gesamteffekt der Therapie positiv [17].

Eine Übungsform, die ebenfalls einen spezifischen Nutzen beim zervikogenen Kopfschmerz bringen könnte, stellen die sogenannten *SNAGs* dar (sustained natural apophyseal glides). Die vom Neuseeländer Brian Mulligan entwickelte Methode kombiniert aktive Bewegung mit manueller Therapie (*Abbildung 3*). In einem kleinen RCT (32 Studienteilnehmer) konnten Hall et al. (2007) bei zervikogenen Kopfschmerzpatienten einen Benefit mit SNAGs als Selbstanwendung aufzeigen [25]. Eine ähnlich konzipierte Studie von Shin et al. (2014) mit therapeutischer SNAG-Technik kam bei Frauen



Abbildung 4: Zervikale Stabilisationsübung. | Illustration 4: Exercice cervical de stabilisation.

tiques pulsés (PEMF), les stimulations magnétiques répétitives (rMS) et que le TENS soient plus efficaces que les placebos.

En résumé, on peut dire que les exercices spécifiques de renforcement apportent les meilleurs résultats en cas de céphalées cervicogéniques. Combiner la thérapie manuelle et/ou le dry needling à un autre traitement peut s'avérer pertinent en fonction de la problématique d'un patient. Les préférences du patient et du physiothérapeute doivent être prises en compte dans le choix des méthodes complémentaires. L'efficacité de l'autogestion (programmes à domicile) a été sous-estimée jusqu'à présent. Des études randomisées contrôlées de bonne qualité méthodologique, incluant un nombre important de participants, doivent être effectuées pour clarifier les données en notre possession [24].

### Concrètement, quels exercices faut-il effectuer?

Les *exercices cervico-scapulo-thoraciques* sont recommandés pour les céphalées chroniques cervicogéniques afin d'améliorer la force et l'endurance. Ils incluent également les entraînements avec biofeedback de pression. Cela influence positivement les douleurs, la fonction physique et l'effet général du traitement ressenti par le patient à court et à long terme [17].

Les *SNAGs* (*sustained natural apophyseal glides*) constituent une forme d'exercice qui pourrait également avoir une utilité spécifique pour les céphalées cervicogéniques. La méthode, développée par le Néo-Zélandais Brian Mulligan, combine les mouvements actifs à la thérapie manuelle (*illustration 3*). Une étude randomisée contrôlée (32 participants) effectuée par Hall et al. (2007) a montré un avantage des *SNAGs* pour les patients atteints de céphalées cervicogéniques [25]. Une étude similaire de Shin et al. (2014) a permis d'obtenir des résultats comparables sur des femmes d'âge moyen atteintes de céphalées cervicogéniques [26]. Les «migraines» semblent également réagir positivement à cette intervention. Des études supplémentaires sont nécessaires pour confirmer ces résultats.



mittleren Alters mit zervikogenen Kopfschmerzen auf vergleichbare Resultate [26]. Auch «Migräne» schien positiv auf die Intervention anzusprechen. Weitere Studien sind nötig, um diese Resultate bestätigen und auf eine grössere Population übertragen zu können.

Grundsätzlich scheinen *Übungsprogramme, die mehrere motorische Fähigkeiten ansprechen*, effektiver zu sein. Sharma et al. (2014) konnten in einer kleinen randomisierten klinischen Studie, 30 Studienteilnehmerinnen mit zervikogenen Kopfschmerzen, bessere Effekte feststellen, wenn diese mit einer Kombination von zervikalen Stabilisations- und Stretching-Übungen behandelt wurden (Abbildung 4) [27].

### Und welche manuellen Techniken sind die vielversprechendsten?

Dunning et al. (2016) stellten bei zervikogenen Kopfschmerzpatienten signifikant bessere Resultate in Bezug auf Schmerz, Funktion und Medikamenteneinnahme nach *Manipulation* als nach Mobilisation und Übungstherapie fest – dies auch drei Monate nach Abschluss der Therapie [28]. Sie führten eine multizentrische, randomisierte klinische Studie mit 110 Studienteilnehmern durch. Die Manipulationsgruppe wurde primär mit «High-velocity low-amplitude thrust manipulation directed to the right and left C1–2 and bilaterally to T1–2 articulations» behandelt. Auch hier sind weitere Studien gefordert, um unterschiedliche Manipulationstechniken und Dosierungen auf ihre Wirksamkeit hin zu überprüfen und Langzeitergebnisse zu generieren.

Auch die manuelle *Triggerpunkttherapie* hat das Potenzial, einen Beitrag beim zervikogenen Kopfschmerz zu leisten. Eine kleine Gruppe von 20 Patienten mit der Diagnose zervikogener Kopfschmerz und aktiven Triggerpunkten im M. sternocleidomastoideus profitierte kurzfristig von manueller Triggerpunkttherapie hinsichtlich Schmerz, verbesserter Performanz der tiefen Nackenflexoren und vergrössertem aktiven Bewegungsausmass der Halswirbelsäule [29] (Abbildung 5). Gemäss Huber et al. (2013) wird die myofasziale Komponente beim zervikogenen Kopfschmerz unterschätzt [30]. Yousseff et al. (2013) hingegen stellten in ihrer randomisierten klinischen Studie bei zervikogenen Kopfschmerzpatienten fest: Patienten, die zusätzlich zur aktiven Therapie mit manuellen Mobilisationstechniken an der oberen Halswirbelsäule behandelt wurden, haben bessere Resultate als Patienten, die zusätzlich zur aktiven Therapie mit Massage der Nackenregion behandelt wurden [31]. Wir sind gespannt auf grosse Studien und die Langzeiteffekte.

Eine weitere Subgruppe stellt der zervikogene Kopfschmerzpatient dar, der zugleich unter einer *temporomandibulären Dysfunktion (TMD)* leidet<sup>4</sup>. Spätestens dann, wenn

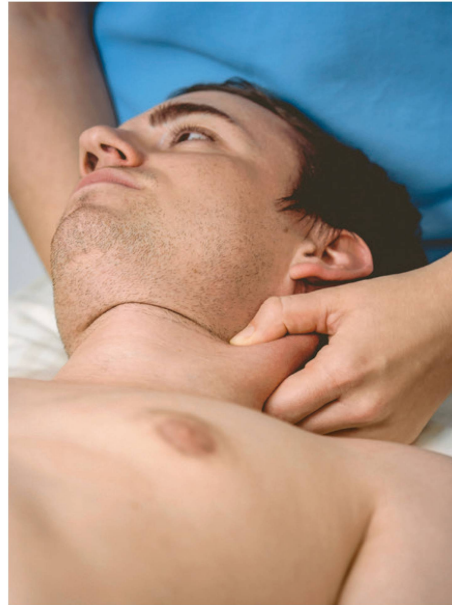

Abbildung 5: Triggerpunktbehandlung im M. sternocleidomastoideus. | Illustration 5: Traitement manuel des trigger points dans le m. sternocleidomastoideus.

Les *exercices qui font appel à plusieurs capacités motrices* apparaissent globalement plus efficaces. Une étude randomisée (30 participantes atteintes de céphalées cervicogéniques) de Sharma et al. (2014) a montré que les effets sont meilleurs lorsque le traitement combine des exercices cervicaux de stabilisation et du stretching (illustration 4) [27].

### Les techniques manuelles les plus prometteuses

Dunning et al. (2016) ont effectué une étude randomisée multicentrique incluant 110 participants. Le groupe qui a eu la *manipulation* a été traité principalement avec des techniques de type «High-velocity low-amplitude thrust manipulation directed to the right and left C1–2 and bilaterally to T1–2 articulations». Les conclusions de cette étude montrent que les résultats d'une manipulation sont supérieurs à ceux d'une mobilisation ou d'un traitement à base d'exercices chez les patients atteints de céphalées cervicogéniques, du point de vue des douleurs, de la fonction et de la prise de médicaments. Et ces résultats persistent trois mois après la fin du traitement [28]. Mais des études plus approfondies sont nécessaires pour déterminer l'efficacité relative des différentes techniques de manipulation et leur dosage en fonction de leur efficacité et des résultats à long terme.

Le *traitement manuel des trigger points* aurait également le potentiel de contribuer au soulagement des céphalées cervicogéniques. Un groupe de 20 patients qui présentaient des céphalées cervicogéniques et des trigger points actifs dans le m. sternocleidomastoideus a bénéficié d'un traitement

<sup>4</sup> Comparez aussi l'article Barell dans cette édition.

die auf die Halswirbelsäule ausgerichtete Therapie nicht anspricht, sollten auch orofaziale Strukturen mituntersucht und Befunde gezielt behandelt werden [32].

### Literatur (Auswahl\*) | Bibliographie (extrait\*)

3. Bajwa ZH, Watson JC. Cervicogenic headache. <https://www.uptodate.com/contents/cervicogenic-headache>. 2016.
4. Taxer B, Westerhuis P, Piekartz H. Unterscheiden sich die pathobiologischen Mechanismen von zervikogenem Kopfschmerz von jenen der Migräne und Spannungskopfschmerz? Systematischer Review. *Manuelle Therapie* 2014; 18: 134–143.
6. Bogduk N, Govind J. Cervicogenic headache: an assessment of the evidence on clinical diagnosis, invasive tests, and treatment. *Lancet Neurol* 2009; 8: 959–68.
8. Headache Classification Committee of the International Headache Society (IHS). The International Classification of Headache Disorders, 3<sup>rd</sup> edition (beta version). *Cephalalgia* 2013; 33(9): 629–808.
9. World Health Organization. Neurological disorders: public health challenges. 2006.
11. Cramer H, Lauche R, Langhorst J, Dobos GJ, Michalsen A. Validation of the German version of the Neck Disability Index (NDI). *BMC Musculoskeletal Disorders* 2014; 15: 91.
14. Ogince M, Hall T, Robinson K, Blackmore AM. The diagnostic validity of the cervical flexion-rotation test in C1/2-related cervicogenic headache. *Manual Therapy* 2007; 12: 256–262.
15. Jull GA. Deep Cervical Flexor Muscle Dysfunction in Whiplash. *Journal of Musculoskeletal Pain* 2000; 8(1/2): 143–154.
16. Keller S, Luomajoki H: Funktionelle Stabilität der zervikalen Wirbelsäule: Cranio-Cervical Flexion Test (CCFT). In: Oesch P, Hilfiker R, Keller S, Kool J, Luomajoki H, Schädler S, Tal-Akabi A, Verra M, Widmer Leu C. Assessments in der Rehabilitation: Band 2: Bewegungsapparat. 2011; Verlag Hans Huber, Bern.
17. Gross AR, Paquin JP, Dupont G, Blanchette S, Lalonde P, Cristie T, Graham N, Kay TM, Burnie SJ, Gelley G, Goldsmith CH, Forget M, Santaguada PL, Yee AJ, Radisic GG, Hoving JL, Bronfort G, Cervical Overview Group. Exercises for mechanical neck disorders: A Cochrane review update. *Manual Therapy* 2016; 24: 25–45.
18. Zronek M, Sanker H, Newcomb J, Donaldson M. The influence of home exercise programs for patients with non-specific or specific neck pain: a systematic review of the literature. *J Man Manip Ther* 2016; 24(2): 62–73.
19. Garcia JD, Arnold S, Tetley K, Voight K, Frank RA. Mobilization and Manipulation of the Cervical Spine in Patients with Cervicogenic Headache: Any Scientific evidence? *Front. Neurol.* 2016; 7: 40.
22. France S, Bown J, Nowosilskyj M, Mott M, Rand S, Walters J. Evidence for the use of dry needling and physiotherapy in the management of cervicogenic or tension-type headache: A systematic review. *Cephalalgia* 2014; 34(12): 994–1003.
23. Kroeling P, Gross A, Graham N, Burnie SJ, Szeto G, Goldsmith CH, Haines T, Forget M. Electrotherapy for neck pain (Review). *Cochrane Database of Systematic Reviews* 2013; 8.
24. Luedtke K, Allers A, Schulte LH, May A. Efficacy of interventions used by physiotherapists for patients with headache and migraine – systematic review and meta-analysis. *Cephalalgia* 2016; 36(5): 474–492.

\* Die vollständige Liste kann beim Autor bezogen werden: [balz.winteler@insel.ch](mailto:balz.winteler@insel.ch)

\* La liste complète des ouvrages peut être obtenue auprès de l'auteur, à l'adresse: [balz.winteler@insel.ch](mailto:balz.winteler@insel.ch)

manuel des trigger points. Il s'en est suivi une amélioration à court terme de la douleur, de l'activité des muscles fléchisseurs profonds de la nuque et de la mobilité active de la colonne vertébrale [29] (*illustration 5*). Selon Huber et al. (2013), les composants myofaciaux des céphalées cervicogéniques sont sous-estimés [30]. Mais Yousseff et al. (2013) ont constaté l'inverse dans leur étude randomisée sur des patients atteints de céphalées cervicogéniques. Les patients traités avec des techniques manuelles de mobilisation de la colonne vertébrale supérieure et de la mobilisation active présentent de meilleurs résultats que les patients traités par des massages et de la mobilisation active [31]. Nous attendons avec impatience des études à large échelle portant sur les effets à long terme.

Un autre sous-groupe inclut les patients atteints de céphalées cervicogéniques et de *troubles temporo-mandibulaires*<sup>4</sup>. Finalement, si la colonne vertébrale ne réagit pas au traitement, il faut examiner les structures orofaciales et traiter les éventuelles atteintes de manière ciblée [32].

<sup>4</sup> Voir également l'article de Barel dans cette édition.



**Balz Winteler**, MSc, PT OMT<sup>svomp</sup>®, travaille als Schwerpunktleiter «Musculoskelettal» und Leiter Fachentwicklung am Institut für Physiotherapie an der Insel Gruppe, Universitätsspital Bern. Ausserdem ist er Präsident des Schweizerischen Verbands Orthopädischer Manipulativer Physiotherapie (svomp) und Mitglied der Fachkommission «Musculoskelettal» von physioswiss.

**Balz Winteler**, MSc, PT OMT<sup>svomp</sup>®, il est responsable du secteur musculosquelettique et en développement spécialisé de l'Institut de physiothérapie de l'Hôpital de l'Île, l'Hôpital universitaire de Berne. Il est également président de l'Association de physiothérapie manipulative orthopédique (svomp) et membre de la commission spécialisée «Musculo-squelettique».