

Zeitschrift: Physioactive

Band: 54 (2018)

Heft: 1

Artikel: Manuelle Therapie : Befund und Behandlung des Sprunggelenkkomplexes = Thérapie manuelle : évaluation et traitement du complexe pied-cheville

Autor: Burkhalter, Marina / Sanglard, Caroline / Khelaf, Kerkour

DOI: <https://doi.org/10.5169/seals-928516>

Nutzungsbedingungen

Die ETH-Bibliothek ist die Anbieterin der digitalisierten Zeitschriften. Sie besitzt keine Urheberrechte an den Zeitschriften und ist nicht verantwortlich für deren Inhalte. Die Rechte liegen in der Regel bei den Herausgebern beziehungsweise den externen Rechteinhabern. [Siehe Rechtliche Hinweise.](#)

Conditions d'utilisation

L'ETH Library est le fournisseur des revues numérisées. Elle ne détient aucun droit d'auteur sur les revues et n'est pas responsable de leur contenu. En règle générale, les droits sont détenus par les éditeurs ou les détenteurs de droits externes. [Voir Informations légales.](#)

Terms of use

The ETH Library is the provider of the digitised journals. It does not own any copyrights to the journals and is not responsible for their content. The rights usually lie with the publishers or the external rights holders. [See Legal notice.](#)

Download PDF: 13.10.2024

ETH-Bibliothek Zürich, E-Periodica, <https://www.e-periodica.ch>

Manuelle Therapie: Befund und Behandlung des Sprunggelenkkomplexes

Thérapie manuelle: évaluation et traitement du complexe pied-cheville

MARINA BURKHALTER, CAROLINE SANGLARD, KHELAF KERKOUR

Wer das Sprunggelenk und den Fuss manuell behandeln will, muss sich gut in der Anatomie und Biomechanik dieses Körperteils mit tragender Rolle auskennen. Eine Übersicht.

Der Fuss ist ein komplexes Gebilde aus 28 Knochen. Er muss stabil sein, sich anpassen können und den Körper tragen und vorwärts beschleunigen. Der Fuss ermöglicht die Fortbewegung und ist beim Gehen, Laufen, Springen einer hohen Belastung ausgesetzt, die vom Körpergewicht und der freigesetzten kinetischen Energie ausgeht. Seine Funktionsfähigkeit hängt von der Intaktheit seiner zahlreichen Knochen-, Band-, Muskel- und neuralen Strukturen ab. Der Fuss wird in der Rehabilitation der unteren Extremität häufig zugunsten von Hüfte oder Knie vernachlässigt. Vor der Behandlung muss ein vollständiger Befund gemacht werden, um genau zu ermitteln, welche Strukturen am Problem beteiligt sind.

Die Kenntnis und das perfekte Verständnis der Anatomie und der Biomechanik des Gespanns aus Fuss und Knöchel sind unverzichtbare Voraussetzungen für die Evaluation und die manuelle Therapie [1, 2].

Anatomie und Biomechanik

Der Fuss besteht aus drei Bereichen: Rückfuss, Mittelfuss und Vorfuss. Talus und Calcaneus bilden den Rückfuss. Der Mittelfuss umfasst das Os naviculare, die drei keilförmigen Ossa cuneiformia (mediale, intermedium und laterale) sowie das Os cuboideum. Der Vorfuss besteht aus den 5 Metatarsalen, den 14 Phalangen sowie den beiden Sesambeinen, die eine tragende Rolle für die Dynamik des Fusses spielen.

Der Rückfuss

Der Rückfusskomplex ist wichtig für die Statik und besteht aus drei Gelenken: Articulatio talocruralis, Articulatio tibiofibularis distalis und Articulatio subtalaris.

Des connaissances approfondies de l'anatomie et de la biomécanique de la cheville et du pied sont nécessaires pour leur traitement. Il est essentiel de comprendre la fonction fondamentale de ces deux parties du corps. Aperçu.

Le pied est un ensemble complexe de 28 os. Il doit être stable, s'adapter ainsi que porter et propulser le corps. Il permet la locomotion et subit d'importantes contraintes liées au poids du corps et à l'énergie cinétique dégagée lors de la marche, de la course, du saut. Son fonctionnement dépend de l'intégrité de ses nombreuses structures osseuses, ligamentaires, musculaires et neurales. Souvent «délaissé» au profit de la hanche ou du genou lors d'une rééducation du membre inférieur, son traitement nécessite un bilan complet afin de déterminer l'implication de ses différentes structures.

La connaissance et la compréhension parfaite de l'anatomie et de la biomécanique du couple pied-cheville sont des conditions indispensables pour son évaluation et sa thérapie manuelle [1, 2].

L'anatomie et la biomécanique

Le pied se compose de trois régions, l'arrière-pied, le médio-pied et l'avant-pied. L'arrière-pied est constitué du talus et du calcaneum. Le médio-pied comprend l'os naviculaire, les trois cunéiformes (médial, intermédiaire et latéral) ainsi que le cuboïde. L'avant-pied est composé des cinq métatarsiens et des quatorze phalanges, sans oublier les deux os sésamoïdes qui jouent un rôle fondamental dans la dynamique du pied.

L'arrière-pied

Le complexe de l'arrière-pied a un rôle statique et se compose de trois articulations, talo-crurale, tibio-fibulaire distale et sub-talaire.


Herr/Frau:		Diagnose:			
Geburtsdatum:		Datum des Traumas:			
TherapeutIn		Code	Beginn	Datum	Ende
Schmerz	VAS Ruheschmerz	0-10			
	VAS bei Belastung	0-10			
Ödem	Umfang Malleolus (rechts, links)	cm			
	Hämatom und Lokalisation	Ja/Nein			
Beweglichkeit	Talokrural unbelastet, Knie gestreckt: Beweglichkeit grösser, kleiner oder gleich wie gesunde Seite	>, < oder =	Flex/Ext /	Flex/Ext /	Flex/Ext /
	Talokrural unbelastet, Knie gebeugt, Beweglichkeit grösser, kleiner oder gleich wie gesunde Seite	>, < oder =	Flex/Ext /	Flex/Ext /	Flex/Ext /
	Test der Hocke	Ja/Nein			
	Test der Dorsalflexion unter Belastung	rechts			
		links			
		d = Distanz Grosszehen-Mauer in cm			
Weitere:					
Augen offen/geschlossen					
Funktionelle Stabilität	? Einbeinstand gehalten	Ja/Nein			
	? Zehenstand einbeinig	Ja/Nein			
	? Hüpfen zweibeinig	Ja/Nein			
	? Von einem Bein aufs andere hüpfen	Ja/Nein			
	? Leicht Joggen	Ja/Nein			
	? Sprung zweibeinig	Ja/Nein			
	? Sprung einbeinig	Ja/Nein			
? Weitere individuelle Funktionen	Ja/Nein				
Aktivitäten des täglichen Lebens	? Treppe hoch-/runtersteigen	Ja/Nein			
	? Aufwärts/abwärts gehen	Ja/Nein			
	? Auf unebenem Terrain gehen	Ja/Nein			
	? Weitere individuelle Funktionen	Ja/Nein			
Arbeitsunfähigkeit	Datum Beginn/Ende				
	Rehabilitation (Details)		Kommentar		

Tabelle 1: Befundblatt der französischen «Haute Autorité de Santé» (übersetzt)².

Das *Talokruralgelenk* (*Articulatio talocruralis*) ist ein trochleares Synovialgelenk, das den Talus mit der *Articulatio tibiofibularis distalis* verbindet. Es verfügt nur über Beweglichkeit in der Sagittalebene, und zwar 20° Dorsalflexion und 50° Plantarflexion. Es gibt jedoch in der Frontalebene physiologische Bewegungen mit geringer Amplitude Richtung Varus und Valgus. Zwei Bändergruppen stabilisieren dieses Gelenk: der laterale Bandapparat, der aus drei Ligamenten besteht, sowie der mediale Bandapparat, der aus sechs einzelnen Ligamenten besteht und sich in eine superfizielle und eine profunde Ebene gliedert.

Das *inferiore Tibiofibulargelenk* (*Articulatio tibiofibularis distalis*) ist eine Syndesmose, da sie nicht von Knorpel bedeckt ist. Es gibt somit keinen direkten Kontakt zwischen den beiden Knochen, sondern der Zwischenraum ist mit Zell-Fett-Gewebe ausgefüllt. Die Fibula ist mit der Tibia über die Ligamente tibiofibulare anterius und posterius sowie die Membrana interossea verbunden. Bei Dorsalflexion und Plantarflexion bewegt sich die Fibula leicht: Die Distanz zur Tibia vergrössert oder verkleinert sich, die Fibula hebt oder senkt sich, oder es kommt zur Rotation um die eigene Achse (Innen- oder Ausserrotation).

La première est une *articulation synoviale trochléenne* qui relie le talus à l'articulation tibio-fibulaire distale. Elle ne possède qu'un degré de liberté dans le plan sagittal, permettant les mouvements de flexion dorsale (20°) et de flexion plantaire (50°). Il existe cependant des mouvements physiologiques de faible amplitude dans le plan frontal, en varus et en valgus. Deux groupes ligamentaires stabilisent cette articulation, le ligament collatéral latéral, constitué de trois faisceaux, ainsi que le ligament collatéral médial, formé de six faisceaux et est divisé en deux plans, le superficiel et le profond.

L'*articulation tibio-fibulaire distale* est une syndesmose car elle n'est pas recouverte de cartilage. Il n'y a donc pas de contact direct entre les deux os. Du tissu cellulo-graisseux comble cet espace. La fibula est unie au tibia par les ligaments tibio-fibulaires antérieur et postérieur ainsi que par le ligament interosseux. Lors de mouvements de flexion dorsale et plantaire, la fibula bouge légèrement: la distance par rapport au tibia augmente ou se réduit, la fibula effectue de petits mouvements d'écartement ou de rapprochement, d'élévation ou d'abaissement et de rotation sur elle-même (interne ou externe).

L'*articulation sub-talaire* est une articulation synoviale qui unit le talus et le calcanéum. Ce dernier constitue l'appui talonnier par sa grosse tubérosité postérieure. Un ligament interosseux très solide lie le talus au calcanéum au niveau du sinus du tarse. Cette articulation est très importante car elle répartit les contraintes qu'elle reçoit du poids du corps dans le pied lors des différents contacts avec le sol. Elle joue également un rôle de pivot central en permettant des mouvements dans les trois plans de l'espace, et plus particulièrement en adduction et en abduction.

Le médio-pied

Le médio-pied a un rôle dynamique; il effectue principalement des mouvements de torsion. En modifiant la courbure de la voûte plantaire, il permet l'orientation correcte du pied par rapport au sol en s'adaptant à la position de la jambe et au type de terrain. Il est articulé avec l'arrière-pied par l'interligne de Chopart (ou articulation médio-tarsienne) et avec l'avant-pied par l'interligne de Lisfranc (ou articulation tarso-métatarsienne). Ces articulations sont unies par de nombreux ligaments.

L'articulation médio-tarsienne comprend le calcanéum, le talus et le naviculaire. L'articulation tarso-métatarsienne est constituée des trois cunéiformes, du cuboïde et des cinq métatarses.

L'avant-pied

L'avant-pied comprend les articulations tarso-métatarsienne et métatarso-phalangiennes. L'articulation tarso-métatarsienne est divisée en trois parties, médiale (os cunéiforme médial et premier métatarsien), moyenne (os cunéiformes intermédiaire et latéral et 2^e et 3^e métatarsiens) et latérale (os cuboïde

Das *Subtalgelenk (Articulatio subtalaris)* ist ein Synovialgelenk, das den Talus mit dem Calcaneus verbindet. Der Calcaneus bildet mit seiner dicken Tuberositas die Ferse. Das besonders starke Ligamentum interossum verbindet den Talus mit dem Calcaneus auf Höhe des Sinus tarsi. Dieses Gelenk ist besonders wichtig, da es beim Bodenkontakt das Körpergewicht auf den Fuss verteilt. Es ist zentraler Dreh- und Angelpunkt, welcher Bewegungen in alle drei Richtungen ermöglicht, insbesondere in Adduktion und Abduktion.

Der Mittelfuss

Der Mittelfuss spielt eine dynamische Rolle und führt hauptsächlich Torsionsbewegungen aus. Durch eine Veränderung der Wölbung des Plantargewölbes ermöglicht er eine korrekte Ausrichtung des Fusses zum Boden und passt sich an die Position des Beins und die Beschaffenheit des Untergrunds an. Er ist mit dem Rückfuss über die Chopart-Gelenklinie (Articulatio metatarsalis) verbunden und mit dem Vorfuss über die Lisfranc-Gelenklinie (Articulatio tarsometatarsalis). Diese Gelenke sind durch zahlreiche Bänder miteinander verknüpft.

Die Articulatio metatarsalis umfasst den Calcaneus, den Talus und das Os naviculare. Die Articulatio tarsometatarsalis besteht aus drei Ossa cuneiformia, dem Cuboid und fünf Metatarsalen.

Der Vorfuss

Der Vorfuss umfasst die Tarsometatarsal- und die Metatarsophalangealgelenke. Die Articulatio tarsometatarsalis gliedert sich in drei Bereiche: Medialbereich (Os cuneiforme mediale und 1. Os metatarsale), Mittelbereich (Os cuneiforme intermedium und Os cuneiforme laterale sowie 2. und 3. Ossa metatarsale) und der laterale Bereich (Cuboid und 4. sowie 5. Os metatarsale). Die Metatarsophalangealgelenke sind kondyläre Synovialgelenke. Sie haben nur zwei Bewegungsrichtungen: Dorsalflexion und Plantarflexion.

Der Befund

Die typischen Probleme des Fusses machen sich beim Gehen, Laufen, Treppensteigen und/oder auf unebenem Boden bemerkbar. Im Befund werden Schmerzen, Ödeme, Mobilität, funktionale Stabilität sowie die Aktivitäten des täglichen Lebens erhoben und evaluiert. Die verschiedenen Resultate können in einem Befundformular notiert werden. Wir verwenden das von der französischen «Haute Autorité de Santé»¹ empfohlene Formular² (Tabelle 1) [3].

Zu berücksichtigen sind auch die Statik und posturale Kompensationen. Es müssen Muskellänge und Kraft geprüft sowie bei Bedarf neurodynamische Tests durchgeführt werden.


M./Mme/Mlle:		Diagnostic:			
Date de naissance:		Date du traumatisme:			
Nom du praticien	Code	Date du début	Date	Date de fin	
douleur	EVA douleur spontanée EVA en charge	0 à 10 0 à 10			
œdème	Mesure périmalléolaire (droite et gauche)	cm			
	Présence d'un hématome et localisation	O/N			
mobilité	Tibio-tarsienne en décharge genou tendu mobilité supérieure, inférieure ou égale au côté sain	>, < ou =	Flex/Ext /	Flex/Ext /	Flex/Ext /
	Tibio-tarsienne en décharge genou fléchi mobilité supérieure, inférieure ou égale au côté sain	>, < ou =	Flex/Ext /	Flex/Ext /	Flex/Ext /
	Test d'accroupissement	O/N			
	Test en charge de flexion dorsale	Dr			
		G			
Autres:					
Yeux ouverts/Yeux fermés					
stabilité fonctionnelle	? Maintenir l'appui unipodal (UP)	O/N			
	? Se mettre sur la pointe des pieds en UP	O/N			
	? Sautiller sur 2 pieds	O/N			
	? Sautiller d'un pied sur l'autre	O/N			
	? Trotter	O/N			
	? Sauter sur 2 pieds	O/N			
? Sauter sur 1 pied	O/N				
? Autres en fonction du patient :	O/N				
activités de la vie quotidienne	? Monter et descendre les escaliers	O/N			
	? Marcher en pente et en descente	O/N			
	? Marcher en terrain inégal	O/N			
	? Autres en fonction du patient :	O/N			
arrêt de travail éventuel		date de début et de fin			
	Rééducation (détail)		Commentaires		

Tableau 1: Fiche de bilan, proposition de la Haute autorité de santé France¹.

et 4^e et 5^e métatarsiens). Les métatarso-phalangiennes sont des articulations synoviales condylières. Elles n'ont que deux degrés de liberté: en flexion dorsale et en flexion plantaire.

L'évaluation

Les problèmes typiques au niveau du pied apparaissent lors de la marche, de la course, dans les escaliers et/ou sur les sols instables. Le bilan du pied est réalisé en évaluant la douleur, l'œdème, la mobilité, la stabilité fonctionnelle et les activités de la vie quotidienne. Ces différentes évaluations peuvent être notées sur une fiche de bilan-type. Dans notre service, nous utilisons la fiche de bilan¹ recommandée en France par la Haute autorité de santé (tableau 1) [3]:

Il convient également de ne pas oublier l'observation de la statique et des positions de compensation. Si nécessaire, il convient de réaliser des tests d'extensibilité et de force musculaire, ainsi que des tests neurodynamiques.

¹ Oberste französische Gesundheitsbehörde.

² Kostenloser Download: https://www.has-sante.fr/portail/upload/docs/application/pdf/reco_sontors.pdf

¹ Téléchargeable gratuitement sur: https://www.has-sante.fr/portail/upload/docs/application/pdf/reco_sontors.pdf

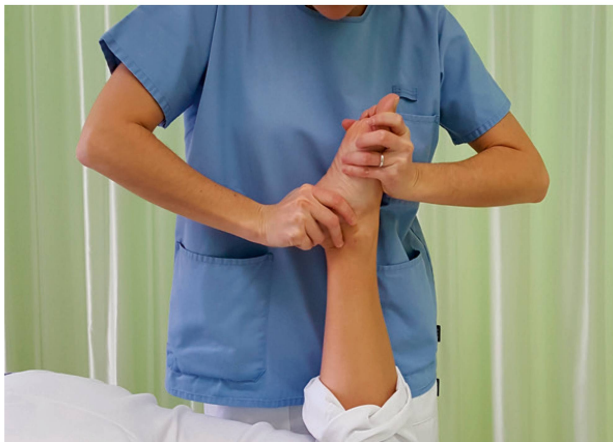Behandlung

Es gibt zahlreiche manuelle Behandlungsverfahren. Vor dem Hintergrund unserer Ausbildung und unseres Wissens haben wir uns für das Maitland-Konzept entschieden [4]. Es zielt auf den Befund und die Behandlung von Funktionsstörungen des Bewegungsapparates auf der Grundlage wissenschaftlicher Erkenntnisse, klinischer Befunde sowie der bio-psycho-sozialen Situation des Patienten ab. Trotz der anatomischen Komplexität des Fusses kann mithilfe solider Kenntnisse manueller Therapieverfahren ermittelt werden, welche Strukturen bei einem bestimmten Problem involviert sind. In der Anamnese wird festgestellt, ob eine Funktionsstörung sich auf die Dorsal- oder die Plantarflexion bezieht. Anschliessend geht es darum, die einzelnen Gelenke mit manuellen Tests untereinander zu differenzieren.

Praktisches Vorgehen

Bei Schmerzen bei der Plantarflexion wird Folgendes untersucht:

- Plantarflexion des gesamten Fusses
- Plantarflexion des Rückfusses
- Plantarflexion der Chopart-Gelenklinie



Le traitement

Il existe de nombreuses techniques de thérapie manuelle. En raison de nos formations et de nos connaissances, nous avons choisi d'utiliser le concept Maitland [4]. Il vise l'examen, l'évaluation et le traitement des dysfonctions du système locomoteur sur la base de connaissances scientifiques, de l'évidence clinique et de la situation bio-psycho-sociale des patients. En dépit de la complexité anatomique du pied, de bonnes connaissances en thérapie manuelle permettent d'identifier les structures qui sont impliquées dans une problématique. L'anamnèse met en évidence une dysfonction en flexion dorsale ou en flexion plantaire. Il s'agit ensuite de différencier les mouvements de chaque articulation les unes par rapport aux autres par des techniques manuelles.

Implications et techniques pratiques

Lors d'une douleur en flexion plantaire, il convient d'évaluer:

- la flexion plantaire de l'ensemble du pied,
- la flexion plantaire de l'arrière-pied,
- la flexion plantaire de l'interligne articulaire de Chopard,
- la flexion plantaire entre le naviculaire et les cunéiformes,
- la flexion plantaire de l'interligne articulaire de Lisfranc.

Abbildung 1: Untersuchung und Behandlung der Plantarflexion des gesamten Fusses. Die Therapeutin bewegt den Calcaneus passiv nach unten. Die andere Hand mobilisiert gleichzeitig den Mittel- und den Vorfuss in Plantarflexion, mit flächigem Griff auf dem Fussrücken. | Illustration 1: Examen et traitement de la flexion plantaire de l'ensemble du pied. Le thérapeute amène passivement le calcanéum vers le bas. L'autre main mobilise simultanément le médio-pied et l'avant-pied en flexion plantaire par une prise large sur la face ventrale du pied.

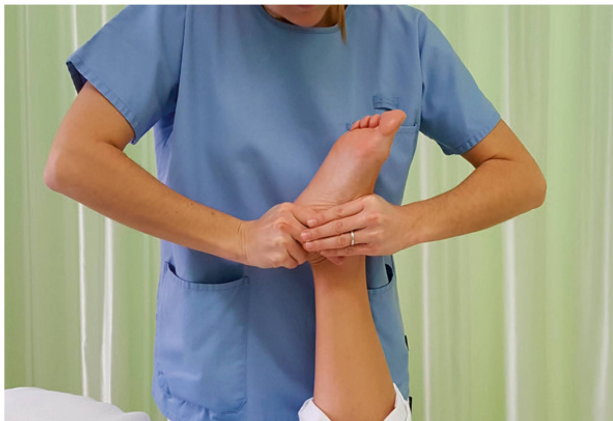

Abbildung 2: Untersuchung und Behandlung der Plantarflexion des Rückfusses. Die Therapeutin bewegt den Calcaneus passiv nach unten. Gleichzeitig mobilisiert die andere Hand den Talus durch eine Anterior-posterior-Bewegung mit dem Zangengriff. | Illustration 2: Examen et traitement de la flexion plantaire de l'arrière-pied. Le thérapeute amène passivement le calcanéum vers le bas et l'autre main mobilise le talus par un mouvement antéro-postérieur avec la commissure du pouce et de l'index.

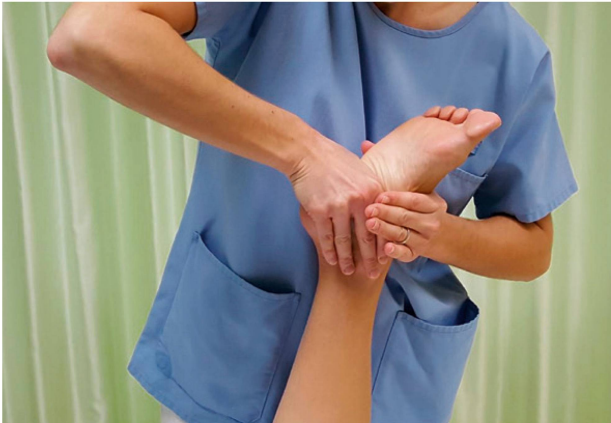

Abbildung 3: Untersuchung und Behandlung der Plantarflexion der Chopart-Gelenklinie. Die Therapeutin bewegt den Calcaneus passiv nach unten. Die andere Hand führt gleichzeitig auf dem Os naviculare und cuboid eine Anterior-posterior-Bewegung aus. | Illustration 3: Examen et traitement de la flexion plantaire de l'interligne de Chopart. Le thérapeute amène passivement le calcanéum vers le bas. L'autre main se déplace sur le naviculaire et le cuboïde et effectue une mobilisation antéro-postérieure simultanée.

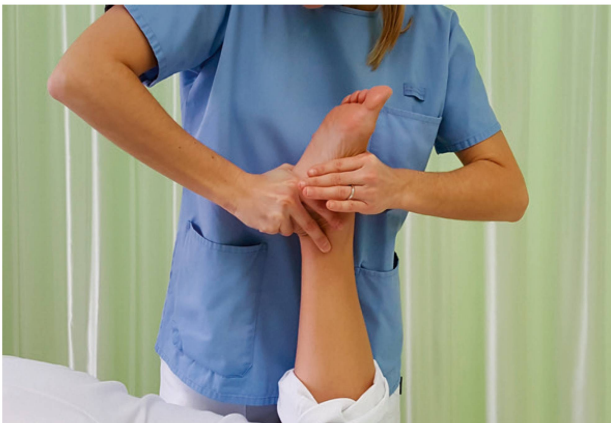

Abbildung 4: Untersuchung und Behandlung der Plantarflexion zwischen dem Os naviculare und den Ossa cuneiformia. Die Hand, die sich auf dem Calcaneus befand, wechselt jetzt zum Os naviculare und bewegt es nach unten. Die andere Hand wird auf den Ossa cuneiformia und das Cuboid gelegt und führt eine Anterior-posterior-Bewegung aus. | Illustration 4: Examen et traitement de la flexion plantaire entre le naviculaire et les cunéiformes. La main qui était située sur le calcanéum se déplace sur le naviculaire et l'amène vers le bas alors que l'autre main se déplace sur les cunéiformes et le cuboïde et effectue un mouvement antéro-postérieur.

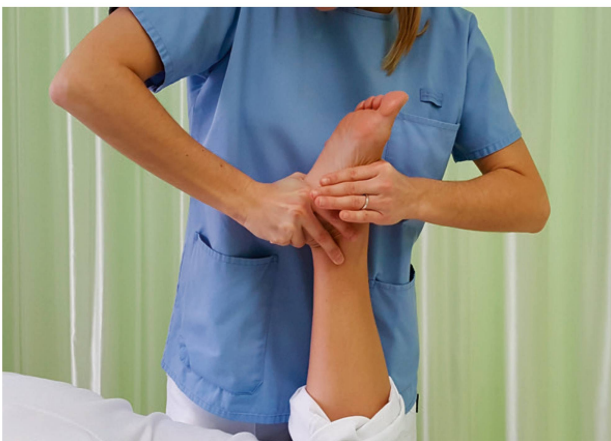

Abbildung 5: Untersuchung und Behandlung der Plantarflexion der Lisfranc-Gelenklinie. Die Hand, die sich auf dem Os naviculare befand, wechselt jetzt zu den Ossa cuneiformia und bewegt sie nach unten. Die andere Hand mobilisiert die Ossa metatarsalia mit einer Anterior-posterior-Bewegung. | Illustration 5: Examen et traitement de la flexion plantaire de l'interligne de Lisfranc. La main qui était située sur le naviculaire se déplace sur les cunéiformes et le cuboïde et les amène vers le bas alors que l'autre main se déplace sur les métatarses et les mobilise dans le sens antéro-postérieur.

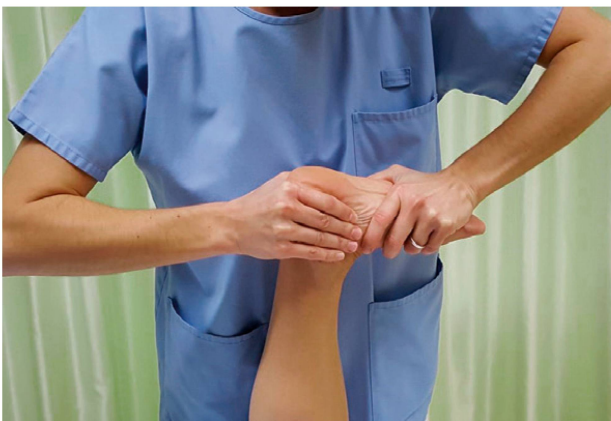

Abbildung 6: Untersuchung und Behandlung der Dorsalflexion des gesamten Fußes. Die rechte Hand der Therapeutin fixiert den Calcaneus. Die andere Hand wird auf dem Vorfuß platziert. Mit beiden Händen wird der Fuß in Dorsalflexion gebracht und eine Überdruckbewegung am Ende der Amplitude ausgeführt. | Illustration 6: Examen et traitement de la flexion dorsale de l'ensemble du pied. La main droite du thérapeute fixe le calcanéum. L'autre main se place sur l'avant du pied. Les deux mains amènent le pied en flexion dorsale en faisant un mouvement de surpression en fin d'amplitude.

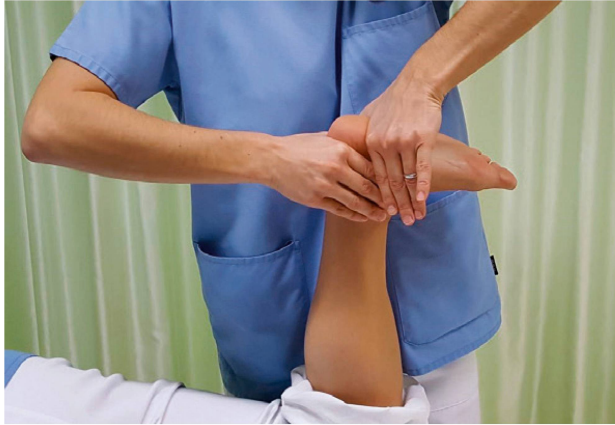

Abbildung 7: Untersuchung und Behandlung der Dorsalflexion des Rückfusses. Die rechte Hand der Therapeutin verbleibt auf dem Calcaneus. Die andere Hand wird auf den Plantarbereich des Calcaneus platziert. Es folgt eine Dorsalflexionsbewegung mit einem Überdruck durch die linke Hand. | Illustration 7: Examen et traitement de la flexion dorsale de l'arrière-pied. La main droite du thérapeute reste sur le calcanéum. L'autre main se place sur la partie plantaire du calcanéum. Il effectue alors un mouvement de flexion dorsale avec une surpression générée par la main gauche.

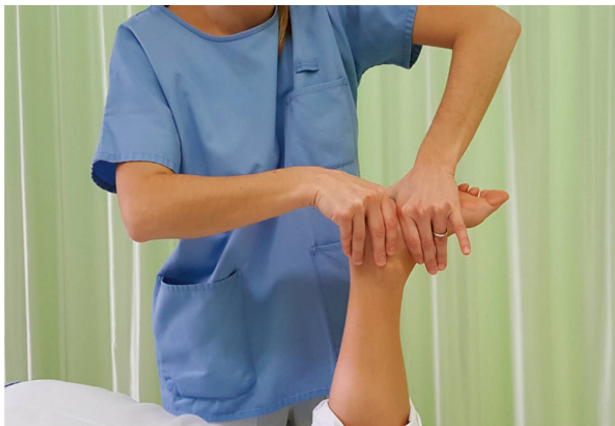

Abbildung 8: Untersuchung und Behandlung der Dorsalflexion der Chopart-Gelenklinie. Die linke Hand wird auf dem Naviculare und Cuboid platziert. Die rechte Hand der Therapeutin fixiert anschließend den Calcaneus plantar. Es folgt eine Dorsalflexionsbewegung mit einem Überdruck durch die linke Hand. | Illustration 8: Examen et traitement de la flexion dorsale de l'interligne de Chopart. La main gauche se déplace sur le naviculaire et le cuboïde. La main droite du thérapeute va fixer le calcanéum sur sa face plantaire. Il effectue un mouvement de flexion dorsale avec une surpression générée par sa main gauche.

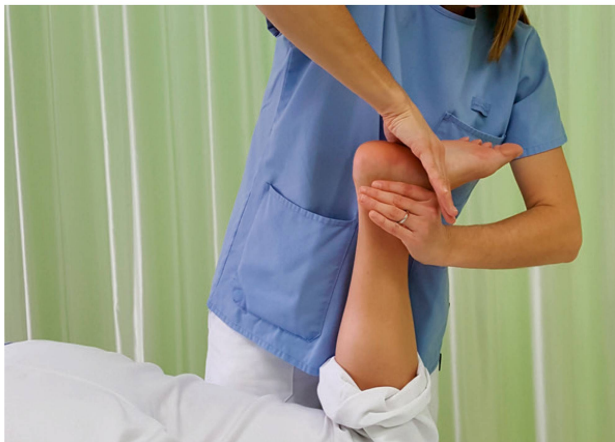

Abbildung 9: Untersuchung und Behandlung der Dorsalflexion zwischen dem Os naviculare und den Ossa cuneiformia. Die rechte Hand der Therapeutin wechselt distal zu den Ossa cuneiformia. Die andere Hand wechselt ebenfalls und fixiert das Naviculare. Es folgt eine Dorsalflexionsbewegung mit einem Überdruck durch die rechte Hand. | Illustration 9: Examen et traitement de la flexion dorsale entre le naviculaire et les cunéiformes. La main droite du thérapeute se déplace distalement pour se poser sur les cunéiformes. L'autre main se déplace également pour fixer l'os naviculaire. Il effectue un mouvement de flexion dorsale avec une surpression générée par sa main droite.

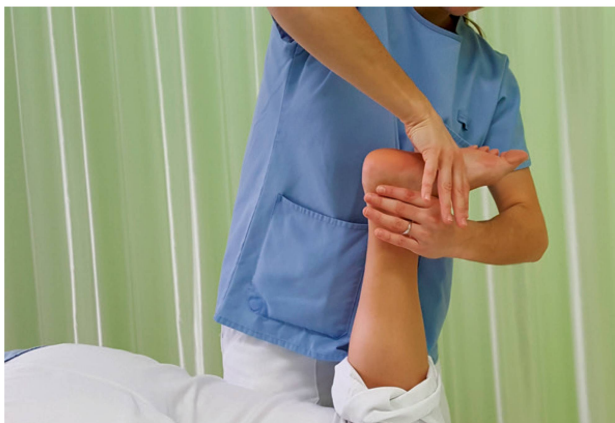

Abbildung 10: Untersuchung und Behandlung der Dorsalflexion der Lisfranc-Gelenklinie. Die rechte Hand der Therapeutin wird auf den Metatarsalen platziert und die andere fixiert die Ossa cuneiformia sowie das Cuboid. Es folgt eine Dorsalflexionsbewegung mit einem Überdruck durch die rechte Hand. | Illustration 10: Examen et traitement de la flexion dorsale de l'interligne de Lisfranc. La main droite du thérapeute se pose sur les métatarsiens et l'autre main fixe les cunéiformes et le cuboïde. Il effectue un mouvement de flexion dorsale avec une surpression générée par sa main droite.

- Plantarflexion zwischen dem Os naviculare und den Ossa cuneiformia
- Plantarflexion der Lisfranc-Gelenklinie.

Die gleiche Logik findet auch bei Problemen in der Dorsalflexion Anwendung. Im Anschluss kann eine Untersuchung des Articulation tibiofibularis distalis sowie der umliegenden Gelenke erforderlich sein.

Die Ausgangsstellung ist Bauchlage, das Knie ist in 90°-Flexion. Der Patient muss entspannt sein. Details siehe *Abbildungen 1–10*.

Nachdem das oder die Gelenke identifiziert wurde(n), das/die für die Schmerzen verantwortlich ist/sind, kann die Behandlung abgeleitet werden. In der Behandlung werden passive Gleitbewegungen (Zusatzbewegungen) in denjenigen Gelenken ausgeführt, von woher der Schmerz herrührt, zum Beispiel zwischen den Ossa cuneiformia.

Anschliessend die Fussfunktion angehen

Die statischen und dynamischen Aufgaben des Fuss-Sprunggelenkkomplexes, die eine optimale Fortbewegung ermöglichen, verleihen ihm eine hohe Bedeutung. Mithilfe solider Anatomie- und Physiologiekenntnisse lässt sich im Allgemeinen der Ursprung eines Schmerzes oder einer Dysfunktion bestimmen. Manuelle Techniken können häufig das Gelenkproblem erfolgreich behandeln. Anschliessend empfiehlt es sich jedoch, die physiotherapeutische Behandlung auf die Fussfunktion auszurichten, und dabei die Muskeln, Ligamente, Durchblutung, Propriozeption sowie die neuromeningealen Strukturen zu beachten. |

Literatur | Bibliographie

1. Kandi Al: Physiologie articulaire, Membre inférieur, Maloine, S. 160–250, 2007.
2. Kerkour K: Cours formation continue Association Jurassienne de physiothérapie, Delémont, September 2017.
3. ANAES: Référentiel d'auto-évaluation des pratiques en Masso-kinésithérapie; rééducation de l'entorse externe de la cheville, November 2004. https://www.has-sante.fr/portail/upload/docs/application/pdf/2010-11/reeducation_de_lentorse_externer_de_la_cheville_referentiel_2004.pdf
4. Jeangros P: Support cours Maitland niveau 1, Lutry, 2015.



Marina Burkhalter, Physiotherapeutin, Abteilung Physiotherapie, Hôpital du Jura, Standort Delémont.

Marina Burkhalter, physiothérapeute, service de physiothérapie de l'Hôpital du Jura, site de Delémont.

La même logique est répétée en cas de problème en flexion dorsale.

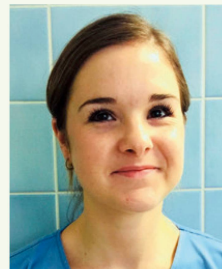
Dans un second temps, l'examen de l'articulation tibiofibulaire distale ainsi que des articulations sous- et sus-jacentes peut s'avérer nécessaire.

Le patient est installé en décubitus ventral, bien relâché, genou plié à 90°. Se référer aux *illustrations 1 à 10* pour des informations supplémentaires.

Après avoir identifié l'articulation ou les articulations responsables de la douleur, il est possible d'en déduire le traitement nécessaire. Au cours de celui-ci, il s'agit d'effectuer des mouvements de glissements des différents os entre eux, par exemple entre les cunéiformes.

Orienter finalement le traitement vers la fonction du pied

Le complexe pied-cheville est très important en raison de ses rôles statiques et dynamiques qui permettent une locomotion optimale. De bonnes connaissances anatomiques et physiologiques permettent généralement d'identifier la localisation précise d'une douleur ou d'une dysfonction. Des techniques manuelles peuvent très souvent aider à traiter le problème articulaire. Il convient cependant, dans un second temps, d'orienter la physiothérapie vers la fonction du pied, sans oublier les aspects musculaires, ligamentaires, circulatoires, proprioceptifs et les structures neuro-méningées. |



Caroline Sanglard, PT mit Ausbildung in manueller Therapie (Maitland), arbeitet als Physiotherapeutin im Hôpital du Jura, Standort Delémont.

Caroline Sanglard, PT formée en thérapie manuelle selon Maitland, travaille comme physiothérapeute au sein du service de physiothérapie de l'Hôpital du Jura, site de Delémont.



Khelaf Kerkour, PT und Ausbilder in Manueller Therapie, ist Chef-Physiotherapeut im Hôpital du Jura, Standort Delémont.

Khelaf Kerkour, PT et formateur en thérapie manuelle, est physiothérapeute-chef au sein du service de physiothérapie de l'Hôpital du Jura, site de Delémont.