

Zeitschrift: Physioactive

Band: 54 (2018)

Heft: 4

Artikel: Extrakorporale Stosswellen in der Rehabilitation = Les ondes de choc extracorporelles en rééducation

Autor: Kerkour, Khelaf

DOI: <https://doi.org/10.5169/seals-928545>

Nutzungsbedingungen

Die ETH-Bibliothek ist die Anbieterin der digitalisierten Zeitschriften. Sie besitzt keine Urheberrechte an den Zeitschriften und ist nicht verantwortlich für deren Inhalte. Die Rechte liegen in der Regel bei den Herausgebern beziehungsweise den externen Rechteinhabern. [Siehe Rechtliche Hinweise.](#)

Conditions d'utilisation

L'ETH Library est le fournisseur des revues numérisées. Elle ne détient aucun droit d'auteur sur les revues et n'est pas responsable de leur contenu. En règle générale, les droits sont détenus par les éditeurs ou les détenteurs de droits externes. [Voir Informations légales.](#)

Terms of use

The ETH Library is the provider of the digitised journals. It does not own any copyrights to the journals and is not responsible for their content. The rights usually lie with the publishers or the external rights holders. [See Legal notice.](#)

Download PDF: 13.10.2024

ETH-Bibliothek Zürich, E-Periodica, <https://www.e-periodica.ch>

Extrakorporale Stosswellen in der Rehabilitation

Les ondes de choc extracorporelles en rééducation

KHELAF KERKOUR

Extrakorporale Stosswellen setzen im behandelten Gewebe Reparaturmechanismen in Gang, auf denen der hauptsächlich therapeutische Effekt in der Rehabilitation beruht. Eine willkommene Ergänzung im Therapiearsenal, urteilt unser Autor.

Der Begriff Stosswellen bezieht sich im Prinzip auf Schallwellen. Eine Stosswelle zeichnet sich durch eine vorübergehende, sehr starke Druckveränderung mit einer hohen Amplitude während eines sehr kurzen Zeitraumes aus (*Abbildung 1*). Im erweiterten Sprachgebrauch wird der Begriff auch für mechanische Wellen verwendet, die von einem Perkussionspunkt ausgehen.

Geräte mit Ultraschalltechnologie geben *fokalisierte Stosswellen* ab, die an einem bestimmten, von der Sendelinse entfernten Punkt freigesetzt werden. Geräte mit direktem Stossmechanismus geben ausstrahlende respektive *radiale Stosswellen* ab, die direkt beim Kontakt mit dem Schallkopf freigesetzt werden. Der Wirkungsbereich fokalisierter Stosswellen hat die Form einer mehr oder weniger länglichen Zigarre, während der von radialen Stosswellen eine konische Form aufweist (*Abbildung 2*). Fokalisierte Stosswellen haben mehr Energie als radiale Stosswellen und dringen somit tiefer in das Gewebe ein [2]. In unserer Institution verwenden wir in der Physiotherapie in erster Linie radiale Stosswellen.

Geschichte

Stosswellen sind in den 1980er Jahren in der Medizin aufgetaucht, bei der Behandlung von Urolithiasis (Harnsteine). Die extrakorporale Ultraschall-Lithotripsie war geboren. Ihr folgten bald intrakorporale Lithotripsie-Verfahren mit direkter Stosswellenbehandlung des Steins über einen Harnwegskatheter. Die bulgarischen Forscher Valchanov und Michailov führten Stosswellen 1991 in der Orthopädie ein, zur Behandlung von verzögerter Knochenheilung und Pseudoarthrosen (mit gewissem Erfolg). Ab 1992 wurden Stosswellen bei kalzifizierender Tendinopathie der Schulter eingesetzt. Aktuell werden zahlreiche Studien zur Wirkungsweise von Stosswellen sowie ihrer Effektivität veröffentlicht [1, 2, 5, 14].

Les ondes de choc extracorporelles entraînent des mécanismes de réparation des tissus sur lesquels repose l'effet thérapeutique principal de la rééducation. L'auteur les considère comme une arme supplémentaire dans l'arsenal thérapeutique.

Le terme d'ondes de choc (ODC) est en principe réservé aux ondes sonores. Une ODC se caractérise par une variation transitoire et brutale de pression de forte amplitude pendant un temps très court (*illustration 1*). Par extension, ce terme est également employé pour dénommer l'onde mécanique qui se transmet à partir d'un point de percussion.

Les machines qui utilisent une technologie ultrasonore délivrent des ODC dites *focalisées* car elles sont libérées en un point précis, à distance de la lentille d'émission, alors que celles qui fonctionnent par choc direct délivrent des ODC rayonnantes, dites *radiales*, libérées directement au contact de la tête émettrice. La zone d'action des ODC focalisées a la forme d'un cigare plus ou moins allongé alors que celle des ODC radiales a la forme d'un cône (*illustration 2*). Le niveau d'énergie et la profondeur de pénétration des ODC focalisées sont supérieurs à ceux des ODC radiales. Ce sont toutes des ODC extracorporelles [2]. Dans notre service de physiothérapie, nous utilisons essentiellement des ondes de choc radiales.

Historique

Le terme d'ODC est apparu en médecine dans les années 1980 dans le cadre du traitement des lithiases urinaires. La lithotritie ultrasonore extracorporelle était née, bientôt suivie par des techniques de lithotritie intracorporelle, avec choc direct du calcul par cathétérisme des voies urinaires. Le premier prototype de lithotripteur Dornier est apparu en 1980. Puis cette technique a été introduite en orthopédie dès 1991 par des chercheurs de Sofia, Valchanov et Michailov, dans le traitement des retards de consolidation osseuse et des pseudoarthroses (avec un certain succès) puis, dès 1992, sur les tendinopathies calcifiantes de l'épaule. De nombreuses études paraissent actuellement tant pour déterminer les modes d'action des ondes de choc que pour évaluer leur efficacité thérapeutique [1, 2, 5, 14].

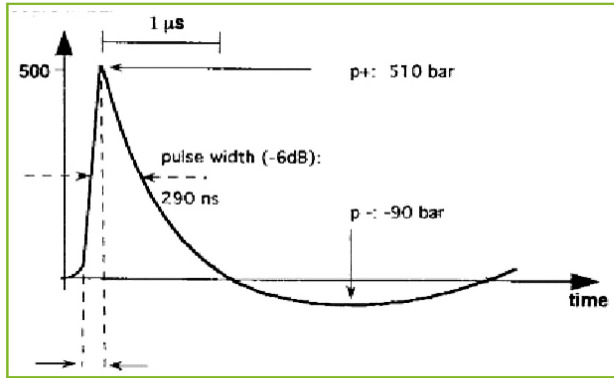


Abbildung 1: Form einer Stosswelle. Darstellung des Drucks im Zeitverlauf. | Illustration 1: Forme d'une onde de choc. Représentation de la pression dans le temps.

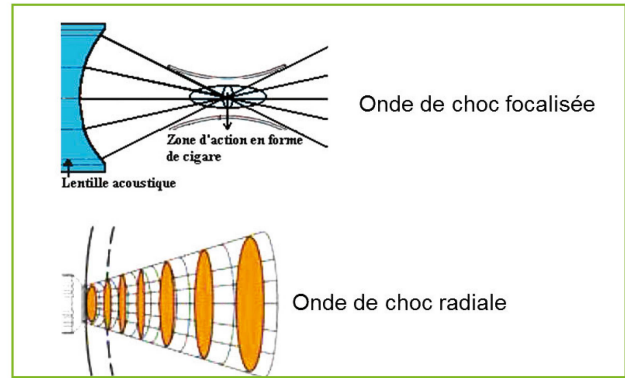


Abbildung 2: Unterschiedliche Formen fokalisierter und radialer Stosswellen [2]. | Illustration 2: Formes des ondes de choc focalisée et radiale [2].

Angenommene Wirkungsweisen von Stosswellen

Die Wirkung auf die durchdrungenen Strukturen steht mit zwei verschiedenen Mechanismen in Zusammenhang (Abbildung 3). Die direkte Wirkung beruht auf der raschen *positiven Phase der Stosswelle* (*positiver Druckanstieg*). Die kinetischen Energie der Welle wird an der Schnittstelle zweier Gewebe mit unterschiedlichem Widerstand in mechanische Energie umgewandelt. Trifft die Welle auf ein Medium mit hohem Widerstand wie einen Knochen, wird sie stark reflektiert.

Die indirekte Wirkung bezieht sich auf die *nachfolgende negative Phase der Stosswelle* (*Unterdruck*). Sie ruft Kavitationsphänomene (Abbildung 4) im Gewebe hervor. Dabei werden Gase aus dem Gewebe gelöst, die sich zu kleinsten Blasen formieren und sich bewegen [nach 2]. Diese Mikrogasblasen (Kavitationsbläschen) implodieren anschliessend und es entstehen Druck, kleinste Flüssigkeitsströme und Wärme (vernachlässigbar). Es besteht ein Einverständnis darüber, dass der Kavitationseffekt der Hauptmechanismus der biologischen Wirkung von Stosswellen ist [15].

Die therapeutische Wirkung besteht aus der Wirkung der Stosswellen selbst oder (und) der natürlichen Vernarbungsprozesse, die durch Mikrogewebeverletzungen ausgelöst werden. Schon geringe Energiemengen aktivieren die metabolischen Prozesse (zwischen 0,08 und 0,28 mJ/mm²), die höchsten Dosierungen zerstören Gewebe (ab 0,6 mJ/mm²).

Antifibrotische Wirkung

Die antifibrotische Wirkung von Stosswellen ist entscheidend. Man könnte die Stosswellen mit besonders wirksamen, tiefen Querfraktionen vergleichen. Man setzt auf mikroskopischer Ebene eine Neoläsion, die anschliessend besser vernarbt. Deswegen ist die Wirkung nicht sofort spürbar, sondern es müssen die üblichen Vernarbungszeiträume von Bindegewebe abgewartet werden. Das Endergebnis ist dementsprechend nach zirka sechs Wochen zu erwarten. Gleich nach der Behandlung wird eine Hypervaskularisation beobachtet (belegt durch farbkodierte Doppler-Sonografie). Sie sollte den lokalen Metabolismus verbessern [14].

Modes d'action présumés des ondes de choc

Les effets sur les structures traversées sont liés à deux mécanismes différents (illustration 3). L'effet direct est dû à la *phase positive de l'onde de choc* (*augmentation rapide de la pression*). Il est lié à la transformation de l'énergie cinétique de l'onde en énergie mécanique, à l'interface de deux milieux d'impédance différente. Lorsque l'onde est produite sur un milieu de forte impédance tel que l'os, la réflexion est importante.

L'effet indirect est en rapport avec la *phase négative consecutive de l'ODC* (*pression négative*). Il produit des phénomènes de cavitation (illustration 4) dans les tissus. La cavitation consiste en la formation et le mouvement de micro-bulles de gaz formées à partir de gaz dissous dans les tissus [d'après 2]. Ces micro-bulles (bulles de cavitation) implodent ensuite, induisant une production de pression, de micro-jets d'eau et de chaleur (négligeable). Il est généralement admis que c'est l'effet de cavitation qui est le principal mécanisme à l'origine des effets biologiques des ondes de choc. Le phénomène de cavitation généré par les ondes de choc est à l'origine des effets cliniques, c'est un élément déterminant à l'origine de la stimulation moléculaire cellulaire et des effets thérapeutiques bénéfiques observés [15].

Les effets de stimulation sont en rapport avec l'effet propre des ondes de choc ou (et) la stimulation naturelle des processus de cicatrisation après microlésions des tissus. Les niveaux d'énergie les plus faibles entraînent des processus d'activation métaboliques (de 0,08 à 0,28 mJ/mm²) et les plus élevées des lésions de désintégration (au-delà de 0,6 mJ/mm²).

Action défibrosante

L'action défibrosante des ODC est primordiale. Elles pourraient se comporter comme de «super» massages transverses profonds, utilisés en rééducation. Tout se passe comme si on créait une néo-lésion, à échelle microscopique, susceptible d'entraîner une meilleure cicatrisation ensuite. Il existe une stimulation des tissus que l'on souhaite faire cicatriser.

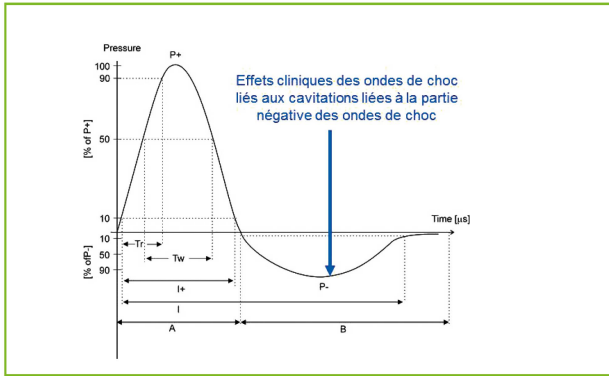


Abbildung 3: Merkmale und Wirkungen einer Stosswelle. Die klinischen Effekte treten in der negativen Druckphase auf (Unterdruck, blauer Pfeil) aufgrund des Kavitationsphänomens. | Illustration 3: Caractéristiques et effets d'une onde de choc. Les effets cliniques apparaissent lors de la phase négative (pression négative, flèche bleue) en raison des phénomènes de cavitation.

Schmerzlinderung

Durch die wiederholten Stöße werden auf lokaler Ebene schmerzstillende Substanzen freigesetzt. Diese Wirkung ergänzt den mechanischen Effekt und sorgt für eine raschere klinische Verbesserung. Die schmerzlindernde Wirkung ist unmittelbar zu beobachten. Sie erklärt sich durch Gate-Control-Phänomene und die mögliche Freisetzung der Substanz P (Schmerzmediator) [2]. Auch die Blutgefäße erweitern sich. Dies stärkt den lokalen Metabolismus, fördert Vernarbungsprozesse und in manchen Fällen auch die Knochenneubildung.

Nebenwirkungen

Stosswellenbehandlungen sind schmerzhaft, sie sollen jedoch für den Patienten erträglich sein. Zur Schmerzlinderung kann vor der Anwendung von Stosswellen ein kühlendes Spray auf den zu behandelnden Bereich appliziert werden. Verzögerte Nebenwirkungen sind vorübergehende Schmerzverschlimmerung, Hautrötungen und lokale Ödeme sowie Blutergüsse (v.a. in Zonen mit viel Fettgewebe). Diese Nebenwirkungen sind stets geringfügig und kein Grund für einen Behandlungsabbruch. Sie werden nur in 10 bis 20 Prozent der Fälle beobachtet.

Hauptindikationen

Extrakorporale Stosswellentherapie wird in der Physiotherapie bei folgenden Indikationen eingesetzt (unvollständige Liste):

- **Indikationen am Bewegungsapparat** [11, 14, 15]: Kalzifizierende oder nicht-kalzifizierende Tendinopathie [3, 5, 13], Enthesiopathie (Insertionstendinopathie), Pseudoarthrose, Plantarfasziitis mit oder ohne Fersensporn [9], Muskelverspannungen, Spastizität [8], Triggerpunkte. Aktuell verwenden wir Stosswellen in unserer Institution auch bei Morbus Osgood Schlatter, mit einer sehr positiven Wirkung und keinerlei Nebenwirkungen.

L'efficacité d'un traitement peut ne pas être observée immédiatement. Il faut attendre les délais normaux de cicatrisation des tissus mous qui sont de l'ordre de six semaines pour apprécier le résultat final. On observe une hypervascularisation à l'issue d'une séance (montrée par échographie-Doppler couleur), susceptible d'améliorer le métabolisme local [14].

Action antalgique

Les chocs répétés sont à l'origine de libération de substances antalgiques à un niveau local. Cet effet vient en complément de l'action mécanique et est à l'origine d'une amélioration clinique plus précoce, immédiate, observée en cours de séance et qui est explicable par des phénomènes de gate-control et par libération potentialisée de la substance P (médiateur de la douleur). Les ondes de choc radiales potentialisent sa libération [2]. Ceci entraîne une analgésie et une dilatation des vaisseaux sanguins, ce qui augmente le métabolisme local, favorise les processus de cicatrisation et, dans certains cas, provoque une néoformation osseuse.

Effets secondaires

Les séances d'ODC sont douloureuses mais doivent rester tolérables par le patient. Nous pouvons utiliser un spray réfrigérant avant l'application des ODC sur la zone à traiter pour diminuer la douleur. Les effets secondaires retardés sont habituellement de trois types: exacerbation temporaire de la douleur, rougeur et oedème locaux, ecchymose (intéressant généralement les zones où le panicule adipeux est important). Ils sont toujours mineurs, n'interdisent jamais la poursuite du traitement et sont observés dans 10 à 20 pour cent des cas seulement.

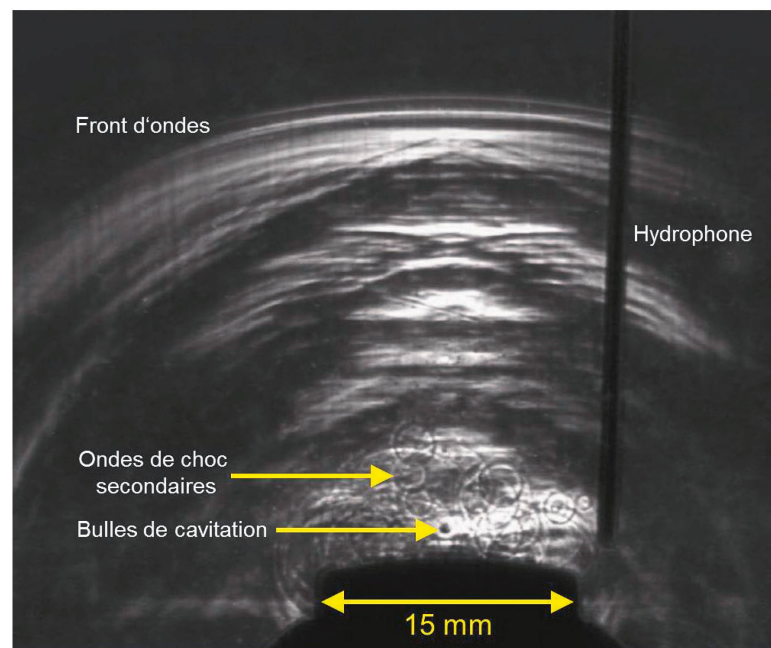


Abbildung 4: Kavitationsbläschen. | Illustration 4: Bulles de cavitation.

- *Urologische Indikationen:* Peyronie-Krankheit¹ [10], Erektionsstörungen [10, 12], Prostatitis, Kokzygodynie [6, 7].
- *Indikationen in ästhetischer Medizin:* Behandlung von Narben [1, 14, 15] und fibröser Cellulite [4].

Kontraindikationen

Zwei grundlegende Kontraindikationen sind zu beachten, weil in diesen Fällen kein lokales Trauma gesetzt werden darf: Patienten unter Antikoagulation oder mit Blutgerinnungsstörungen sowie Patienten mit komplexem regionalem Schmerzsyndrom (CRPS) vom Typ Algodystrophie.

Anmerkung: Schleimbeutelentzündungen und Sehnencheidenentzündungen sind keine Indikationen für Stosswellenbehandlungen.

Zur Anwendung

Die Anwendung hängt vom gewählten Gerät sowie der Art der verwendeten Stosswellen ab. Vor der Behandlung müssen einige Grundsätze beachtet werden:

Erstens ist eine *genaue Diagnose* für den Behandlungserfolg unverzichtbar. Betroffene Struktur und die Art der Läsion muss vor der Behandlung genau bekannt sein. Zweitens dürfen *keine Kontraindikationen* vorliegen. Drittens muss der Patient gut über die Stosswellenbehandlung und insbesondere über die erwarteten Wirkungen, mögliche Nebenwirkungen und die Schmerzhaftigkeit der Behandlung *informiert* werden. Manchmal ist es sinnvoll, den Patienten Stosswellen zuerst auf einer nicht schmerzhaften Stelle spüren zu lassen.

Eine Behandlung läuft wie folgt ab (*Abbildung 5*): Nach der klinischen Untersuchung wird der Patient bequem gelagert. Am Gerät wird der Druck (in der Regel zwischen 2,5 und 3 bar), die Frequenz (10 bis 15 Hz) und die Gesamtzahl der Stöße (2000) eingestellt. Der Schallkopf wird einige Minuten auf die zu behandelnde Stelle gehalten (Kontaktgel verwenden). Bei starken Schmerzen ist empfohlen, den Bereich vor und nach der Behandlung mit Eis zu kühlen.

Im Allgemeinen ist eine Sitzung alle zwei Wochen erforderlich, insgesamt vier bis sechs Mal.

Eine weitere Therapieoption

Extrakorporale Stosswellen stellen zweifellos eine Ergänzung im Therapiearsenal für Tendinopathien und zahlreiche andere Probleme des Bewegungsapparats dar sowie für überraschende weitere Indikationen (Peyronie-Krankheit, Kokzygodynie ...). Sie setzen genau beim Problem an und erfordern lediglich eine beschränkte Anzahl an Sitzungen. So kann der Zeit- und Kostenaufwand für die Patienten gesenkt werden. Die Ergebnisse können durch die gleichzeitige Anwendung klassischer Behandlungsverfahren noch weiter verbessert

Principales indications

Les ODC extracorporelles sont utilisées en physiothérapie dans les domaines suivants (liste non exhaustive):

- *Indications en appareil locomoteur* [11, 14, 15]: tendinopathies calcifiantes ou non [3, 5, 13], enthésopathies, pseudarthroses, aponévropathie plantaire avec ou sans épine calcanéenne [9], contractures musculaires, spasticité [8], points gâchettes.
Actuellement, dans notre service, nous l'utilisons également avec un effet très positif sur la maladie d'Osgood Schlatter et nous n'avons observé aucun effet secondaire.
- *Indications urologiques:* maladie de La Peyronie¹ [10], dysfonctionnement érectile [10, 12], prostatite, coccygodynie [6, 7].
- *Indications en médecine esthétique:* traitement des cicatrices [1, 14, 15], de la cellulite fibreuse [4].

Contre-indications

Deux contre-indications essentielles sont à retenir car elles interdisent d'exercer une action traumatisante locale: les patients sous traitement anti-coagulant ou qui présentent des troubles de la coagulation ainsi que ceux qui présentent un syndrome douloureux régional complexe de type algodystrophique.

Remarque: les bursites et les ténosynovites sont des non-indications aux traitements par ODC.

Méthodologie d'utilisation

La méthodologie d'utilisation sera fonction du choix de l'appareillage et du type d'ODC utilisées. Quelques principes sont à respecter avant le traitement.

Premièrement, un *diagnostic précis* est, comme toujours en médecine, indispensable pour le succès du traitement. Avant de traiter, on doit savoir quelle est exactement la lésion et son type. Deuxièmement, *aucune contre-indication* ne doit être présente. Les patients doivent être convenablement *informés* sur la thérapie par ODC et en particulier sur les effets attendus, les éventuels effets secondaires et l'aspect douloureux de la séance. Il est parfois judicieux de faire ressentir les ODC sur une zone non douloureuse au patient.

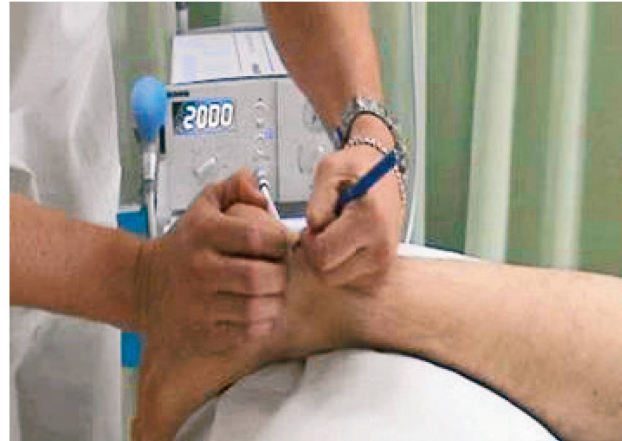Une séance se déroule comme suit (*illustration 5*): le patient est installé dans une position confortable après que le thérapeute a procédé à un examen clinique de la région à traiter. Le réglage de l'appareil se fait au niveau de la pression (en général de 2,5 à 3 bars), de la fréquence (10 à 15 Hz) et du nombre total de coups (2000). La séance se déroule par application de la tête à ondes (tête du pistolet)

¹ Peyronie-Krankheit (Induratio penis plastica): Eine Sklerose des Corpus cavernosum verursacht eine Verkrümmung des erigierten Penis.

¹ La maladie de La Peyronie (aussi appelée «induratio penis plastica») est une sclérose des corps caverneux, responsable d'une déviation de la verge en érection.

Abbildung 5: Beispiel für die Lokalisierung und Markierung des Bereiches einer Achillodynie. | Illustration 5: Exemple de repérage et de marquage de la zone pour une téninopathie d'achille.

werden [3]. Die Behandlung ist zudem einfach durchführbar und hat ein äusserst geringes iatrogenes Risiko. Demgegenüber stehen die Kosten für das Gerät und die Tatsache, dass die Stosswellentherapie nicht kassenpflichtig ist. Dies kann Physiotherapeuten davon abhalten, ein Gerät zu erwerben. |



Literatur | Bibliographie

1. Cui H., Hong A., Kim J., Yu JH4, Cho Y., Joo S., Seo C.: Extracorporeal Shock Wave Therapy Alters the Expression of Fibrosis-Related Molecules in Fibroblast Derived from Human Hypertrophic Scar. *Int J Mol Sci.* 2018; 19(1).
2. EMS: Communication au congrès sur les ondes de choc radiales et focales organisé au Touquet Paris Plage, les 11 et 12 juin 2010.
3. Frassanito P., Cavalieri C., Maestri R., Felicetti G.: Effectiveness of Extracorporeal Shock Wave Therapy and kinesio taping in calcific tendinopathy of the shoulder: a randomized controlled trial. *Eur J Phys Rehabil Med.* 2018; 54(3):333–340.
4. Knobloch K., Joest B., Vogt PM.: Cellulite and extracorporeal Shock wave therapy (CelluShock-2009) – a randomized trial. *BMC Womens Health.* 2010 (26);10:29.
5. Korakakis V., Whiteley R., Tzavara A., Malliaropoulos N.: The effectiveness of extracorporeal shockwave therapy in common lower limb conditions: a systematic review including quantification of patient-rated pain reduction. *Br J Sports Med.* 2018; 52(6):387–407.
6. Lin SF, Chen YJ., Tu HP, Lee CL., Hsieh CL., Wu WL., Chen CH.: The Effects of Extracorporeal Shock Wave Therapy in Patients with Coccydynia: A Randomized Controlled Trial. *PLoS One.* 2015, 10;10–11.
7. Marwan Y., Dahrab B., Esmaeel A., Ibrahim S., Al-Failakawi J.: Extracorporeal shock wave therapy for the treatment of coccydynia: a series of 23 cases. *Eur J Orthop Surg Traumatol.* 2017; 27(5):591–598.
8. Park S., Yang D., Uhm Y., Yoon J., Kim J.: Effects of extracorporeal shock wave therapy on upper extremity muscle tone in chronic stroke patients. *J Phys Ther Sci.* 2018 30(3):361–364.
9. Purcell R., Schroeder I., Keeling L., Formby P., Eckel T., Shawen S.: Clinical Outcomes After Extracorporeal Shock Wave Therapy for Chronic Plantar Fasciitis in a Predominantly Active Duty Population. *J Foot Ankle Surg.* 2018 (2), 1067–76.
10. Rassweiler J.: Extracorporeal Shock Wave Therapy (ESWT) in Urology: A Systematic Review of Outcome in Peyronie's Disease, Erectile Dysfunction, and Chronic Pelvic Pain. *Eur Urol.* 2018 Jul;74(1):115–117.
11. Reilly JM., Bluman E., Tenforde AS.: Narrative Review on the Effect of Shockwave Treatment for Management of Upper and Lower Extremity Musculoskeletal Conditions. *American Academy of Physical Medicine and Rehabilitation.* PM R. 2018 May 31. 237–45.
12. Rizk PJ., Krieger JR., Kohn TP, Pastuszak AW.: Low-Intensity Shock-wave Therapy for Erectile Dysfunction. *Sex Med Rev.* 2018 Mar 22.
13. Vahdatpour B., Forouzan H., Momeni F., Ahmadi M., Taheri P.: Effectiveness of extracorporeal shockwave therapy for chronic Achilles tendinopathy: A randomized clinical trial. *J Res Med Sci.* 2018 Apr 26; 23–37
14. Zhang L., Fu XB, Chen S., et al.: Efficacy and safety of extracorporeal shock wave therapy for acute and chronic soft tissue wounds: A systematic review and meta-analysis. *Int Wound J.* 2018.
15. Zhang L., Weng C., Zhao Z., Fu X.: Extracorporeal shock wave therapy for chronic wounds: A systematic review and meta-analysis of randomized controlled trials. *Wound Repair Regen.* 2017 25(4):697–706.

sur la zone à traiter pendant quelques minutes (utiliser un gel de contact). Si la douleur est importante, il est conseillé de glacer la région avant et après la séance.

En général, une séance hebdomadaire est nécessaire et le traitement consiste en 4 à 6 séances au total.

Une option thérapeutique supplémentaire

Les traitements par ondes de choc extracorporelles apportent de façon indiscutable une arme supplémentaire dans l'arsenal thérapeutique face aux tendinopathies et à de nombreux problèmes de l'appareil locomoteur ainsi que face à de nombreuses autres indications surprenantes (maladie de la Peyronie, coccygodynie, etc.). Ils répondent logiquement aux problèmes posés et ne demandent qu'un nombre limité de séances, permettant une diminution de coût et de temps perdu pour les patients. Les résultats pourraient être potentialisés par l'utilisation simultanée des thérapeutiques classiques [3]. La simplicité de la mise en œuvre du traitement est également à mettre en avant ainsi que le très faible risque iatrogène. Cependant le coût des appareils et la facturation non possible aux caisses maladie peuvent être parfois un frein à l'acquisition de ce type d'appareil par l'ensemble des physiothérapeutes. |



Kerkour Khelaf est Chef-Physiothérapeute et Réhabilitationscoordinateur im Hôpital du Jura in Delémont.


Khelaf Kerkour, physiothérapeute-chef, est coordinateur en rééducation à l'Hôpital du Jura, Delémont.

World Confederation for Physical Therapy

CONGRESS 2019

Geneva

10-13 May



Registration is now open!
Register by 31 October for Super Early Bird

www.wcpt.org/wcpt2019



World Confederation
for Physical Therapy

The World Confederation for Physical Therapy (WCPT)
represents the physical therapy profession worldwide

Hosted by:  **100 YEARS**

Lasertherapie mit Skanlab Laser Pro

Einfach,
schnell und
effektiv

Der Skanlab Laser Pro appliziert eine Low-Level-Laser-Therapy (LLLT) im Wellenbereich 808 nm mit einer einmaligen maximalen Lichtabgabe von 500 mW innerhalb von 10 Sekunden und erreicht dadurch eine Tiefenwirkung von bis zu 10 cm. Weitere Informationen finden Sie auf: www.simonkeller.ch/laser

 **Simon Keller AG**
3400 Burgdorf

 034 420 08 00
verkauf@simonkeller.ch

 Einfach clever shoppen:
www.simonkeller.ch

Keller
medical