

Zeitschrift: Physioactive

Band: 55 (2019)

Heft: 4

Artikel: Diskushernienoperationen und ihr Stellenwert = Place de la chirurgie dans le traitement des hernies discales

Autor: Norberg, Michael

DOI: <https://doi.org/10.5169/seals-928938>

Nutzungsbedingungen

Die ETH-Bibliothek ist die Anbieterin der digitalisierten Zeitschriften. Sie besitzt keine Urheberrechte an den Zeitschriften und ist nicht verantwortlich für deren Inhalte. Die Rechte liegen in der Regel bei den Herausgebern beziehungsweise den externen Rechteinhabern. [Siehe Rechtliche Hinweise.](#)

Conditions d'utilisation

L'ETH Library est le fournisseur des revues numérisées. Elle ne détient aucun droit d'auteur sur les revues et n'est pas responsable de leur contenu. En règle générale, les droits sont détenus par les éditeurs ou les détenteurs de droits externes. [Voir Informations légales.](#)

Terms of use

The ETH Library is the provider of the digitised journals. It does not own any copyrights to the journals and is not responsible for their content. The rights usually lie with the publishers or the external rights holders. [See Legal notice.](#)

Download PDF: 17.11.2024

ETH-Bibliothek Zürich, E-Periodica, <https://www.e-periodica.ch>

Diskushernienoperationen und ihr Stellenwert

Place de la chirurgie dans le traitement des hernies discales

MICHAEL NORBERG

Eine chirurgische Intervention bei Diskushernien ist in Notfällen indiziert oder wenn die konservativen Therapien ausgeschöpft sind. Den Neurochirurgen stehen verschiedene Verfahren zur Verfügung. Komplikationen und Reoperationen sind jedoch nicht selten.

In der Glaubenswelt primitiver Kulturen waren Ischialgien ein übernatürliches Phänomen, das mit dämonischen Kräften in Verbindung gebracht wurde. Doch schon die alten Ägypter sahen einen Zusammenhang zwischen Erkrankungen der Lumbalregion und Symptomen in den Beinen. Zu Beginn des 20. Jahrhunderts entwickelte dann Schmorl das Konzept der Diskushernie [1].

Die erste Publikation über eine Diskushernienoperation veröffentlichten Mixter und Barr 1934 im NEJM (New England Journal of Medicine). Die beiden Autoren statuierten, dass die Ruptur von Bandscheiben eine häufige Schmerzursache und die operative Versorgung die Behandlungsmethode der Wahl sei [2]. In der Folge wurde die Disketomie zur häufigsten Intervention von Neurochirurgen, und das ist sie bis heute.

Diskushernien sind eine weitverbreitete Erkrankung, die zwischen 2 und 3 Prozent der Bevölkerung betrifft. Die klassische Symptomatik ist gekennzeichnet durch eine Lumbalgie zusammen mit einer fortschreitenden Ischialgie. Im natürlichen Verlauf klingen die Symptome im Grossteil der Fälle im Lauf von 4 bis 6 Wochen ab.

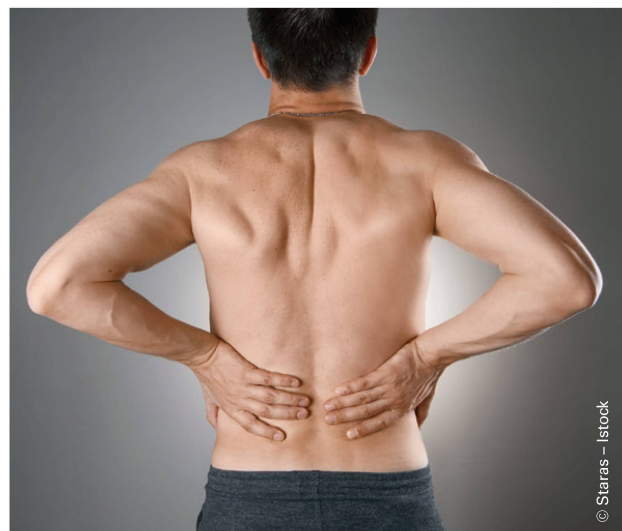Diskushernie: eine Definition

Es besteht kein allgemeingültiger Konsens, doch für das Krankheitsbild der Radikulopathie mit Diskushernie verfügen wir über die Definition der «North American Spine Society NASS». Sie besagt, dass es sich um «eine lokale Verlagerung von Bandscheibengewebe über die normalen Grenzen des Intervertebralraums hinaus handelt, die zu Schmerzen, Schwäche oder Hyposensibilität entlang eines Dermatoms oder Myotoms führt». Eine Diskushernie ist eine «fokale Pathologie, die 'häufig' im Kontext einer Bandscheibendegeneration auftritt» [3].

Une hernie discale nécessite une intervention dans les cas d'urgence ou en cas d'échec du traitement conservateur. Les neurochirurgien·ne·s disposent d'un certain nombre de techniques opératoires. Cependant, complications et ré-interventions ne sont pas rares.

Les croyances des sociétés primitives associaient la sciatgie à un phénomène surnaturel lié à des forces démoniaques. Les égyptiens voyaient un lien entre la pathologie lombaire et des symptômes dans les membres inférieurs. Au début du 20^e siècle, le concept de hernie discale a été introduit par Schmorl [1].

La première publication au sujet d'une intervention sur une hernie discale est celle de Mixter et Barr (1933) publiée dans le NEJM en 1934. Les auteurs affirmaient que la rupture du disque intervertébral était une origine fréquente de douleurs et que le traitement chirurgical était le traitement de prédilection [2]. Par la suite, la discectomie allait devenir l'intervention la plus fréquente faite par les neurochirurgiens, même jusqu'à ce jour.



Diskushernien: Im natürlichen Verlauf klingen die Symptome meistens nach 4-6 Wochen ab. | Hernies discales: l'évolution naturelle est généralement une régression des symptômes après 4 à 6 semaines.

Die erste Behandlungswahl ist eine konservative Therapie, bestehend aus Medikation und Physiotherapie, gelegentlich unterstützt durch Infiltrationen.

Chirurgische Indikation

Die operative Versorgung von Diskushernien ist in Notfällen oder als Behandlung der zweiten Wahl indiziert.

Notfälle: Liegt ein Cauda-equina-Syndrom, eine Paraparese, eine Blasen- oder Stuhlinkontinenz vor oder besteht eine fortschreitende Parese (M3 oder geringer), ist eine rasche operative Versorgung wichtig.

Relative Indikation oder Behandlung der zweiten Wahl: Bei starken radikulären Schmerzen und klarer Korrelation zwischen radiologischer und klinischer Befunde, die mithilfe einer korrekt durchgeführten konservativen Behandlung nicht kontrollierbar sind. Wenn nach vier bis sechs Monaten das Versagen der konservativen Therapie festgestellt wird, wird als Behandlung der zweiten Wahl ein chirurgischer Eingriff empfohlen.

Faktoren, die das chirurgische Ergebnis beeinflussen

Für die folgenden *biologischen und psychosozialen* Faktoren hat sich ein Zusammenhang mit schlechten postoperativen Ergebnissen gezeigt [4]: niedriger Bildungsstand, geringe berufliche Zufriedenheit, langdauernde Krankschreibung, starke Schmerzen vor der Operation, passive Vermeidungsstrategien sowie psychosoziale Probleme.

Schmerzen und Lebensqualität: Es mag widersprüchlich klingen, doch je stärker die Schmerzen in der unteren Extremität sind, desto besser sind der COMI-Wert (Core Outcome Measures Index) nach 12 Monaten sowie die VAS¹-Schmerzwerte nach 2 und 7 Jahren [4].

Der Operationszeitpunkt

Es ist immer schwierig, den idealen Zeitpunkt für einen chirurgischen Eingriff zu bestimmen: 46,1 Prozent der Chirurgen sprechen sich für eine Mindestdauer der konservativen Therapie von 4 bis 8 Wochen aus, 23 Prozent sprechen von 8 bis 12 Wochen, 11,3 Prozent sehen mehr als 12 Wochen als optimal an. 19,5 Prozent der Chirurgen führen den Eingriff in den ersten vier Wochen durch, 20 Prozent davon innerhalb der ersten beiden Wochen [5].

Als Argument für die Operation werden immer wieder unerträgliche Schmerzen angeführt, die auf die konservative Therapie nicht ansprechen. Dabei muss eine gute Korrelation zwischen den radiologischen und klinischen Befunden bestehen.

Offene und endoskopische Zugänge

Als Standardtechnik galt lange Zeit der offene Zugang. Doch nach der Einführung der Mikroskopie im Jahr 1977 wurden

La hernie discale est une pathologie très fréquente qui touche 2 à 3 % de la population. La symptomatologie classique est une lombalgie avec apparition progressive d'une sciatalgie. L'évolution naturelle est dans la majorité des cas une régression des symptômes dans les 4 à 6 semaines qui suivent.

Hernie discale: définition

Il n'existe pas de consensus mais, en cas de radiculopathie avec hernie discale, la définition de la NASS mentionne un «déplacement localisé de matériel discal au-delà des marges normales de l'espace interdiscal, résultant en douleur, faiblesse ou une hypo-sensibilité suivant un dermatome ou un myotome». Une hernie discale est une «pathologie focale qui s'inscrit 'souvent' dans le contexte d'une dégénérescence discale» [3].

Le traitement conservateur représente l'action de première intention, sous forme de médication et de physiothérapie; il est parfois appuyé par des infiltrations.

Indications chirurgicales

L'indication chirurgicale est posée en cas d'urgence ou en traitement de deuxième intention.

Urgence: en présence d'un syndrome de la queue du cheval, de paraparésie, d'incontinence vésicale ou des selles, ou lors d'une parésie progressive (M3 ou moins) une sanction chirurgicale rapide est importante.

Indication relative ou traitement de deuxième intention: en cas de douleurs radiculaires sévères avec une corrélation radioclinique claire qui ne sont pas gérables par un traitement conservateur correctement mené. Quand l'échec du traitement conservateur est constaté – après quatre à six mois – une opération est recommandée dans le but de diminuer les symptômes et d'améliorer la fonction.

Facteurs qui influencent les résultats chirurgicaux

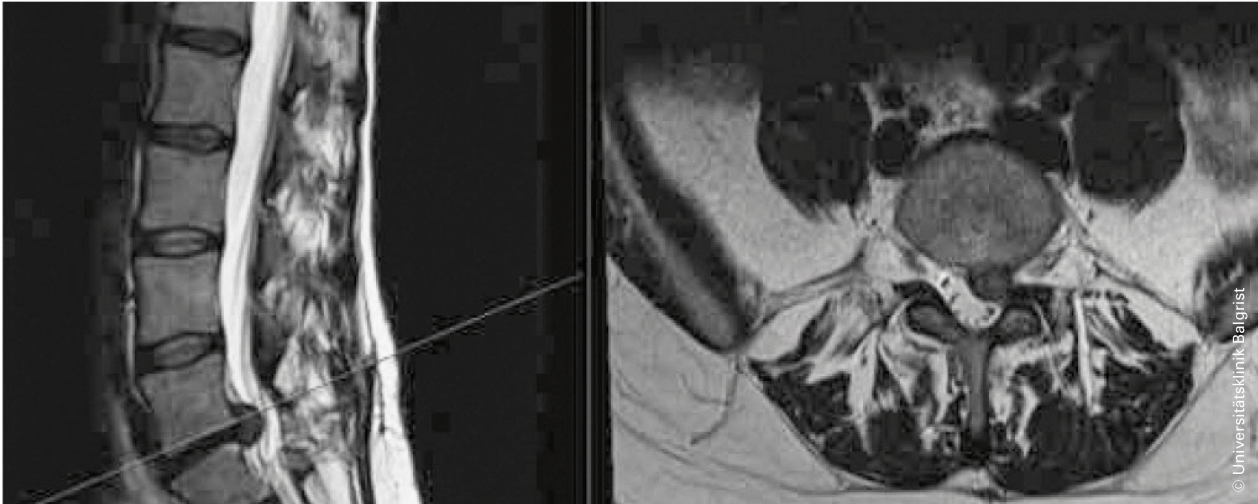Les *facteurs bio-psycho-sociaux* suivants ont montré des liens avec de mauvais résultats post-opératoires: un faible niveau d'éducation, une faible satisfaction au travail, des arrêts de travail prolongés, une douleur préopératoire élevée, des stratégies passives d'évitement ainsi que des problèmes psychosociaux [4].

Douleur et la qualité de vie: cela peut paraître paradoxal, mais plus la douleur du membre inférieur est importante, meilleure sera le COMI (*Core outcome Measures index*) à 12 mois et meilleure sera l'amélioration de l'EVA à 2 et 7 ans [4].

Quand opérer?

Le moment idéal pour une sanction chirurgicale reste toujours difficile à déterminer: 46,1 % des chirurgiens préconisent une période minimale de 4 à 8 semaines de traitement conservateur, 23 % 8 à 12 semaines, 11,3 % > 12

¹ VAS: Visual Analog Scale.



Diskushernie: Bandscheibengewebe verlagert sich über die normalen Grenzen des Intervertebralraums hinaus [3]. | **Hernie discale:** déplacement localisé de matériel discal au-delà des marges normales de l'espace interdiscal [3].

rasch endoskopische Ansätze unter Lokalanästhesie entwickelt. Randomisierte Studien zeigen heute, dass die minimal-invasive Chirurgie für die Patienten vorteilhafter ist: Sie verursacht nicht mehr Komplikationen als offene Zugänge, verringert den Blutverlust und verkürzt den Spitalaufenthalt [5]. Die Techniken werden je nach Pathologie gewählt, nachfolgend ein Überblick.

Diskushernie

Ziel der operativen Versorgung war stets die Befreiung des komprimierten Nerven. Möglichst wenig invasive Methoden sollen die umgebenden Strukturen so weit wie möglich (maximal) erhalten.

Folgende hauptsächlich Methoden stehen zur Verfügung (mit Prozentangabe zur Häufigkeit) [6]:

- Offene Zugänge/Mikrodiskektomien (45 %): klassischer Zugang mit Hemilaminektomie.
- Tubuläre Diskektomien (28 %): röhrenförmige Instrumente mit zunehmender Grösse ermöglichen es, den Zugangsweg schrittweise zu dilatieren.
- Perkutane endoskopische Diskektomien (11 %): perkutaner Zugang unter Verwendung eines Endoskops.
- Perkutane Diskektomien (14 %): 1-2 cm offener posterolateraler Zugang ermöglicht die Nukleotomie, Nukleoplastik und Chemonukleolyse.

Riss des Anulus fibrosus

Bei einem Riss im Anulus fibrosus sind folgende Methoden zu nennen [7]:

Nahtmethoden: Bei den ersten chirurgischen Verfahren wurden Anker oder Nähte auf Knochenebene eingesetzt. Die Fixierungsmethoden verhinderten in vitro wirksam das Austreten des Nucleus pulposus. Doch die praktische Umsetzung blieb schwierig, die Verfahren wurden aufgegeben.

Verschlussimplantate [8]: Im Laufe der Zeit wurden andere,

semaines, alors que 19,5 % l'effectuent dans les quatre premières semaines et 20 % l'effectuent dans les deux 1^{ères} semaines [5]. L'argument pour opérer reste des douleurs intolérables ne cédant pas au traitement conservateur, avec une bonne corrélation entre radiologie et clinique.

Abords chirurgicaux ouverts et endoscopiques

Longtemps la technique standard a été la voie ouverte. Mais, dès l'introduction du microscope, en 1977, amenant un traitement avec une approche mini-invasive, des changements sont intervenus. Des approches endoscopiques sous anesthésie locale ont été développées. Des études randomisées montrent actuellement un avantage pour la chirurgie endoscopique du côté des patients, sans plus de complications, avec une diminution de la durée d'hospitalisation et de la perte sanguine [5]. La technique opératoire est choisie en fonction des pathologies. Un aperçu:

Hernie discale

Le but de la chirurgie a toujours été de libérer le nerf comprimé. On essaie au maximum de préserver les structures environnantes avec des approches les moins invasives possible. Les principales méthodes sont les suivantes (avec le taux de leur utilisation) [6]:

- abords ouverts/microdiscectomies (OMD) (45 %): voie d'abord classique avec hémilaminectomie
- discectomies tubulaires (DT) (28 %): utilisation d'instruments tubulaires de tailles progressives permettant de dilater progressivement l'approche vers la cible
- discectomies endoscopique percutanée (DEP) (11 %): voie d'abord percutanée avec utilisation d'un endoscope
- discectomies percutanées (DP) (14 %): voie d'abord de 1 à 2 cm postérolatérale qui permet une nucléotomie, une nucléoplastie ou une chemonucléolyse.

steifere Verschlussvorrichtungen entwickelt, mit Verankerung im Knochen (Barricaid® und Anulex®). Diese Verfahren scheinen Rezidive zumindest kurzfristig zu reduzieren, Langzeitstudien fehlen.

Hydrogels: Verschiedene Komponenten wurden vorgeschlagen, um die Austrittsstelle zu verschliessen. Zum Beispiel die Injektion unterschiedlicher Gele, darunter Alginate, Agarsen, Gelatine, Kollagene, Polyglykolsäure, Glykosaminoglykane und Hyaluronsäure. Die Idee dahinter ist, durch vermittelnde Zellen eine günstige Umgebung für die Zellregeneration zu schaffen. Doch die Punktion einer Bandscheibe kann die Degeneration verstärken. Es gibt keine Studien zu mittel- und langfristigen Resultaten.

Synthetische Polymere zum Ersatz des Nucleus pulposus

Ursprünglich bestand das Ziel darin, Implantate zu finden, welche die Diskushöhe und die funktionelle Mobilität wiederherstellen können. Anfänglich wurde nach Komponenten gesucht, die dieselben wasserbindenden Eigenschaften aufwiesen wie die im Nucleus pulposus enthaltenen Glykosaminoglykane. Damit sollten Implantate nach ihrem Einsetzen in der Lage sein, ihr Volumen zu vergrössern. Nach zahlreichen Laborversuchen wurden die ersten klinischen Studien mit einer filamentartigen Struktur, dem sogenannten GelStix®, durchgeführt. Allerdings kam es wie bei ähnlichen Versuchen zu Komplikationen, so zum Beispiel zur Fragmentierung des Implantats.

Injizierbare Polymere, die sich nach der Injektion in eine Art Gel oder Feststoff umwandeln können, wären eine Alternative. Zurzeit ist nur wenig darüber bekannt, wie sich solche Implantate in der lokalen Zellumgebung verhalten. Doch die Forschung setzt sich verstärkt mit dieser Möglichkeit auseinander.

Gesamtergebnisse der operativen Versorgung

Bei gutem Gelingen bietet die operative Versorgung für Patienten eine raschere Erholung und Rehabilitation als die konservative Therapie. Der Unterschied zwischen den beiden Behandlungsansätzen verringert sich zwar in der Langzeitbeobachtung, die Operation bleibt jedoch leicht überlegen [9]. Sechs bis acht Wochen nach der Operation schwankt die Erfolgsquote zwischen 46 und 75 Prozent und die Patientenzufriedenheit steigt nach 1 bis 2 Jahren auf 78 bis 95 Prozent. Trotz dieser positiven Werte berichten 30 bis 70 Prozent der operierten Personen über Restschmerzen [4].

Übrigens: Persistierende Schmerzen sind meist nicht mit der chirurgischen Technik verbunden, sondern mit der Evaluation der Schmerzursache und aller relevanten Elemente in der Anamnese, inklusive soziale, professionelle und psychologische Faktoren [10].

Randomisierte Studien zeigen, dass 40 Prozent der Patienten in der Gruppe der konservativen Therapie innerhalb von 2 Jahren operiert werden. Allerdings kommt es auch bei 7 bis



Verschlussimplantate scheinen Rezidive zumindest kurzfristig zu reduzieren. | Les implants de fermeture forment une barrière qui semble prévenir les récurrences à court terme.

Déchirure annulaire

En cas de déchirure de l'annulus fibrosus, il est possible d'utiliser les méthodes suivantes [7]:

Suture: les premières approches chirurgicales utilisaient des ancrs ou des sutures au niveau osseux. Ces moyens de fixation étaient efficaces in vitro, empêchant le noyau pulpeux de sortir. Mais leur implantation pratique demeurait difficile et ont amené leur abandon.

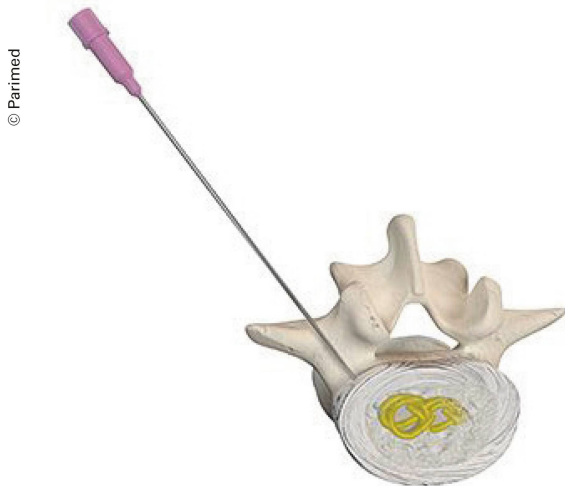Implants de fermeture [8]: par la suite, d'autres moyens de fermeture, plus rigides, comme des dispositifs ancrés dans l'os (Barricaid® et Anulex®) ont été proposés. À court terme, ces moyens semblent diminuer les récurrences, mais il manque clairement des études au long cours.

Hydrogels: différents composants ont été proposés pour colmater les brèches, comme l'injection de gels comme des alginates, agaroses, gélatines, collagènes, acide polyglycolique, glycosaminoclycans, acide hyaluronique. L'idée étant d'injecter un environnement favorable à la régénérescence cellulaire par des cellules médiatrices. Mais le fait de ponctionner un disque, peut aggraver la dégénérescence. Il n'y a pas d'étude de moyen et long cours à ce sujet.

Polymères synthétiques en remplacement du noyau pulpeux

Le but initial était de trouver des implants qui pouvaient restaurer la mobilité fonctionnelle et la hauteur. Au début, on a essayé de trouver des composants gardant la propriété hydratante des glycosaminoglycans (GAG) du noyau pulpeux. L'implant prendrait du volume une fois implanté. Après de nombreux essais, des premiers essais cliniques ont été effectués avec une structure filamentueuse qui avait cette propriété, le GelStix®. Néanmoins, des complications comme la fragmentation de l'implant ont été rapportées.

Une autre possibilité serait un polymère injectable qui aurait une propriété de transformation vers une forme en gel ou solide une fois injectée. Actuellement, on connaît mal



Hydrogels sollen die Austrittsstelle verschliessen und die Zellregeneration begünstigen. | Des hydrogels sont utilisés pour colmater les disques et pour favoriser la régénérescence cellulaire.

18 Prozent der operierten Patienten innerhalb von zwei Jahren zu einem Rezidiv, das in 80 Prozent der Fälle erneut chirurgisch behandelt werden muss [9].

Risikofaktoren für Revisionschirurgie


5 bis 18 Prozent der Patienten werden erneut operiert, was ein beträchtlicher Anteil ist; manche Studien sprechen sogar von 26 Prozent [11]. Die SPORT-Studie (8 Jahre Beobachtung) berichtet von 15 Prozent Revisionsoperationen und 9 Prozent Diskushernien-Rezidive. Der bedeutendste Risikofaktor für eine erneute Operation war, beim Einschluss in die Studie der Meinung zu sein, dass die Symptome sich verschlimmert (Hazard Ratio HR = 1,46; p = 0,0426). Dieser Gedanke war ein Zeichen von Besorgnis.

Zu einem Diskushernien-Rezidiv kann es bis zu 8 Jahre nach dem ersten Eingriff kommen, doch 50 Prozent der Rezidive treten im ersten Jahr auf. Bis zu 32 Prozent der Patienten berichten über ein traumatisches Ereignis vor dem Rückfall [12].

Andere Studien haben Risikofaktoren wie geringes Alter, fehlende sensomotorische Defizite, Bandscheibensequester, Dauer der Krankschreibung, Diabetes, Rauchen und höheren Ausgangs-ODI (Oswestry Disability Index) aufgezeigt.

Komplikationen bei der chirurgischen Versorgung

Bei Bandscheibenoperationen können mehrere schwerwiegende Komplikationen auftreten. Zu Duraläsionen kommt es je nach Studie in 1 bis 17 Prozent der Fälle. Diese Komplikation erhöht die Spitalkosten und steigert die Narbendehiszenz (Aufgehen der Narbe) um den Faktor 2,4. Andere Komplikationen betreffen postoperative Infektionen in 1 bis 5 Prozent der Fälle, eine Verschlechterung des funktionellen Status (4 %) und radikuläre Läsionen (0,2 %) [13]. Bei der endoskopischen Chirurgie ist die Komplikationsrate signifikant tiefer. Zudem weist sie um 4,1 bis 5,8 Prozent geringere Kosten auf [14].



comment de tels implants agissent avec l'environnement cellulaire local, mais la recherche s'y penche de manière sérieuse.

Résultats globaux des traitements chirurgicaux

Dans le cadre d'un bon résultat, la chirurgie présente une rééducation et une récupération plus rapides que le traitement conservateur. Cette différence diminue dans le cadre d'un suivi à long terme, mais elle laisse toutefois un discret avantage à la chirurgie [9]. Le taux du succès varie de 46–75 % 6–8 semaines après l'opération pour monter à 78–95 % de patients satisfaits à 1–2 ans. Malgré ces taux favorables, 30–70 % des personnes opérées rapportent quand même des douleurs résiduelles [4]. Par ailleurs, les douleurs persistantes ne sont la plupart du temps pas liées à la technique opératoire, mais à l'évaluation initiale de la douleur et aux éléments relevant de l'anamnèse, y compris les facteurs sociaux, professionnels et psychologiques [10].

Des études randomisées ont montré que, malgré l'assignation au traitement conservateur, 40% des patients avaient de la chirurgie dans les 2 ans. Toutefois, parmi les patients opérés, 7 à 18% avaient une récurrence dans les 2 ans, nécessitant chez 80% une reprise chirurgicale [9].

Facteurs de risque de ré-opération

Le taux de reprise est non-négligeable (5 à 18 %) ; certains groupes indiquent même jusqu'à 26% de reprise [11]. L'étude SPORT (suivi de 8 ans) mentionnait 15% de reprises, avec un taux de récurrence herniaire de 9%. Le facteur de risque principal de reprise était le fait de penser, au moment de l'inclusion dans l'étude, que les symptômes s'aggravaient (Hazard ratio (HR) = 1,46; p = 0,0426). Cette pensée était liée à l'inquiétude.

Une récurrence herniaire peut survenir jusqu'à 8 ans après une première intervention, mais 50 % surviennent durant la première année. Il semblerait que jusqu'à 32 % soient

Opérations klug einsetzen

Bandscheibenoperationen haben ihren Platz in der Behandlung von Diskushernien. Um einen guten Nutzen zu haben, muss man wissen, wann man sie am besten einsetzt. Die Mehrzahl der Ischialgien erfordern keine chirurgische Intervention, sondern kann konservativ behandelt werden. Langfristig gesehen sind die beiden Behandlungsansätze in Bezug auf die funktionelle Erholung und die Wiederaufnahme der Arbeit gleichwertig, mit jedoch weniger Komplikationen beim konservativen Vorgehen. Die Operationsrisiken, die möglichen Komplikationen und die (langfristige) postoperative Rezidivrate sind zu berücksichtigen. |



Dr. med. Michael Norberg ist medizinischer Leiter der Klinik Lavey VD. Der orthopädische Chirurg und Rehabilitationsmediziner, spezialisiert auf die Behandlung chronischer Schmerzen, war früher Chefarzt der Wirbelsäulenabteilung im Universitätsspital Waadt CHUV. Norberg ist Vizepräsident der Rheumaliga Waadt und Vorstandsmitglied der Französischen Rheumatologie Gesellschaft (Bereich Wirbelsäule).

Dr Michael Norberg est directeur médical de Lavey Médical SA à Lavey-les-Bains, formation de chirurgie orthopédique et réhabilitation, spécialisé dans le traitement des douleurs chroniques; ancien médecin responsable de l'unité rachis du CHUV; vice-président de la Ligue vaudoise contre le rhumatisme; membre du bureau de la Section rachis de la Société française de rhumatologie.

dues un événement traumatique précèdent la rechute [12]. D'autres études ont montré des facteurs de risque comme le jeune âge, un déficit sensitivo-moteur, un séquestre discal, la durée d'arrêt de travail, le diabète, le tabagisme et un *Oswestry Disability Index* (ODI) plus haut au départ.

Complications post-chirurgicales

Il existe plusieurs complications sérieuses associées à la chirurgie discale. Le taux de lésions dures varie de 1 à 17 % selon les études. Ces complications ont des effets généraux, avec une augmentation du coût hospitalier et une augmentation de la déhiscence cicatricielle de 2,4 fois. D'autres complications concernent un taux d'infection postopératoire de 1 à 5 %, une péjoration du status fonctionnel (4 %) et des lésions radiculaires (0,2 %) [13]. Il semble que les taux de complications soient nettement moindres avec la chirurgie endoscopique, tout en ayant un coût inférieur de 4,1 % à 5,8 % [14].

Poser l'indication opératoire à propos

Le traitement chirurgical de la hernie discale a sa place dans le traitement des hernies discales. Il faut cependant savoir quand le programmer au mieux pour en tirer bénéfice. Néanmoins, la majorité des sciatalgies n'ont pas besoin d'une sanction chirurgicale et se résolvent par un traitement conservateur. Les études semblent confirmer l'équivalence des deux approches dans le suivi à long terme du point de vue de la récupération fonctionnelle et de l'aptitude à la reprise du travail, avec toutefois moins de complications dans le cadre du traitement conservateur. Par ailleurs, il ne faut pas non plus oublier les risques de la chirurgie, les complications potentielles et le taux de récurrence après chirurgie, même à long terme (jusqu'à 8 ans après). |

Literatur | Bibliographie

1. Truumees E. A history of lumbar disc herniation from Hippocrates to the 1990s. *Clin Orthop Relat Res* 2015; 473(6): 1885–1895.
2. Mixter WJ, Barr JS. Rupture of the intervertebral disk with involvement of the spinal canal. *N Engl J Med* 1934; 211: 210–215.
3. Corniola MV et al. Hernie discale lombaire – Diagnostic et prise en charge. *Rev Med Suisse* 2014; 10: 2376–82.
4. Rushton et al. Physical prognostic factors predicting outcome following lumbar discectomy surgery: systematic review and narrative synthesis. *BMC Musculoskeletal Disorders* (2018) 19: 326.
5. Benzakour T et al. Current concepts for lumbar disc herniation. *International Orthopaedics* (2019) 43: 841–851.
6. Alvi M A et al. Operative Approaches for Lumbar Disc Herniation: A Systematic Review and Multiple Treatment Meta-Analysis of Conventional and Minimally Invasive Surgeries. *World Neurosurg.* (2018) 114: 391–407.
7. Bowles RD, Setton LS. Biomaterials for Intervertebral Disc Regeneration and Repair. *Biomaterials.* 2017; 129: 54–67.
8. Choy WJ et al. Annular closure device for disc herniation: meta-analysis of clinical outcome and complications. *BMC Musculoskeletal Disorders* (2018) 19: 290.
9. Arts et al. Comparison of treatments for lumbar disc herniation. *Medicine* (2019) 98: 7 (e14410).
10. Schizas C. Opéré du dos et toujours mal. *Rev Med Suisse* 2014; 10: 238.
11. Leven D et al. Risk Factors for Reoperation in Patients Treated Surgically for Intervertebral Disc Herniation. *J Bone Joint Surg Am.* 2015; 97: 1316–25.
12. Hlubek RJ, Mundis Jr GM. Treatment for Recurrent Lumbar Disc Herniation. *Curr Rev Musculoskelet Med* (2017) 10: 517–520.
13. Amin RA, Andrade NA, Neuman BJ. Lumbar Disc Herniation. *Curr Rev Musculoskelet Med* (2017) 10: 507–516.
14. Lewandrowski KU. Incidence, Management, and Cost of Complications After Transforaminal Endoscopic Decompression Surgery for Lumbar Foraminal and Lateral Recess Stenosis: A Value Proposition for Outpatient Ambulatory Surgery. *International Journal of Spine Surgery*, 13(1), 2019, 53–67.