Zeitschrift: Prisma : illustrierte Monatsschrift für Natur, Forschung und Technik
Band: 5 (1950)
Heft: 1

Artikel: Operation ohne Schmerzen : eine Speiseröhre wird gesprengt
Autor: Frei-Sulzer, Max
DOI: https://doi.org/10.5169/seals-653362

Nutzungsbedingungen
Die ETH-Bibliothek ist die Anbieterin der digitalisierten Zeitschriften auf E-Periodica. Sie besitzt keine Urheberrechte an den Zeitschriften und ist nicht verantwortlich für deren Inhalte. Die Rechte liegen in der Regel bei den Herausgebern beziehungsweise den externen Rechteinhabern. Das Veröffentlichen von Bildern in Print- und Online-Publikationen sowie auf Social Media-Kanälen oder Webseiten ist nur mit vorheriger Genehmigung der Rechteinhaber erlaubt. Mehr erfahren

Conditions d'utilisation
L'ETH Library est le fournisseur des revues numérisées. Elle ne détient aucun droit d'auteur sur les revues et n'est pas responsable de leur contenu. En règle générale, les droits sont détenus par les éditeurs ou les détenteurs de droits externes. La reproduction d'images dans des publications imprimées ou en ligne ainsi que sur des canaux de médias sociaux ou des sites web n'est autorisée qu'avec l'accord préalable des détenteurs des droits. En savoir plus

Terms of use
The ETH Library is the provider of the digitised journals. It does not own any copyrights to the journals and is not responsible for their content. The rights usually lie with the publishers or the external rights holders. Publishing images in print and online publications, as well as on social media channels or websites, is only permitted with the prior consent of the rights holders. Find out more

Download PDF: 09.07.2025

ETH-Bibliothek Zürich, E-Periodica, https://www.e-periodica.ch

Operation ohne Schmerzen

Eine Speiseröhre wird gesprengt

Von Dr. Max Frei-Sulzer

Von dem Augenblick an, wo wir einen Bissen hinuntergeschluckt haben, ist sein weiterer Transport durch die Speiseröhre in den Magen und durch die Gedärme nicht mehr unserem Willen unterworfen. Wandernde Einschnürungen der Darmwand schieben den Bissen automatisch weiter. Wie von einer unsichtbaren Macht gezwungen, öffnen sich vor ihm alle Hindernisse. Wenn man den Patienten einen Kontrastbrei schlucken läßt, kann man vor dem Röntgenschirm genau verfolgen, wie die Bissen durch die Speiseröhre hinuntergleiten und sich der Mageneingang vor ihnen automatisch öffnet.

Dieses normale Geschehen kann mannigfachen Störungen unterworfen sein, von denen die bekannteste wohl diejenige ist, bei der die Bewegungen der Muskulatur vorübergehend in umgekehrter Reihenfolge sich abspielen: statt abwärts wie bei der Peristaltik wird bei dieser „Antiperistaltik" der Bissen aufwärts befördert, d. h. erbrochen. Im Gegensatz zu dieser vorübergehenden Störung stehen alle diejenigen Fälle, wo als Folge einer Schädigung der Muskulatur oder einer Störung ihrer Nerven Erregung, Krämpfe oder Lähmungen auftreten und den Durchgang des Speisebreies entweder

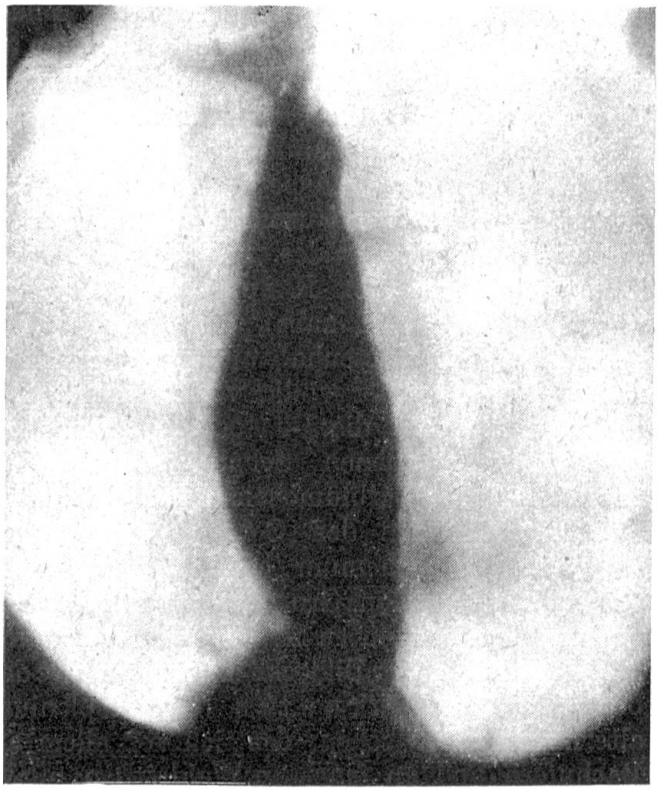

Abb. 1. Leichtes Stadium einer Verengerung des Mageneinganges. Die Nahrung staut sich in der Speiseröhre und treibt sie spindelförmig auf

Abb. 2. Röntgenbild einer normalen Speiseröhre. Der Patient hat einen Kontrastbrei gegessen, und man sieht, wie die Nahrung durch die Speiseröhre in den Magen befördert wird

sehr beschleunigen oder fast unmöglich machen. Unsere Bilder berichten von der Behandlung eines solchen, glücklicherweise nicht sehr häufigen Leidens, bei welchem der Mageneingang sich beim Herannahen eines Bissens nicht öffnet, so daß die Nahrung in der Speiseröhre liegenbleibt. Früher glaubte man, daß es sich um einen Krampf der Muskeln des Mageneinganges handle, während man heute eher der Ansicht ist, daß eine Nervenschädigung vorliegt, welche das automatische Öffnen des Mageneinganges verhindert.

Im Anfangsstadium dieser Erkrankung geht noch ein Teil der Nahrung durch, und man beobachtet vor dem Röntgenschirm nur eine

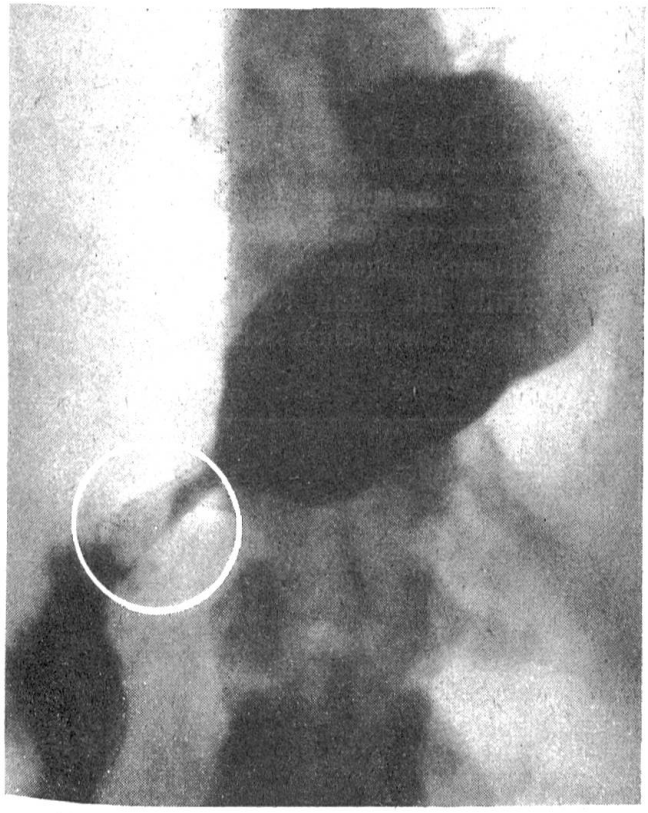

Abb. 3. Schwereres Krankheitsstadium. Durch einen hellen Kreis ist die enge Stelle bezeichnet und darüber ist die Speiseröhre dick aufgetrieben

leichte Dehnung der Speiseröhre (Abb. 1), die dann spindelförmig aussieht, im Gegensatz zum gleichmäßig dicken Strang beim gesunden Menschen (Abb. 2). Der Kranke spürt schon in diesem Stadium die ersten Beschwerden: auf einmal bleibt ihm ein Bissen stecken (meistens ist es ein Stück Apfel). Später treten solche Beschwerden bei der gleichen Mahlzeit mehrfach auf und der Patient muß Wasser nachtrinken. Er spürt, wie trotz dieser Nachhilfe die Speise nur schwer durch die enge Stelle hindurchgedrückt wird. Bald tritt auch Brechreiz auf, und der Patient erbricht einen Teil der Nahrung und in schwereren Fällen die ganze Mahlzeit. Läßt man ihn in diesem Stadium einen Kontrastbrei essen und beobachtet den Patienten vor dem Röntgenschirm, so erkennt man deutlich, wie die Speiseröhre gedehnt ist, sie schlängelt sich und bildet Buchten. Sie kann sich auf Unterarmdicke oder mehr erweitern (Abb. 3 und 4). Riesige Speisemengen können so auf lange Zeit steckenbleiben, bis sie schließlich erbrochen werden oder zum Teil in den Magen durchsickern. Der allgemeine Zustand des Patienten wird sehr bald bedrohlich, denn als Folge der Unterernährung nimmt das Körpergewicht rasch ab. Durch Betrachtung vor dem Röntgenschirm und Einführung der verschiedensten Magensonden wird die genaue Stelle der Verengung ausfindig gemacht (in Abb. 3 und 4 durch einen hellen Kreis bezeichnet), worauf der Spezialist darangeht, diesen Engpaß mit Hilfe eines besonderen Gerätes zu dehnen oder zu „sprengen". Dieser „Dilatator", so heißt das Dehnungsinstrument, ist wie ein photographischer Auslöser beschaffen. Als halbstarrer Metallschlauch wird er durch die Speiseröhre hinuntergeführt, bis er richtig im Engpaß sitzt. Drückt der Arzt auf den Auslösergriff, so spreizen sich die einzelnen Stäbchen ähnlich wie bei einem Schirmgestell auseinander (Abb. 6) und dehnen die enge Wand des Mageneinganges. Die Einführung des Instrumentes kann in einfachen Fällen im Sitzen vorgenommen werden (Abb. 5). Der Patient spürt keine Schmerzen, höchstens ganz am Anfang der Behandlung einen leichten Brechreiz. Darum ist auch keine Narkose nötig. Im Gegensatz zu Gaumen und Zunge enthält die Wand der Speiseröhre eben keine Gefühlsnerven, darum können wir auch nicht jeden Bissen bis in den Magen hinunter verfolgen.

In schwereren Fällen, wo die Speiseröhre mehrfach gebuchtet und verkrümmt ist, muß

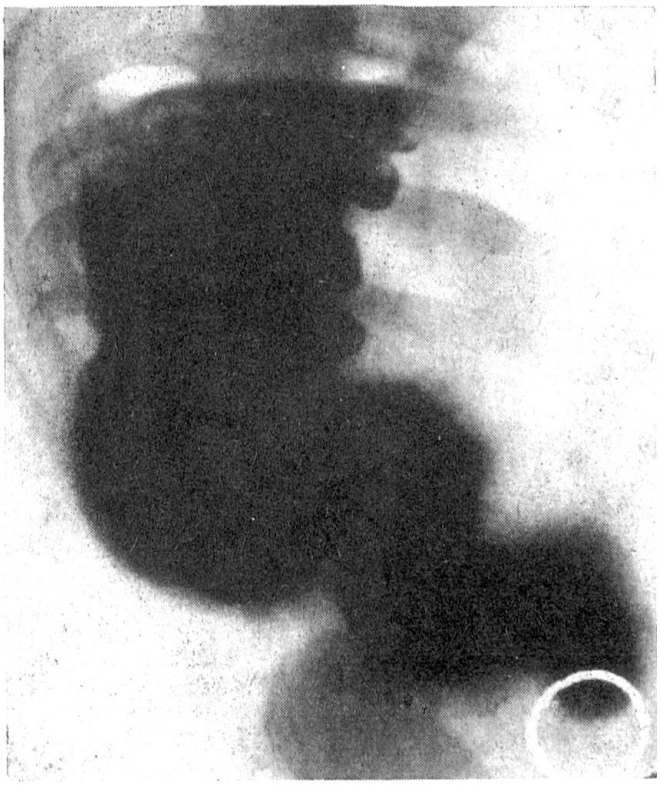

Abb. 4. Hier ist die Speiseröhre so stark gedehnt, daß eine ganze Mahlzeit darin Platz hat

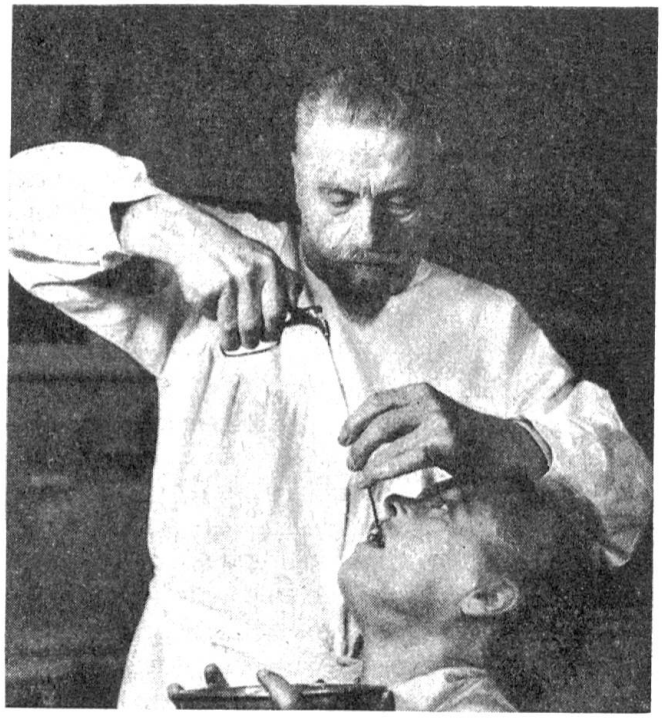

Abb. 5. In leichten Fällen läßt sich das Dehnungsinstrument im Sitzen einführen, wobei der Patient nur gerade am Anfang einen leichten Brechreiz verspürt

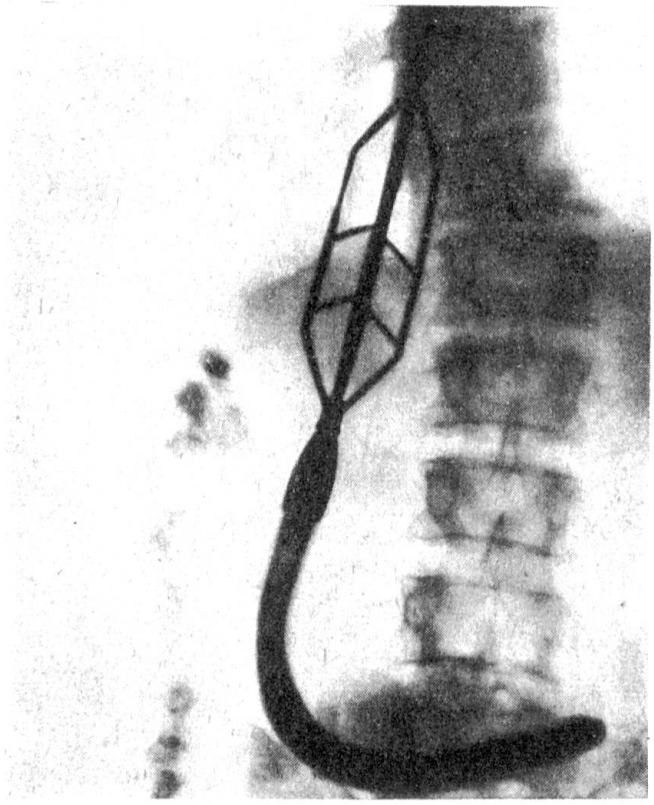

Abb. 6. Auf dem Röntgenbild erkennt man den mit Quecksilber gefüllten Schlauch, im Magen liegend, daher die Krümmung. Der Dilatator ist geöffnet und drückt die Muskulatur des Engpasses auseinander. Speiseröhre und Magen sind unsichtbar, weil der Patient keinen Kontrastbrei gegessen hat

der Dilatator vor dem Röntgenschirm eingeführt werden (Abb. 7). Auch dann gelingt es oft nur sehr schwer, ihn an die richtige Stelle zu lenken. Dem Spezialisten steht aber auch zur Überwindung dieser Schwierigkeit ein bemerkenswert einfaches Hilfsmittel zur Verfügung: Vorne an den Dilatator wird ein Stück Gummischlauch angeschraubt, das mit Quecksilber gefüllt ist. Man führt dem Patienten zuerst diesen beweglichen Schlauch ein, der als

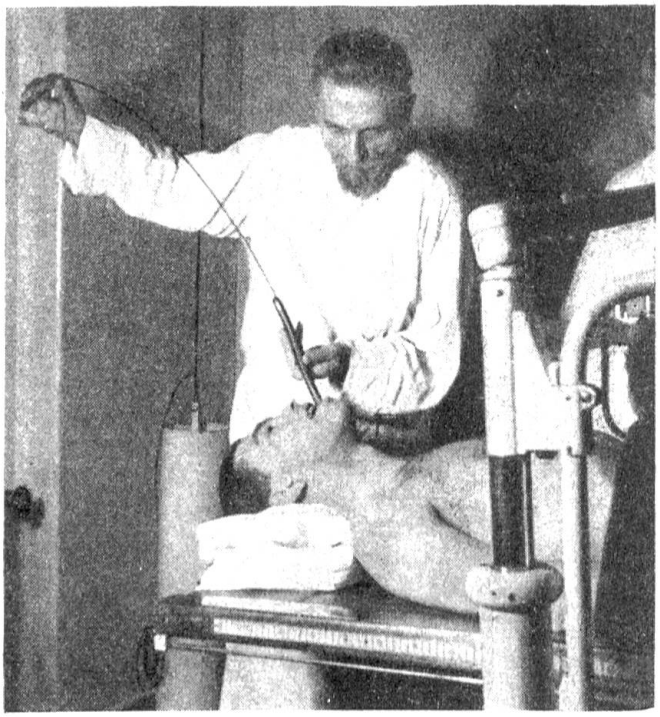

Abb. 7. In schweren Fällen erfolgt die Behandlung vor dem Röntgenschirm. Der Arzt führt zuerst einen schlauchförmigen Pfadfinder ein, welcher durch die Speiseröhre den Weg für das daran angeschraubte Dehnungsinstrument suchen hilft

Folge seiner Schwere, langsam alle Hindernisse überwindend, in den Magen gleitet (Abb. 6). Vor dem Röntgenschirm kann man seinen Weg genau verfolgen. Wenn der darangeschraubte Dilatator an der richtigen Stelle sitzt, drückt man auf den Auslöser, die Stäbe spreizen sich, und der Engpaß wird gedehnt.

Es ist selbstverständlich, daß eine mehrmalige Behandlung zur Dehnung der Wände des Magenmundes nötig ist, bis sich ein bleibender Erfolg einstellt. Aber dieses seltsame und gänzlich unblutige Verfahren führt zum Ziel: Der Patient wird völlig geheilt und kann wieder essen wie zuvor.