

L'opération précoce dans les maladies congénitales du cœur et des grands vaisseaux

Autor(en): **Boerema, I.**

Objektyp: **Article**

Zeitschrift: **Bulletin der Schweizerischen Akademie der Medizinischen Wissenschaften = Bulletin de l'Académie Suisse des Sciences Medicales = Bollettino dell' Accademia Svizzera delle Scienze Mediche**

Band (Jahr): **4 (1948)**

Heft 1

PDF erstellt am: **17.07.2024**

Persistenter Link: <https://doi.org/10.5169/seals-306922>

Nutzungsbedingungen

Die ETH-Bibliothek ist Anbieterin der digitalisierten Zeitschriften. Sie besitzt keine Urheberrechte an den Inhalten der Zeitschriften. Die Rechte liegen in der Regel bei den Herausgebern.

Die auf der Plattform e-periodica veröffentlichten Dokumente stehen für nicht-kommerzielle Zwecke in Lehre und Forschung sowie für die private Nutzung frei zur Verfügung. Einzelne Dateien oder Ausdrucke aus diesem Angebot können zusammen mit diesen Nutzungsbedingungen und den korrekten Herkunftsbezeichnungen weitergegeben werden.

Das Veröffentlichen von Bildern in Print- und Online-Publikationen ist nur mit vorheriger Genehmigung der Rechteinhaber erlaubt. Die systematische Speicherung von Teilen des elektronischen Angebots auf anderen Servern bedarf ebenfalls des schriftlichen Einverständnisses der Rechteinhaber.

Haftungsausschluss

Alle Angaben erfolgen ohne Gewähr für Vollständigkeit oder Richtigkeit. Es wird keine Haftung übernommen für Schäden durch die Verwendung von Informationen aus diesem Online-Angebot oder durch das Fehlen von Informationen. Dies gilt auch für Inhalte Dritter, die über dieses Angebot zugänglich sind.

Clinique chirurgicale de l'Université d'Amsterdam
 Directeur: Prof. Dr. I. Boerema

L'opération précoce dans les maladies congénitales du cœur et des grands vaisseaux

Par I. Boerema

La chirurgie intrathoracique, qui s'est développée si rapidement pendant les dernières années, concerne dans la plupart des cas les poumons: ce sont les tumeurs, les bronchiectasies, les abcès chroniques, qui demandent la résection du poumon, d'un lobe ou d'un segment.

Le deuxième groupe d'opérations intrathoraciques, concerne le médiastin; par ex. les tumeurs congénitales, etc. du médiastin ou les cancers de l'œsophage ou encore la résection du nerf pneumo-gastrique dans les cas d'ulcère duodéal récidivant après la gastrectomie ou la gastroentérostomie.

Le troisième groupe d'opérations concerne le cœur, et les grands vaisseaux, soit dans la cavité du péricarde soit dans le médiastin.

C'est spécialement l'anesthésie moderne qui a créée la possibilité d'exécuter ces opérations. Les résultats de cette chirurgie sont souvent magnifiques, la mortalité due à l'opération étant très basse et les résultats souvent excellents.

Après quelques mots sur la ligature du canal artériel, je veux vous exposer l'histoire de deux malades bleus, qui ont guéri ou dont l'état s'est amélioré par une de ces opérations intrathoraciques modernes.

Les deux malades étaient bleus dès leur naissance. La cyanose augmentait de plus en plus et il semblait que la mort n'était plus loin. Maintenant un des malades peut s'attendre à vivre encore longtemps d'une manière complètement normale.

L'autre malade, qui était invalide, a pu quitter son lit et reprendre son travail. Lui aussi peut compter vivre encore plusieurs années.

La ligature d'un canal artériel donne un bon pronostic. C'est tout une situation physiologique normale qui s'est établie par cette opération. Au contraire le pronostic sans opération est mauvais. D'après la statistique de *Bullock, Jones et Dolley*, 14% des malades meurent avant l'âge de 14 ans, 50% avant l'âge de 30 ans et 70% avant 40 ans.

Ce sont deux grands dangers qui menacent la vie des malades, la décompensation du cœur et l'infection du canal artériel qui cause la sepsis lenta. Par conséquent je suis sûr, qu'il est important d'opérer ces malades précocement avant qu'aucun danger ne soit manifeste, car l'opération, faite pendant l'enfance, n'est pas très dangereuse. Quelques-uns de mes collègues – spécialistes de médecine interne – au contraire préfèrent attendre avec l'opération, jusqu'à l'apparition des dangers nommés. C'est vrai que même avec ces complications une opération peut avoir un grand succès.

L'élargissement du cœur peut se réduire. Je vous montre les radiographies du cœur d'un petit malade de 10 ans, avant et trois mois après que j'aie fait la ligature du canal. Le cœur déjà dilaté avant l'opération a regagné ses dimensions normales après (fig. 1 et 2). Et l'infection, autrefois apportant la mort en quelques mois dans tous les cas, n'est pas si dangereuse, lorsque nous avons de la pénicilline.

Néanmoins une infection reste une complication grave, car une lésion irréparable des valvules du cœur peut s'en suivre.

Pour cette raison il est recommandable de faire la ligature du canal artériel même après la guérison de l'infection causée par le streptococcus viridans. Mais de même que dans un cas de décompensation du cœur, l'opération est beaucoup plus dangereuse que dans un cas précoce.

Il y a deux semaines que j'ai fait la ligature du canal artériel chez un jeune homme de 27 ans. Le diagnostic de canal artériel persistant avait été fait chez lui déjà à l'âge de 12 ans. Il faisait tout son travail. Au mois de mai de cette année il tomba malade et la situation grave de sepsis lenta se développa.

Il reçut de grandes doses de pénicilline et il guérit. Un mois après je faisais la ligature du canal.

L'opération fut difficile, car le canal était couvert de ganglions lymphatiques qui étaient très adhérents entre eux, au canal et au nerf pneumogastrique.

Je crois pouvoir supposer que cette inflammation autour de la paroi était causée par l'infection du canal.

Je réussis à enlever et à écarter cette masse et à libérer le front et les bords supérieur et inférieur du canal. Mais le bord supérieur étant déjà fortement adhérent aux tissus entre l'aorte et l'artère pulmonaire il était impossible de libérer la paroi postérieure; les tissus derrière le canal étaient tellement durs qu'il était impossible ou en tout cas extrêmement dangereux de faire pénétrer un instrument derrière le canal artériel pour introduire un fil de soie. Une hémorragie mortelle était à craindre.

Je décidai de ne pas prendre ce risque. Je fis une deuxième incision

maintenant à gauche de l'arc de l'aorte, je coupai la première artère intercostale et j'enlevai tout l'arc de l'aorte, ainsi que le canal artériel, jusqu'à l'artère pulmonaire. Ceci n'était ni difficile ni dangereux.

Puis je passai un instrument au dessus et un autre au dessous du canal artériel entre l'aorte et l'artère pulmonaire de l'arrière en avant. Alors ce fut simple de placer la ligature; le canal artériel étant élevée en masse avec l'aorte, la paroi postérieure n'avait couru aucun danger.

Cette opération ne fut pas seulement plus difficile et plus dangereuse que dans un cas précoce, un autre danger se développa après deux jours, c'est-à-dire que le malade eut une embolie pulmonaire légère. Je crois que l'origine de cette embolie se trouvait sur la paroi du canal à côté de la ligature; chose très rare dans une opération précoce, mais bien compréhensible après une inflammation sérieuse de la paroi du canal artériel.

Après avoir souligné les dangers du canal artériel non-opéré, il est tout à fait remarquable que je puisse être d'accord avec la construction d'un canal artériel artificiel chez un malade. C'est M. *Blalock*, qui, d'après l'idée de Mlle *Hélène Taussig*, a donné l'indication et la technique pour cette opération. Naturellement cette opération n'est pas indiquée dans tous les cas de cyanose, ni même dans tous les cas de cyanose congénitale. Seulement quand la quantité de sang qui passe par les poumons est trop petite, c'est-à-dire qu'il ne sort pas assez de sang oxygéné des poumons et que par conséquent il y a manque de sang oxygéné dans les vaisseaux artériels, donnant de la cyanose, la construction d'un canal artériel artificiel est indiquée.

La cause du manque de sang dans les poumons doit être d'origine mécanique; soit qu'il existe une sténose ou une atrésie pulmonaire soit que le cœur droit expulse son sang dans une autre direction que vers les poumons, par ex. quand l'aorte prend son origine non seulement au ventricule gauche mais aussi au ventricule droit, soit qu'il existe une combinaison de ces défauts.

Ces malades sont bleus dès leur naissance, la plupart d'entre eux meurt bientôt, quelques-uns arrivent à l'âge de dix ou vingt ans, rarement à un âge plus avancé. Ils montrent de la dyspnée qui, tout comme la cyanose, augmente de plus en plus.

Les enfants jouent avec d'autres enfants quand ils sont très jeunes, mais après quelques années cela devient presque toujours impossible; ils ne peuvent faire que quelques pas et puis sont fixés au lit. C'est surtout la décompensation du cœur qui fait expirer ces malades dans leur enfance ou dans leur jeunesse. Une autre cause de la mort est la thrombose cérébrale, complication de l'hyperglobulie compensatoire.

C'est M. *Blalock* qui coupe l'artère sous-clavière (ou une autre) et fait une anastomose entre ce vaisseau et l'artère pulmonaire, juste avant sa division au hile du poumon. Par conséquent sous l'influence de la tension élevée dans l'aorte le sang est injecté par ce canal artériel artificiel dans la circulation pulmonaire. Maintenant plus de sang bien oxygéné quitte le poumon et entre dans la grande circulation, c'est-à-dire la cyanose diminue; la dyspnée du même s'est améliorée. L'hyperglobulie disparaît; et par conséquent le danger de thrombose cérébrale n'est plus à craindre. On a vu la saturation d'oxygène du sang artériel se lever de 25% avant l'opération jusqu'à 65% après l'opération; quelques semaines plus tard même jusqu'à 80%. On ne peut pas s'attendre à ce qu'une saturation de 95% puisse être atteinte, car l'aorte vient toujours des deux ventricules. Il est évident que l'indication à l'opération est difficile à trouver. On observe une forte cyanose, un souffle à tous les orifices du cœur et à la radiographie un aplatissement de l'arc de l'artère pulmonaire et une hypertrophie du ventricule droit. Une congestion des poumons et des hiles sont naturellement des contre-indications.

Voici l'histoire de notre premier cas.

Cornelia A., née le 10 août 1929, était bleue dès sa naissance. Le développement mental et physique était normal. Elle ne pouvait pas jouer avec d'autres enfants à cause d'une dyspnée qui se montrait après quelques moments. Souvent il était nécessaire qu'elle restât au lit pendant plusieurs semaines ou plusieurs mois et pendant la dernière année elle y était presque fixée. De temps en temps elle avait des palpitations et souvent un vertige. Elle cracha plusieurs fois une grande quantité de sang; spécialement pendant la dernière année. Elle respirait 24 fois par minute; le nombre de pulsations du cœur était de 80; la pression artérielle était 110/80. La radiographie montrait le ventricule gauche arrondi et une dilatation à droite. L'artère pulmonaire semblait étroite. Quantité de sang 7,8 litre; globules rouges 7 200 000 par mm³. Saturation d'oxygène de sang artériel 59%. Electrocardiogramme prépondérance de droite. La cathétérisation du cœur montrait que le degré de saturation en oxygène dans le ventricule droit était de 33%.

Diagnostic: probablement tétralogie de Fallot, c'est-à-dire sténose de l'artère pulmonaire, l'aorte prenant son origine des deux ventricules, septum ouvert entre les deux ventricules, prépondérance de droite. Le pronostic sans opération était très grave. Une opération me semblait justifiée.

Je me décidai à faire une thoracotomie et à mesurer dans la cavité thoracique ouverte la pression de l'artère pulmonaire. La limite de cette pression, permettant de décider si oui ou non une anastomose doit être faite, est d'après M. *Blalock* 300 mm d'eau, car le résultat de l'opération est peu satisfaisant lorsque la tension est plus élevée.

Et voici le côté intéressant de ce cas et c'est pour cette raison que je fais cette communication. Si la pression artérielle pulmonaire atteint sensiblement le niveau de la limite, on ne peut pas s'attendre à un grand succès par l'opération.

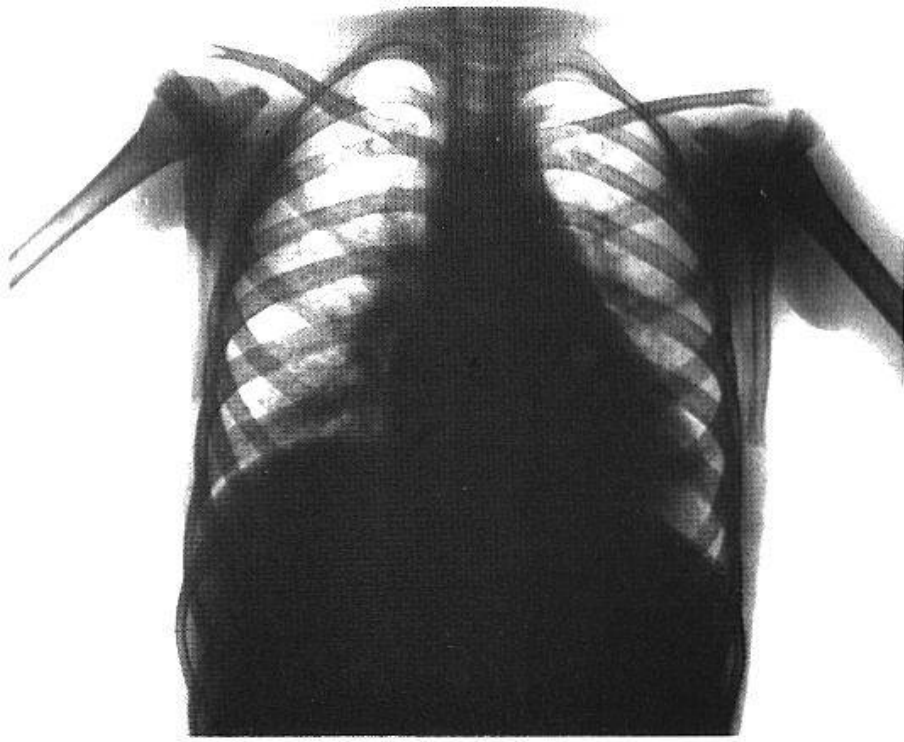


Fig. 1.

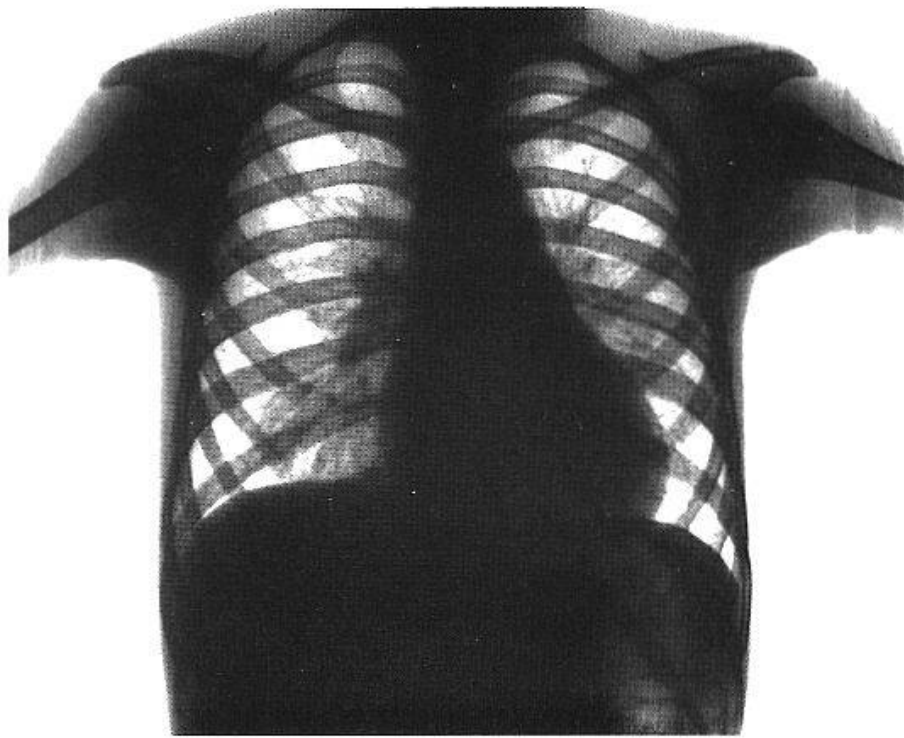


Fig. 2.

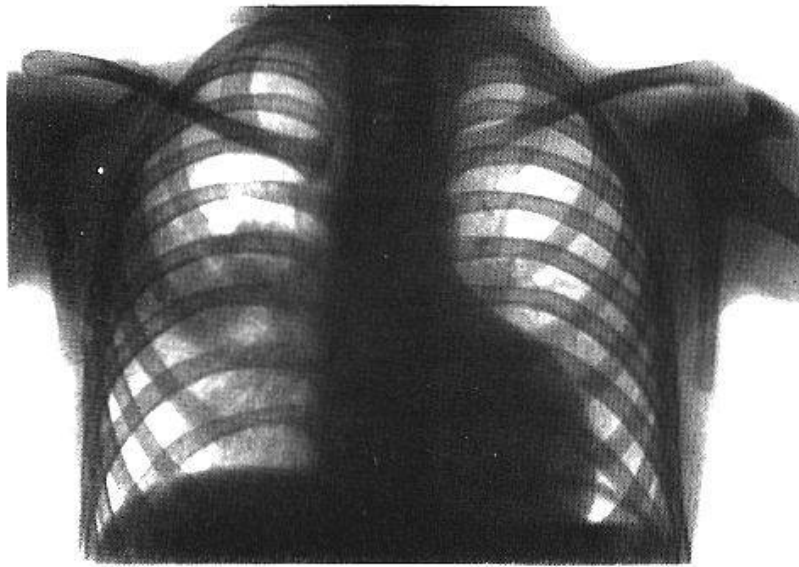


Fig. 3.

Dans ce cas à cavité thoracique ouverte, j'ai trouvé par ponction de l'artère pulmonaire et par mesure avec un manomètre à eau, une pression de 260 à 270 mm d'eau, c'est-à-dire seulement 30 ou 40 mm de moins que la limite. C'est pourquoi j'ai eu un moment d'hésitation durant l'opération, car je ne pouvais pas espérer une grande amélioration dans un cas où la pression artérielle pulmonaire n'était pas très basse. Mais à voir l'état sérieux de cette jeune fille, je continuai et j'implantai dans l'artère pulmonaire du poumon gauche l'artère sous-clavière gauche, coupé sur la première côte.

Durée de toute l'opération 2 heures 10 minutes: anesthésie intratrachéale d'oxygène et de cyclopropane. Pas de choc pendant l'opération ou après: naturellement pas de transfusion de sang, mais seulement de solution saline et de plasma. La malade s'est éveillée quelques minutes après la fin de l'opération et a déclaré se trouver bien. Pendant quelques jours la malade est demeurée dans la tente d'oxygène; quand elle en ressortit la cyanose avait beaucoup diminuée, la malade ne sentait plus de dyspnée et se trouvait beaucoup mieux. Après deux semaines la cyanose avait presque disparu; la saturation d'oxygène dans le sang dépassait 80%.

La malade peut maintenant quitter le lit, marcher et retourner à son travail de couturière. Les crachements de sang n'ont pas complètement cessé. Cette complication ayant commencé l'année dernière m'indique qu'il eut été préférable d'opérer la malade dans un âge moins avancé. Ce cas montre donc que même lorsque la pression artérielle pulmonaire n'est que légèrement inférieure à la limite fixée par *Blalock*, une anasto-

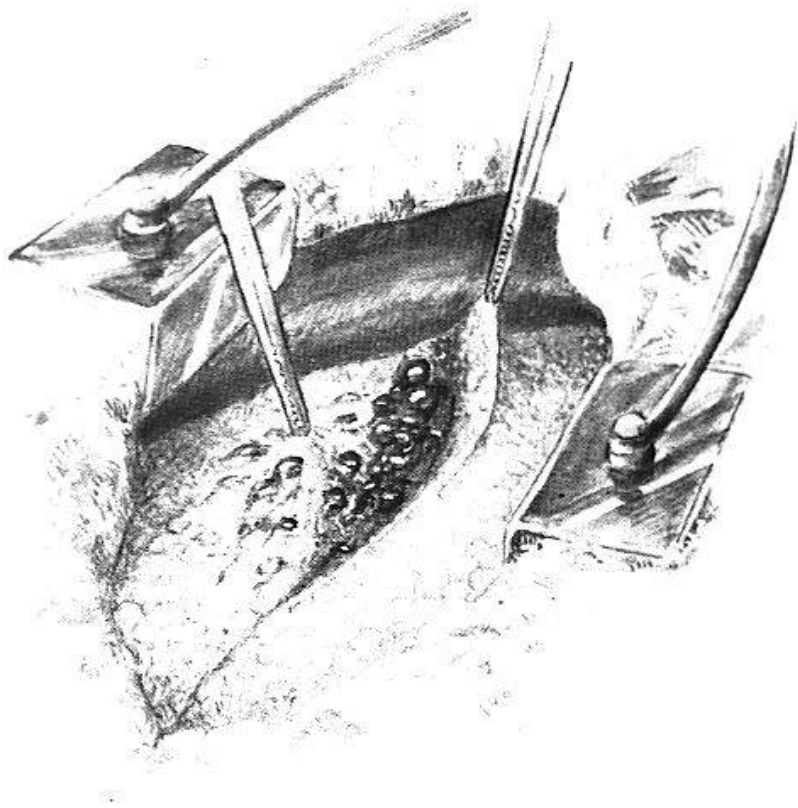


Fig. 4.

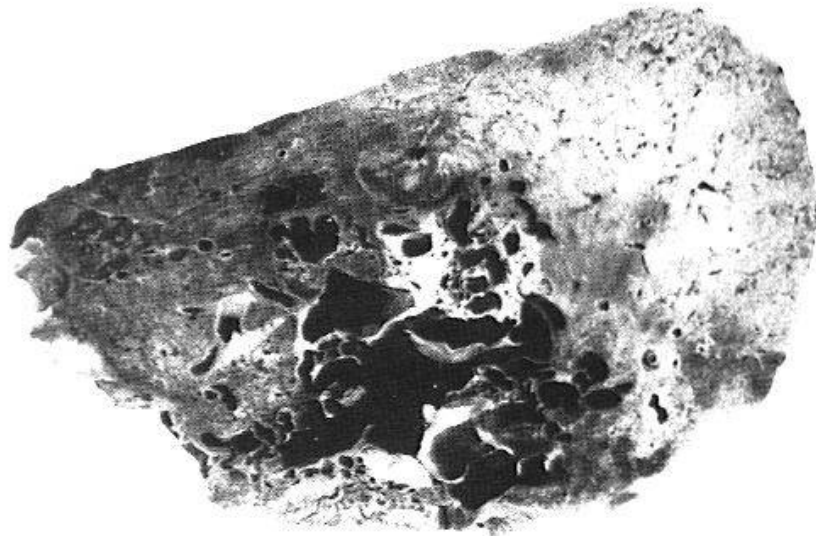


Fig. 5.

mose en façon de canal artériel artificiel, peut beaucoup améliorer l'état du malade et conduire le chirurgien à un grand succès.

Après cette histoire d'un enfant cyanosé à peu près typique quant au diagnostic et à l'opération, je vais vous exposer le cas d'un autre malade, cas à première vue semblable à celui que je viens de décrire.

Hendrik B. est né le 4 février 1937, probablement un mois trop tôt. L'accouchement fut normal, sauf un léger étranglement qui avait causé de la cyanose à l'enfant. L'état du nouveau-né s'améliora après quelques moments, quoi qu'il restât un peu bleu.

A l'âge de 10 mois, le nourrisson eut une coqueluche compliquée de pneumonie; il eut la scarlatine en 1939. Cette même année on remarqua que non seulement les mains, mais aussi les lèvres étaient bleues, à ce moment il n'avait pas de dyspnée. Les radiologistes constatèrent une ombre dans le poumon droit, dans la partie inférieure du lobe supérieure. C'était une opacité marbrée et intense. On pensait que ce pourrait être une pneumonie chronique. Un peu plus tard, lorsque la réaction de Mantoux (1 à 1000) fut positive, on fit le diagnostic de tuberculose (fig. 3).

Le malade fut envoyé pour 13 mois dans un sanatorium. A cet époque la cyanose n'était pas très intense; les ongles étaient en bec d'oiseau.

En octobre 1944 le malade cracha plusieurs fois du sang; parfois la quantité de sang dépassa 100 cm³. Des convulsions de la moitié gauche du corps se produisirent. A ce moment la cyanose était intense; le cœur un peu plus élargi à gauche; le malade avait de la dyspnée.

En décembre 1944 le petit malade eut tout à coup un crise de dyspnée; il s'évanouit, sa cyanose était très intense et il crachait un peu de sang. Après cinq minutes la crise passa. En août 1945 l'ombre dans le poumon droit n'avait changé ni en volume, ni en intensité. Le cœur n'avait pas de souffles. Le nombre de globules rouges était 6040000 pro mm³. A cette période une quantité de sang de 300 cm³ fut expulsée.

Pendant les années, que le petit malade passa en plus grande partie dans les hôpitaux, il fut examiné par un nombre de pédiatres, de cardiologues, de spécialistes pour la tuberculose et de radiologues. Et comme personne ne pouvait poser avec certitude un diagnostic on se contenta de celui de sténose pulmonaire, même si au commencement on n'a pas trouvée de signes cardiaques et que plus tard on ait constaté une prépondérance de gauche. Ce diagnostic pourrait expliquer la cyanose, la dyspnée, la polycythémie, les ongles en bec d'oiseau, les signes cérébraux (thrombose due à la polycythémie). Seul une opacité dans le poumon droit ne pouvait s'expliquer par une sténose pulmonaire.

En février 1947 je vis le petit malade. Il présentait une cyanose très marquée, mais d'intensité variable. De temps en temps il souffrait d'une dyspnée excessive, il avait les doigts et les orteils en tambour, de la polycythémie, variable en raison des hémoptysies. La radiographie montrait une opacité dans le lobe supérieur du poumon droit; elle avait les dimensions d'une pomme. Une large bande la liait au hile. Mon radiologue, M. le docteur *R. Brilman*, soupçonna que cette partie n'était pas une chose négligeable ou accessoire, mais qu'elle était la cause de tous les troubles du petit malade.

Le diagnostic d'anévrysme artério-veineux des vaisseaux pulmonaires était établi. Nous supposâmes que l'opacité était causée par un conglomérat de cavités, remplies de sang. Ces conglomérats étaient des vaisseaux élargis en vrais cavernomes. La bande reliant cette partie dense au hile se compose vraisemblablement des vaisseaux pulmonaires nourrissant cette tumeur cavernueuse.

Il est clair, qu'une grande quantité de sang, se perdant par cette anévrysme artério-véneux, quitte le poumon sans passer dans les capillaires. Comme cette voie offre peu de résistance, il est plausible, qu'une quantité de sang des autres lobes et du poumon gauche soit déviée par cette voie. C'est-à-dire qu'une grande quantité de sang rentre ainsi dans le cœur gauche sans avoir été oxygéné, ce qui explique la cyanose et par conséquent tous les symptômes de l'enfant bleu.

J'ai enlevé chez quelques chiens seulement un lobe du poumon et j'ai anastomosé bout à bout la veine et l'artère. Les chiens présentaient de la dyspnée et de la cyanose, et en mesurant le degré d'oxygénation du sang artériel, je pu calculer, que non seulement la quantité normale du sang de cette artère passait par l'anastomose mais aussi plus du double. Cela veut dire que même une anastomose de dimension modeste peut entraîner dans la circulation une quantité de sang non-oxygéné telle que l'individu s'en trouve lésé dangereusement.

Jusqu'à présent on ne peut trouver dans la littérature que 10 ou 12 de ces cas. C'était *Bowers* qui, en 1936, montra chez un nourrisson de quelques mois, étouffé par un crachement de sang, l'existence de cette tumeur dangereuse. C'est *Rodes*, en 1938, qui décrit chez un adulte des symptômes semblables: cyanose, dyspnée, polycythémie, ongles en bec d'oiseau, cœur normal. Ce malade mourut également étouffé dans un crachement de sang. Tous les cas découverts depuis montrent les mêmes symptômes.

Il va sans dire que la chirurgie endothoracique a essayé de guérir cette maladie, ou plutôt d'en supprimer les dangers. Dans des cas très rares on a enlevé la partie de poumon contenant la tumeur des vaisseaux, soit par excision locale, soit par lobectomie, soit par pneumectomie. Si l'opération réussit il se produit une grande amélioration. Le petit malade dont il est question a été opéré le 8 avril 1947. Narcose intratrachéale d'oxygène et d'éther et de protoxyde d'azote. Le thorax ouvert immédiatement on vit le lobe supérieur du poumon, couvert de plusieurs grandes coupes bleues, s'élargissant un peu pendant l'inspiration et ayant de petites pulsations synchronisées avec les battements du cœur (fig. 4). Toute la tumeur avait la dimension d'une pomme. Elle s'étendait seulement dans le lobe supérieur du poumon. L'excision locale étant impossible, j'enlevai le lobe supérieur et comme celui-ci était fixé au lobe moyen je craignis de provoquer des hémorragies dangereuses en coupant les adhérences à côté des coupes bleues. J'enlevai donc aussi le lobe moyen. Durée de l'opération: une heure et quart.

Le malade après l'opération fut placé dans la tente d'oxygène. Il ne montra pas de complications dangereuses. Il guérit en deux semaines

et pour la première fois de sa vie, il put jouer avec d'autres enfants. Il apprit même à nager durant l'été. Il restait seulement au pied gauche une paralysie légère, causée par le processus cérébrale (automne 1944).

La fig. 5 vous montre les cavités, remplies de sang dans le lobe supérieur.

Dans la plupart des cas, décrits dans la littérature, il s'agit de malades adultes. Un malade entra même au service militaire. Il est probable toutefois que la maladie soit congénitale, selon le dire des malades, qui prétendent avoir été cyanosés toute leur vie. J'ai trouvé dans la littérature que certains malades avaient dans la peau de multiples petits hémangiomes et, ce qui est tout à fait remarquable, ils étaient tous situés à la tête. Notre malade aussi avait une plaque de téléangiectasies à la nuque. Ce qui me fait penser que cette maladie est congénitale, c'est que le mésenchyme du poumon a la même origine que celui de la peau de la tête; le poumon se développant de l'intestin dans la tête de l'embryon.

Je crois qu'il est d'importance de déceler cette maladie déjà dans l'enfance, car son pronostic est grave. Avec le temps la cyanose et la dyspnée augmentent, la décompensation du cœur suivra, la thrombose cérébrale (à cause de la polycythémie) donnera des complications dangereuses, le malade risque donc de mourir étouffé dans un crachement de sang. Ce sont toutes ces complications dangereuses que j'ai déjà décrites chez mon malade de 10 ans.

J'ai naturellement cherché dans la littérature les cas qui ont été publiés avant la communication de *Bowers* en 1936. Je n'ai pas trouvé de description plus importante au point de vue clinique que celle de *Rovers* en 1937. Je ne veux pas parler ici des angiomes malins qui donnent des métastases entre autres au poumon. Le premier cas d'un angiome bénin fut publié dans la littérature en 1922 par la professeur *Cornelia de Lange* et le docteur *de Vries Robles* d'Amsterdam. Un nourrisson de quelques jours mourut en crise de dyspnée. On trouva un grand angiome à chaque poumon. Il manque seulement une description détaillée du cas.

Essayons donc de faire dans ces cas aussi le diagnostic déjà pendant l'enfance et une opération précoce.

Résumé

Communication de quelques cas de maladies congénitales du cœur, opérés avec succès (canal artériel, sténose pulmonaire, fistule artériovéneuse), qui présentaient des difficultés dans le diagnostic ou l'indication à l'opération.

Zusammenfassung

Mitteilung einiger Fälle von kongenitalen Erkrankungen des Herzens (Ductus arteriosus, Pulmonalstenose, arteriovenöse Fistel), welche mit Erfolg operiert wurden, jedoch einige Schwierigkeiten bei der Diagnose und Indikationsstellung zur Operation boten.

Riassunto

Comunicazione di alcune affezioni congenite del cuore, operate con successo (canale arterioso, stenosi polmonare, fistola artero-venosa) che presentarono difficoltà alla diagnosi o all'indicazione dell'intervento operatorio.

Summary

A report is given on several cases of congenital heart disease (arterial aneurysm, pulmonary stenosis, arteriovenous fistula) which were operated on with success and which presented difficulties in diagnosis or in the indication to operate.