

**Zeitschrift:** Bulletin der Schweizerischen Akademie der Medizinischen Wissenschaften = Bulletin de l'Académie suisse des sciences médicales = Bollettino dell' Accademia svizzera delle scienze mediche

**Herausgeber:** Schweizerische Akademie der Medizinischen Wissenschaften

**Band:** 5 (1949)

**Heft:** 4

**Artikel:** Beitrag zur Frage des Hyperparathyreoidismus

**Autor:** Merke, F. / Schürch, O.

**DOI:** <https://doi.org/10.5169/seals-309177>

### **Nutzungsbedingungen**

Die ETH-Bibliothek ist die Anbieterin der digitalisierten Zeitschriften. Sie besitzt keine Urheberrechte an den Zeitschriften und ist nicht verantwortlich für deren Inhalte. Die Rechte liegen in der Regel bei den Herausgebern beziehungsweise den externen Rechteinhabern. [Siehe Rechtliche Hinweise.](#)

### **Conditions d'utilisation**

L'ETH Library est le fournisseur des revues numérisées. Elle ne détient aucun droit d'auteur sur les revues et n'est pas responsable de leur contenu. En règle générale, les droits sont détenus par les éditeurs ou les détenteurs de droits externes. [Voir Informations légales.](#)

### **Terms of use**

The ETH Library is the provider of the digitised journals. It does not own any copyrights to the journals and is not responsible for their content. The rights usually lie with the publishers or the external rights holders. [See Legal notice.](#)

**Download PDF:** 05.01.2025

**ETH-Bibliothek Zürich, E-Periodica, <https://www.e-periodica.ch>**

Aus der chirurg. Universitätsklinik Basel (Vorsteher: Prof. O. Schürch)  
und der chirurg. Abteilung des St. Klara-Spitals Basel (Vorsteher: Prof. F. Merke)

## Beitrag zur Frage des Hyperparathyreoidismus

Von F. Merke und O. Schürch

Seit *Askanazy* (1901) bei der Sektion eines Falles von v. Recklinghausenscher Osteodystrophie als erster ein Epithelkörperchen-Adenom entdeckt und seit *Mandl* (1925) zum ersten Mal ein solches EK-Adenom erfolgreich operativ entfernt hat, haben unsere Kenntnisse über den Hyperparathyreoidismus wesentliche Fortschritte gemacht. Und doch sind noch zahlreiche Probleme dieser merkwürdigen Erkrankung unangeklärt. Die Erkrankung wird bei uns als sehr selten angesehen, und es sind in der Schweiz bisher auch nur sehr wenige Fälle klinisch beschrieben worden. In der monographischen Publikation von *Wernly* (1947) sind aus den pathologisch-anatomischen Instituten der Schweiz total 13 Fälle (aus einem Zeitraum von 45 Jahren!) zusammengestellt, von denen nur 7 Fälle klinisch beschrieben wurden. Und doch scheint der Hyperparathyreoidismus bei uns nicht so selten zu sein, denn wir haben in den letzten 4 Jahren in Basel allein 6 Fälle zu beobachten und zu operieren Gelegenheit gehabt.

Diese geringe Zahl der bisherigen klinischen Beobachtungen in der Schweiz, die außerordentliche Mannigfaltigkeit der klinischen Manifestationen des Hyperparathyreoidismus sowie die Problematik der Pathogenese dürften es rechtfertigen, die von uns beobachteten 6 Fälle kurz zu besprechen und einzelne der zahlreichen noch offenen Fragen zu erörtern.

Wir wissen heute, daß die Hyperfunktion der EK sich vorwiegend an zwei Organsystemen schädlich auswirkt: am Skelett und am Harnsystem. Es kann nun ausschließlich das eine oder ausschließlich das andere System ergriffen sein, oder aber es können auch beide Systeme geschädigt werden. Der Chirurg bekommt in erster Linie die Fälle mit Skelettveränderungen zu sehen, der Urologe jene mit Konkrementen in den Harnwegen.

*Keating* teilt seine an der Mayo-Klinik beobachteten 24 Fälle in annähernd gleich große Gruppen ein:

1. Fälle mit ausgesprochenen Skelettveränderungen, zum Teil mit Nierensteinen;

2. Fälle mit minimalen Skelettveränderungen oder atypischer Demineralisation, aber mit Nierensteinen;
3. Fälle ohne jegliche Skelettveränderungen, aber mit Nierensteinen.

Diese Einteilung nach Symptomen hat natürlich ihre *klinische* Berechtigung, sie bringt uns aber nicht weiter in der Erkenntnis der Pathogenese und erinnert etwas an die Einteilung der Hyperthyreosen in solche mit und ohne Exophthalmus oder solche mit und ohne Kropf!

Im folgenden werden die wichtigsten Daten aus den Krankengeschichten unserer 6 Fälle kurz zusammengefaßt.

*Fall 1.* Frau O., 48jähr. Frau. Schon vor 20 Jahren war auswärts eine am rechten Oberkiefer beginnende v. Recklinghausensche Erkrankung histologisch festgestellt worden. Der weitere Verlauf war ein außerordentlich chronischer. Bei Gelegenheit einer Oberschenkelfraktur wurden (wieder auswärts) Cysten im Femur gefunden. Schließlich traten nach einfachen Kontusionen der Extremitäten schmerzhafte Schwellungen und Knochencysten auf. Die Spitaleinweisung erfolgt wegen Schenkelhalsfraktur. Die röntgenologische Durchuntersuchung des Skeletts ergibt zahlreiche Cysten, stellenweise Demineralisation, stellenweise Remineralisation des Knochens. Man hat den Eindruck, daß der Prozeß im Verlaufe der 20 Jahre sich in *sehr wechselnder Intensität* abgespielt hat, d. h. daß vorübergehende Exacerbationen mit Remissionen gewechselt haben. Hochgradige Kyphose, kartenherzförmig verengtes Becken. Eine Heilung der Schenkelhalsfraktur bleibt aus, es tritt ein völliger Schwund des Schenkelkopfes und -halses ein. Blutcalcium 13,9 mg%, Blut-Phosphor 3,2 mg%. Verminderung der Alkalireserve. Hyposthenurie, Verminderung der Harnphosphate. Hypertonie. Röntgenologisch kleine Kalkherde im Nierenparenchym, keine Nierensteine.

Operationsbefund: großes EK-Adenom, z. T. cystisch degeneriert. Histologisch reichlich «wasserhelle Zellen». Offenbar war der remittierende Verlauf durch Degenerations- und Proliferationsprozesse im EK-Adenom selbst bedingt.

*Fall 2.* Herr W., 40jähr. Mann. Vor 15 Jahren vom Urologen wegen Nierenstein (Phosphatstein) operiert, vor 10 Jahren Nephrektomie wegen Steinrecidivs in infizierter Niere. Seit 2 Jahren «ischiasartige» Beschwerden, dann Schenkelhalsfraktur links, dabei sollen Cysten im Femur gefunden worden sein. Pseudarthrose. In den letzten 2 Jahren rapide Verschlimmerung, starke «rheumatoide» Schmerzen in verschiedenen Skelettabschnitten. Kyphose. Die röntgenologische Untersuchung ergibt nun multiple alte Cystenbildungen und eine rasch fortschreitende, schwerste Demineralisation des Skeletts bis zur Spontanfraktur des Unterschenkels im Bett. In der Restniere keine Konkrement. Blutcalcium 13,4 mg%, Blut-P 1,8 mg%. Phosphatase 68. Erhöhte Calciumausscheidung im Harn, eher verminderte Phosphatausscheidung (Abb. 1 u. 2).

Operationsbefund: 2 ziemlich große EK-Adenome. Kritischer postoperativer Verlauf; es entwickeln sich vorübergehend eine Tetanie, Urämie und tetanische Psychose. Heilung. In der Rekonvaleszenz «Ermüdungsfraktur des rechten Schenkelhalses. Histologisch: typische Adenome mit reichlich «wasserhellen Zellen».

Von besonderem Interesse ist bei diesem Falle noch, daß die Schwester des Patienten 15 Jahre früher an schwerster Hyperparathyreose gestorben ist und daß bei der Sektion zwei sehr große EK-Adenome gefunden wurden.

*Fall 3.* Frau H., 63jähr. Vor 23 Jahren Nierensteinkoliken. Seither häufig «rheumatoide» Beschwerden in verschiedenen Skelettabschnitten, die jeglicher «antirheumatischen» Behandlung trotzten. Seit einem Jahr schmerzhafte Verdickungen an den Schienbeinen (Abb. 3), Ellbogen und Fingern. In den letzten Wochen wesentliche Verschlimmerung der Schmerzen, so daß Röntgenbilder angefertigt werden. Dieselben ergeben multiple Cysten in verschiedenen Skelettpartien, besonders in den Unter-

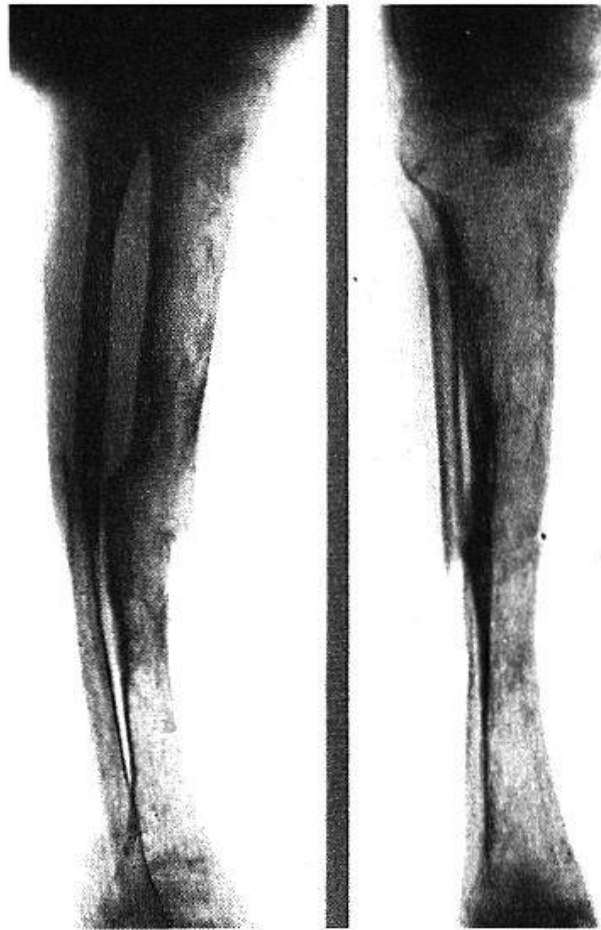


Abb. 1. Spontanfraktur des Unterschenkels bei Fall 2.

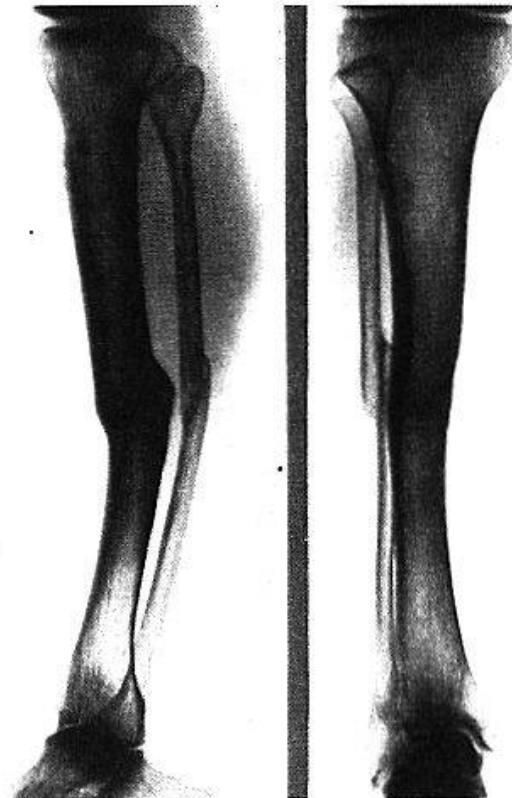


Abb. 2. Remineralisation und Frakturheilung der Spontanfraktur des Unterschenkels bei Fall 2. Nach fast 4 Jahren.

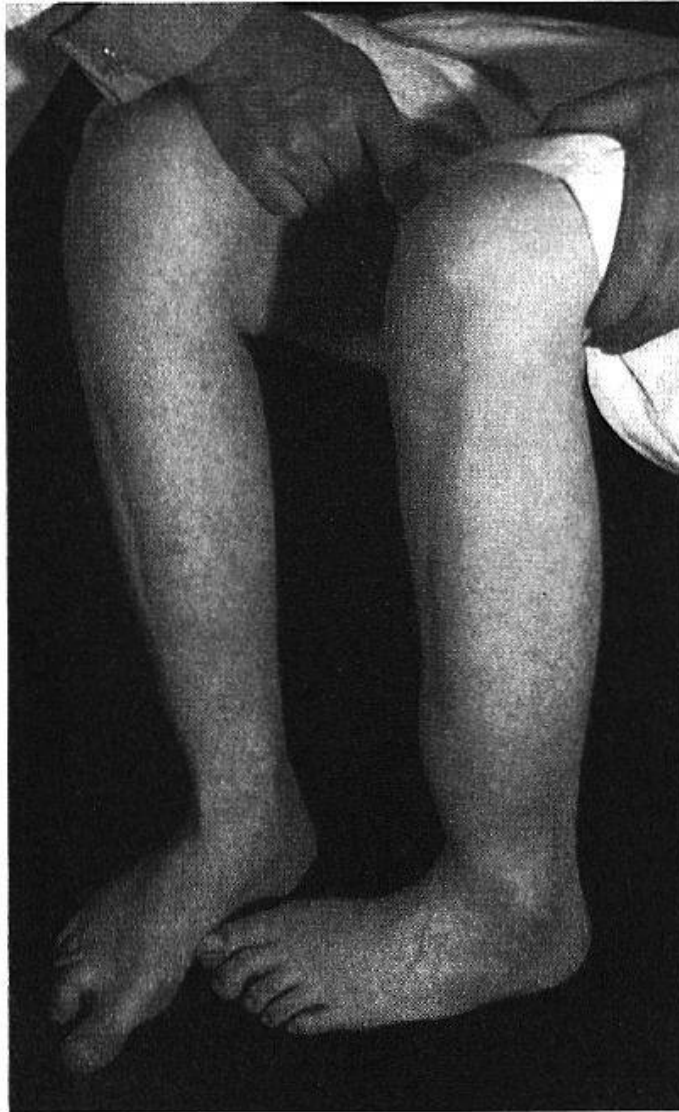


Abb. 3. Fall 3. Cysten der Unterschenkelknochen (äußerlich erkennbar).

schenkeln. Im rechten Nierenbecken großer Ausgußstein, daneben zahlreiche weitere kleine Steine (Abb. 4). Hypertonie (180/90). Blutkalk 14,1 mg%, Phosphor 2,7 mg%, Phosphatase 9,7. Hyposthenurie.

Operationsbefund: EK-Adenom, mikroskopisch hauptsächlich aus neutrophilen Zellen bestehend, daneben Nester von «wasserhellen Zellen» (vgl. Abb. 5 und 6).

*Fall 4.* Frau G., 64jähr. Seit 5 Jahren Schmerzen und Schwäche in den Beinen beim Gehen und in der Ruhe. Wurde sehr lange als «chronischer Rheumatismus» erfolglos mit Badekuren usw. behandelt. Vor 2 Jahren wurden cystische Knochenveränderungen (hauptsächlich in der Patella) nachgewiesen, auch in den Unterschenkeln. Neue Röntgenaufnahmen zeigen Vergrößerung der Cysten und diffuse Demineralisation. Schmerzhaft Verdickungen an den Unterschenkeln. Kyphose. Hypertonie (190/90). Blutcalcium wechselnd zwischen 12,3–14,0 mg%, Phosphor 1,6–2,8 mg%, Phosphatase 8,7–14,2. Operation: der EK-Tumor kann trotz genauem Absuchen der ganzen Schilddrüsengegend *nicht gefunden werden* (wahrscheinlich findet er sich im Mediastinum). Da es sich nicht um einen schweren, rasch progressiven Fall handelt und die Patientin in vorge- rücktem Alter steht, wird von der Mediastinotomie abgesehen. In der Folgezeit bleiben die Blutkalk- und Phosphatasewerte unverändert hoch, der P-Wert bleibt niedrig (vgl. Abb. 7).



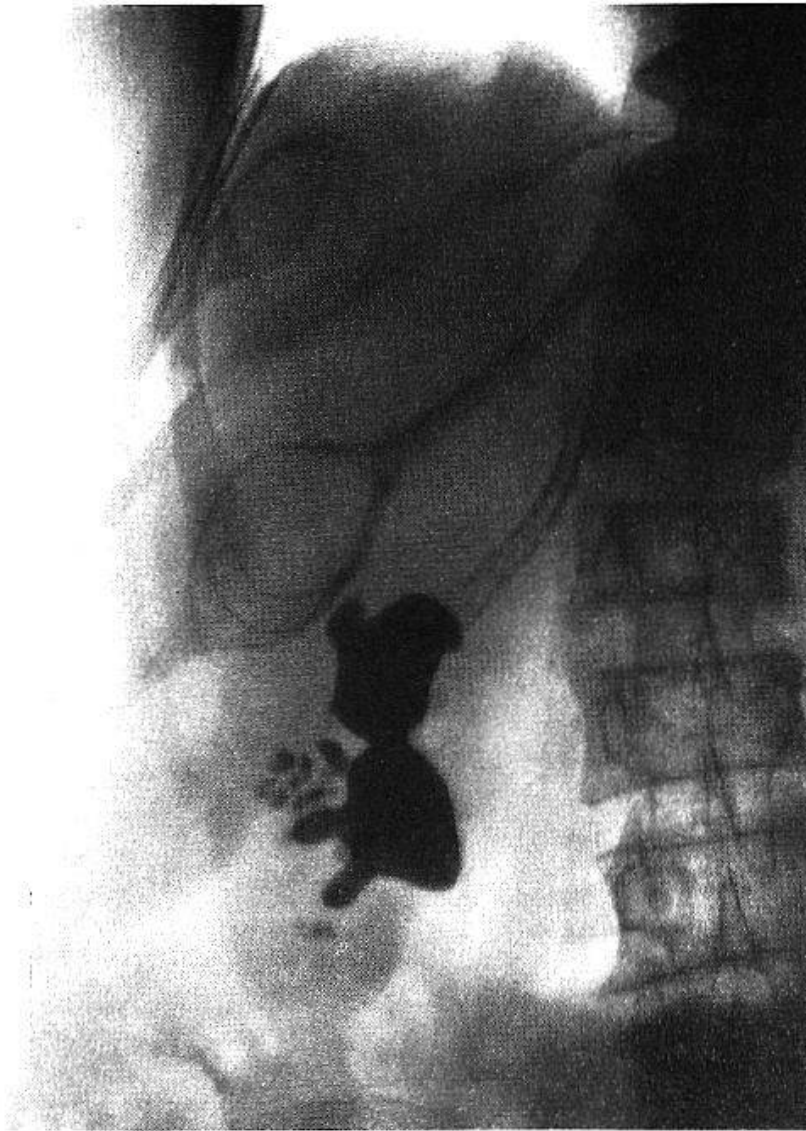


Abb. 4. Fall 3. Cysten in der 9. und 11. Rippe. Kyphoskoliose und Demineralisation der Wirbelsäule. Multiple Nierensteine.

*Fall 5.* Frä. H., 72jähr. Schon vor 16 Jahren wurden im Becken große Knochencysten röntgenologisch nachgewiesen. Vor 8 Jahren subcapitale Humerusfraktur, dabei werden an der Bruchstelle wieder cystische Veränderungen im Knochen festgestellt. Vor dem Spitaleintritt wieder subcapitale Humerusfraktur an derselben Stelle. Auch im Becken, im Metacarpale II, im Multangulum majus multiple Cysten, diffuse Osteoporose im Kniegelenk und Unterschenkel. Meniscus medialis und lateralis links verkalkt. Hypertonie. Keine Nierensteine, Harnkonzentration 1008–1018. Blutkalk 13,0 bis 15,3 mg%, Phosphor 2,0–2,5 mg%, Phosphatase 4,0–5,1.

Operationsbefund: EK-Adenom. Mikroskopisch «mehr dunkel gefärbte, dann wieder größere und hellere Zellen». Heilung (vgl. Abb. 8 und 9).

*Fall 6.* Herr H., 22jähr. Seit 3 Jahren (Rekrutenschule) *starker Durst*. Seither sehr große Flüssigkeitsmengen eingenommen und ausgeschieden. Vor 1¼ Jahren, am Ende eines militärischen Wiederholungskurses, kollabiert. Damals erstmals Erbrechen, seither immer häufiger. Seit 2 Jahren bestehen die Hauptbeschwerden in rascher Ermüdbarkeit, großer Schwäche, Magenbeschwerden und sehr häufigem Erbrechen. Die Magenschmerzen und das Erbrechen sind völlig unabhängig vom Essen und von der Art der Speisen,

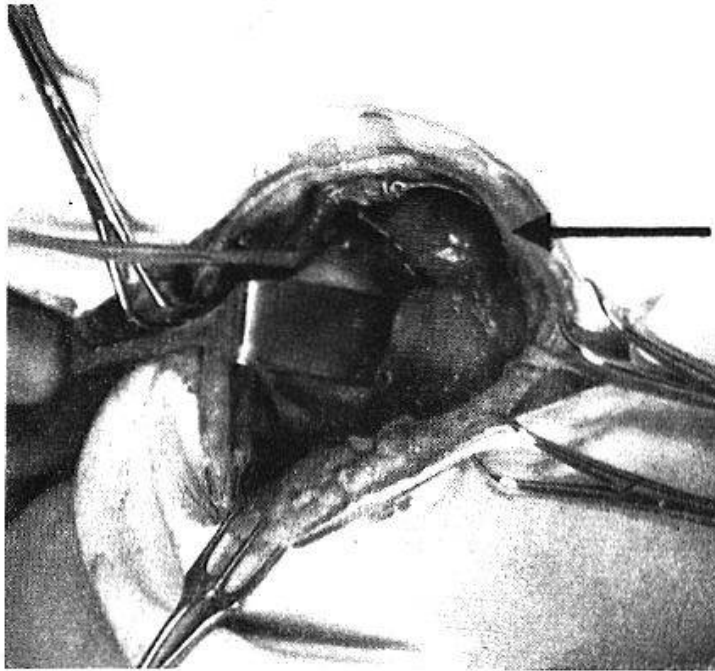


Abb. 5. Fall 3. Operationsbefund. Epithelkörperchentumor an typischer Stelle (oberhalb der sichtbaren Gefäßteilung).

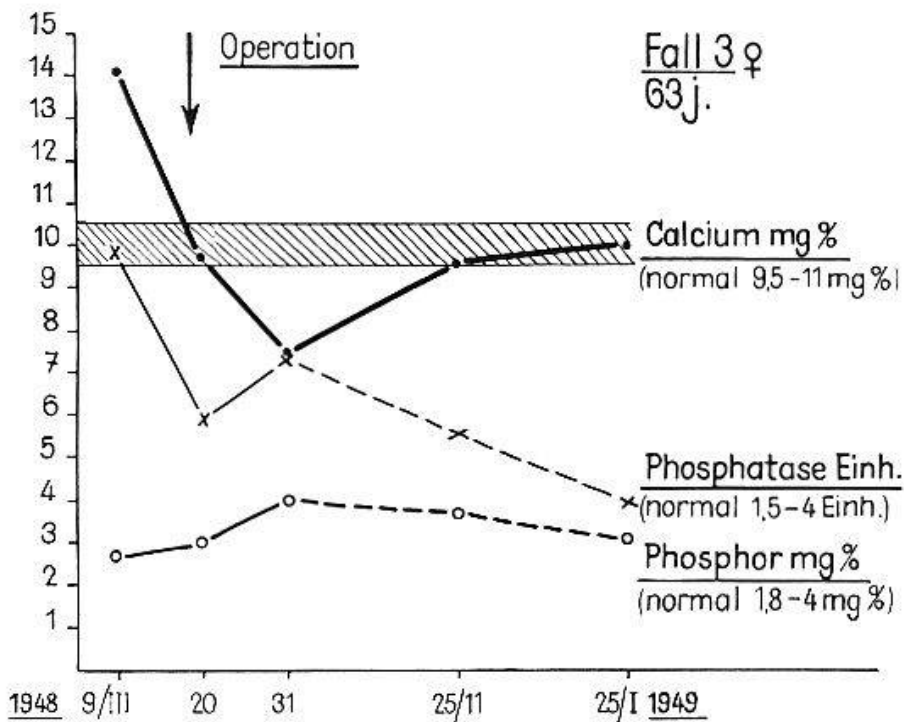


Abb. 6. Phosphatase-Einheiten, Calcium- und Phosphormengen bei Fall 3 vor und nach der Operation.

zuweilen nüchtern Erbrechen, zuweilen Retentionserbrechen. Starker Durst, Patient trinkt täglich 3-4 Liter Tee. Polyurie, Polydipsie, Gewichtsabnahme. In der medizinischen Universitätsklinik (Prof. Staub) wird eine hypertrophische Gastritis (toxische Ausscheidungsgastritis) festgestellt, das Blutcalcium beträgt 16,2-16,7 mg%, Phosphor 2,1 mg%, Phosphatase 37,7 (Abb. 10). Die röntgenologische Durchuntersuchung des Skeletts ergibt nur im Schambein und im Acromion kleine Cystenbildung und geringe,

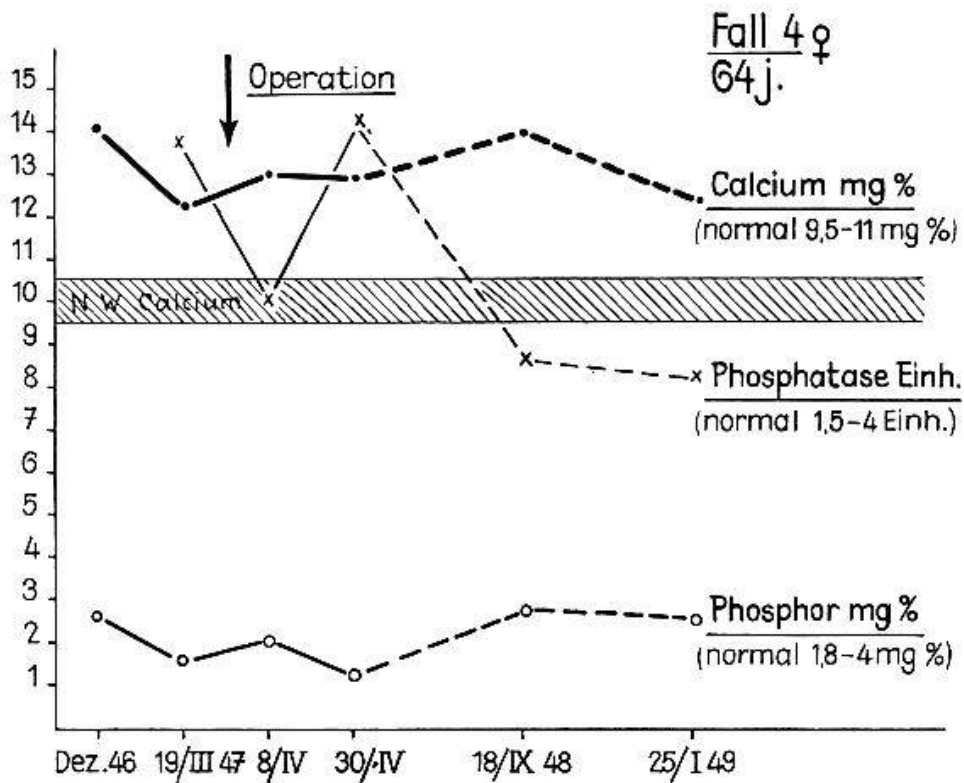


Abb. 7. Fall 4. Calcium, Phosphatase, Phosphor vor und nach der Operation.

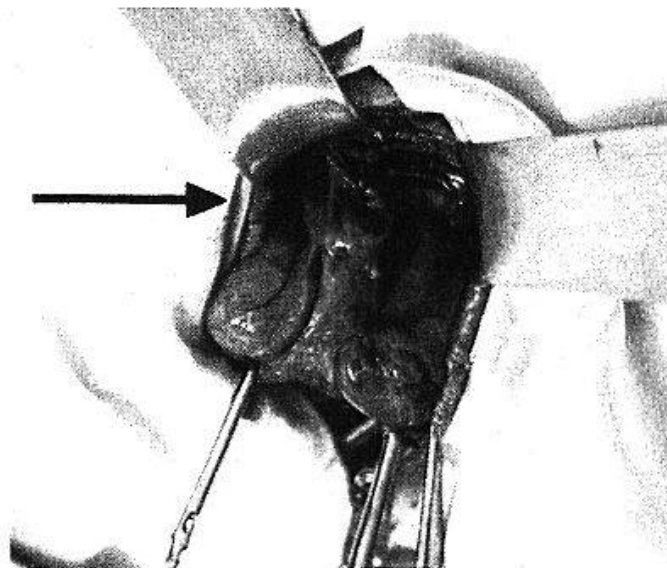


Abb. 8. Fall 5. Epithelkörperchentumor von Nußgröße unterhalb des rechten Poles der Schilddrüse.

diffuse Demineralisation anderer Skelettabschnitte. Keine Nierensteine, Harnmenge pro Tag 4 Liter, spezifisches Gewicht bis 1010 (Abb. 11). Das Ekg. zeigt eine Verkürzung der QT-Distanz (Hypercalcämie).

Operationsbefund: taubeneigroßes EK-Adenom. Heilung.

Alle unsere 6 Fälle zeigen zunächst die typischen Veränderungen des Blutchemismus beim Hyperparathyreoidismus: Erhöhung des Calciums, Erniedrigung des anorganischen Phosphors, Erhöhung der Phosphatase-



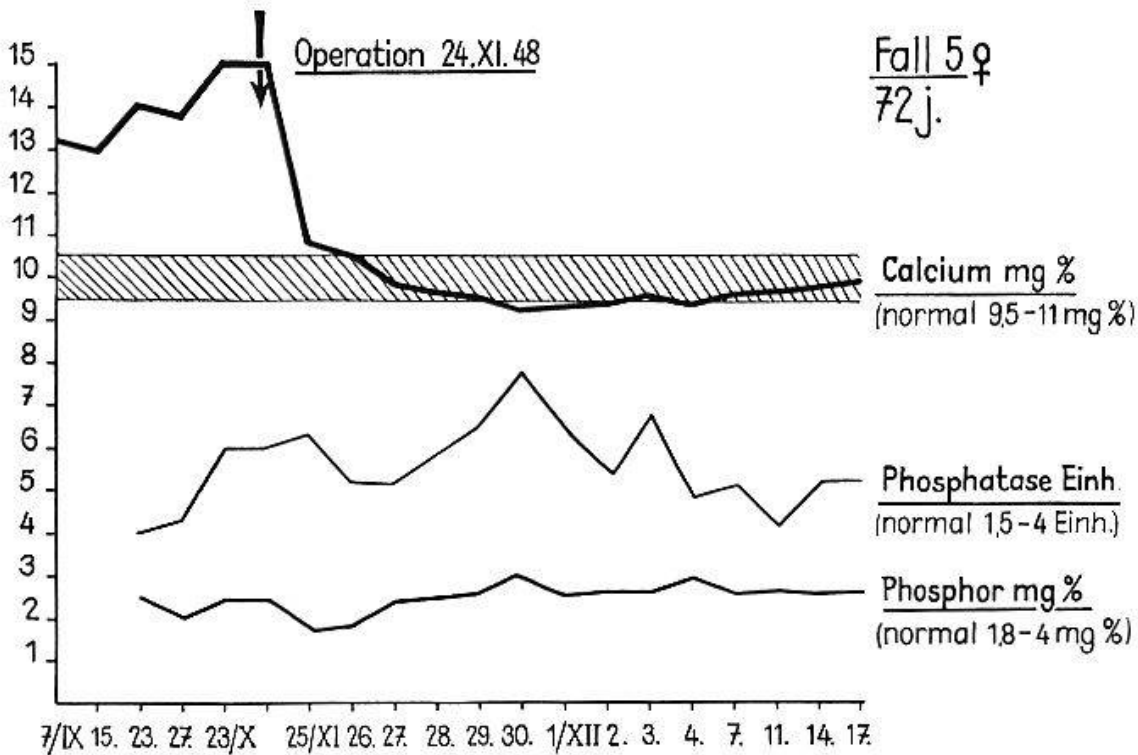


Abb. 9. Fall 5. Calcium, Phosphatase, Phosphor vor und nach der Operation.

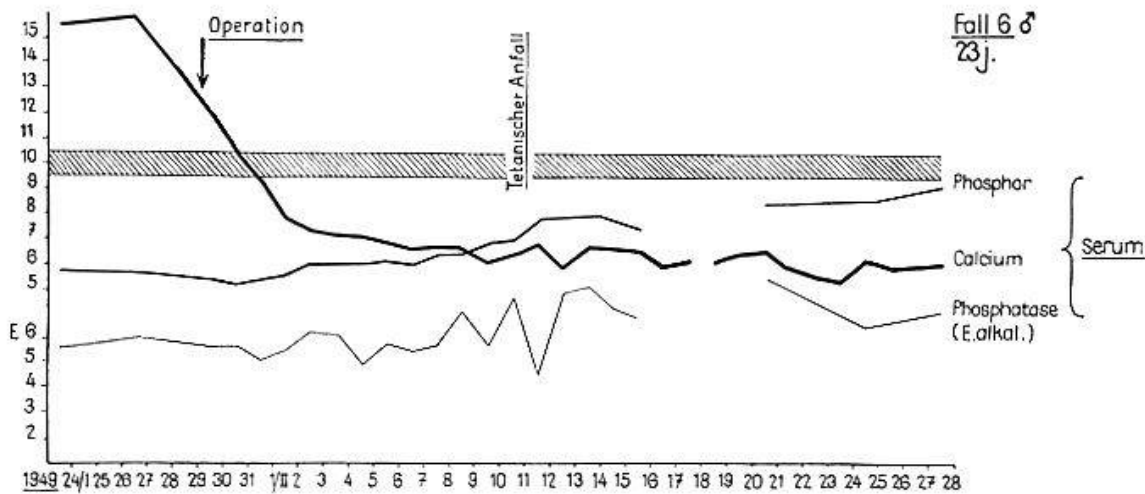


Abb. 10. Fall 6. Calcium, Phosphatase, Phosphor vor und nach der Operation.

werte (auch wenn es sich nur um relativ geringe Skelettveränderungen handelt). Bei den 5 Fällen, bei denen das EK-Adenom gefunden und entfernt werden konnte, sind diese Blutveränderungen wieder verschwunden. Am raschesten – gewöhnlich schon innerhalb 24 Stunden nach der Operation – fällt der Calciumwert zur Norm ab, die Phosphorwerte zeigen gewöhnlich noch Schwankungen, am langsamsten fällt der erhöhte Phosphatasewert ab, was bei den teilweise schweren Skelettveränderungen nicht erstaunlich ist. Röntgenologische Nachkontrollen ergaben übrigens nach 1–4 Jahren eine weitgehende Remineralisation des Ske-

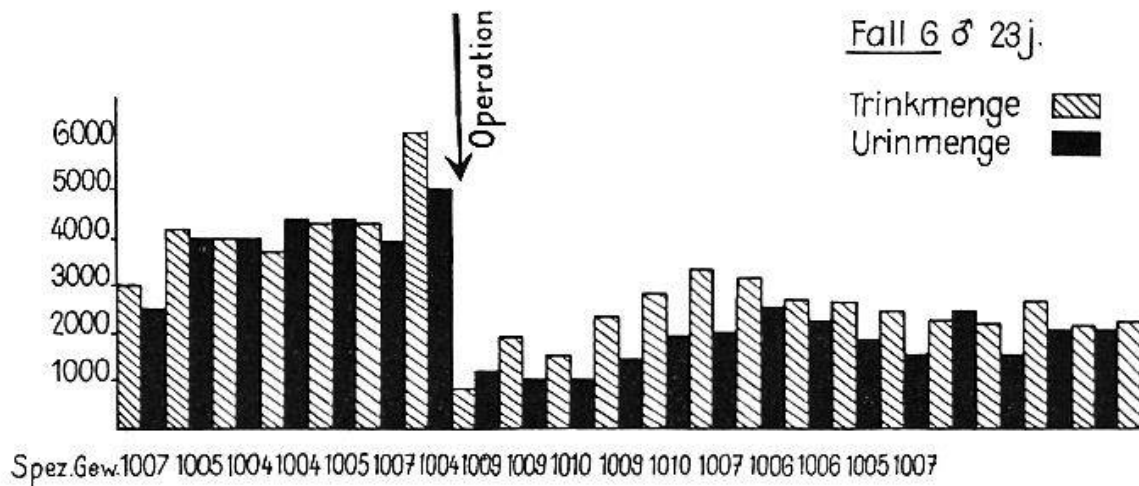


Abb. 11. Urin- und Trinkmenge vor und nach Operation bei Fall 6.

lettes und teilweise Verschwinden der Cysten. Recidive haben wir bisher bei den 5 Fällen, bei denen die EK-Adenome entfernt wurden, nicht beobachtet.

Was die *Dauer der Symptome* betrifft, so ist sie sehr verschieden lang und gewöhnlich nicht genau feststellbar. Am ehesten noch ist der Beginn des Leidens dann zu bestimmen, wenn es mit Nierensteinen beginnt. Wann die Cystenbildungen im Skelett beginnen, ist – wenn frühere Röntgenaufnahmen fehlen – schwerer festzustellen, da meist nur Angaben über «rheumatoide» Beschwerden gemacht werden. Der Beginn der Symptome dürfte übrigens keineswegs identisch sein mit dem Beginn der Überproduktion von EK-Hormon, denn bevor es zur einen oder anderen Manifestation des Hyperparathyreoidismus kommt, hat wahrscheinlich noch eine gewisse Zeit eine Kompensation stattgefunden (vgl. Abb. 12).

Die *histologische Struktur der EK-Adenoms* ist anscheinend für die so verschiedenen klinischen Erscheinungsformen *nicht maßgebend*. Jedenfalls ist bei unseren wenigen Fällen nicht zu erkennen, daß das Überwiegen der einen oder anderen Zellform das Auftreten der einen oder anderen klinischen Symptome (Befallensein des Skeletts oder des Harnsystems) begünstigen würde. Auch *Keating* konnte an einem größeren Material (24 histologisch untersuchte Fälle) keine Beziehungen zwischen Zelltypus und klinischen Erscheinungsformen feststellen. Er weist auch darauf hin, daß in seinen Fällen *alle* Zellen der normalen EK vorhanden waren, wenn auch der eine oder andere Zelltypus vorherrschte.

Zum *Einfluß der EK-Adenome auf den Kalkstoffwechsel* ist folgendes zu bemerken: Wir wissen aus der Physiologie und Klinik, daß den EK die Aufgabe zufällt, den Kalkstoffwechsel zu regulieren, daß bei der parathyreopriven Tetanie der Kalkgehalt des Blutserums abfällt und

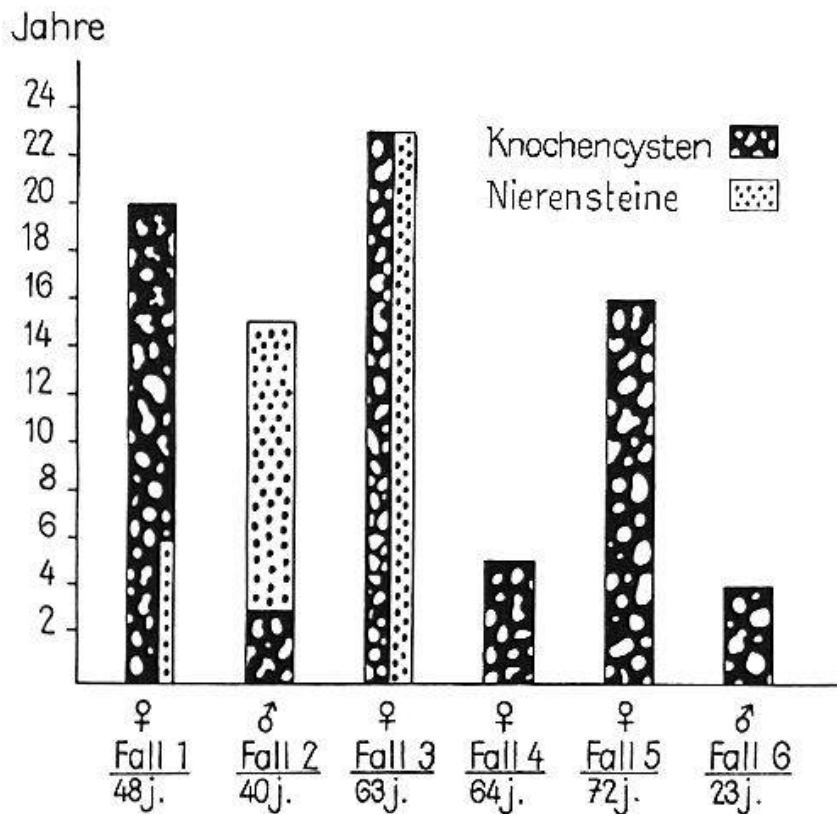


Abb. 12. Mitbeteiligung des Knochen- und Harnsystemes bei den 6 beschriebenen Fällen.

daß er nach Parathormongaben – wie beim Hyperparathyreoidismus – über die Norm ansteigt. Beim Abfall des Kalkspiegels ist es in erster Linie der ionisierte Anteil des Serumkalks der abfällt. Weder der Mechanismus der Erniedrigung, noch derjenige der Erhöhung des Serumkalks sind aber sicher abgeklärt. Mit großer Wahrscheinlichkeit beruht die Blutkalkserhöhung auf einer Mobilisierung von Kalk aus den Körpergeweben, vorwiegend aus den Knochen. Dafür sprechen weniger die uneinheitlichen chemischen Analysen der Knochen als die histologischen Veränderungen an denselben. Charakteristisch für dieselben ist ihr rasches Auftreten und ihre Abhängigkeit von der Hormonmenge und der Dauer der Hormonzufuhr. Schon nach kurzer Zeit (Stunden) kommt es bei einzelnen Versuchstieren zum fast völligen Schwinden von Knochenbälkchen in den Metaphysen, verursacht durch gesteigerte Tätigkeit der *Osteoklasten*. Sehr rasch aber tritt ein Wiederaufbau der Bälkchen durch *Osteoblasten* ein. Bei weiterer Zufuhr des Parathormons erschöpft sich die abbauende Wirkung und es bleibt bei einer überwiegenden, vermehrten Tätigkeit der *Osteoblasten*. Die Bildung von Knochencysten ist nur bei jugendlichen Tieren nach langer Zufuhr sehr hoher Hormondosen gelungen. Die Vorgänge am Skelett beim Hyperparathyreoidismus des Menschen infolge von EK-Adenomen sind mit diesen im

Tierversuch beobachteten Erscheinungen nicht ganz identisch. Bei ausgesprochen «chronischem», remittierendem Verlauf (z. B. Fall 1) haben wir Demineralisierung, Cystenbildung, dann wieder Remineralisierung, Verknöcherung und Verkalkung von Cysten, bei ausgesprochen «akutem» raschem Verlauf (z. B. Fall 2) haben wir eine rasch fortschreitende, weitgehende Demineralisierung (neben Cystenbildung), die zu multiplen Spontanfrakturen führen kann.

Umstritten ist noch die Frage: *Was ist beim Hyperparathyreoidismus primär, die Stoffwechselstörung oder die Knochenveränderungen?* d. h. wirkt sich der EK-Hormonüberschuß primär auf den Stoffwechsel aus und führt diese Störung sekundär zu den Knochenveränderungen, oder kommt es primär zu Knochenveränderungen, und führen diese zu einer Störung des Kalk- und Phosphorstoffwechsels?

*Albright* glaubt, daß das Hormon zuerst eine Stoffwechselstörung verursache, *Collip* (und die Schule von Montreal) ist der Ansicht, daß das Hormon primär auf den Knochen einwirke. Der erstere Autor weist darauf hin, daß nach Parathormonzufuhr zuallererst eine vermehrte P-Ausscheidung im Harn auftritt, diese führe zur Erniedrigung des Phosphatspiegels im Blut, diese wieder zu einer vermehrten Extraktion von Ca- und P-Ionen aus den Knochen (und dem Darm) in das Serum, dadurch komme es zur Erhöhung des Serumcalciums, und die letztere führe schließlich zur Erhöhung der Calciumausscheidung im Harn. Nach *Albright* und *Ellsworth* soll die Verabfolgung von Parathyreoideaextrakt innerhalb einer Stunde von einer Phosphatdiurese gefolgt sein, diese soll allen anderen Auswirkungen vorangehen. In diese Vorstellung paßt auch der Nachweis von *Harrison* und *Harrison*, daß Parathormon die Rückresorption von P in den Tubuli aus dem Glomerulusfiltrat vermindert. Auch die Tatsache, daß es einen Hyperparathyreoidismus *ohne Knochenerkrankung* gibt, soll ein Beweis dafür sein, daß das Hormon nicht direkt auf den Knochen wirkt.

Von pathologisch-anatomischer Seite ist darauf hingewiesen worden, daß man mit verschiedenen Substanzen (Bleiacetat, Urannitrat usw.) im Tierversuch eine Stoffwechselstörung auslösen kann, bei der es zu tubulärer Schrumpfniere, zu Skelettveränderungen, welche eine gewisse Ähnlichkeit mit denjenigen bei der v. Recklinghausenschen Krankheit haben und schließlich ziemlich regelmäßig zu Vergrößerungen der EK kommt (Eger, Rutishauser, Jaffé u. a.).

Damit wäre aber noch kein Beweis erbracht, daß beim Hyperparathyreoidismus primär eine Stoffwechselstörung entsteht.

Übrigens ist ja auch die Hyperplasie der EK noch kein Beweis ihrer Überfunktion. Auch bei den sogenannten «malacischen» Knochenerkrankungen (Rachitis, Osteomalacie, Osteoporose), bei denen es sich nicht um eine Auslaugung von Kalk aus dem Knochen, sondern im Gegenteil um einen mangelhaften, gestörten physiologischen Anbau von kalkhaltigem Knochengewebe handelt, findet man häufig vergrößerte EK.



Der Chirurg steht bei der operativen Entfernung der EK-Adenome immer wieder unter dem Eindruck, daß durch die Beseitigung der Hormonüberproduktion *schlagartig* das pathologische Geschehen korrigiert wird. Und trotzdem läßt sich dabei nicht mit Sicherheit entscheiden, wo diese Korrektur «primär» einsetzt. Wir stehen natürlich in erster Linie unter dem Eindruck des sofortigen, gewaltigen «Kalksturzes», wir wissen aber noch nicht sicher, ob derselbe durch eine sofortige Hemmung der gesteigerten Osteoklastentätigkeit oder aber durch eine sofortige Behebung einer «primären» Stoffwechselstörung bedingt ist. Die Normalisierung des Blutes chemismus können wir natürlich sofort feststellen, die reparatorischen Vorgänge am Skelett jedoch erst spät.

Eine Erklärungsmöglichkeit ist vielleicht noch einzubeziehen: es wäre denkbar, daß die EK-Adenome gewissermaßen als «Multiplikatoren» eine primäre Stoffwechselstörung enorm steigern würden und daß die Entfernung dieser «Multiplikatoren» das Gleichgewicht wieder einigermaßen herstellt. Eine «leichte» Störung des Ca-P-Stoffwechsels kann ja wahrscheinlich auch noch durch andere Regulatoren als die EK (z. B. Nebennieren, Thymus, Vitamine usw.) kompensiert werden.

Die operative Erfahrung hat die weitere Erkenntnis gezeitigt, daß beim Hyperparathyreoidismus das Adenom die Hauptrolle spielt und den übrigen EK keine Bedeutung zukommt, denn wenn nur normale EK entfernt werden und ein Adenom zurückgelassen wird, so hat das gar keinen Einfluß auf den Hyperparathyreoidismus.

Zu dem letzten unserer Fälle – demjenigen mit dem «Pseudodiabetes insipidus» ist noch zu bemerken: es ist bekannt, daß das Parathormon eine *spezifisch diuretische Wirkung* hat. Es kann ja auch im Tierversuch durch akute Parathormonvergiftung eine gewaltige Diurese erzielt werden, die zur Exsikkation, Oligurie und Anurie führen kann. Die Annahme, daß die gesteigerte Diurese beim Hyperparathyreoidismus auf der gesteigerten Funktion der EK beruht, ist also naheliegend, ebenso die Annahme (*Hunter, Albright u. a.*), daß zur Ausscheidung der großen Calciummengen eine große Harnmenge notwendig sei wie beim Diabetes mellitus zur Ausscheidung des Zuckers. Nun gehen aber Erhöhung des Blutkalks und Harnmenge in unseren Fällen keineswegs parallel. In der Literatur sind verschiedene Fälle von Hyperparathyreoidismus mit sehr großen Harnmengen (bis zu 13 Liter im Tag) beschrieben, und es zwingt sich nicht nur ein Vergleich mit dem Diabetes insipidus auf, sondern auch die Annahme, daß in diesen Fällen gleichzeitig eine Störung von seiten der Hypophyse vorliegen muß. *Hadfield* und *Rogers* haben tatsächlich auch 6 Fälle von EK-Tumoren mit gleichzeitigen Hypophysentumoren mitgeteilt.

Wir müssen übrigens auch annehmen, daß schon physiologischerweise eine Steuerung der EK von der Hypophyse aus erfolgt. *Anselmino, Herold* und *Hoffmann* konnten durch Hypophysenvorderlappenextrakt eine EK-Hypertrophie und Hypercalcämie erzeugen. Auch die klinische Beobachtung, daß beim basophilen Hypophysenadenom Zeichen von Hyperparathyreoidismus und Hyperplasie der EK beobachtet wurden, läßt auf eine Korrelation von Hypophyse und EK schließen.

Die naheliegende Frage, weshalb in einzelnen Fällen von Hyperparathyreoidismus nur das *Skelett*, in anderen nur das *Harnsystem*, in wieder anderen beide Systeme ergriffen sind, muß noch offen gelassen werden.

Daß in Fällen mit Nierensteinen diese auf die Hypercalcurie zurückzuführen sind, scheint zunächst höchst plausibel, und doch ist es merkwürdig, daß es sich bei der Mehrzahl der Steine nicht um Calciumphosphatsteine handelt – wie man erwarten sollte – sondern um *Calciumoxalatsteine*.

Aus dem Dilemma würde uns vielleicht am ehesten die Annahme helfen, daß die EK bzw. ihre Adenome *zwei* Hormone bilden. Die Annahme, daß die Hypophyse 19 Partialhormone bilde, berechtigt natürlich noch nicht dazu, auch den EK wenigstens zwei Hormone zuzubilligen. Aber diese Annahme würde entschieden manches leichter verständlich machen. Das eine Hormon würde sich am Knochensystem, das andere am Harnsystem auswirken.

Daß den EK-Adenomen auch eine «spezifische» EK-Funktion zukommt, dürfte aus den Beobachtungen bei der *Transplantation von EK-Adenomen* hervorgehen. Wir haben bei einer Patientin mit parathyreopriver Tetanie dreimal EK-Adenome transplantiert und dabei jedesmal folgende Beobachtungen gemacht: Wenn im Moment der Transplantation die Dihydratysterol- und Calciumbehandlung ausgesetzt wird, so führt die Transplantation zwar nicht zu einem weiteren Anstieg des Kalkspiegels im Blut, aber dieser fällt trotz Sistierens der medikamentösen Behandlung nur sehr langsam ab, Krämpfe bleiben längere Zeit aus und der Patient kommt längere Zeit ohne antitetanische Medikamente aus. Diese Beobachtung konnten wir bei derselben Patientin dreimal machen.

Endlich erhebt sich die Frage, ob die Überfunktion der EK *medikamentös* beeinflußt werden kann. Brauchbare Medikamente, welche direkt die EK-Funktion hemmen oder über eine Störung des Kalkstoffwechsels zu einer Herabsetzung des Serumkalkspiegels und der Kalkausschwemmung führen, sind jedenfalls bisher nicht bekannt.

Kürzlich haben zwar *Russell, Green* und *Wand* berichtet, daß beim Gebrauch von Bal (British Anti-Lewisite) Symptome einer latenten Tetanie mit Chvostekschem und Trousseauischem Symptom auftreten. Der Calcium- und Magnesiumspiegel im Serum soll nach ganz kurzem Anstieg vorübergehend wenig abfallen (Entzug von Ca und Mg



gebunden an Bal?). Bal (2,3-Dimercaptopropanol) ist aber sehr toxisch und könnte wohl kaum während längerer Zeit ohne Schaden gegeben werden. Es wäre damit auch keine kausale Therapie gegen die Parathormonüberproduktion gegeben.

Vielleicht ist ein Weg über die Schilddrüse gangbar. Wir wissen, daß wir mit *Thioharnstoffpräparaten* die Thyroxinsynthese in der Schilddrüse hemmen und die Organfunktion damit ganz wesentlich herabsetzen können. Das heißt natürlich noch nicht, daß die Thioharnstoffpräparate auch die Hormonbildung der Nebenschilddrüsen hemmen, jedenfalls liegen in dieser Richtung auch keine Beobachtungen vor. Und doch ist vielleicht mit diesen Präparaten beim Hyperparathyreoidismus etwas zu erreichen. Zum mindesten ist es bei der Patientin (Fall 4), bei der das EK-Adenom nicht entfernt wurde, gelungen, mit Thiomidil nicht nur den Grundumsatz auf hypothyreote Werte, sondern auch das Serumcalcium von 12–14 mg% auf 9 mg% herunterzubringen. Dieser Effekt der gedämpften Schilddrüsenfunktion auf den Kalkspiegel beim Hyperparathyreoidismus läßt sich vielleicht wie folgt erklären: Wir wissen längst, wie außerordentlich groß der Einfluß des Schilddrüsenhormons auf den *wachsenden* Knochen ist und daß sein Fehlen beim jugendlichen Individuum zu schwersten Wachstumsstörungen führt. Nun ist aber auch der ungeheuer gesteigerte Abbau und Wiederaufbau im Knochen des Hyperparathyreoten eine Art «Wachstum», das nur bei Gegenwart von Schilddrüsenhormon in diesem Ausmaß erfolgen kann und bei dessen Fehlen gehemmt wird. Es sind ja auch keine Fälle von v. Recklinghausenscher Krankheit bei Hypo- oder Athyreose bekannt.

Zum Schlusse möchten wir unserer Überzeugung Ausdruck geben, daß der Hyperparathyreoidismus in seinen verschiedenen Formen bei uns gar nicht so selten sein dürfte, wie man bisher glaubte und daß bei einer auf denselben gerichteten Zusammenarbeit von Internisten, Chirurgen und Urologen unsere Kenntnisse über denselben weitere Fortschritte machen werden und verschiedene noch offene Fragen der Lösung näher gebracht werden können.

#### *Diskussion:*

*W. Löffler (Zürich):* In Ergänzung der sehr schönen Demonstrationen der Herren *Merke* und *Schürch* und ohne einer eingehenden Würdigung des Falles durch die Herren *v. Albertini*, *Brunner*, *Gaiser* und *Koller* vorgreifen zu wollen, möchte ich kurz einen Fall unserer Beobachtung erwähnen, der sich eng an die Beobachtungen anschließt, deren Rahmen aber wesentlich überschreitet und dadurch von prinzipieller Bedeutung ist.

Ein 49 Jahre alter Mann, der 10 Jahre zuvor an *Nierensteinen* litt, erkrankt an typischer *Recklinghausenscher* Osteodystrophie, und es wird 1944 ein ca. nußgroßes Parathyreoidadenom extirpiert. Darauf Absturz des Blutcalciums von Werten um 16 mg% auf die Norm und unter die Norm, so daß vorübergehend AT-10-Behandlung nötig wird.

4 Jahre später *Recidiv* des Recklinghausen mit Spontanfraktur eines Trochanter. Abermals Entfernung eines ca. haselnußgroßen Adenoms mit gleicher Lokalisation wie das erste. Die Struktur beider Adenome ist gleich und läßt kaum Malignität annehmen. Diesmal sinkt der Calciumspiegel aber nicht unter 16 mg%. Da demnach sicher Reste des Adenoms (irgendwo) vorhanden sein müssen, besteht ein Dilemma, ob eine Indikation zu nochmaligem operativem Eingriff oder zur Röntgenbestrahlung vorliegt. Operation wird beschlossen, und es gelingt, nochmals zwei erbsgroße Gebilde zu entfernen, die intra operationem zum Teil als Adenome diagnostiziert werden können. In den nächsten Tagen hält sich der Calciumspiegel hartnäckig um 16 mg%.

Im zuletzt exstirpierten Adenom findet sich nun aber ein *aggressives Wachstum*, gekennzeichnet u. a. durch Einwachsen des Tumors in die Scheiden anliegender Nerven.

Die nunmehr beschlossene Bestrahlung kommt nicht mehr zur Ausführung, da Pat. 5 Tage nach der Operation an einer Lungenembolie ad exitum kommt.

Bei der Autopsie wird in der Halsgegend und im Mediastinum keine Spur von Tumor mehr gefunden. Als *einzigste Metastase* zeigt sich ein walnußgroßes Gebilde in der Leber mit gleicher Struktur wie die früheren Adenome, aber mit ausgesprochen aggressivem Wachstum durch die Kapsel hindurch in das Lebergewebe. Es hat also der metastatische, also *maligne Tumor innersekretorisch dieselbe Stoffwechselwirkung ausgeübt wie das primäre Adenom der Parathyreoidea*. Maligne Entartung der Parathyreoidea-Tumoren ist bisher meines Wissens erst in 3 Fällen beobachtet worden.

H. R. Schinz (Zürich): Zu der schönen Demonstration möchte ich einige Ergänzungen und eine Bitte anbringen:

1. In meinem Referat über die hormonalen Knochenerkrankungen im Röntgenbild an der gemeinsamen Tagung der Schweiz. Gesellschaft für innere Medizin und der Schweiz. Röntgengesellschaft im Mai 1948 habe ich über 6 Fälle von primärem Hyperparathyreoidismus mit Knochenbeteiligung (Morbus Recklinghausen) Bericht erstattet. Darunter findet sich ein Fall, bei dem trotz mehrfacher Explorationen 1939 und 1940 die Epithelkörperchen nicht gefunden werden konnten. Die Schilddrüsenbestrahlung und die Bestrahlung der Sternalregion mit total 10000 r führten zur Heilung. Ein weiterer Fall kam zu uns unter der Diagnose Epulis und wurde durch Röntgenbestrahlung lokal geheilt. Unsere Durchuntersuchung ergab dann, daß die histologisch sichergestellte Epulis ein gutartiger Riesenzelltumor bei Hyperparathyreoidismus war. Die Patientin starb während der Parathyreoidektomie. Autoptisch wurden mehrere Epithelkörperchenadenome gefunden. In einem 3. Fall war wegen multipler «Riesenzellsarkome» auswärts lokal röntgenbestrahlt worden, später wurde nach Stellung der richtigen Diagnose operiert und die Patientin geheilt. Eine Untersuchung 14 Jahre später durch mich ergab eine Hyperostosis cranii, Rippenauftreibungen durch braune Tumoren, Gallensteine und Nierensteine.

2. Was den von Kollegen *Löffler* erwähnten Recidivfall von Morbus Recklinghausen anbetrifft, so habe auch ich ihn untersucht und zur Strahlenbehandlung geraten, nachdem die Explorationen trotz Sternumspaltung negativ verliefen. Nach dem Tod des Patienten an Lungenembolie hatte ich die Möglichkeit, mit Kollegen *Brandenberger* die Knochen, die Niere und den Nierenstein feinstrukturell zu untersuchen. Im Knochen findet sich nur Hydroxylapatit, der anorganische Bestandteil des Knochens ist also normal. Der anorganische Teil bei der Nephrosklerose ist noch nicht geklärt. Der Nierenstein bestand aus Calciumoxalat-Mono- und Dihydrat. Dies scheint bedingt zu sein durch den vermehrten Serumcalciumgehalt bei vermindertem Serumphosphorgehalt, während wir z. B. beim Morbus Cushing Nierensteine aus Hydroxylapatit gefunden haben.

3. Ich empfehle vorgängig einer allfälligen Operation Röntgenbestrahlung der Schilddrüsen- und Sternalgegend als ungefährliche Methode mit der Möglichkeit dauernder Heilung ohne Operationsrisiko. Aus den USA wird über zahlreiche Erfolge berichtet (siehe z. B. *Merrit, E. A.*, und *Caulk, R. M.*: X-Ray Therapy of Hyperparathyreoidism.

Radiology 1940, 35, S. 477.). Ein triftiger Grund für die Wahl der Strahlentherapie ist auch die biologische Feststellung, daß durch Röntgenbestrahlung eine dauernde Wachstumshemmung erzielt wird, während beim chirurgischen Eingriff ein allfälliges Recidiv bedingt ist durch die kompensatorische Hypertrophie eines anderen Epithelkörperchens. Eine postoperative Tetanie tritt bei Röntgenbestrahlung nicht ein.

4. Meine Bitte geht dahin, mir zur Feinstrukturuntersuchung operativ oder durch Sektion gewonnenes Material von Nephrosklerosen, Nieren- und Gallensteinen oder von Knochen bei Hyperparathyreoidismus mit oder ohne Knochenbeteiligung zu überlassen. Es genügen ganz kleine Mengen zur Durchführung dieser Untersuchung.

### *Zusammenfassung*

Es werden 6 Fälle von Hyperparathyreoidismus infolge Epithelkörperchen-Adenomen kurz beschrieben. Das klinische Bild ist sehr wechselnd. In 3 Fällen fanden sich nur Skelettveränderungen (einmal sehr geringfügige), in 3 Fällen neben den Skelettveränderungen auch Nierensteine (2mal) oder Verkalkungen im Nierenparenchym (1mal). In einem Falle (mit sehr geringen Skelettveränderungen) bestand eine toxische Ausscheidungsgastritis mit sehr häufigem Erbrechen und ein «Pseudodiabetes insipidus» (Mitbeteiligung des Hypophysenhinterlappens). In 4 Fällen konnten bei der Operation 1 Adenom, in einem Falle 2 Adenome entfernt werden. Sie wurden alle geheilt. In einem Falle konnte das Adenom bei einem einmaligen Eingriff nicht gefunden werden, die Patientin wurde nicht geheilt und steht noch in Behandlung.

Anschließend werden verschiedene, den Hyperparathyreoidismus betreffende, noch offene Fragen erörtert.

### *Résumé*

Brève description de 6 cas d'hyperparathyroïdie consécutive à des adénomes parathyroïdiens. La symptomatologie est très variée. Dans 3 cas il n'y avait que des altérations du squelette (dans 1 cas altérations minimes), dans 3 cas il y avait en plus des altérations squelettiques des calculs rénaux (2 cas) ou calcifications du parenchyme rénal (1 cas). Dans 1 cas (avec altérations squelettiques très discrètes) la symptomatologie était dominée par une gastrite toxique avec vomissements très fréquents et un «pseudo-diabète insipide» (participation de la neurohypophyse). Au cours de l'opération il a été possible d'extirper 1 adénome dans 4 cas, 2 adénomes dans 1 cas. Ces 5 malades ont été guéris, tandis qu'une malade, chez laquelle il n'a pas été trouvé d'adénome lors d'une première exploration chirurgicale, n'a pas guéri et est encore en traitement.

Discussion de quelques problèmes concernant l'hyperparathyroïdie.

### *Riassunto*

Si descrivono brevemente 6 casi di iperparatireoidismo consecutivo ad adenomi delle paratiroidi. La sintomatologia è molto variata. In 3 casi non si verificavano che alterazioni dello scheletro (in un caso le alterazioni erano minime), in 3 casi oltre le alterazioni scheletriche si trovarono calcoli renali (2 casi) o calcificazioni del parenchima renale (1 caso). In un caso (con discrete alterazioni scheletriche) la sintomatologia era dominata da gastrite tossica con vomiti molto frequenti ed un «pseudodiabete insipido» (partecipazione della neuroipofisi).

Nel corso dell'operazione è stato possibile estirpare 1 adenoma in 4 casi, 2 adenomi in 1 caso. Questi cinque malati sono guariti, mentre una malata, nella quale non è stato possibile trovare l'adenoma nel corso di un primo intervento chirurgico, non è guarita ed è ancora in trattamento.

Vengono discussi alcuni problemi concernenti l'iperparatireoidismo.

### *Summary*

6 cases of hyperparathyroidism caused by adenomas of the parathyroid glands are shortly described. They present a pronounced variation in symptoms. In 3 cases the skeleton only has been involved (in one case minimal involvement), in 3 cases beside the skeletal involvement there were present renal calculi (two cases) or nephrocalcinosis (one case). One case with minimal skeletal involvement showed a toxic gastritis (very frequent vomiting) and a "Pseudodiabetes insipidus" (involvement of the posterior pituitary gland). In 4 cases one and in one case two adenomas could be removed by operation. All these patients recovered. In one case the adenoma could not be found at the first intervention, the patient did not recover and is still in treatment.

At least some of the problems concerning the hyperparathyroidism are discussed.

*Albright, F.*: Recent progress in hormone research. Vol. I. American Press Inc. New York 1947. - *Albright, F.*, and *Ellsworth, R.*: J. clin. Invest. (Am.) 1929, Vol. 57. - *Black, M.*: Surg. etc. Vol. 87, 2 (1948). - *Harrison, H.*, and *Harrison*: J. clin. Invest. (Am.) 1941, Vol. 20. - *Keating, F.*: Collect. Papers Mayo Clin. 1946, Vol. 38. - *Keating, F.*, and *Cook, E.*: Collect. Papers Mayo Clin. 1945, Vol. 38. - *Merke, F.*: Helv. Chir. Acta 1945, Vol. 12. - *Rogers, M.*: Collect. Papers Mayo Clin. 1947, Vol. 38. - *Russell, B.*, *Green, B.*, and *Wand, L.*: Lancet 1948/II, Nr. 5. - *Wernly, M.*: Z. klin. Med. Bd. 140. - *Wernly, M.*, and *Berdjis, Ch.*: Helv. Med. Acta 1946, Suppl. 19.