

# L'importance de l'examen du fond de l'œil préalable au traitement chirurgical de l'hypertension artérielle

Autor(en): **Streiff, E.B.**

Objektyp: **Article**

Zeitschrift: **Bulletin der Schweizerischen Akademie der Medizinischen Wissenschaften = Bulletin de l'Académie Suisse des Sciences Medicales = Bollettino dell' Accademia Svizzera delle Scienze Mediche**

Band (Jahr): **7 (1951)**

Heft 3-4

PDF erstellt am: **31.07.2024**

Persistenter Link: <https://doi.org/10.5169/seals-307012>

## **Nutzungsbedingungen**

Die ETH-Bibliothek ist Anbieterin der digitalisierten Zeitschriften. Sie besitzt keine Urheberrechte an den Inhalten der Zeitschriften. Die Rechte liegen in der Regel bei den Herausgebern. Die auf der Plattform e-periodica veröffentlichten Dokumente stehen für nicht-kommerzielle Zwecke in Lehre und Forschung sowie für die private Nutzung frei zur Verfügung. Einzelne Dateien oder Ausdrucke aus diesem Angebot können zusammen mit diesen Nutzungsbedingungen und den korrekten Herkunftsbezeichnungen weitergegeben werden. Das Veröffentlichen von Bildern in Print- und Online-Publikationen ist nur mit vorheriger Genehmigung der Rechteinhaber erlaubt. Die systematische Speicherung von Teilen des elektronischen Angebots auf anderen Servern bedarf ebenfalls des schriftlichen Einverständnisses der Rechteinhaber.

## **Haftungsausschluss**

Alle Angaben erfolgen ohne Gewähr für Vollständigkeit oder Richtigkeit. Es wird keine Haftung übernommen für Schäden durch die Verwendung von Informationen aus diesem Online-Angebot oder durch das Fehlen von Informationen. Dies gilt auch für Inhalte Dritter, die über dieses Angebot zugänglich sind.

## L'importance de l'examen du fond de l'œil préalable au traitement chirurgical de l'hypertension artérielle

Par E. B. Streiff, Lausanne

C'est le 17 décembre 1850 que *Helmholtz* faisait part dans une lettre à son père de la découverte de l'ophtalmoscope. Il avait d'ailleurs déjà pressenti les immenses services que rendrait l'examen du fond de l'œil, non seulement à l'ophtalmologie, mais à toutes les branches de la médecine.

On peut affirmer que depuis cette découverte, l'ophtalmologie a pris une place importante. De nos jours, l'examen du fond de l'œil est devenu un complément de première importance pour le diagnostic et le pronostic, et ceci non seulement dans les affections oculaires, mais surtout dans les maladies générales. L'ophtalmoscopie nous permet de déceler des lésions, d'en étudier l'évolution: elle nous révèle un état statique. Mais ce qui nous intéresse également et parfois davantage, c'est l'élément dynamique qui a provoqué ces lésions, en d'autres termes, la circulation rétinienne et les variations de pression dans les artères de la rétine. C'est à *Bailliant* de Paris que tout médecin est redevable d'avoir à sa disposition l'instrument qui permet de mesurer la pression dans l'artère centrale de la rétine: l'ophtalmo-dynamomètre.

L'examen du fond de l'œil doit être basé, d'une part, sur l'état de la rétine, du nerf optique, des vaisseaux, d'autre part, sur les variations de la pression artérielle rétinienne. Je rappellerai que la pression artérielle rétinienne (P.A.R.) correspond environ à la moitié de la pression humérale exprimée en mm Hg. Normalement, les variations de la P.A.R. sont en relation directe, avec celles de la pression humérale: à une élévation, à une chute de celle-ci, correspond une élévation ou une chute de la P.A.R. Lorsque ces phénomènes de relation normale n'existent pas, ils dénotent presque toujours un état pathologique. Associées ou non à des altérations du fond de l'œil, elles nous permettent d'interpréter et d'évaluer les symptômes subjectifs du malade. C'est donc avant tout dans les affections circulatoires et en particulier dans l'hypertension artérielle que l'examen du fond de l'œil et la P.A.R. prennent toute leur signification.

La maladie hypertensive ou hypertension essentielle est une affection qui semble devenir de plus en plus fréquente. Sa symptomatologie est bien connue; par contre sa pathologie appartient encore au domaine de l'hypothèse, tout au moins pour un grand nombre de cas. Les thérapeutiques proposées sont innombrables, les résultats obtenus très souvent décevants, surtout lorsque la maladie hypertensive se manifeste dans un stade avancé. Le traitement qui paraît donner aujourd'hui le plus de chances est la chirurgie du sympathique, en particulier l'opération de *Smithwick*. D'après les nombreuses statistiques établies dans différents pays et portant sur un très grand nombre de malades, on est arrivé à se faire une idée plus précise du pronostic de la maladie et de son indication opératoire. En effet, selon les travaux de *Janeway, Hammann, King, Carlile, Brackford*, la survie des hypertendus soumis à un traitement médical est de 50% après cinq ans, de 24% après dix ans. A la suite du traitement chirurgical qui, pour avoir des chances de succès, n'est indiqué par *Smithwick* que dans le 70% des cas, la mortalité après cinq ans diminue considérablement. Elle varie entre 15 et 20%. Cependant, on sait qu'il existe des cas particulièrement graves, dans lesquels, sans opération, la mortalité après cinq ans est de 99%. L'opération ramène cette mortalité à 81% seulement.

Des examens approfondis, ainsi que des contrôles répétés, sont absolument nécessaires pour augmenter les chances de survie. Je n'entre-rais pas dans les détails des examens préalables qui concernent l'étude des réactions tensionnelles, de la fonction rénale et cardiaque. Aujourd'hui, tous les auteurs sont d'avis qu'une collaboration étroite entre chirurgien, cardiologue et ophtalmologue est indispensable. Cette collaboration a déjà permis d'obtenir des résultats meilleurs puisqu'il a été possible de subdiviser les hypertendus en différentes classes. Cette distinction est basée en premier lieu sur le résultat de l'examen du fond de l'œil. En effet, c'est déjà au stade initial, alors que le malade n'a encore que des troubles subjectifs et fonctionnels, que nous pouvons y observer les premières altérations. Les artères rétiniennes ont un calibre normal, mais sont tendues, turgescents, tortueuses, de couleur cuivrée, soit un calibre élargi mais régulier. Par la suite, d'après l'évolution de la maladie hypertensive, leur aspect change: elles présentent des irrégularités de calibre, par exemple, un rétrécissement du lumen par des altérations athéromateuses des parois, ou bien les artères apparaissent pâles, filiformes, à reflets luisants, argentés. Par endroits, et en particulier à la périphérie du fond de l'œil, elles sont parfois réduites à un filament blanc, rectiligne, exsangue. C'est l'évolution de l'hypertension maligne.

Les veines ont d'abord un calibre normal ; par la suite elles apparaissent dilatées. Au niveau des croisements artério-veineux nous observons des altérations importantes : au début la veine est simplement écrasée ; cet écrasement arrive à provoquer des lésions de la paroi veineuse, la circulation devient de plus en plus difficile, il s'ensuit une stase veineuse, puis une préthrombose ou une thrombose en miniature avec œdème rétinien et hémorragies plus ou moins importantes, localisées autour du croisement. Si les lésions progressent, nous en arrivons à la thrombose de branche ou à la thrombose de la veine centrale de la rétine, si ces phénomènes ont lieu au niveau du nerf optique. N'oublions cependant pas que la formation de la thrombose est le plus souvent liée à des phénomènes dynamiques.

La papille ne présente au début aucune altération, si ce n'est parfois une légère hyperémie. Ce n'est que lorsque l'hypertension essentielle évolue vers la forme maligne que l'œdème apparaît au niveau de la papille. Cet œdème peut devenir considérable et nous aurons alors l'aspect d'une papille de stase, indication d'une condition cérébrale analogue : œdème cérébral, hypertension intracrânienne.

La rétine a un aspect normal au début. Parfois on observe une augmentation de ses reflets qui peut rappeler, si elle est accentuée, la « bavure d'escargot » et qui est due à un œdème superficiel, premier signe de l'atteinte des capillaires. Lorsqu'elle atteint la région maculaire, elle provoque chez le malade cette sensation particulière de brouillard. Lorsque les artères sont oblitérées, la rétine environnante est blanchâtre, laiteuse. Puis des foyers hémorragiques apparaissent, petits d'abord, qui sont la conséquence d'une diapédèse au travers d'une paroi vasculaire, dont la perméabilité est altérée par des processus inflammatoires et dégénératifs. Ces hémorragies augmentent par la suite, elles deviennent plus étendues et prennent différents aspects : ce sont parfois des nappes hémorragiques. Entre ces hémorragies, on voit souvent des foyers d'œdème ou des petits foyers ischémiques, des ramollissements microscopiques, qui sont également des signes d'une atteinte des petits vaisseaux rétiens. Si des vaisseaux plus grands sont oblitérés, les foyers ischémiques seront plus étendus et associés à de l'œdème.

L'association de toutes ces différentes lésions des vaisseaux, de la papille, de la rétine, nous permet le plus souvent de donner des indications sur le stade de la maladie, sur son évolution et même sur son pronostic.

C'est en se basant sur ces altérations du fond de l'œil que *Wagener* et *Keith* ont établi leur classification des hypertendus et que je rappellerai brièvement.

*Premier stade.* Papille à bords nets. Artères d'aspect normal, ou turgescentes, tendues, à reflets cuivrés. Veines de calibre normal ou légèrement élargies. Au niveau des croisements artério-veineux, la veine est légèrement écrasée: signe de Gunn positif.

*Deuxième stade.* Papille à bords nets. Le calibre des artères est irrégulier: par endroits elles sont rétrécies, d'aspect sclérosé, par endroits engainées. Le rapport du calibre artério-veineux peut être normal ou bien les veines sont nettement élargies. Le signe de Gunn est le plus souvent nettement positif. Au niveau de la rétine, on observe des hémorragies plus ou moins nombreuses, quelques foyers punctiformes, jaunâtres, signes d'une atteinte des capillaires (capillarose). Parfois la macula et le pôle postérieur sont couverts de «bavure d'escargot».

*Troisième stade.* Papille à bords flous, œdémateuse. Artères rétrécies, par endroits filiformes, à reflets argentés. Veines le plus souvent élargies, noirâtres, fortement comprimées par les artères au niveau des croisements. La rétine présente des hémorragies, des foyers de capillarose et des foyers d'exsudat blancs, floconneux. Le pôle postérieur et la région maculaire sont flous à cause de l'œdème.

*Quatrième stade.* La papille est effacée par l'œdème. Celui-ci peut être tellement prononcé qu'il simule une stase papillaire. De la papille, l'œdème s'étend à toute la rétine, surtout à la région maculaire. Les artères sont souvent peu visibles, car elles sont filiformes, argentées, en partie oblitérées. Les veines sont au contraire distendues, fortement écrasées et rappellent des boudins. Sur la rétine œdématisée, on observe des hémorragies et de nombreux foyers blancs d'exsudat, d'autres de capillarose. Dans la région maculaire, des foyers blancs, punctiformes, se groupent pour former une image étoilée. Ce sont l'étoile maculaire, la stase papillaire qui caractérisent ce groupe.

Dans les stades 3 et 4, nous observons le syndrome oculo-cérébral qui dénote une grave atteinte du système nerveux (céphalées, vomissements, diplopie, troubles psychiques, enfin hémiplégie, hémianopsie, aphasie).

Les groupes 1 et 2 correspondent au tableau que l'on observe dans ce que *Volhard* a appelé l'hypertension rouge, les groupes 3 et 4 à celui de l'hypertension blanche ou angiospastique. Le classement de *Wagener* et *Keith* diffère de celui de *Hammerström* du fait que cet auteur a réuni dans un seul groupe les stades 3 et 4.

Cependant l'état statique du fond de l'œil ne doit pas nous suffire. Voyons donc quel est le comportement de la P.A.R. par rapport à la pression humérale. Une P.A.R. élevée – la pression humérale étant normale – peut être le tout premier signe de la maladie hypertonique et



nous expliquer les troubles dont se plaint le malade. Par la suite, nous voyons que la P.A.R. suit les variations de la pression humérale. Notons cependant que les à-coups hypertensifs sont souvent plus accentués au niveau de l'artère centrale de la rétine. Lorsque nous constatons une dissociation des deux pressions – et il s'agit presque toujours d'une hypertension artério-rétinienne – nous devons craindre les complications oculaires et cérébrales: c'est un signal d'alarme que nous devons redouter si nous observons simultanément des altérations au niveau des artères.

Dans le groupe 1 de *Keith et Wagener*, la P.A.R. est le plus souvent en accord avec la pression humérale. Si la P.A.R. tend à s'élever, la maladie évolue vers le deuxième stade où elle se rééquilibre avec la pression humérale, tout en ayant cependant tendance à varier plus brusquement que la pression générale. Dans les groupes 3 et 4, la P.A.R. est fréquemment plus élevée que la pression humérale. Cette constatation nous permet de faire, dans le groupe 4, le diagnostic différentiel entre la stase papillaire par hypertension artérielle et la stase papillaire par hypertension intracrânienne, consécutive à une tumeur cérébrale.

En effet, dans le premier cas, la P.A.R., ainsi que je viens de le dire, est toujours très élevée, alors que dans le cas d'une tumeur cérébrale elle est au contraire normale ou peu élevée.

Dans la maladie hypertensive, l'indication opératoire est donc donnée par l'état des fonctions rénales et cardiaques, par les différentes épreuves du dynamisme tensionnel et surtout par l'aspect du fond de l'œil et la P.A.R.

D'après de nombreux auteurs, l'indication opératoire est donnée par les groupes 1 et 2. Pour ma part, je pense qu'au stade 1, l'opération n'est pas urgente. On doit d'abord instituer une thérapeutique médicamenteuse et suivre attentivement l'évolution de la maladie, en particulier observer l'état du fond de l'œil et les variations de la P.A.R. Ce n'est que lorsque la symptomatologie générale, tout spécialement les céphalées, ainsi que les changements de l'aspect du fond de l'œil l'imposent, que l'on se résoudra à l'opération.

Le deuxième stade présente une indication opératoire certaine. Dans le troisième stade, l'opération doit être envisagée à la fois par le médecin, le cardiologue et le chirurgien, auxquels j'ajouterai l'ophtalmologue.

Pour le groupe 4 tout dépend du point de vue auquel on se place. Nous savons que les malades de ce groupe ont tout au plus une année à vivre. Cependant si on les opère, on a des chances de survie prolongée. Mais il ne faut pas oublier le risque que nous courons de voir mourir le malade soit pendant l'opération, soit dans les jours suivants.

Je ne m'arrêterai pas aux changements qui peuvent survenir au fond de l'œil à la suite de l'opération. Dans le premier stade, on observe parfois un élargissement et même un retour au calibre normal des artères. Dans le deuxième stade, les altérations de la paroi des artères persistent généralement; on voit par contre disparaître les hémorragies. Dans le troisième stade, l'œdème de la papille et de la rétine régresse et disparaît, ainsi que les foyers hémorragiques et exsudatifs. Les foyers de capillarose, de même que les altérations vasculaires persistent. Dans la quatrième phase, la papille peut redevenir normale, l'œdème rétinien, les hémorragies et les exsudats disparaissent. L'étoile maculaire, les foyers de capillarose et les altérations artérielles persistent, tandis que les veines reprennent leur calibre normal.

L'équilibre se rétablit souvent entre la P.A.R. et la pression humérale – qui tombe parfois en-dessous du rapport normal. Chez quelques malades, nous avons observé une augmentation disproportionnée de la P.A.R., ce qui, dans quelques cas, fut un signe d'aggravation de la maladie ou du résultat négatif de l'opération.

En nous basant sur l'étude de 36 cas opérés dans la clinique chirurgicale du Prof. *Decker*, nous pouvons confirmer les observations d'autres auteurs. Dans l'ensemble, l'effet de la sympathectomie splanchnique sur les altérations du fond de l'œil est favorable. Malgré la persistance des lésions artérielles, la circulation rétinienne, et, par conséquent, la fonction de la rétine, s'améliorent. Les probabilités d'un résultat satisfaisant pourront être estimées suivant le groupe auquel appartient le malade. Cependant il faut tenir compte de tous les autres facteurs: âge, sexe, hérédité, altérations rénales, cardiaques et celles du système nerveux.

L'évolution favorable des altérations du fond de l'œil et la diminution de la P.A.R. ne s'observent qu'après le deuxième temps opératoire de la technique de *Smithwick*. Après le premier temps, la P.A.R. augmente souvent, ce qui pourrait être un critère en faveur de l'insuffisance de l'intervention unilatérale.

Je crois que l'examen du fond de l'œil et la P.A.R. sont des éléments indispensables, au pronostic de la maladie hypertensive, à son indication opératoire et à son évolution ultérieure. Je pense que dans le premier stade on peut attendre avant d'opérer jusqu'au moment où la thérapie médicamenteuse demeure sans effet. Le deuxième stade indique la nécessité d'une opération – bien qu'elle ne soit pas urgente. Les malades du troisième groupe doivent être opérés assez rapidement, sauf contre-indications. Pour les malades du quatrième groupe, leur seule chance de succès est d'en courir le risque.

Fond de l'oeil d'un malade hypertonique au 4ème stade.

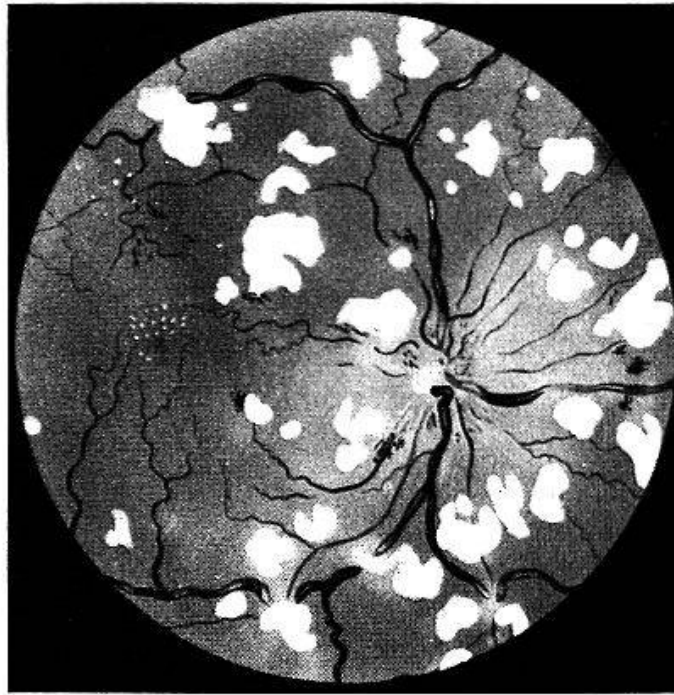


Fig. 1.

Fond de l'oeil du même malade (fig. 1) après opération de Smithwick.

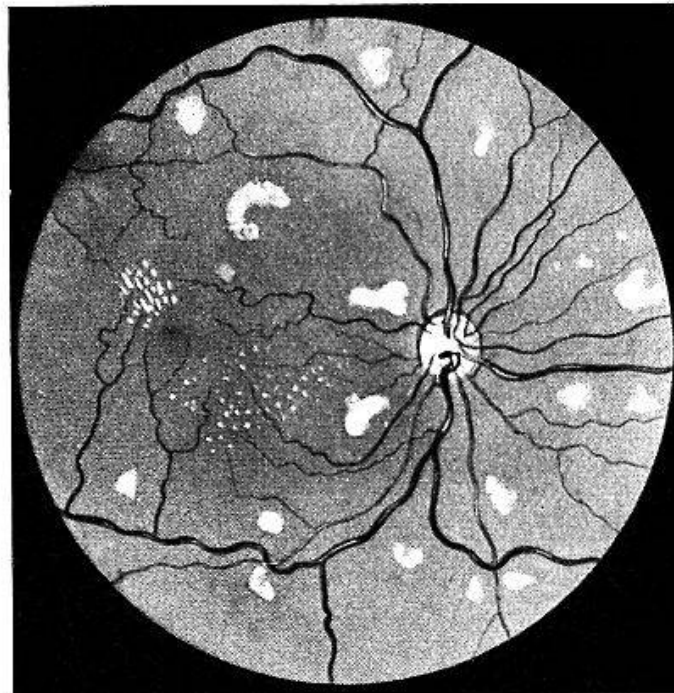


Fig. 2.

La collaboration de plus en plus étroite entre le neurochirurgien, le médecin cardiologue et l'ophtalmologue permettra seule d'obtenir des résultats toujours meilleurs dans la lutte contre la maladie hypertensive dont les ravages sont encore beaucoup trop grands.



### Résumé

La classification des hypertendus de *Wagner* et *Keith*, basée sur les altérations du fond de l'œil, permet le plus souvent de donner des indications sur l'évolution, sur le pronostic et le traitement de la maladie hypertensive. Cependant, il faut tenir compte de tous les autres facteurs: âge, sexe, hérédité, altérations rénales, cardiaques et nerveuses. L'étude des cas observés à la clinique chirurgicale de Lausanne fait ressortir que l'examen du fond de l'œil et celui de la pression artérielle rétinienne sont indispensables au pronostic de la maladie hypertensive, à son indication opératoire et à son évolution ultérieure. Dans le premier stade on peut attendre avant d'opérer; le deuxième stade indique la nécessité d'une opération; les malades du troisième stade doivent être opérés assez rapidement, sauf contre-indications. Pour les malades du quatrième stade, leur seule chance de succès est d'en courir le risque.

### Zusammenfassung

Die Klassifikation der Hypertonie von *Wagner* und *Keith*, die sich auf die Augenhintergrundsveränderungen stützt, erlaubt in der Mehrzahl der Fälle die Entwicklung, die Prognose und die Behandlung der Hypertonie anzugeben. Indessen sind auch das Alter, das Geschlecht, die Heredität, die renalen, kardialen und nervösen Veränderungen zu berücksichtigen. Die Zusammenstellung, der an der chirurgischen Klinik Lausanne beobachteten Fälle zeigt, daß die Augenhintergrunduntersuchung und die Messung des retinalen Blutdruckes unerlässlich sind, um die Prognose, die Indikation der operativen Behandlung und die Weiterentwicklung der Hypertonie anzugeben. Im ersten Stadium kann mit der Operation zugewartet werden, das zweite Stadium macht eine operative Behandlung notwendig, im dritten Stadium ist sie unerlässlich, wenn keine Gegenindikationen vorliegen. Für die Kranken des vierten Stadiums ist die einzige Möglichkeit auf Erfolg, das Risiko der Operation auf sich zu nehmen.

### Riassunto

La classificazione degli ipertesi di *Wagner* e *Keith*, basata sulle alterazioni del fondo dell'occhio, permette sovente di dare indicazioni sull'evoluzione, la prognosi e la cura della malattia ipertensiva. Tuttavia bisogna tener conto di tutti gli altri fattori: età, sesso, eredità, alterazioni renali, cardiache e nervose. — Lo studio dei casi osservati alla clinica chirurgica di Losanna, dimostra che l'esame del fondo dell'occhio e la pressione arteriosa retinica sono indispensabili per la prognosi della

malattia ipertensiva, all'indicazione operatoria e all'evoluzione ulteriore. Del primo stadio si può attendere prima di operare; il secondo stadio indica la necessità di un intervento chirurgico; i malati del terzo stadio devono essere operati rapidamente, salvo controindicazioni. Per i malati al quarto stadio, la sola possibilità di successo è di correre il rischio dell'operazione.

### *Summary*

The classification of the hypertensive diseases of *Wagener* and *Keith*, based on the fundus alterations, often give indications for the prognosis and treatment of the diseases. However, one must take into consideration all the factors, age, sex and heredity, also renal, cardiac and nerve lesions. In studying the cases at the Surgical Hospital in Lausanne, the fundus examination, and the measurement of retinal arterial pressure have been found invaluable in the prognosis of the hypertensive diseases, also in indicating in which cases to operate. In the early stage there is no immediate indication to operate, the second stage shows an operation is necessary, in the third stage it is wise to operate as soon as possible, unless there are definite contraindications. In the fourth stage immediate operation gives the patient his only chance.