Zeitschrift: Bulletin der Schweizerischen Akademie der Medizinischen Wissenschaften = Bulletin de l'Académie suisse des sciences médicales = Bollettino dell' Accademia svizzera delle scienze mediche

Herausgeber: Schweizerische Akademie der Medizinischen Wissenschaften

Band: 7 (1951)

Heft: 3-4

Artikel: Weitere Befunde über die toxischen Wirkungen von Stretomycin und Chinin am Gehörorgang des Meerschweinchens

Autor: Rüedi, L. / Furrer, W. / Graf, K.

DOI: https://doi.org/10.5169/seals-307013

Nutzungsbedingungen

Die ETH-Bibliothek ist die Anbieterin der digitalisierten Zeitschriften auf E-Periodica. Sie besitzt keine Urheberrechte an den Zeitschriften und ist nicht verantwortlich für deren Inhalte. Die Rechte liegen in der Regel bei den Herausgebern beziehungsweise den externen Rechteinhabern. Das Veröffentlichen von Bildern in Print- und Online-Publikationen sowie auf Social Media-Kanälen oder Webseiten ist nur mit vorheriger Genehmigung der Rechteinhaber erlaubt. Mehr erfahren

Conditions d'utilisation

L'ETH Library est le fournisseur des revues numérisées. Elle ne détient aucun droit d'auteur sur les revues et n'est pas responsable de leur contenu. En règle générale, les droits sont détenus par les éditeurs ou les détenteurs de droits externes. La reproduction d'images dans des publications imprimées ou en ligne ainsi que sur des canaux de médias sociaux ou des sites web n'est autorisée qu'avec l'accord préalable des détenteurs des droits. En savoir plus

Terms of use

The ETH Library is the provider of the digitised journals. It does not own any copyrights to the journals and is not responsible for their content. The rights usually lie with the publishers or the external rights holders. Publishing images in print and online publications, as well as on social media channels or websites, is only permitted with the prior consent of the rights holders. Find out more

Download PDF: 15.07.2025

ETH-Bibliothek Zürich, E-Periodica, https://www.e-periodica.ch

D. K. 616.28:615.517

Aus der otorhinolaryngologischen Klinik der Universität Zürich
(Direktor: Prof. Dr. L. Rüedi)
und aus dem Physiologischen Institut der Universität Bern
(Direktor: Prof. Dr. A. von Muralt)

Weitere Befunde über die toxischen Wirkungen von Streptomycin und Chinin am Gehörorgan des Meerschweinchens

Von **L. Rüedi** und **W. Furrer**,
K. Graf, F. Lüthy, G. Nager und **B. Tschirren**

Vor zwei Jahren haben wir unsere ersten Untersuchungsresultate bei streptomycinbehandelten Meerschweinchen mitgeteilt. Mit Hilfe der Ohrmuschelreflexprüfung (Pinnareflex) konnten leichte Einbußen der Schallwahrnehmung im untersten und obersten Tonbereich nachgewiesen werden. Außerdem fanden sich ausgesprochene Gleichgewichtsstörungen, die im Film festgehalten worden sind.

Die histologische Untersuchung der Felsenbeine dieser Tiere ergab normale Verhältnisse im cochlearen und vestibulären Bereich des Innenohrs. Bei der Durchsicht des in Serien geschnittenen Gehirns der Meerschweinchen fanden wir am Boden des vierten Ventrikels im Nucleus triangularis nervi VIII eine Verminderung der Ganglionzellzahl und einige Gliaknötchen, außerdem geringe Veränderungen auch im Nucleus ventralis cochlearis in Form von Plasmavakuolisierung und Kernpyknosen in den Ganglienzellen. Kurze Zeit nach dieser Mitteilung hat *R. Caussé* bei drei streptomycinvergifteten Mäusen mit ausgesprochenen Gleichgewichtsstörungen erstmals auch im peripheren Vestibularapparat histologische Veränderungen gefunden, und zwar:

«a) Disparition des cils des cellules sensorielles sur les crêtes ampullaires et sur les macules utriculaires et sacculaires. Cette disparition était moins complète chez une souris dont les réactions vestibulaires n'étaient pas totalement supprimées au moment du sacrifice.

b) Atrophie générale de l'épithélium des cinq terminaisons sensorielles vestibulaires, se traduisant par une moindre hauteur de cet épithélium, pouvant aller jusqu'à la moitié de celle d'un organe normal.

De même, les dimensions des crêtes et des macules sont sensiblement réduites.

Dans cette première série d'expériences, l'organe de Corti ne paraît pas intéressé par ce processus.»

In ergänzenden Untersuchungen konnte *R. Caussé* diese ersten pathologischen Befunde am peripheren Vestibularapparat bestätigen. Der Verlust der Sinneshaare erschien nur als sekundärer Vorgang, welcher durch eine vorausgehende Degeneration der Sinneszellen in den Cristae und Maculae verursacht wird. In der zweiten Versuchsreihe fand *R. Caussé* bei einer streptomycinvergifteten Maus degenerative Veränderungen des Cortischen Organs in der ersten Schneckenwindung. Hier fehlten die äußeren und inneren Haarzellen und waren von einer aufsteigenden Degeneration der zugehörigen nervösen Elemente bis ins Ganglion spirale begleitet, dessen Zellzahl deutlich reduziert war. Unabhängig von *R. Caussé* hat wenig später *K. Berg* ähnliche pathologische Veränderungen am peripheren Gehörorgan von streptomycinvergifteten Katzen mitgeteilt. Die Tiere wiesen deutliche Störungen des Gleichgewichtssinnes auf. *K. Berg* fand ebenfalls in den Cristae ampullares und Maculae utriculi et sacculi ausgesprochene Degenerationen des Sinnesepithels in Form einer Verschmälerung der Epithelschicht durch Zellschrumpfung, begleitet von einem Ausfall der Sinneshaare. Bei der Katze, welche die höchste Streptomycindosis erhalten hatte, war in der unteren und mittleren Schneckenwindung kein Cortisches Organ mehr vorhanden. An diesem Tier hat *K. Berg* eine gewisse Gehöreinschränkung beobachten können.

Selbstverständlich haben wir im Anschluß an die erste Mitteilung von *R. Caussé* unsere Meerschweinchenserien erneut durchgesehen, doch konnte an diesem Material der von *R. Caussé* als charakteristisch bezeichnete Verlust der Sinneshaare weder an den Cristae noch an den Maculae bestätigt werden. Da möglicherweise unsere Streptomycindosierung mit 6–8 g noch zu gering war, um im peripheren Gehörorgan histologisch sichtbare Veränderungen zu erzeugen, haben wir zur Kontrolle der Befunde von *Caussé* und *Berg* einer weiteren Meerschweinchenserie Streptomycingesamtmengen von 6–30 g pro kg Körpergewicht verabreicht. Neben den Auswirkungen des Streptomycins auf den Vestibularapparat interessierten uns außerdem eventuelle streptomycinbedingte Änderungen der Schallwahrnehmung.

Zur Prüfung der Schallwahrnehmung sind erstens die Schwellenwerte des Preyerschen Ohrmuschelreflexes (Pinnareflex) für mehrere, beiden Ohren gleichzeitig zugeführte Prüftöne vor, während und nach der Streptomycinbehandlung bestimmt worden. Zweitens haben wir am

streptomycinvergifteten Tier regelmäßig unmittelbar vor der Vitalfixation am rechten Ohr die Werte des Cochleaeffektes *(Wever-Bray)* gemessen.

Zur histologischen Untersuchung wurden schließlich die Felsenbeine und das Gehirn der vitalfixierten Tiere in Serien geschnitten und gefärbt.

I. Unsere Streptomycinversuche

Nach dem Verlust von 9 Tieren verfügen wir u. a. über 5 vollständig durchuntersuchte Meerschweinchen. Die Tabelle 1 gibt Auskunft über das Körpergewicht der Tiere, die verabreichte Streptomycinmenge und die Behandlungsdauer. Daneben sind die Ergebnisse der Gleichgewichtsprüfung und die Resultate der Schallwahrnehmungsprüfung aufgeführt.

Tab. 1. Streptomycinintoxikation am Meerschweinchen.

	Gewicht g	Einzeldosis g	Tage	Gesamtdosis g	g/kg	Vest.-Reaktion	Pinnareflex	Cochlea-Effekt
1298	480	0,09 0,08 0,09	33	6,59	13,7	path.	0	0
1414	700	0,08 0,09 0,08	99	13,85	19,8	path.	0	0
1484	550	0,08 0,09 0,08 0,1 0,12 0,15	160	13,61	24,7	path.	stark abgeschwächt	abgeschwächt
1416	600	0,08 0,09 0,08 0,1	128	21,27	35,5	path.	stark abgeschwächt	abgeschwächt
1409	550	0,08 0,09 0,08 0,1 0,12 0,15	160	30,69	55,8	path.	stark abgeschwächt	abgeschwächt

Alle 5 Tiere zeigen mehr oder weniger deutlich die seinerzeit im Film festgehaltenen typischen Reiz- und Ausfallerscheinungen von seiten des Vestibularapparates. Außerdem ist bei allen 5 Tieren im Verlauf der Streptomycinzufuhr eine im Ausmaß ebenfalls stark variierende Einbuße der Schallwahrnehmung eingetreten.

Die histologische Untersuchung der Felsenbeine dieser 5 Meerschweinchen ergibt regelmäßige, wenn auch im Ausmaß wechselnde Veränderungen der Sinnesendstellen des peripheren Vestibularapparates, wie sie zuerst von *R. Caussé* und dann von *K. Berg* auch im Katzenohr beschrieben worden sind. Auch im Meerschweinchenohr finden wir:

1. an den Cristae und Maculae (Abb. 1 u. 2) eine deutliche Verschmälerung des Sinnesepithels zu einer Leiste, in deren Bereich wohl noch zahlreiche dunkle, rundliche Kerne

differenzierbar, aber häufig keine Zellkonturen und oft auch kein Cuticularsaum mehr erkennbar sind. Die Schädigung beginnt an den allmählich verschwindenden Sinneszellen, während die Stützzellen aufquellen und vielleicht sogar, wie dies *Caussé* beschrieben hat, sich vermehren. In der Regel sind die Cristae ampullares und die Maculae utriculi histologisch stärker verändert als die Maculae sacculi.

2. ist die Degeneration der Sinneszellen zuerst von einem vereinzelt feststellbaren, dann sich flächenförmig ausdehnenden Verlust der Sinneshaare begleitet.

3. läßt sich an den geschädigten Cristae ampullares eine aufsteigende Degeneration der peripheren Fasern des Nervus vestibularis in Form eines Markverlustes feststellen, derzufolge die Nervenbahnen im Stroma der Cristae und in den perforierenden Knochenkanälen nur noch an Hand der leer erscheinenden Schwannschen Nervenscheiden verfolgbar sind. Die Veränderungen des nervösen Apparates setzen sich bis zum Ganglion vestibulare (Abb. 3 und 4) fort, das Ganglion selbst ist ebenfalls deutlich geschädigt, indem einzelne Ganglionzellen zu Schatten abgeblaßt, andere deutlich geschrumpft sind, so daß der normalerweise blasige Kern nicht mehr vom Protoplasma abgrenzbar ist. Die Kapselzellen der degenerierenden Ganglionzellen sind deutlich vermehrt. Die vom Ganglion vestibulare zentral aufsteigenden efferenten Nervenfasern haben ein normales Aussehen.

Auch im Bereich der Schnecke zeitigt die histologische Untersuchung der streptomycingeschädigten Meerschweinchen regelmäßig, d. h. bei allen Tieren mehr oder weniger ausgesprochen pathologische Veränderungen, vor allem des Cortischen Organs, die im Prinzip mit den von *R. Caussé* an einer Maus und von *K. Berg* an einer Katze erhobenen Befunden übereinstimmen. Schwerste organische Schädigungen weist beispielsweise (Abb. 5) das Meerschweinchen Nr. 1414 auf, dessen Pinnareflex im Verlauf der Streptomycinbehandlung verschwunden und dessen Cochleaeffekt nicht mehr auslösbar war. Bei diesem Tier fehlt beidseits symmetrisch das Cortische Organ über die ganze erste Schneckenwindung (Abb. 6). An Stelle des Cortischen Organs liegt hier der Basilarmembran nur noch ein flaches Epithelpolster auf. Weitere histologische Einzelheiten über den Zustand des Sulcus internus, des Limbus, des Sulcus externus, die tympanale Belegzellenschicht und vor allem über die in der zweiten Windung liegende Grenzzone der Schädigung werden an anderer Stelle mitgeteilt.

Überall dort, wo das Cortische Organ fehlt (Abb. 7), läßt sich regelmäßig am zugehörigen nervösen Apparat eine aufsteigende Degeneration der efferenten Nervenfasern des Ganglion spirale und der zum Nervus VIII führenden efferenten Fasern nachweisen. Die einzelnen Nerven haben ihre Markhülle verloren. Im Ganglion spirale sind viele Ganglionzellen verschwunden, andere zu Schatten abgeblaßt und in Resorption begriffen, wobei sich die umgebenden Kapselzellen deutlich vermehrt haben.

Bemerkenswert erscheinen außerdem gewisse pathologische Veränderungen, welche auch die Stria vascularis (Abb. 8) der ersten Windung betreffen. Die der Hauptschädigungszone des Cortischen Organs gegenüberliegende Stria ist infolge einer Verminderung der mittleren Zylinderzellschicht deutlich verschmälert, während die Striagefäße erweitert sind, und die schmale Stria stellenweise von kleinen Cysten durchsetzt ist.

Ähnlich wie dies bei der Bearbeitung des akustischen Traumas geschehen ist, lassen sich auch die funktionellen und die histologischen Ergebnisse der Streptomycinversuche am Cochleaapparat schematisch darstellen. In der ersten Hälfte eines derartigen Schemas sind Menge und Verabreichungsdauer des zugeführten Mittels angegeben. Dann folgen die Resultate der Schallwahrnehmungsprüfungen, wo-

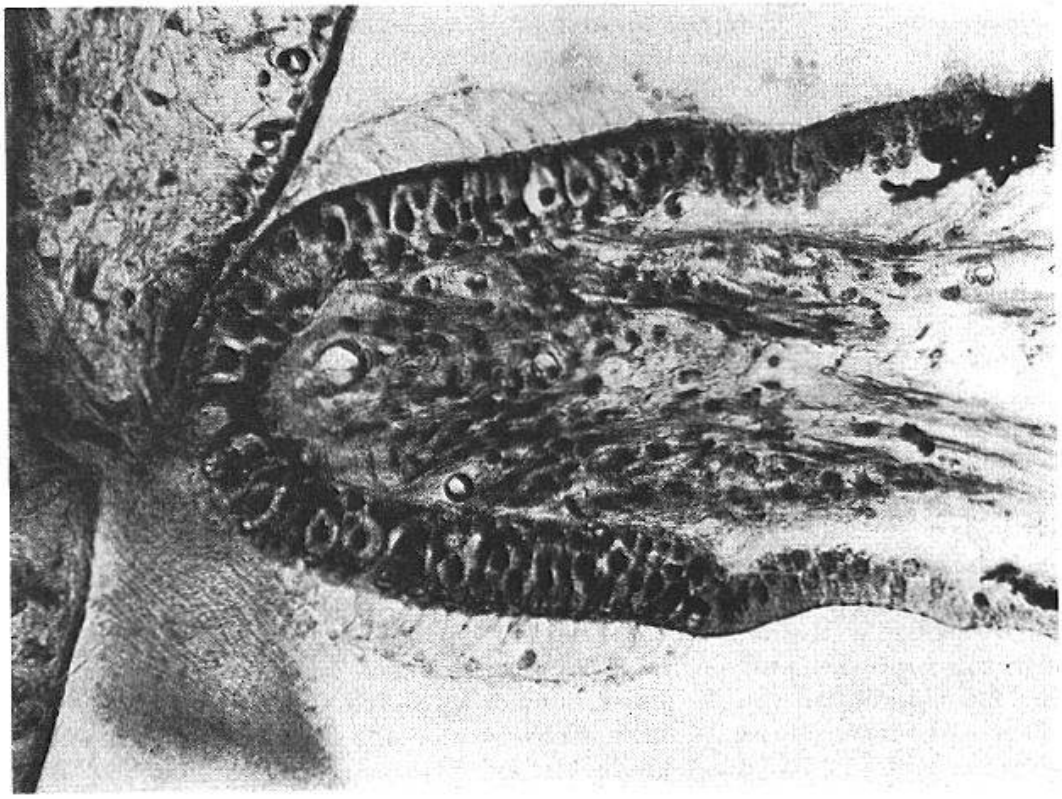

Abb. 1. Normale Crista ampullaris posterior (Tier Nr. 1272 nach chronischer Chininzufuhr).

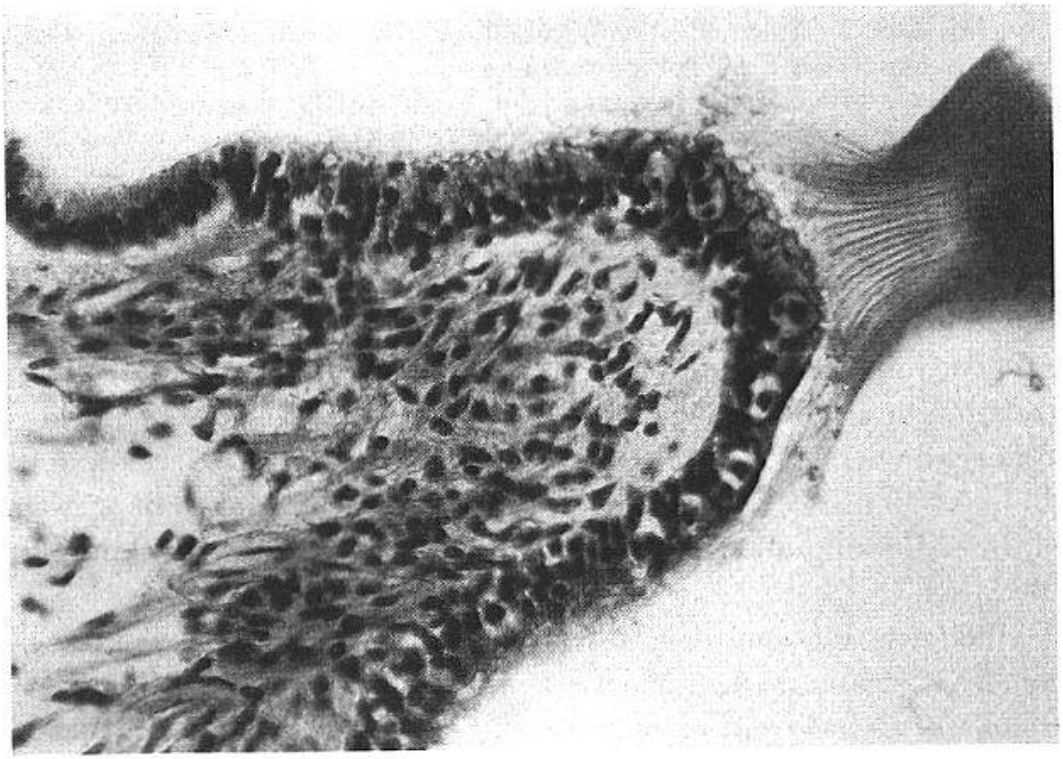

Abb. 2. Degeneration der Crista ampullaris posterior nach chronischen Streptomycininjektionen (Tier Nr. 1414).

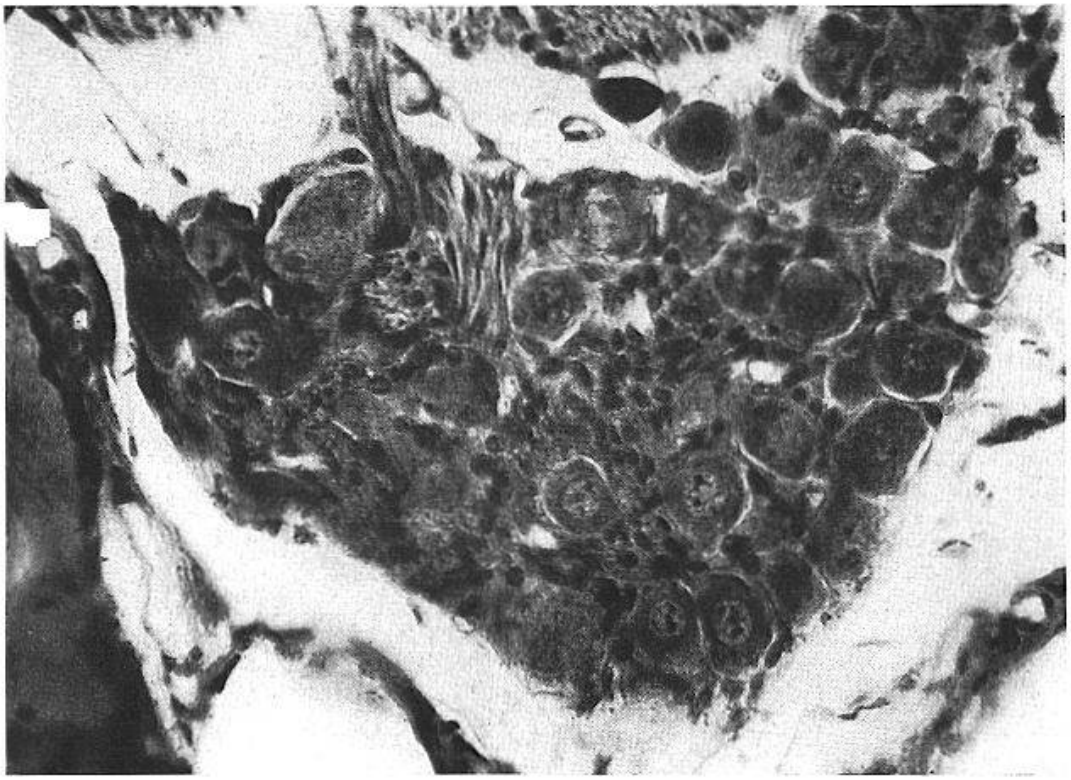

Abb. 3. Normales Ganglion vestibulare (Tier Nr. 1272 nach chronischer Chininzufuhr).

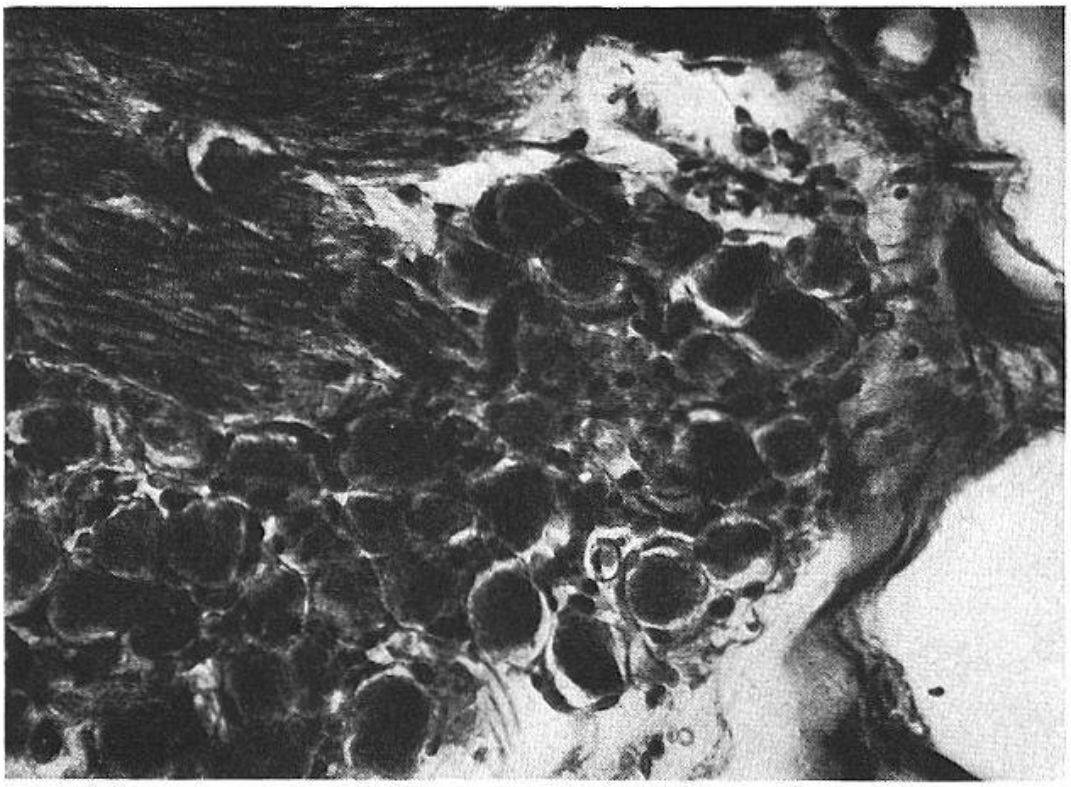

Abb. 4. Degenerationszeichen im Ganglion vestibulare nach chronischen Streptomycin-injektionen (Tier Nr. 1298).

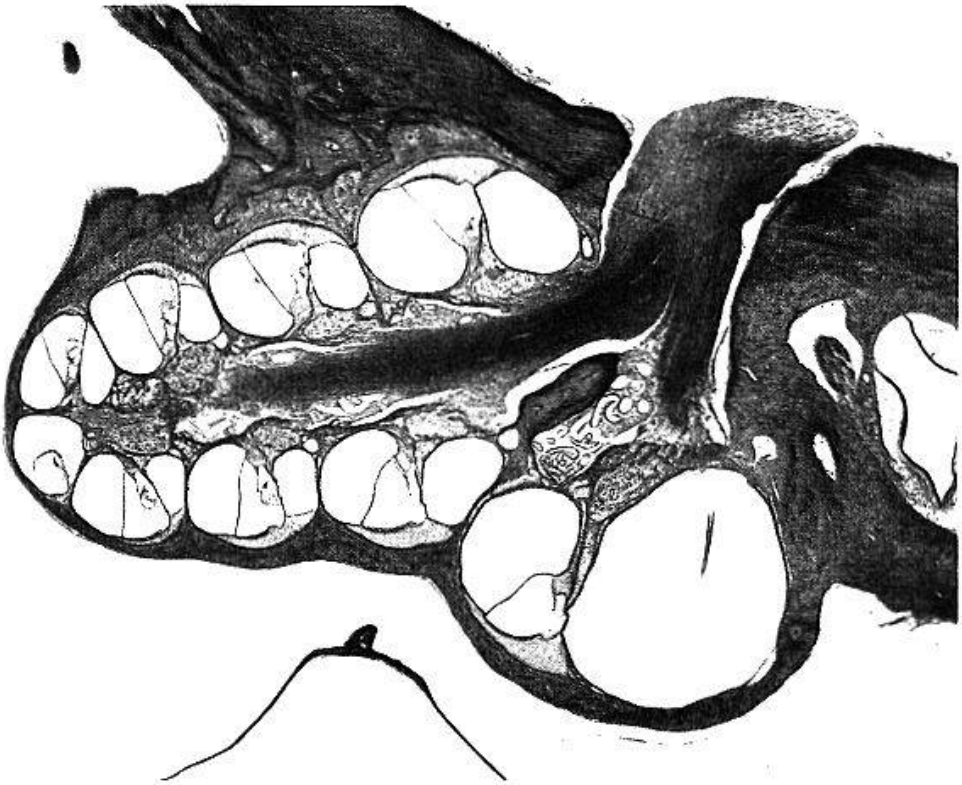

Abb. 5. Längsschnitt durch die Cochlea mit Degeneration des Cortischen Organs in der ersten und zweiten Windung nach chronischen Streptomyceininjektionen (Tier Nr. 1414).

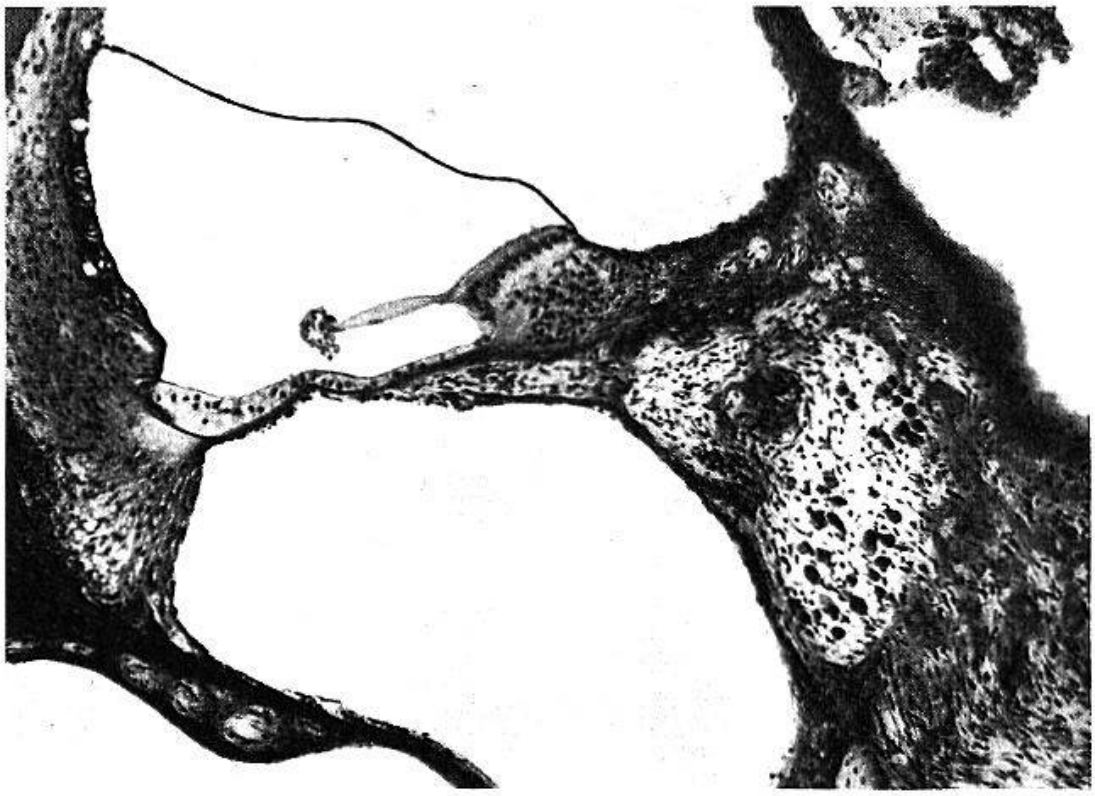

Abb. 6. Ausschnitt aus Abb. 5, in starker Vergrößerung. Ausfall des Cortischen Organs in der ersten Windung mit aufsteigender Degeneration des zugehörigen nervösen Apparates.

Abb. 7. Fehlen des Cortischen Organs mit aufsteigender Degeneration des zugehörigen nervösen Apparates in der ersten Windung, Fehlen der äußeren Haarzellen in der zweiten Windung, nach chronischen Streptomycininjektionen (Tier Nr. 1298).

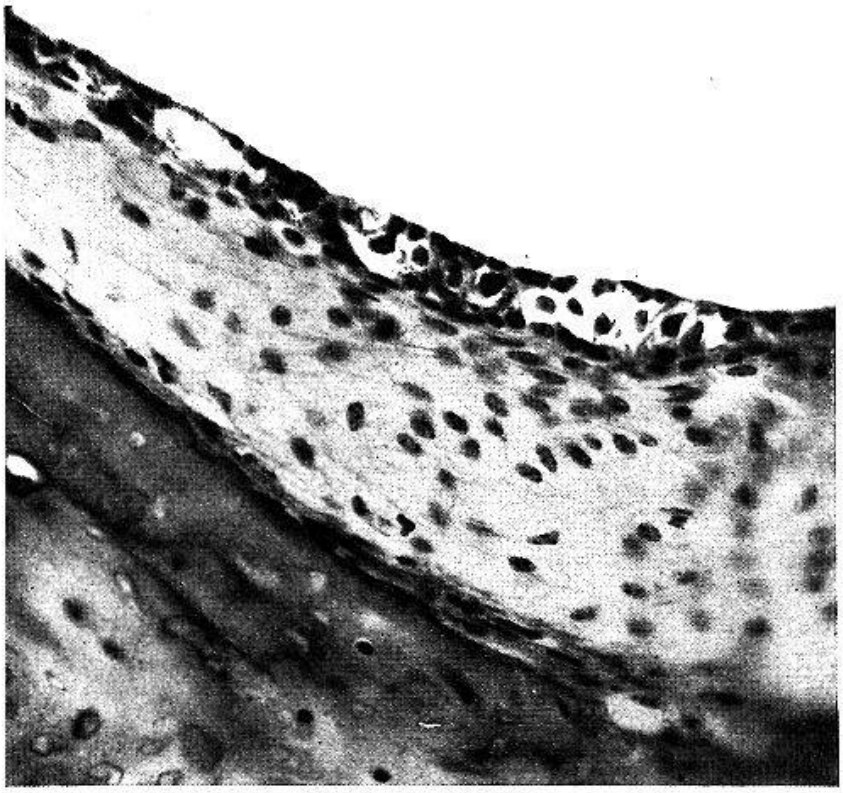

Abb. 8. Degeneration der Stria vascularis in der ersten Windung, nach chronischen Streptomycininjektionen (Tier Nr. 1298).

bei die Verminderung des Pinnareflexes gegenüber der Ausgangslage in db und die Abnahme des Cochleaeffektes gegenüber normalen Durchschnittswerten in Form eines in Mikrovolt gemessenen Potentialverlustes kurvenmäßig dargestellt werden. In der zweiten Tabellenhälfte sind die histologischen Veränderungen im Schneckenbereich schematisch wiedergegeben. Das in vier Felder vertikal unterteilte Band entspricht der vier Windungen aufweisenden Meerschweinchencochlea. Die besonders verletzlichen Organabschnitte der Stria vascularis, der tympanalen Belegzellenschicht, der äußeren Haarzellen, der inneren Haarzellen und des zugehörigen Ganglion spirale kommen in horizontalen Schichten zur Darstellung. An Hand von Serienschnitten lassen sich die histologischen Veränderungen dieser verschiedenen Organbereiche innerhalb der vier Schneckenwindungen einigermaßen lokalisieren, so daß sie als schwarze Flächen oder Schraffierungen in die entsprechenden Windungsabschnitte des Schemas eingetragen werden können.

Durch die Aneinanderreihung der Schemata von fünf streptomycinvergifteten Meerschweinchen ergeben sich derart übersichtliche Vergleichsmöglichkeiten über Menge des verabreichten Mittels, Funktionsausfall und organische Schädigung (Abb. 9). Folgende Einzelheiten erscheinen erwähnenswert:

a) Die zur Messung der Schallwahrnehmung angewandten beiden Methoden ergeben recht übereinstimmende Resultate, so daß sowohl die Pinnareflexprüfung als auch die Messung des Cochleaeffektes zur Funktionsprüfung des Meerschweinchenohres geeignet erscheinen.

b) Der streptomycinbedingte Schallwahrnehmungsverlust entwickelt sich nicht proportional zur Menge des pro kg Körpergewicht zugeführten Streptomycins. So hat beispielsweise das Tier Nr. 1298 innert 33 Tagen 13,7 g/kg Streptomycin erhalten, worauf der Pinnareflex für alle Prüftöne verschwunden und der Cochleaeffekt nicht mehr meßbar war. Allem Anschein nach ist dieses Tier infolge der Streptomycinzufuhr ertaubt. Demgegenüber zeigt das Tier Nr. 1416 nach 128tägiger Fütterung mit insgesamt 35,5 g/kg Streptomycin nur eine starke Abschwächung des Pinnareflexes und des Cochleaeffektes. Gewisse Meerschweinchen sind also viel streptomycinempfindlicher als andere.

c) Bei der Betrachtung der im Schneckenschema schwarz bezeichneten Schädigungszonen fällt in fast allen Fällen eine symmetrische Beteiligung beider Gehörorgane auf. Nur das Tier Nr. 1409 mit der größten Streptomycindosis von 55,8 g/kg ist histologisch am rechten Ohr nur ganz gering in Form eines Ausfalles der äußeren Haarzellen im Beginn der ersten Windung geschädigt, während am linken Ohr schwerste

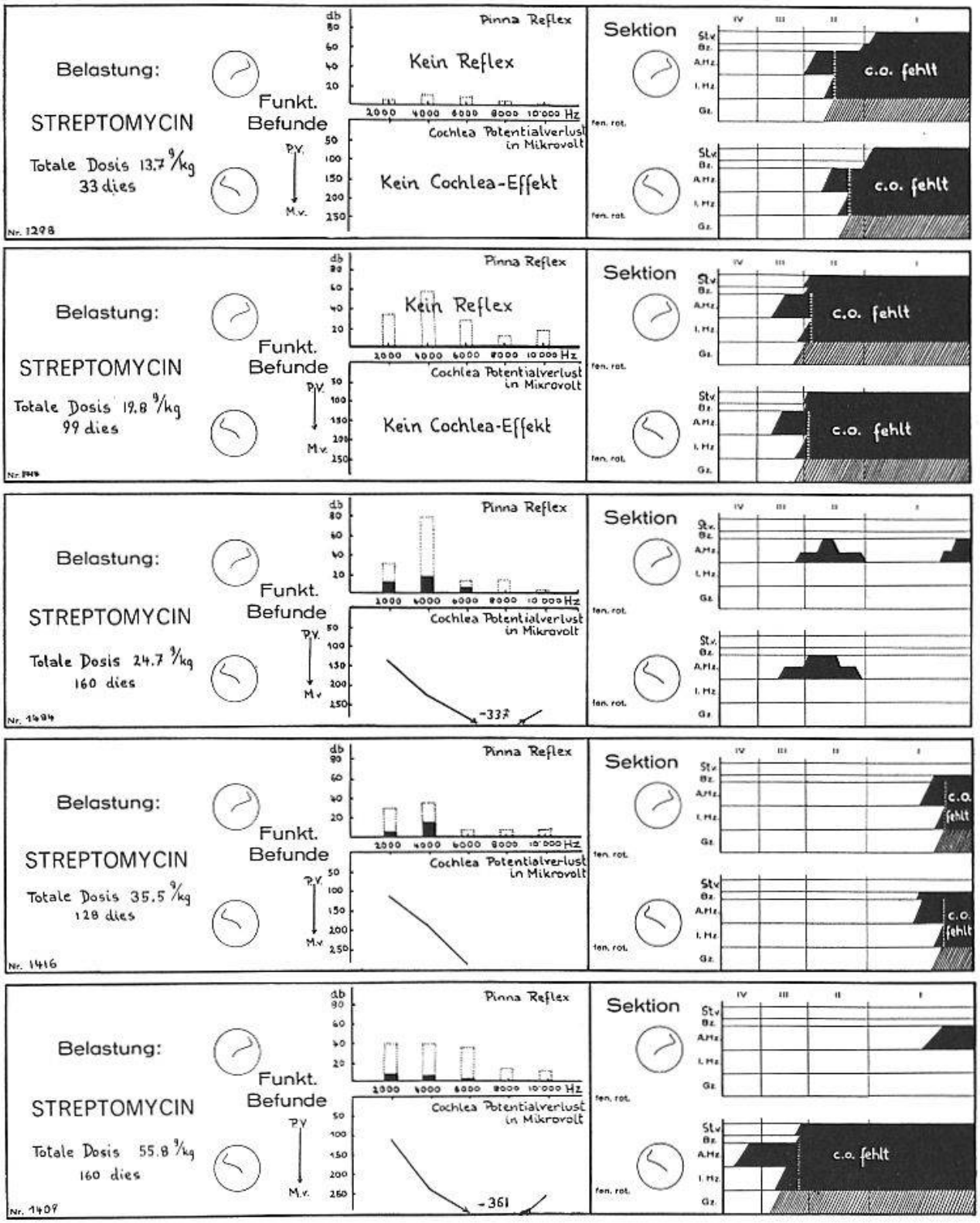

Abb. 9. Schematische Zusammenstellung der funktionellen und histologischen Ergebnisse nach chronischen Streptomycininjektionen.

Degenerationen mit vollständigem Verlust des Cortischen Organs bis hinauf in die dritte Windung vorhanden sind.

d) Wenn man die Funktionsverluste mit den histologischen Veränderungen vergleicht, so geht die vollständige Einbuße der Schallwahrnehmung regelmäßig mit einem vollständigen Ausfall des Cortischen Organs im Bereich der ersten Windung einher. Die funktionell weniger geschädigten Tiere zeigen viel geringgradigere histologische Veränderungen, die sich bei Tier Nr. 1484 auf umschriebene Verluste der äußeren Haarzellen beschränken, während das Tier Nr. 1416 nur ganz im Beginn der ersten Windung das Cortische Organ vollständig eingebüßt hat. Dementsprechend fällt bei diesem Tier die Schallwahrnehmungsprüfung oberhalb 6000 Hz negativ aus. Das ungleich geschädigte Tier Nr. 1409 hört am rechten Ohr, wo der Cochleaeffekt geprüft worden ist, noch einigermaßen.

e) Histologisch wird die Schädigung zuerst in den äußeren Haarzellen sichtbar. Sobald auch die innere Haarzelle beteiligt ist und damit der Schwund des Cortischen Organs einsetzt, lassen sich auch in der Stria vascularis im entsprechenden Schneckenbereich pathologische Veränderungen nachweisen.

Die histologische Untersuchung des Zentralnervensystems der streptomycingeschädigten Meerschweinchen ergibt im Bereich der Vestibularkerne, am Boden des vierten Ventrikels und im Nucleus ventralis cochlearis, ähnlich unseren früheren Befunden, wiederum gewisse pathologische Veränderungen in Form von vereinzelten Gliaknötchen und einigen Degenerationen der Ganglionzellen. Es besteht jedoch keine Parallele zwischen dem Ausmaß dieser geringgradigen pathologischen Zeichen und dem funktionellen Ausfall, weshalb wir heute diese Kernveränderungen nicht mehr als spezifisch für die Streptomycinschädigung bezeichnen können.

Parallel zu den Streptomycinversuchen sind zwei weiteren Gruppen von Meerschweinchen in derselben Versuchsanordnung täglich kleine Mengen von *Chininum hydrochloricum* und Natrium salicylicum zugeführt worden. Da die Salicylversuche vorläufig resultatlos geblieben sind, müssen wir uns auf die Ergebnisse der Chininvergiftungen am Meerschweinchen beschränken.

Man weiß schon seit langem, daß Chinin Schwerhörigkeit erzeugt, doch hat man sich über den Angriffsort der Noxe im Ohrbereich noch nicht einigen können (vgl. Tabelle von *Cl. F. Werner* über die Angriffsstellen des Chinins). Nach *Kirchner* und *Mosher* bewirkt das Chinin Blutgefäßstauungen und Blutungen in der Schnecke. Nach *Orembowsky* und *Wittmaack* greift das Mittel den peripheren nervösen Apparat an,

während *Schröder* und *Hinsberg* sowie *Pellegrini* und *Nathan* über chininbedingte Ganglionzellenveränderungen im Zentralnervensystem berichten. *Covell* nimmt chininbedingte Druckveränderungen im Ductus cochlearis, mit Schädigung der Sauerstoffzufuhr an. Außerdem vermutet er eine direkte Giftwirkung des Chinins auf das Zellprotoplasma, derzufolge sich Degenerationen in der Stria vascularis und den äußeren Haarzellen entwickeln. Merkwürdigerweise sind in den bisherigen Tierexperimenten die Beziehungen zwischen Grad und Form der Funktionseinbuße einerseits und Ausmaß und Lokalisation der histologischen Veränderungen anderseits wenig beachtet worden.

II. Unsere Chininversuche

Nach dem Verlust von 23 Meerschweinchen verfügen wir über fünf vollständig durchuntersuchte Tiere. Als beste Methode der Chininzufuhr hat sich das Einbringen des Medikamentes in den Schlund der Tiere mit Hilfe einer weiten, kurzen Glasröhre bewährt, doch geht auch bei der Anwendung dieser schonendsten Methode eine beträchtliche Anzahl der Meerschweinchen im Laufe der Behandlung, wohl infolge der Chininvergiftung, spontan zugrunde.

Tab. 2. Chinin-Intoxikation.

Nr.	Gewicht g	Einzeldosis g	Tage	Gesamtdosis g	g/kg	Vest.-Reak-	Pinnareflex	Cochleaeffekt
1458	800	0,1	95	7,7	9,6	–	0	0
862	600	0,1	248	14	23,3	normal	0	0
1272	400	0,05 0,1	182	9,8	24,5	–	0	stark abgeschwächt
875	650	0,1 0,2 0,1	390	32	49,3	normal	stark abgeschwächt	abgeschwächt
828	250	0,05 0,1 0,2 0,1	522	28	112	normal	stark abgeschwächt	abgeschwächt

Tab. 2 gibt Auskunft über das Gewicht, die verabreichte Einzel- und Gesamtdosis des Chinins pro kg Körpergewicht. Außerdem sind darin die Resultate der Gleichgewichtsprüfung und die regelmäßig mittels Pinnareflex und Cochleaeffekt vorgenommene Schallwahrnehmungsprüfung enthalten. Im Verlauf der chronischen Chininzufuhr können wir am Meerschweinchen keinerlei pathologische Veränderungen der Gleichgewichtsfunktion finden. Dagegen zeitigt die Gehörsprüfung bei allen Tieren große bis vollständige Ausfälle der Schallwahrnehmung.

Die histologische Untersuchung der Felsenbeine dieser fünf Meerschweinchen ergibt normale Verhältnisse an den peripheren Sinnesendstellen des Vestibularapparates. Dagegen finden sich an der Cochlea der chininvergifteten Meerschweinchen regelmäßig mehr oder weniger ausgesprochene Veränderungen des Cortischen Organs mit seinem nervösen Apparat und der zugehörigen Stria vascularis. Als Beispiel diene das Tier Nr. 1458 (Abb. 10). Man erkennt auf dem Schneckenlängsschnitt die degenerative Veränderung des Cortischen Organs in der untersten Hälfte der ersten Windung. In starker Vergrößerung fehlen in diesem Bereich die äußeren Haarzellen, und die inneren Haarzellen sind samt den Stützelementen in Auflösung begriffen (Abb. 11). Das viel stärker geschädigte Tier Nr. 862 besitzt in der ersten Windung kein Cortisches Organ mehr, indem hier der Basilarmembran nur noch ein schmaler Epithelsaum aufliegt (Abb. 12). Überall dort, wo das Cortische Organ fehlt, findet sich am zugehörigen nervösen Apparat eine aufsteigende Degeneration mit Markverlust in den afferenten und efferenten Fasern des in seiner Zellzahl sehr stark verminderten Ganglion spirale. In der Hauptschädigungszone ist auch die Stria vascularis regelmäßig, einmal in Form einer Verminderung der mittleren Zylinderzellschicht, dann in Form von Cystenbildung geschädigt (Abb. 13).

Die schematische Darstellung (Abb. 14) der fünf Chininschädigungen im Cochleabereich gibt wiederum übersichtlich Auskunft über die Menge und Verabreichungsdauer des Chinins, dann über den danach aufgetretenen Funktionsausfall und die entsprechenden histologischen Veränderungen im Schneckenbereich. Im einzelnen verhalten sich die Funktionsstörung und die histologischen Defekte folgendermaßen:

a) Auch in den Chininversuchen bestätigt sich die im Streptomycinexperiment beobachtete Übereinstimmung der mit zwei verschiedenen Prüfmethoden ermittelten Resultate des Schallwahrnehmungsverlustes.

b) Auch gegenüber dem Chininum hydrochloricum sind gewisse Meerschweinchen viel anfälliger als andere. Das Tier Nr. 1458 ist beispielsweise schon nach der im Verlauf von 95 Tagen erfolgenden Zufuhr von 9,6 g/kg Chinin ertaubt, während das Tier Nr. 828 nach 112 g/kg Chinin, welche innerhalb 122 Tagen verfüttert wurden, nur eine Abschwächung des Pinnareflexes und des Cochleaeffektes zeigt.

c) Die im Schneckenschema schwarz bezeichneten Schädigungszonen verteilen sich auch in den Chininversuchen auffallend symmetrisch auf beide Gehörorgane jedes Tieres.

d) Wenn man die Funktionsverluste mit den histologischen Veränderungen vergleicht, so geht die vollständige Einbuße der Schallwahrnehmung wiederum regelmäßig mit dem vollständigen Ausfall des Cortischen Organs über die ganze erste Windung einher. Die funktionell weniger geschädigten Tiere weisen nur in den oberen Windungen umschriebene Ausfälle der äußeren Haarzellen auf.

e) Auch die Chininschädigung wird histologisch zuerst in den äußeren Haarzellen sichtbar, wodurch sich die Befunde von *Covell* bestätigen. Sobald die übrigen Abschnitte des Cortischen Organs mitbetroffen

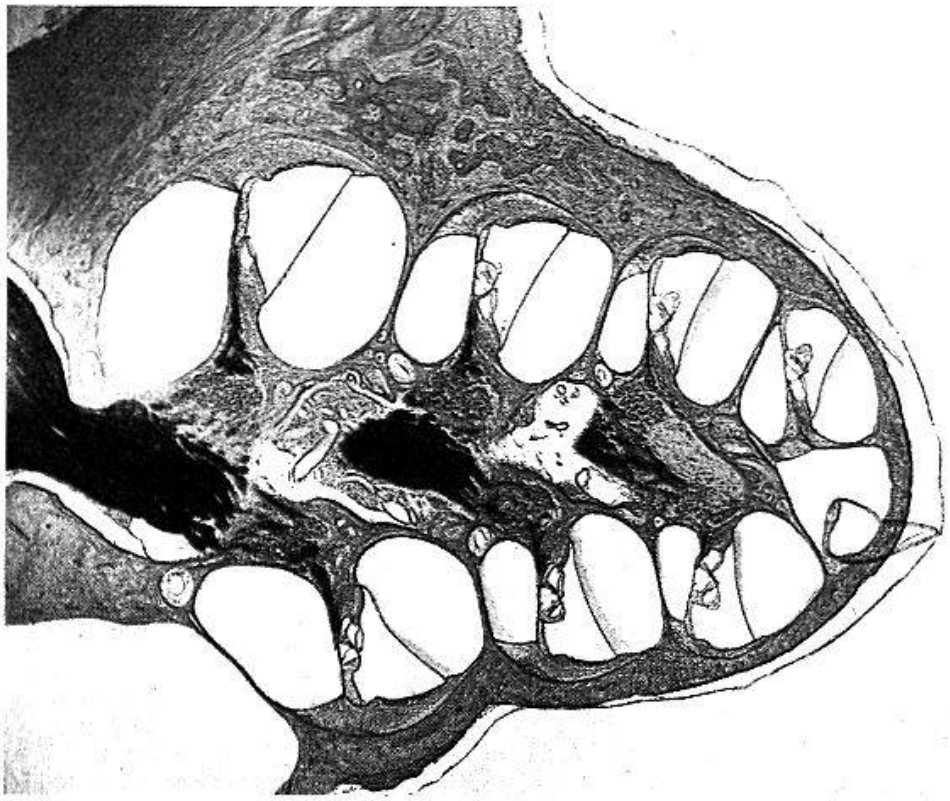

Abb. 10. Längsschnitt durch die Cochlea mit Degeneration des Cortischen Organs im Beginn der ersten Windung, nach chronischer Chininzufuhr (Tier Nr. 1458).



Abb. 11. Ausschnitt aus Abb. 10, stärkere Vergrößerung. Verlust der äußeren Haarzellen mit beginnender Degeneration der inneren Haarzellen und des Stützgerüstes in der ersten Windung.

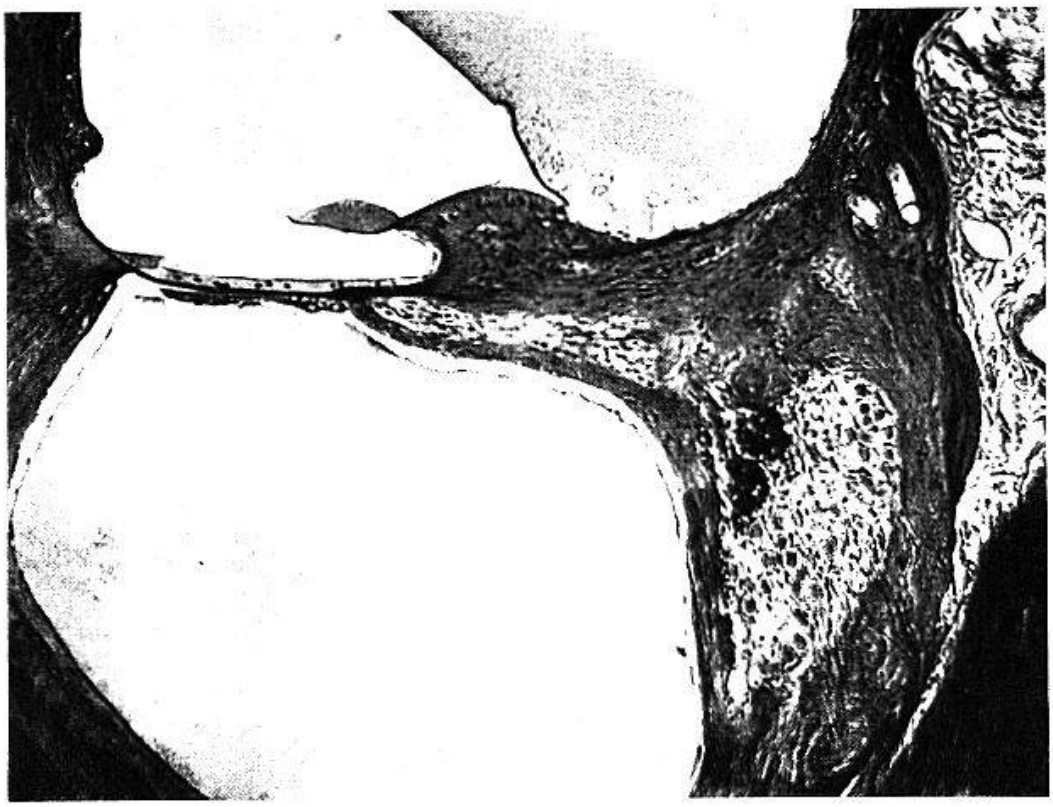

Abb. 12. Vollständiger Ausfall des Cortischen Organs, mit aufsteigender Degeneration des zugehörigen nervösen Apparates (Tier Nr. 862).

Abb. 13. Cystische Degeneration der Stria vascularis in der ersten Windung, nach chronischer Chininzufuhr (Tier Nr. 1272).

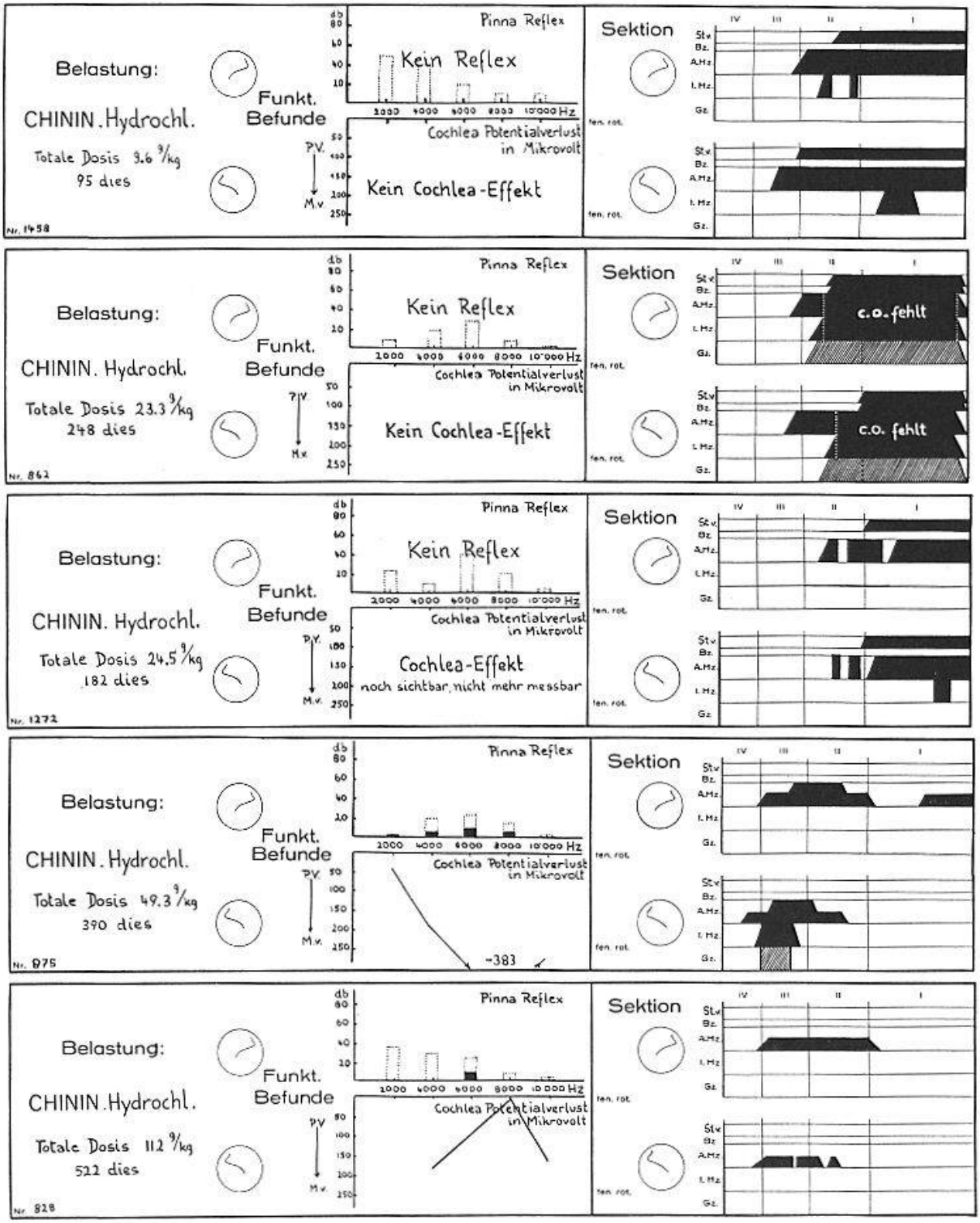

Abb. 14. Schematische Zusammenstellung der funktionellen und histologischen Ergebnisse nach chronischer Chininzufuhr.

sind, lassen sich auch in der zugehörigen Stria vascularis pathologische Veränderungen nachweisen.

Die histologische Untersuchung des Zentralnervensystems der chiningeschädigten Meerschweinchen zeitigt im Bereich der Vestibular- und der Cochlearkerne am Boden des IV. Ventrikels keine pathologischen Veränderungen.

Zusammenfassung

Die Injektion von Streptomycin in großer Einzeldosis über lange Zeit erzeugt auch am Meerschweinchen ausgesprochene Funktionsstörung des Gleichgewichtsapparates und der Schallwahrnehmung. Wohl finden sich vereinzelt wiederum die schon beschriebenen Veränderungen im Kerngebiet des Nervus acusticus, doch scheint es sich dabei um unspezifische, d. h. nicht streptomycinbedingte Gewebsalterationen zu handeln. Nach den vorliegenden Befunden liegen den vestibulären und cochlearen Funktionsstörungen hauptsächlich Degenerationen der Sinnesendstellen des peripheren Vestibularapparates im Sinne von *R. Caussé* und *K. Berg* zugrunde. Außerdem finden sich schwerste Degenerationen des Cortischen Organs samt des zugehörigen nervösen Apparates im Bereich der untersten Schneckenwindungen und hier ebenfalls pathologische Veränderungen der Stria vascularis.

Die Verfütterung von Chininum hydrochloricum in großer Einzeldosis über lange Zeit verursacht ausgesprochene Schallwahrnehmungsverluste. Diese Funktionseinbuße ist histologisch auf Degenerationen des Cortischen Organs und des zugehörigen nervösen Apparates zurückzuführen, welche sich in Kombination mit pathologischen Veränderungen der Stria vascularis über mehrere Windungen erstrecken. Diese chininbedingten degenerativen Prozesse beginnen im Sinne von *Covell* in den äußeren Haarzellen.

Es tut mit außerordentlich leid, daß es *Raoul Caussé* nicht mehr vergönnt war, diese weitere Bestätigung seiner Untersuchung über die experimentelle Streptomycinschädigung des Ohres zu erleben.

Résumé

L'injection prolongée et répétée de fortes doses de streptomycine, produit chez le cobaye des troubles fonctionnels graves de l'équilibre et de la perception auditive. Certes, on trouve de nouveau les altérations isolées déjà décrites dans la région des noyaux du nerf acoustique, mais il semble bien ne s'agir là que de lésions tissulaires non spécifiques et sans rapport avec la streptomycine. Nos expériences montrent que les troubles vestibulaires et cochléaires fonctionnels sont avant tout dus à une dégénérescence des extrémités sensorielles de l'appareil vestibu-

laire périphérique, dans le sens de *R. Caussé* et *K. Berg*. On trouve en outre au niveau de la spire inférieure du limaçon de graves dégénérescences de l'organe de Corti et de l'appareil nerveux correspondant, ainsi que des altérations de la strie vasculaire.

L'administration par voie orale de fortes doses répétées de chlorhydrate de quinine pendant longtemps produit une perte de perception auditive importante. Cette diminution fonctionnelle est due histologiquement à des processus de dégénérescence de l'organe de Corti et de l'appareil nerveux correspondant. Ils s'étendent sur plusieurs spires et sont combinés avec des altérations pathologiques de la strie vasculaire. Comme l'avait indiqué *Covell*, ces processus dégénératifs dus à la quinine débutent dans les cellules ciliées externes.

Je regrette infiniment que *Raoul Caussé* n'ait pas vécu assez longtemps pour entendre confirmer ses investigations expérimentales sur les lésions streptomyciniques de l'oreille.

Riassunto

L'iniezione di streptomicina in grandi singole dosi durante lungo tempo produce anche nella cavia gravi lesioni funzionali dell'apparato dell'equilibrio e della percezione del suono. È vero che talvolta si trovano lesioni dei nuclei del nervo acustico, già descritte in precedenza, queste però non sembrano essere dovute all'azione della streptomicina. Le ricerche fatte ora mostrano che i disturbi funzionali vestibolari e cochleari sono causati specialmente dalla degenerazione dei corpuscoli sensitivi terminali dell'apparato vestibolare nel senso descritto da *R. Caussé* e *K. Berg*. Si trovano inoltre gravi degenerazioni dell'organo di Corti e dell'annesso apparato nervoso all'altezza delle prime spire con lesioni della stria vascularis.

L'applicazione di chinino idroclorico in grandi dosi per lungo tempo provoca gravi diminuzioni della percezione del suono. Il substrato ne è la degenerazione dell'organo di Corti e dell'annesso apparato nervoso che si estende, assieme alla lesione della stria vascularis, alle spire inferiori. Questi processi degenerativi dovuti all'azione del chinino iniziano, secondo *Covell*, nelle cellule fimbriate esterne.

Con grande rincrescimento dobbiamo far rilevare che non fu più possibile a *Raoul Caussé* di conoscere questa nuova conferma delle sue ricerche sulle lesioni sperimentali da streptomicina sull'orecchio.

Summary

The protracted injection of large doses of streptomycin to guinea-pigs produces marked functional losses of the equilibrium apparatus and of

sound-perception. It is true that here and there the changes already described in the nuclear area of the acoustic nerve appear again, but they seem to be non specific tissue alterations, that is to say, not due to streptomycin. According to our findings, the vestibular and cochlear functional losses are mainly correlated with the degeneration in the sensory terminals of the peripheral vestibular apparatus, as pointed out by *R. Caussé* and *K. Berg*. Moreover, the severest degenerations of the organ of Corti and of the corresponding nervous apparatus are found in the area of the lowest cochlear turns, as well as pathological changes of the stria vascularis.

The protracted administration of large doses of hydrochloric quinine provokes marked loss of sound-perception. This functional damage is histologically correlated with degeneration of the organ of Corti and the corresponding nervous apparatus, which, combined with pathological changes of the stria vascularis, extend over several turns. These degeneration processes originated by quinine begin in the external hair-cells, as shown by *Covell*.

I am deeply sorry that *Raoul Caussé* will not know of this further confirmation of his investigations on experimental streptomycin lesions of the ear.

Berg, K.: Ann. Oto-Rhin.-Laryng. **58,** 2, (1949). – *Caussé, R.:* Ann. Oto-Laryng. (Fr.) **10/11,** 518 (1949). – *Caussé, R., Gondet, I.,* et *Vallancien, B.:* C. r. Soc. Biol. **1949,** 9/10. – *Caussé, R.,* et *Gondet, I.:* C. r. Séance Acad. Sci. **14,** 228 (1949). – *Covell, W. P.:* Arch. Otolaryng. (Am.) **23,** 633 (1936). – *Kirchner, W.:* Mschr. Ohrenhk. **5,** 85 (1883). – *Mosher, H. P.:* Laryngoscope (Am.) **48,** 361. – *Orembowsky, N.:* Arch. Ohrenhk. **88,** 93 (1912). – *Pellegrini* und *Nathan:* Z. Hals- usw. Hk. **40,** 510 (1937). – *Schroeder* und *Hinsberg:* Z. Ohrenhk. usw. **73,** 65 (1916), zit. nach Werner, Cl. F. – *Werner, Cl. F.:* Das Labyrinth. Thieme-Verlag, Leipzig 1940. – *Wittmaack, K.:* zit. nach Werner, Cl. F.