

Die Lebercirrhose und das primäre Leberkarzinom beim afrikanischen Neger : Ergebnisse von Untersuchungen im Senegal und im Sudan 1948

Autor(en): **Roulet, F.C.**

Objektyp: **Article**

Zeitschrift: **Bulletin der Schweizerischen Akademie der Medizinischen Wissenschaften = Bulletin de l'Académie Suisse des Sciences Medicales = Bollettino dell' Accademia Svizzera delle Scienze Mediche**

Band (Jahr): **7 (1951)**

Heft 5-6

PDF erstellt am: **31.07.2024**

Persistenter Link: <https://doi.org/10.5169/seals-307024>

Nutzungsbedingungen

Die ETH-Bibliothek ist Anbieterin der digitalisierten Zeitschriften. Sie besitzt keine Urheberrechte an den Inhalten der Zeitschriften. Die Rechte liegen in der Regel bei den Herausgebern. Die auf der Plattform e-periodica veröffentlichten Dokumente stehen für nicht-kommerzielle Zwecke in Lehre und Forschung sowie für die private Nutzung frei zur Verfügung. Einzelne Dateien oder Ausdrucke aus diesem Angebot können zusammen mit diesen Nutzungsbedingungen und den korrekten Herkunftsbezeichnungen weitergegeben werden. Das Veröffentlichen von Bildern in Print- und Online-Publikationen ist nur mit vorheriger Genehmigung der Rechteinhaber erlaubt. Die systematische Speicherung von Teilen des elektronischen Angebots auf anderen Servern bedarf ebenfalls des schriftlichen Einverständnisses der Rechteinhaber.

Haftungsausschluss

Alle Angaben erfolgen ohne Gewähr für Vollständigkeit oder Richtigkeit. Es wird keine Haftung übernommen für Schäden durch die Verwendung von Informationen aus diesem Online-Angebot oder durch das Fehlen von Informationen. Dies gilt auch für Inhalte Dritter, die über dieses Angebot zugänglich sind.

Pathologisch-anatomische Anstalt der Universität Basel

Die Lebercirrhose und das primäre Leberkarzinom beim afrikanischen Neger

Ergebnisse von Untersuchungen im Senegal und im Sudan 1948

Von **Fréd. C. Roulet**

Dank dem Wohlwollen der Schweizerischen Akademie der Medizinischen Wissenschaften sind meine Untersuchungen über die Lebercirrhose und das primäre Leberkarzinom in Westafrika wesentlich gefördert worden. Bevor ich über das Ergebnis eines dreimonatigen Aufenthaltes im Senegal und im französischen Sudan Rechenschaft ablege, möchte ich der Akademie für die gewährte Hilfe meinen tief empfundenen Dank aussprechen. Durch die Untersuchungen im Herbst 1948 wurde das für viele Bevölkerungskreise Afrikas so wichtige Problem der Cirrhose seiner Lösung einen Schritt näher gebracht.

Die Lebercirrhose und das Leberkarzinom sind beim Neger in bestimmten Gebieten Afrikas eine überaus häufige Krankheit, wie aus früheren Angaben, besonders südafrikanischer Forscher, hervorgeht. Daß der primäre Leberkrebs praktisch eine der häufigsten Krebsformen in Französisch-Westafrika darstellt, dürfte hingegen weniger bekannt sein: 39% aller Krebsfälle beim Mann, 10% bei der Frau sind primäre Leberkarzinome!

Untersucht man vergleichsweise die Häufigkeit von Lebercirrhose und Leberkarzinom im Senegal und in Basel, so bekommt man folgendes Bild:

In den Jahren 1947 und 1948 wurden im Eingeborenenspital in Dakar 2844 Patienten aufgenommen: 1957 Männer und 887 Frauen. Davon waren von einer Lebercirrhose betroffen: 44 Männer und 14 Frauen; eine Lebercirrhose und ein primäres Leberkarzinom fanden sich bei 62 Männern und 17 Frauen, besonders in den Jahresklassen 21–40. Prozentual läßt sich ausrechnen, daß Cirrhose und Karzinom 5,4% der Eintritte bei Männern, 3,5% bei Frauen ausmachen. In Basel, bei einer Zahl von 7923 Eintritten (Bürgerspital) (3621 Männer, 4302 Frauen) ergeben sich Prozentsätze von 0,88% Cirrhose und Leberkarzinom beim Mann, 0,38% bei der Frau.

Während meines Aufenthaltes konnte ich 37 derartige Fälle klinisch untersuchen; von 14 Fällen besitze ich vollständige Daten mit Sektionsbefund. Es sei mir gestattet, vor allem über das pathologisch-anatomische Bild zu sprechen. Klinisch unterscheiden sich die Fälle von dem auch in Europa bekannten Bild wenig; eine Cirrhose oder ein primäres Leberkarzinom, die meistens von einer schweren Gelbsucht begleitet sind, führen beim Neger jedoch viel häufiger als bei uns zum Lebercoma; es ist das Bild des «ictère grave», das ich in einer früheren Veröffentlichung mit *Bergert* studiert habe. Von klinischen Laboratoriumsuntersuchungen erwähnte ich bloß folgende Ergebnisse: Die Plasmaeiweißkörper sind im allgemeinen herabgesetzt, die Takata-Ara-Reaktion und die Hanger-Reaktion sind meist positiv. Eine Differenzierung der Plasmaeiweißkörper konnte leider nicht durchgeführt werden. Hingegen habe ich mich sehr bemüht, bei den Kranken und in ihrer Umgebung nach der Ernährungsart zu fahnden, um eine «Ernährungsanamnese» zu bekommen. Es ist natürlich nicht einfach, genaue Daten über die einheimische Ernährung zu erhalten: sie wechselt je nach Dorf, je nach Stamm, je nach der Jahreszeit. Man weiß allerdings, und das ist überall so, daß das Kind, nachdem es nicht mehr mit Muttermilch ernährt werden kann (am Ende des 1. Jahres), keine besondere Kost bekommt, sondern auf die gleiche Weise wie die Erwachsenen ernährt wird: alle Einwohner der Hütte essen aus dem gleichen Topf, und das scheint mir ein sehr wichtiger Punkt zu sein. Die Basis der Ernährung im Senegal und im Sudan ist so gut wie überall die Hirse; sie wird als «Couscous» oder als «Lah» (oder «Sanglé») gegessen. In beiden Fällen handelt es sich um zu Mehl gestampfte Hirse, die sehr lange auf kleinem Feuer gekocht wird; nach einer Gärung folgt neues Aufkochen. Das Gericht wird mit einer besonderen Tunke gegessen, deren Zusammensetzung je nach der Jahreszeit wechselt: sie besteht hauptsächlich aus Öl (Erdnußöl), manchmal Butter oder Milch, mit getrocknetem Fisch und verschiedenen Gemüsen oder Früchten (Baobab, *Parkia biglobosa*, usw.). Fleisch wird äußerst unregelmäßig und spärlich gegessen; das Vieh stellt für den Schwarzen meist nur ein Kapital dar und wird nur angetastet, wenn ein Fest organisiert wird.

Wenn ich die untersuchten Fälle nach ihrer alimentären Anamnese einordne, so ergibt sich folgendes Bild (s. Tabelle S. 387; nur von 25 Fällen genau ermittelt!).

Es ist klar, daß diese Aufstellung sehr mangelhaft ist; die Zahl der Beobachtungen ist sehr klein, die Speisen wurden nicht chemisch untersucht, eine Eiweißbilanz konnte nicht durchgeführt werden. Und doch ist es auffällig, daß die größere Anzahl von Cirrhosen und Karzinomen in den Gruppen von Kranken gefunden worden sind, welche die I. und

	Cirrrosen	Kar- zinome
I. Hirse: Brei oder Couscous mit oder ohne Milch, Öl, kein oder fast kein Fleisch, kein oder fast kein Fisch	4	3
II. Hirse: Brei oder Couscous, frische oder saure Milch, Öl, kein oder fast kein Fleisch, getrockneter Fisch	7	3
III. Hirse: Brei oder Couscous, Fleisch ziemlich regelmäßig, wenig Öl	1	0
IV. Reis (keine Hirse): wenig Fleisch, regelmäßig Fisch, Öl, keine Milch	1	1
V. Reis (keine oder weniger Hirse) mit Fisch, reichlich Öl, kein Fleisch, weder Milch noch Butter	2	2
VI. Gemischte Kost, ohne zu reichlich Hirse, viel Gemüse, regelmäßig Fleisch, reichlich Öl	0	1

die II. Ernährungsart hatten, in welchen Hirse und Fettstoffe die Hauptnahrung darstellen. Dies entspricht den Beobachtungen südafrikanischer und indischer Ärzte für Bevölkerungsgruppen, die sich hauptsächlich auch von Mehlspeisen ohne Fleisch ernähren (Reis oder Manioc).

Das pathologisch-anatomische Bild der Lebercirrhose beim afrikanischen Neger ist mehrfach beschrieben worden; man findet sowohl atrophische als auch hypertrophische, fein- und grobkörnige Formen. Sie können wie Laënnecsche Lebercirrhosen aussehen oder mehr die Beschaffenheit der sog. postdystrophischen Cirrhose mit ihren unregelmäßigen Höckerbildungen aufweisen. Auffallend ist die oft stark entzündliche Komponente im Bindegewebe; so werden die sphärischen oder ovoiden Pseudoläppchen der völlig umgebauten Leber unter Mitwirkung zahlreicher Leukocyten oft zerstört, die Leberzellen förmlich aufgefressen mit dem Ergebnis, daß ein schwerer sekundärer Umbau vor sich geht. Nekrosen sind im allgemeinen selten, die Bilder entsprechen den Beobachtungen bei postdystrophischer Cirrhose nicht.

Es liegt mir viel daran, einige Punkte ganz besonders hervorzuheben, die mir bereits 1945 aufgefallen waren und die von einigem allgemeinem Interesse zu sein scheinen. In allen diesen Cirrhosen, wie auch in den wenigen Fällen, die sonst bei Sektionen von verunfallten oder an Infektionskrankheiten verstorbenen Eingeborenen festgestellt werden konnten, zeigen die Kerne der Leberzellen ein eigentümliches Verhalten. Im umgebauten Lebergewebe, das aus verschiedenen großen Pseudoläppchen (Regeneration) zusammengesetzt ist, trifft man bei systematischer Untersuchung Bezirke von Kernunruhe, d. h. in einem oder in mehreren Läppchen sind die Kerne größer als normal, teils hyperchromatisch, teils stark vakuolär; oft sind sie doppelt, eingebuchtet oder zeigen kleine Sprossungen. Während man derartigen Unregelmäßigkeiten in Cirrhosen

ohne Krebs nur, wenn ich so sagen darf, sporadisch begegnet, oder nur in einzelnen Läppchen, so erscheinen sie in Cirrhosen mit primärem Karzinom noch viel häufiger. Sie bilden manchmal ganze Läppchen, sie sind diffuser und führen oft ohne deutlich zu erfassende Grenze zu ganz atypischen Zell- und Kernformen, die man wohl als Krebszellen zu bezeichnen hat. Man könnte hier von einer Entgleisung sprechen und das Auftreten des Leberkarzinoms, seine Ausbildung, als das Ergebnis einer Hyperplasie mit Entgleisung betrachten, als eine der extremsten Ausdrucksformen eines regenerativen hyperplastischen Leberepithels im Verlauf einer Lebercirrhose. Diese karzinomatöse Umwandlung wird schon durch das Erscheinen der vorgewiesenen und immer wieder in Leberkarzinom-Fällen gefundenen großkernigen Leberepithelien im Verlauf des cirrhotischen Prozesses gewissermaßen angezeigt. Solche Kernveränderungen sind zunächst vereinzelt, sie werden immer reichlicher bis dann in einem oder in mehreren Punkten zugleich die definitive Entgleisung (man könnte auch von Mutation sprechen) erfolgt. Das erklärt, weshalb das primäre hepatocelluläre Karzinom so gut wie immer multizentrisch entsteht.

Wenn ich nun zum Schluß auf meine Einleitung zurückgreife, in der auf die Besonderheiten der Ernährung des afrikanischen Negers aufmerksam gemacht wurde, so möchte ich nochmals darauf hinweisen, daß sowohl die Lebercirrhose als auch das primäre Leberkarzinom in der Mehrzahl der Fälle in solchen Gruppen von Menschen angetroffen werden, die eine mangelhafte Ernährung aufweisen, d. h. eine Basiskost mit spärlichem Eiweiß und zu reichlichem Öl haben. Diese Mangelernährung geht bereits auf die Kindheit zurück; sie kann sich bereits frühzeitig bemerkbar machen, gewissermaßen akut, wohl unter Mitwirkung anderer Mangelzustände, wie bei der als «Kwashiorkor» (d. h. rotes Kind) oder als pellagroides Syndrom genannten Erkrankung des afrikanischen Kleinkindes mit vergrößerter, diffus verfetteter Leber. Man ist versucht diese Erscheinung mit der experimentellen alimentären Leberverfettung durch Mangeldiät zu vergleichen. Die Bindegewebiszunahme fehlt in den Anfangsstadien, sie entwickelt sich bekanntlich beim Tier spät, erst nachdem es zu degenerativen Prozessen am Epithel gekommen ist. Der cirrhotische Prozeß schreitet beim Tier unter den extremen Verhältnissen der Mangeldiät mehr oder weniger rasch fort; es erfolgt eine Zellregeneration mit Entwicklung der bekannten Hepatome, wobei die Überfüllung der Leberzellen mit Fett in den hyperplastischen Elementen abnimmt oder sogar fehlt. In dieser Beziehung ist es interessant festzustellen, daß die Lebercirrhose des Negers eigentlich nur selten eine Fettcirrhose ist; wenn man Fetttropfen findet, so liegen sie so gut wie im-

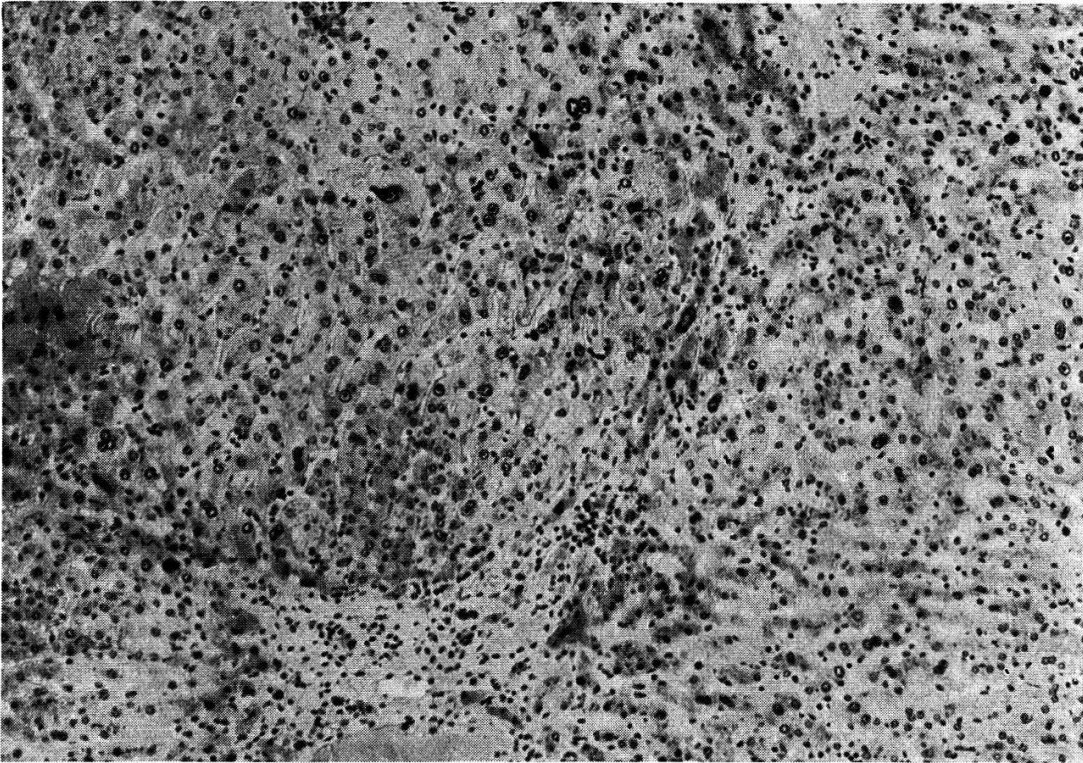


Abb. 1. A 62/48. ♀, 23jähr. Cirrhose mit Karzinom. Unten: Rand eines Pfortaderdreiecks. Große Kernunruhe im Leberepithel, sie ist unregelmäßig verteilt (Vergr. 100mal).¹

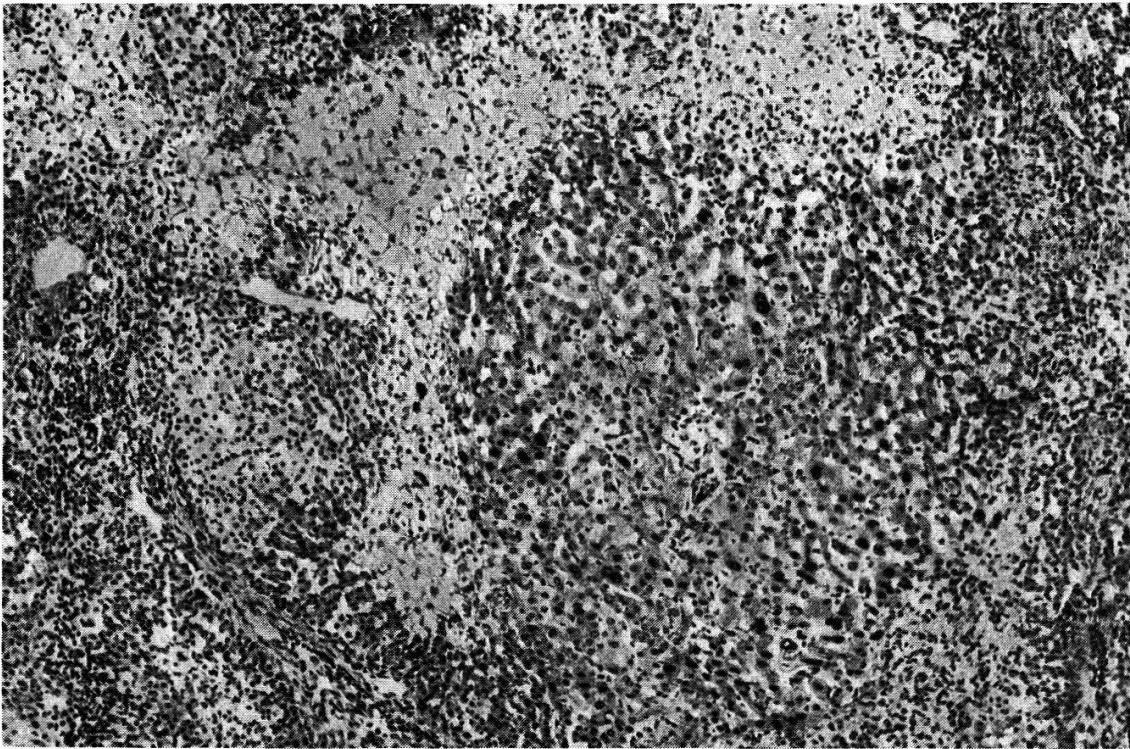


Abb. 2. A. 61/48. ♂, 27jähr. Cirrhose mit Karzinom. Ein Pseudoläppchen, welches fast ausschließlich aus großen Epithelien mit Kernatypien aufgebaut ist. Stauungserscheinungen links oben (Vergr. 80mal).

¹ Alle Abbildungen stammen aus *nicht* karzinomatös umgewandelten Gebieten der Leber!

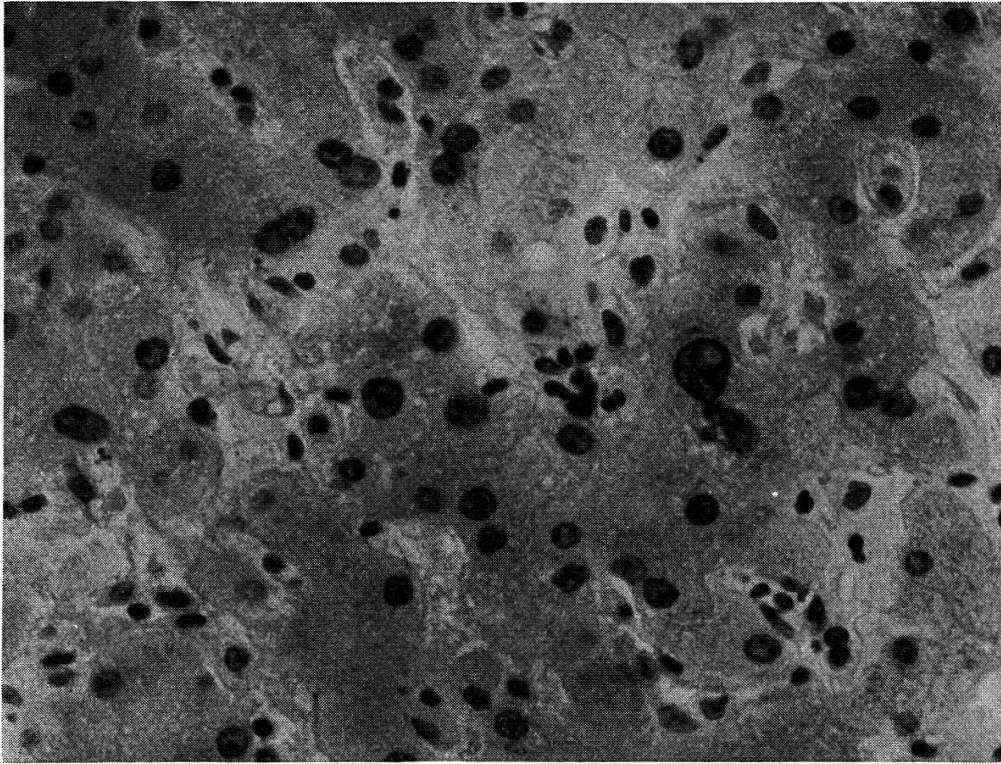
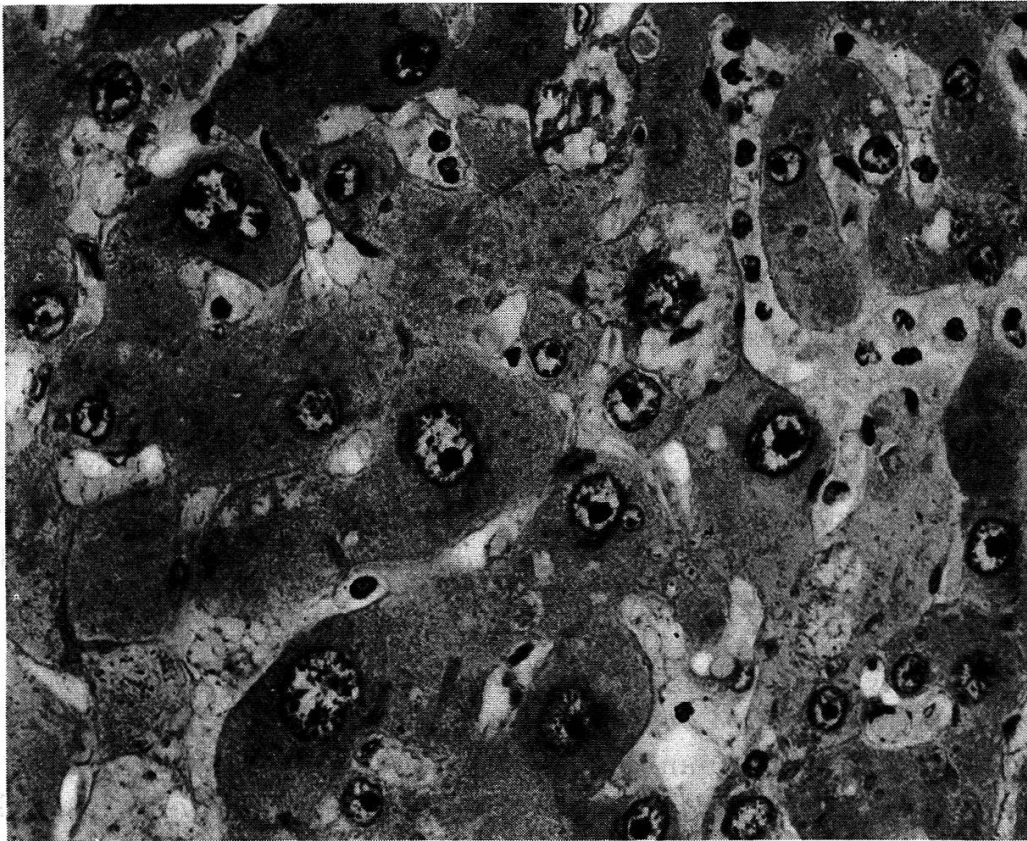


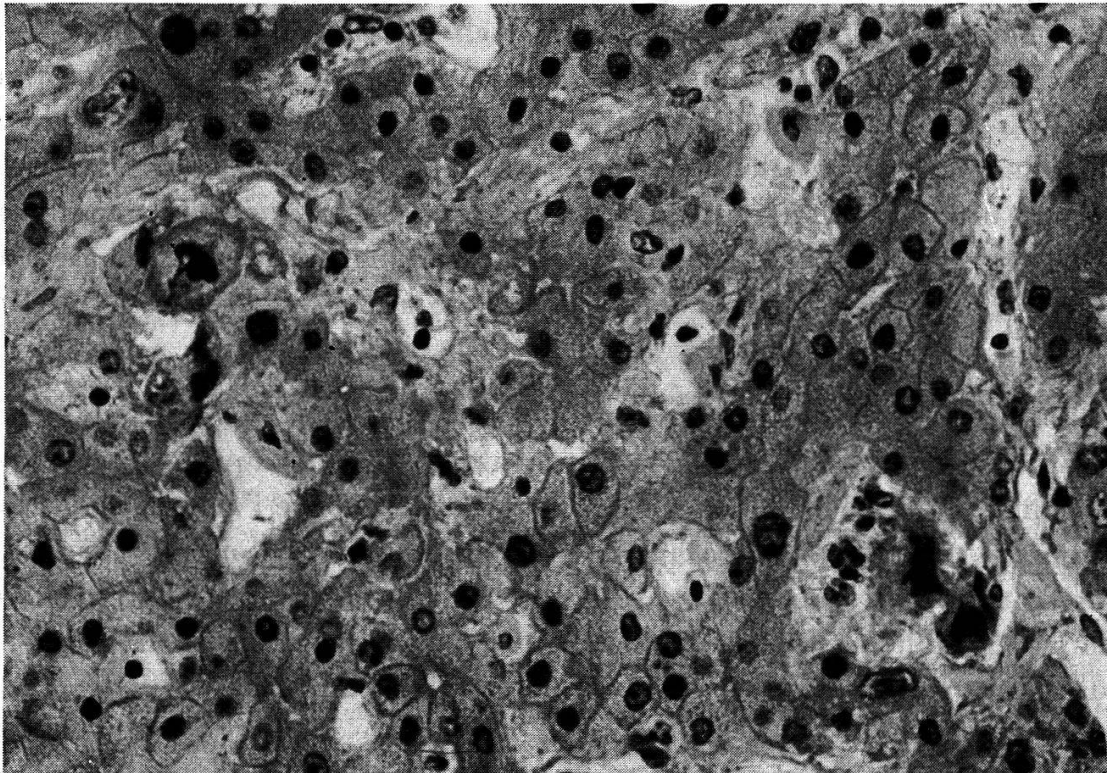
Abb. 3. A. 40/48. ♂, 38jähr. Zufällig entdeckte Lebercirrhose. Häufung von Doppelkernen, der eine Kern rechts vom Zentrum atypisch (Vergr. 450mal).

mer in Zellen, die morphologisch wenigstens noch normalen Leberzellen entsprechen. Es muß also in den Fällen, die von der Kindheit an eine Cirrhose entwickeln, eine tiefgreifende Umgestaltung des Leberzellstoffwechsels eintreten. In experimentellen Cirrhosen sind Kernatypien nicht selten gesehen worden, sie sind bis jetzt nie in so umfangreichem Maße beschrieben worden, wie ich sie beim Neger gefunden habe. Bekannt ist jedoch, daß jede eiweißarme Kost zur Zunahme des Kernvolumens in der Leberzelle führt (*Stowell*); die Nucleolen sind hyperplastisch und nicht selten vakuolär, wie in den Epithelien von cirrhotischen Lebern. Es ergeben sich aus diesen Beobachtungen zwischen den experimentellen alimentären Cirrhosen und den menschlichen Fällen in Afrika wichtige anatomische Vergleichsmomente. Die Dauer der Mangelernährung, ihre Chronizität ist dabei besonders zu berücksichtigen. Die Mangelernährung bewirkt mit der Zeit eine Degeneration, dann eine Regeneration des Leberepithels, welche sozusagen in chronischer Weise unterhalten wird. Ihr Ausgang ist oft eine Zellatypie mit Entgleisung des Zellstoffwechsels, deren Endergebnis nicht selten ein Leberkarzinom ist.

Selbstverständlich muß man sich noch fragen, ob neben den alimentären Faktoren noch weitere, z. B. infektiöse Momente in Frage kommen, welche zur Lebercirrhose führen können. Hier denkt man natürlich vor allem an die Hepatitis epidemica, ferner an das Gelbfieber. Über die



a)



b)

Abb. 4. Zwei Beispiele von Kernunregelmäßigkeiten; a) in einer nicht-karzinomatösen Lebercirrhose, b) in einer Cirrhose mit Karzinom, hier offenbar Endstadium atypischer Mitosen (links oben und rechts unten) (Vergr. 440mal).

Ausbreitung der Hepatitis epidemica in Afrika weiß man wenig; es liegen nur vereinzelte ältere Beobachtungen über Gelbsuchtepidemien in Westafrika z. B. vor, bei denen es sich nicht um Gelbfieber gehandelt hat. Sie wurden ätiologisch nicht aufgeklärt. In Anbetracht der Tatsache, daß heute in Afrika jede derartige Epidemie genau untersucht wird, weil man dabei unwillkürlich an Gelbfieber denkt, und bei jedem Todesfall eine Sektion durchgeführt werden muß, so darf ich aus meiner Erfahrung sagen, daß die infektiösen Faktoren, auch wenn sie bestehen können, keine ausschlaggebende Rolle spielen. Und auch wenn das *primum movens* der Cirrhose ein infektiöses Agens sein sollte, so glaube ich doch, daß der alimentäre Faktor, der so stark dominiert, erheblich mitspielt und herangezogen werden soll, vor allem auch zur Erklärung des raschen, man möchte fast sagen, bösartigen Verlaufs der Cirrhose zum primären Leberkrebs schon in jüngeren Jahren.

Zusammenfassung

Lebercirrhose und Leberkarzinom sind in Afrika außerordentlich häufige Krankheiten; man findet sie bereits beim jungen Erwachsenen, ja sogar schon beim Kind. Es wird auf die außerordentliche Häufigkeit von Kernanomalien in den Leberzellen bei solchen Cirrhosen aufmerksam gemacht, die als das Ergebnis einer Entgleisung des Zellstoffwechsels gedeutet werden. Zwischen diesen Leberepithelien mit Kernatypien, die manchmal ganze Läppchen aufbauen, und den Zellen der primären Leberkrebsse gibt es fließende Übergänge. Diese Beobachtungen werden mit den experimentellen Cirrhosen durch Eiweißmangel in Parallele gesetzt und unter Darlegung der besonderen, ebenfalls eiweißarmen Kost der Neger in Afrika angenommen, daß die Mangeldiät einen sehr wichtigen ätiologischen Faktor der Cirrhose wie auch des Krebses darstellt.

Résumé

La cirrhose et le cancer primitif du foie sont très fréquents dans les populations africaines; on rencontre ces affections hépatiques surtout chez le jeune adulte et même chez l'enfant. L'auteur attire l'attention sur les anomalies nucléaires qui caractérisent ces cirrhoses du Noir, elles peuvent être interprétées comme l'expression d'un trouble métabolique profond de la cellule hépatique; entre les cellules à noyaux atypiques et les cellules d'un cancer primitif du foie existent des transitions évidentes. Ces observations sont comparées à celles des cirrhoses expérimentales provoquées chez l'animal par des régimes alimentaires pauvres en protides. Le régime alimentaire du Noir est, en effet, très pauvre en protides, et c'est là qu'il convient de voir l'une des causes au moins de l'extrême fréquence de la cirrhose et du cancer hépatique chez le Noir.

Riassunto

Cirrosi e carcinoma del fegato sono malattie molto comuni in Africa; esse si trovano già nei giovani adulti e persino nei fanciulli. Si richiama l'attenzione sulla straordinaria frequenza di anomalie del nucleo della cellula epatica in queste forme di cirrosi che, secondo l'A., sono dovute allo sviamento del ricambio cellulare. Vi sono tra queste cellule epatiche con atipia nucleare, spesse volte formanti tutto un lobulo, e le cellule del carcinoma del fegato passaggi correnti.

Queste osservazioni vengono confrontate alle cirrosi epatiche ottenute sperimentalmente con nutrimento povero di proteine. Considerando che il cibo del negro africano è pure povero di proteine, l'A. pensa che la mancanza di proteine nel cibo è un fattore eziologico molto importante della cirrosi come pure del carcinoma del fegato.

Summary

Liver cirrhosis and primary cancer of the liver are very frequent among Africans negroes; both occur especially in young adults and even in children. In such cirrhosis there is a large amount of nuclear anomalies which may be widespread over the liver or more concentrated in some new-formed lobules. Between cells with atypical nuclei and cancer cells evident transitions exist. These observations are compared with the result of experimental cirrhosis of the liver as it may be induced by low protein diets. African negroes have also a very low protein level in their food; this represents certainly one of the main factors of the tremendous amount of liver cirrhosis and liver cancer among some African populations.

Diskussion:

E. Freudenberg (Basel): Der vom Vortragenden erwähnte Krankheitszustand des Kwashiorkor findet sich nicht nur im zentralen Afrika, sondern auch in Mittelamerika, auf den Westindischen Inseln und in Ostindien. Die Krankheit wird als «fatty liver disease» bezeichnet und auf Eiweißmangel der Nahrung zurückgeführt. Die Symptomatologie ist identisch mit Kwashiorkor, die Mortalität sehr erheblich im Kleinkindesalter. Es ist verständlich, daß eine gewisse Zahl der den Leberschaden überlebenden Kleinkinder bei Fortdauer der Noxe eine Cirrhose entwickelt, die sich als präcanceröser Zustand auswirkt. Kann der Herr Vortragende vielleicht Auskunft geben, ob in den genannten anderen Ländern ebenfalls Cirrhosen und Leberkrebs in auffälliger Zahl vorkommen? Das wäre eine schöne Bestätigung der von ihm entwickelten Gedankengänge.

W. Frey (Bern): Der ungünstige Einfluß einer Hypoproteinämie auf die Leber ist einigermaßen überraschend, weil man bisher vor allem die zu große Eiweißzufuhr fürchtete. Wäre es nicht auch denkbar, daß die Hypoproteinämien sekundär entstanden sind, als Folge einer cirrhotischen Leberschädigung?

E. Uehlinger (St. Gallen): Langdauernde Hungerzustände können, ohne zusätzliche Faktoren, zur Lebercirrhose führen, wie ich das bei Obduktionen an Insassen von deutschen Konzentrationslagern beobachten konnte. Anatomisch gleicht diese Hunger-

cirrhose dem uns wohlbekannten Typus der Fettcirrhose. Die Parenchymzellen sind großtropfig verfettet. Das periportale Bindegewebe zeigt eine starke Sprossung in die angrenzenden Läppchen, begleitet von lympho-plasmacellulären Infiltraten. Das Gitterfasergestützte ist mit Kollagen imprägniert. Die gleiche Cirrhoseform ist von *Gillman* und *Gillman* in Südafrika bei unterernährten eingeborenen Kindern beobachtet worden.

E. Glanzmann (Bern): Mich hat die Angabe interessiert, daß in der Nahrung der afrikanischen Neger die Hirse eine große Rolle spielt. Weiß man etwas über den Gehalt der Hirse an einzelnen Aminosäuren? Der Ausfall gewisser Aminosäuren wie Methionin u. a. könnte für die Entstehung der Lebercirrhose bedeutsam sein. Die Hirse wurde z. B. im Mittelalter in der Schweiz wie in Europa viel stärker angebaut (Straßburger Hirsebrei der alten Eidgenossen). Haben vielleicht doch gewisse Defekte der Hirseproteine dazu geführt, daß sie heutzutage vielfach obsolet geworden ist. Hirse ist ferner imstande, z. B. bei Säuglingen Überempfindlichkeitserscheinungen von seiten der Haut auszulösen.

A. Sicé (Bâle): La cirrhose du foie est incontestablement fréquente chez le Noir du centre de l'Afrique et le cancer primitif du foie se constate souvent chez les jeunes Noirs. J'entends par «jeunes Noirs» les sujets au-dessous de 30 ans.

Les causes de ces réactions pathologiques de la glande hépatique sont, à mon avis, complexes. Si l'on suit l'évolution de la croissance du Noir, à partir du moment où cesse l'allaitement maternel, c'est à dire vers l'âge de 2 ans, on constate que sa glande hépatique est soumise à dure épreuve. Ce sont en premier lieu les troubles gastro-intestinaux multiples et sévères provoqués par son régime alimentaire qui n'est autre que celui de l'adulte. Les féculents (le manioc, en particulier) en sont la base; la viande lui est exceptionnellement, donnée; le poisson y figure moins rarement mais en quantité notablement insuffisante; il est enfin fait un large usage de l'huile de palme. Un semblable régime brusquement substitué au lait maternel, est mal toléré. Ces troubles gastro-intestinaux n'inquiètent pas les parents et ne sont pas soignés. Je ferai ensuite mention de la géophagie: les enfants sont friands de terre, récoltée le long des berges de certaines rivières ou encore dans les termitières. Ils la mangent sous forme de boulettes séchées ou de galettes crues ou cuites. Il existe un syndrome de la géophagie qu'accompagne l'augmentation de volume du foie. Tandis que grandit l'enfant, il paie son tribut au paludisme, dont les atteintes sont sévères; il contracte un parasitisme intestinal, une infestation multiple par des helminthes au nombre desquels figure en bonne place, l'ankylostome.

Adulte, il continue à s'alimenter très mal, sa ration est largement déficitaire, pauvre en protides animales, en acides aminés. Les fruits, en particulier la banane qu'il consomme volontiers, n'arrivent pas à compenser la trop large insuffisance de sa ration alimentaire quotidienne. Elle vient ajouter sa note alarmante au passé pathologique de l'enfant et de l'adolescent.

On peut ainsi comprendre et expliquer que certains sujets, plus éprouvés que d'autres subissent prématurément les conséquences d'une hépatite chronique et font tantôt brusquement, tantôt à bas bruit, un syndrome d'atrophie jaune aiguë ou subaiguë. *Bergeret* et *Roulet* en ont rapporté d'intéressantes observations suivies à l'hôpital de Dakar. *Bablet*, en marge de ses travaux sur l'hépatite amarile, avait constaté ces altérations de la structure physiologique du tissu hépatique, chez des sujets ayant succombé aux atteintes d'un ictère grave.

Ce sont encore ces causes qu'il faut retenir et discuter dans l'installation de la cirrhose hépatique qui est susceptible de faire le lit du cancer primitif: le parenchyme hépatique bouleversé par une cirrhose progressive, est apte à subir le processus de la cancérisation.

F. Roulet (Basel), Schlußwort:

An *E. Freudenberg* (Basel): Die Kindermortalität ist in gewissen Gebieten Afrikas sehr groß, besonders zwischen dem 1. und 7. Jahr. Vor dem 7. Jahr sterben rund 42% der Kinder.

An *W. Frey* (Bern): Es handelt sich bei den demonstrierten Fällen nicht um die Ergebnisse eines auf beschränkte Zeit befristeten Hungerzustandes, sondern vielmehr um das Resultat eines chronischen Eiweiß-Hungers. Deshalb glaube ich meine Beobachtungen mit den experimentellen, durch Eiweißmangel erzeugten Lebercirrhosen in Parallele setzen zu dürfen.

An *E. Glanzmann* (Bern): Über den Eiweißgehalt der käuflichen Hirse ist man wohl orientiert. Man weiß dagegen nichts über den Zustand der Eiweißkörper in den mit Hirse bereiteten Speisen der Neger. Diese werden, wie ich es erwähnt habe, sehr lange gekocht und zum Teil noch einem Gärungsprozeß unterzogen, so daß eine Denaturierung der Eiweißkörper sehr wohl möglich ist. Solche Untersuchungen sind nie durchgeführt worden; sie würden zweifelsohne aufschlußreiche Ergebnisse zeitigen.