

Zur Klinik und Physiopathologie der Temporallappen-Krankheiten

Autor(en): **Bärtschi, W.**

Objektyp: **Article**

Zeitschrift: **Bulletin der Schweizerischen Akademie der Medizinischen
Wissenschaften = Bulletin de l'Académie Suisse des Sciences
Medicales = Bollettino dell' Accademia Svizzera delle Scienze
Mediche**

Band (Jahr): **8 (1952)**

Heft 3

PDF erstellt am: **07.07.2024**

Persistenter Link: <https://doi.org/10.5169/seals-307088>

Nutzungsbedingungen

Die ETH-Bibliothek ist Anbieterin der digitalisierten Zeitschriften. Sie besitzt keine Urheberrechte an den Inhalten der Zeitschriften. Die Rechte liegen in der Regel bei den Herausgebern.

Die auf der Plattform e-periodica veröffentlichten Dokumente stehen für nicht-kommerzielle Zwecke in Lehre und Forschung sowie für die private Nutzung frei zur Verfügung. Einzelne Dateien oder Ausdrucke aus diesem Angebot können zusammen mit diesen Nutzungsbedingungen und den korrekten Herkunftsbezeichnungen weitergegeben werden.

Das Veröffentlichen von Bildern in Print- und Online-Publikationen ist nur mit vorheriger Genehmigung der Rechteinhaber erlaubt. Die systematische Speicherung von Teilen des elektronischen Angebots auf anderen Servern bedarf ebenfalls des schriftlichen Einverständnisses der Rechteinhaber.

Haftungsausschluss

Alle Angaben erfolgen ohne Gewähr für Vollständigkeit oder Richtigkeit. Es wird keine Haftung übernommen für Schäden durch die Verwendung von Informationen aus diesem Online-Angebot oder durch das Fehlen von Informationen. Dies gilt auch für Inhalte Dritter, die über dieses Angebot zugänglich sind.

Zur Klinik und Physiopathologie der Temporallappen-Krankheiten

Von P. D. Dr. W. Bärtschi, Bern

Die klassische Neurologie stützt sich bei der Diagnose der Schläfenlappenkrankheiten auf die Erkennung gestörter Funktionen in den spezifischen Rindengebieten, in den dazugehörigen subcorticalen Strukturen und ebenfalls in der Nachbarschaft (Repräsentationszone für das Gehör und für den Gleichgewichtssinn, sensorische Gebärdenregion des Gyrus supramarginalis, visuelle Sprachregion des Gyrus angularis, Sprachregion in T 1, Geruchs- und Geschmacksrepräsentation im Gyrus uncinatus und Gyrus hippocampi, Sehbahnen der vom Corpus geniculatum zur Schrinde ziehenden Meyerschen Schlinge). Weite temporale Rindengebiete bleiben in vielen Fällen angeblich klinisch «stumm»; man hat in dieser Tatsache eine Erklärung (und Entschuldigung) für die Schwierigkeit der Diagnostik temporaler Affektionen gesucht. In den letzten Jahren hat freilich die Verfeinerung der diagnostischen Methoden – namentlich die Entwicklung der Elektroencephalographie (*Gibbs, Hill, Walter, Jasper, Gastaut*) – und die chirurgische Erfahrung amerikanischer Autoren (*Penfield*) eine ungeahnte Quelle neuer Kenntnisse über Schläfenlappenfunktionen erschlossen. Damit ist die chirurgische Therapie vieler Störungen funktioneller oder grobanatomischer Natur im Schläfenlappengebiet in greifbare Nähe gerückt, und so sieht sich die klinische und die experimentelle Neurologie vor neue diagnostische Aufgaben gestellt. Gerade die moderne Epilepsieforschung hat hier bahnbrechend gewirkt, zeigt sich doch, daß die klassische und vielfach übliche Aufteilung der Epilepsieformenkreise auf eine überwiegende Gruppe «essentieller» oder «genuiner» oder «kryptogener» und auf eine Ausnahme-gruppe fokaler oder Jackson-Typen eine bedeutende Wandlung erfahren hat. Tatsächlich ergibt sich heute eine numerische Gleichwertigkeit, wenn nicht sogar ein Übergewicht an *fokalen* Abarten der Anfallskrankheiten, und unter diesen fokalen Typen repräsentiert die «Schläfenlappenepilepsie» einen wesentlichen Teil.

¹ Nach einem Referat, gehalten vor der Schweizerischen Akademie der Medizinischen Wissenschaften, am 9. Juni 1951 in Bern.

Diese teilweise Entthronung der genuinen Epilepsie rückt die Bedeutung vieler psychischer Störungen in ein vollständig neues Licht. Es ist daher wohl angezeigt, über die Technik der Schläfenlappendiagnostik, über die psychischen Schläfenlappenfunktionen und namentlich über die klinischen Aspekte der Schläfenlappenkrankheiten einiges mitzuteilen.

Die Tatsache, daß wir in 9 Arbeitsmonaten von rund 300 EEG-Untersuchungen (wovon 151 «Stimulationsversuche») in nicht weniger als 68 Fällen eine unphysiologische Reizbildung im Schläfenlappen festgestellt haben, und daß unter diesen Fällen 43mal der Schläfenlappen allein betroffen war, beweist wohl eindeutig, daß es sich keineswegs um seltene Abarten der Anfallskrankheiten handelt.

Technik der Schläfenlappendiagnostik

Technik der Schläfenlappendiagnostik: Es hat sich gezeigt, daß die üblichen Ableitungen unter Verwendung einer beschränkten Zahl von Skalp-Elektroden im allgemeinen nicht genügt.

Abb. 1 kennzeichnet den Jasperschen Elektrodensatz und die topischen Beziehungen zu den Hirnlappen. Die individuelle Lage der einzelnen Elektroden wird durch ein von *Jasper* entwickeltes Meßsystem bestimmt, das sich wegen seiner Handlichkeit und Zuverlässigkeit in den meisten amerikanischen Instituten zur Standardtechnik entwickelt hat. (Zeichnung aus dem Montreal Neurological Institute.)

Abb. 2 gibt die Lage der temporo-zentralen Elektrodenreihe, *Abb. 3* die Lage der frontalen Elektrodenreihe am anatomischen Präparat wieder (Präparat des Berner anatomischen Institutes, durch dessen Vorsteher, Professor *Hintzsche*, freundlichst zur Verfügung gestellt).

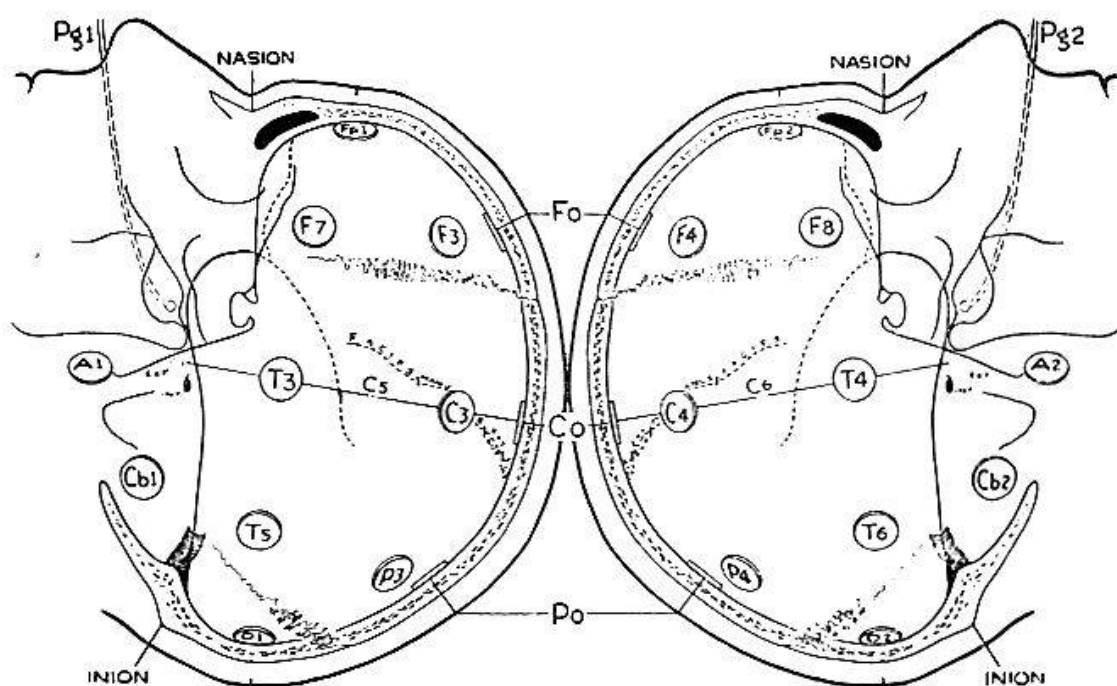


Abb. 1.

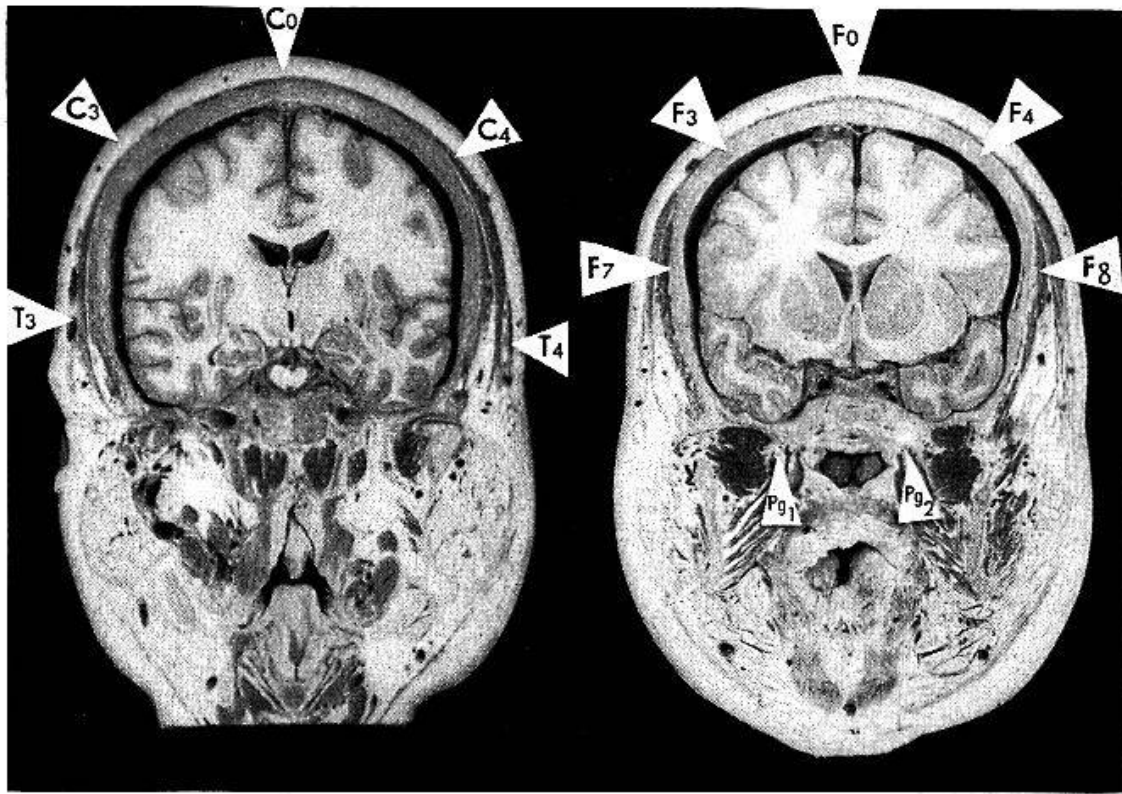


Abb. 2.

Abb. 3.

Abb. 2 erläutert, weshalb die aus den tiefgelagerten Rindenteilen der Insula stammenden Reizpotentiale von den Elektroden T 3/T 4 einerseits und C 3/C 4 andererseits aufgefangen werden. Die Temporallappenspitze bzw. die untere und mediale Fläche des Orbitalhirns läßt sich durch Pharynxelektroden Pg 1 und Pg 2 (vgl. Abb. 3) explorieren. Das anatomische Präparat gibt die Lage dieser Elektroden und ihre Beziehung zum Temporalhirn in recht schöner Weise wieder.

Die Spontankurven registrieren jedoch nur in einer Minderzahl von Fällen abnorme Potentialschwankungen aus dem Schläfenlappen. Es ist deshalb in der Regel notwendig, «Kunstgriffe» zur Auslösung abnormer Entladungsformen anzuwenden. Der *Hyperpnoe-test* stellt die einfachste, aber nicht immer wirkungsvolle Stimulationsmaßnahme dar. Weitere Standardmethoden sind der natürliche oder der medikamentös erzeugte *Schlaf*, die *Photostimulation*, die Provokation durch *Insulin*, die langsame oder rasche Injektion

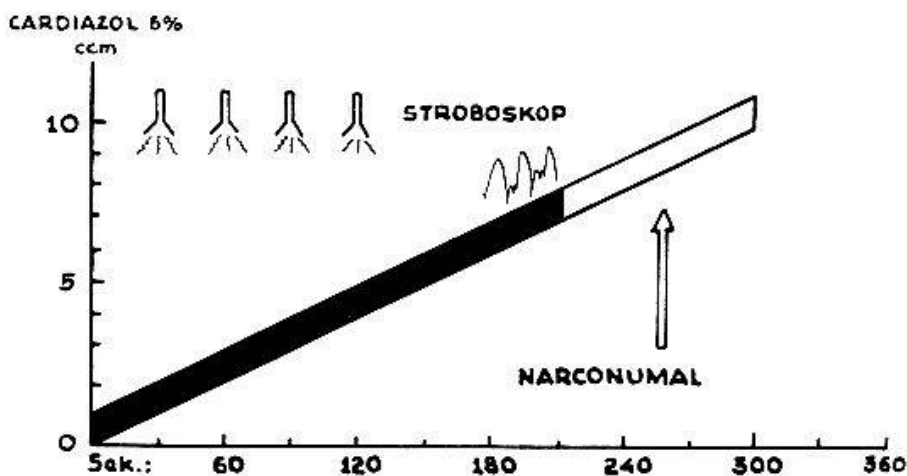


Abb. 4.

von *Cardiazol* und schließlich die *kombinierte Cardiazol- und Photostimulation*. Dieses letztere Verfahren – in Frankreich namentlich durch *Gastaut* u. Mitarb. propagiert, – haben wir in einer besonderen Variante weiterentwickelt, die auf *Abb. 4* schematisch dargestellt ist. Dieses Verfahren hat den Vorteil, die Stimulationswirkung langsam progressiv zu gestalten und andererseits in jedem beliebigen Stadium abzubrechen, also namentlich dort, wo subjektive Beschwerden des Patienten auftreten oder wo der klinische Anfall als Schlußetappe der unaufhaltsam fortschreitenden Belebung des EEG unerwünscht ist.

Zur Elektrophysiologie des Anfallsgeschehens

Der Anfall tritt bei den fokalen Formen – wie von *Jackson* hellscherisch vorausgesagt – vorerst als lokalisierte «Entladung» auf. Sie äußert sich im paroxysmalen Potentialschwankungen, die dem heute praktizierten Registrierverfahren des Niederfrequenzbereiches zugänglich sind. Möglicherweise sind sie auch von anderweitigen bioelektrischen Phänomenen begleitet. Die Erregungszone breitet sich entweder *per continuitatem* langsam über das Rindengebiet aus oder durch rasche Weiterleitung oder *Projektion* in weitabgelegene Hirnteile, unter Benützung vorbestehender, oft polysynaptischer Bahnen. Der *klinische Charakter des Anfalles* wird durch die *Hemmung* oder *Aktivierung* der betroffenen Funktionsgebiete bestimmt.

Zusammenfassend betrachtet können nach einem Schema *Jaspers* vier Systeme betroffen werden.:

a) *Die sensorio-motorischen Systeme*: Sensorische und motorische «Jackson-Krisen». Der Beginn solcher Anfälle ist naturgemäß meist einseitig.

b) *Die Systeme der spezifischen «Elaborations»- oder Integrationsgebiete*: Komplexe Hemmung oder Aktivierung dieser physiologisch gut definierten Zonen. Auch solche Anfälle sind wie die erstgenannten meist einseitig bzw. durch die Lokalisation in der dominanten Hemisphäre bedingt. (Aphasie, Halluzinationen, Illusionen, komplexe motorische Automatismen usw.).

c) *Das corticale inhibitorische System*: In der Tiefe der unteren Temporalregion, im mesio-frontalen Cortex und möglicherweise im vorderen Teil des Gyrus corporis callosi. Diese Gebiete sind an vegetative Funktionssysteme gebunden, außerdem stehen sie in Verbindung mit diencephalen Systemen, die eine bilaterale und ausgedehnte «unspezifische» Projektion auf die Hemisphäre besitzen. Der klinische Aspekt solcher Anfälle äußert sich somit in drei Varianten:

1. Vegetativ-viscerale Aurasymptome.
2. Plötzliche Inhibition.
3. Unter Umständen Grand-mal-Krise, sobald die bilaterale paroxysmale Tätigkeit entfesselt ist.

Die neuro-physiologischen Aspekte sind:

1. Inhibition der Rindenaktivität, wobei der ursprüngliche Focus häufig nicht erfaßt werden kann.
2. Bilateral-synchroner rhythmischer Paroxysmus mit Schwankungen um 2 oder 6 Hz. Die Kenntnis solcher Anfallstypen ist sehr wichtig, da die bilateral-synchrone Tätigkeit oft fälschlicherweise auf eine genuine Epilepsieform bezogen wird (vgl. *Abb. 12*).

d) *Subcorticale diffuse Projektionssysteme*: Bilaterale paroxysmale rhythmische Schwankungen in weiten Rindengebieten (Frequenz meist 3 Hz). Die Kurven sind in bezug auf die Sagittalachse «Spiegelbilder»: Typus der Grand-mal- und der Petit-mal-Epilepsie.

Pathologische primäre oder sekundäre Aktivität im Schläfenlappen wird (häufiger als von anderen Rindengebieten) nach der *Gegenseite* fortgeleitet. Da die Tintenschreibsysteme Vorgänge, die sich im Größenbereich der Millisekunde abspielen, nicht wiederzugeben imstande sind, wirken solche Prozesse «*synchron*». Eine der Hauptschwierigkeiten in der Aufnahmetechnik besteht darin, zwischen «echt» synchronen Schwankungen auf Grund eines diencephalen Pacemakers und zwischen primär einseitigen, aber fortgeleiteten «*pseudosynchronen*» Schwankungen zu unterscheiden (vgl. Abb. 5, 6, 7, 8, 10, 11). Außerdem sind Fälle von Herdbildung im Temporale mitunter bilateral – *Gastaut* schätzt die Häufigkeit doppelseitiger Schläfenlappenstörungen auf 25% –, wobei eine asynchrone doppelseitige Tätigkeit entsteht. Zur Seitenlokalisation hat sich die Dreieckform der Ableitung («*Gastaut-Dreieck*», vgl. Abb. 5–12) in der Anordnung CO-T4-T3-CO bzw. CO-A2-A1-CO als Standardmethode eingeführt; wir führen überdies häufig auch die Dreieckmethode CO-F8-F7-CO oder aber FO-F8-F7-FO gleichzeitig durch. Diese Anordnung wird ergänzt durch *pharyngeale* Kombinationen (Abb. 3, 8). (Lage der Elektroden siehe Abb. 2, 3.) Bei genügender Anzahl von Ableitungen im Registriersystem und unter Verwendung einer geeigneten Stimulationstechnik dürfte die Lokalisation paroxysmaler Prozesse zu 90–95% (Schätzung von *Jasper*) in korrekter Weise gelingen.

Zur Klinik der Temporallappenepilepsie

Bei Stimationsversuchen auf dem Operationstisch durch amerikanische Autoren, namentlich *Penfield*, hat sich gezeigt, daß im Temporallappen als einzigem Hirnrindengebiet erworbene Inhalte durch künstliche Reizung oder durch epileptiforme Entladung mobilisiert werden. In der Tat scheint eine Reihe von Symptomen bei Schläfen-

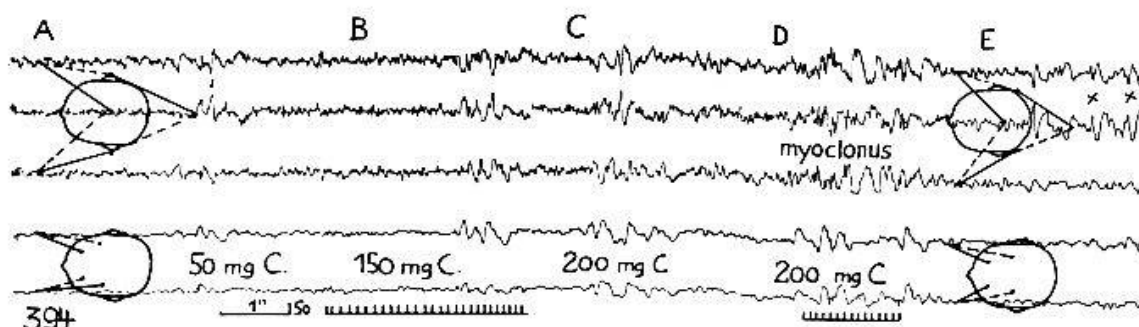


Abb. 5.

lappenkranken durch *Störungen in der Verwertung des Erlebnisses* gekennzeichnet zu sein. Der ständige Vergleich neuer Wahrnehmungen mit dem «aufgespeicherten» Erfahrungs- und Erinnerungsmaterial fällt beim Schläfenlappenkranken inadäquat aus; es kommt zum Mißverhältnis in der Proportion oder Distanz des Ich zur Außenwelt, zur Störung des Bekanntseins mit der Außenwelt (*Illusionen* in Form des «*déjà vu*», «*jamais vu*», Fremdheitsgefühl, Entmaterialisierung). Auf der andern Seite können Elemente aus dem Erinnerungsgut mobil gemacht und an falscher Stelle eingesetzt werden («*Dreamy states*», Verwicklung von Traumwelt und realer Umgebung, Traumerinnern usw.). Die im Temporallappen repräsentierten Sinnesfunktionen geben zu entsprechenden *Halluzinationen* auditiver oder verbaler vestibulärer Natur Anlaß. Das vielfältige und launische Zusammenspiel solcher Elemente und die zahlreichen im Minor- und Majoranfall möglichen Varianten, kompliziert durch häufige Automatismen, führen zu recht komplexen psychischen Eigentümlichkeiten, die mitunter als angeborene Charakteranomalie oder als psychogene Krankheiten imponieren. Ungeachtet psychologischer Deutungsversuche ist es *Penfield* in mehr als 20jähriger Erfahrung mit Reizversuchen am operierten Kranken gelungen, die psychischen Elemente der abnormen Temporallappentätigkeit mit der Genauigkeit eines physiologischen Experimentes herauszukristallisieren.

Ätiologie der Temporallappenepilepsie

Ätiologie der Temporallappenepilepsie: Neben fötalen oder frühkindlichen Entzündungsherden, Blutungen, Mißbildungen, wie Mykrogyrie, ist auf Grund neuro-chirurgischer Erfahrung dem *Trauma* bei der Geburt oder in späteren Jahren eine hervorragende Bedeutung zuzumessen. Der Schläfenlappen ist gleichermaßen in ein knöchernes «Futteral» gesteckt, was ihn bei akuten Deformierungen des Skelettes besonders exponiert (nach einem treffenden Ausdruck *Courvilles* und *Holbourns* wird die «traumatische Welle über das Temporo-orbitalehirn geschlagen, wie sich eine Meereswoge am Küstenriff zerschlägt»). In neuerer Zeit sind nun auch in Europa zahlreiche Fälle von Schläfenlappenepilepsie bekannt geworden; so haben *Roger* und *Dongier* bei fünfzig wahllos in einer Anstalt hospitalisierten Epileptikern in 32 Fällen fokale Störungen im Temporal- und Hippocampusgebiet festgestellt, und es macht sich die Tendenz bemerkbar, sogenannte epileptische Charakterveränderungen weniger auf die Konstitution oder auf den medikamentösen Einfluß als auf die spezifische Tätigkeit der Schläfenlappen zurückzuführen.

Eigenes Material

Von 68 Patienten mit fokalen Schläfenlappenalterationen wiesen 25 eine mehrfache Herdbildung auf. 10mal war auch ein Hirnstammherd anzunehmen, 14mal ein frontozentraler Herd, 4mal ein parietaler Herd, 2mal ein Occipitalherd. Dabei sind 6 Fälle mit gleichzeitigem Frontozentralherd offenbar auf eine Erkrankung der *Insula*, die sich in das

«Dreiländergebiet» projiziert, zurückzuführen. Das «shifting» der Reizpotentiale vom untern Frontale zum obern Temporale gehört zu den lokalisatorischen Eigentümlichkeiten bei Insulaherden. In 43 Fällen wurde der Focus nur von Schläfenlappenelektroden inklusive Pharynxelektroden registriert. Bei diesen 43 reinen Schläfenlappenherden handelt es sich um die Abklärung von 12 fraglichen Fällen von Bewußtseins-trübung, von zwei Traumafällen mit Bewußtseinsverlust oder Anfällen in der Spätphase, von 19 wenig präzisierten Anfallskranken und schließlich von 10 Nichtepileptikern (5mal Trauma ohne Anfallsgeschehen, 1 Tumor, 1 vasculärer Prozeß, 2 toxisch-infektiöse Fälle, 1 sogenannter Gesunder). Mithin wurden 33 Fälle fraglicher oder aber klinisch vermuteter, aber nicht näher lokalisierter Epilepsien untersucht.

Aurasymptome bei 33 Schläfenlappenepilepsien

Viscerale Aura oder Erbrechen	9
Sensorische Aura	3
Auditive Aura	1
Schwindel	2
Déjà vu	1
Sprachaura	2
Psychische Aura	1

15 Fälle wiesen scheinbar keine Aura auf, wobei diese Aura recht oft durch die später einsetzende Amnesie überdeckt war. Setzt man aber die Stimulierung bis zum Anfall fort, so stellt sich bei den anscheinend «Negativen» meist ein charakteristisches Aurasyndrom ein.

Klinische Merkmale bei Schläfenlappenepilepsien

Generalisierte Anfälle	23
Motorisch lokalisierte Krisen	4
Schreien, Grunzen, Schlucken	4
Automatismen und «psychische Anfälle»	12
Paroxysmale Sprachstörungen	5

Die große Zahl generalisierter Anfälle ist recht auffällig, da bei ihnen auf Grund älterer Kriterien zum größten Teil die Annahme eines genuinen grand mal naheliegend war.

Die angewandten Stimulationsmethoden waren 31mal der Hyperpnoetest, der indessen nur in 3 Fällen positive Ergebnisse zeitigte, 32mal Stroboskop, 29mal Cardiazol, 28mal *Cardiazol + Stroboskop* nach der von *Bärtschi* abgeänderten Gastaut-Methode. Bei nur 5 Fällen war es somit nicht notwendig, den kombinierten Cardiazol- + Photostimulus anzuwenden (1 Fall zeigte bereits einen spontanen Focus, 1 reagierte auf Stroboskopreizung und 3 wurden beim Hyperpnoetest manifest).

Von den 28 Cardiazol- + Photo-Fällen verliefen nur 2 negativ, jedoch wurde der Reizfocus bei ihnen auf andere Weise festgestellt. Bei den 26 positiv reagierenden Cardiazol- + Photo-Fällen betrug die *Gesamtdosis Cardiazol* durchschnittlich $6,2 \text{ cm}^3$ (5% Lösung!), die Dosis bis zum Auftreten der ersten pathologischen Kurven $3,8 \text{ cm}^3 = 190 \text{ mg}$, die Dosis zum Darstellen eines fokalen Zeichens $4,2 \text{ cm}^3 = 210 \text{ mg}$, die Dosis zum Erreichen synchroner bilateraler Paroxysmen und «bursts» $4,6 \text{ cm}^3 = 230 \text{ mg}$, die Dosis für das Erreichen des sogenannten multiple Spike wave-Komplexes $4,8 \text{ cm}^3 = 240 \text{ mg}$. In 6 Fällen trat ein spezifischer oder generalisierter Anfall auf bei einer mittleren Dosis von $5,7 \text{ cm}^3 = 285 \text{ mg}$. Verglichen mit einer anderwärts publizierte Reihe liegt die *Dosis zum Erreichen eines Anfalles höher als bei genuiner Epilepsie*; wir haben dort $3,3 \text{ cm}^3 = 165 \text{ mg}$ im Durchschnitt gegenüber $6,1 \text{ cm}^3 = 305 \text{ mg}$ bei allgemein fokalen Fällen erhalten. Bemerkenswert ist die relativ geringe Dosis zum Auslösen der fokalen Reizpotentiale.

Dies widerspricht einer von *Gastaut* und auch von *Schwab* aufgestellten Regel, daß Hemisphärenherde sich durch normale oder erhöhte Cardiazolschwellen auszeichnen. Dieser Auffassung ist in letzter Zeit von *Bärtschi* und *Roger* und *Dongier* widersprochen worden, und wir haben überdies festgestellt, daß die «Schwellendosis» bzw. die zur Erzeugung bestimmter Kurveneffekte notwendige Cardiazolmenge als Kriterium für die Differentialdiagnose bei fraglichen Anfallskranken unzuverlässig ist.

Bemerkenswert war, daß wir in der Gesamtserie von 43 Fällen von Temporallappenherden nur einmal eine sogenannte «Myoclonusreaktion» feststellten. Der Begriff der Myoclonusreaktion stammt von *Gastaut* und umfaßt sowohl einen Multiple-spike-wave-Komplex wie einen klinischen Myoclonus. *Gastaut* hat auf die Festlegung der Cardiazolschwelle zum Erreichen dieser Reaktionen großes Gewicht gelegt und glaubt, aus der Schwellendosis diagnostische Schlüsse ziehen zu dürfen. Wir finden diese Annahme durch Reizversuche am Normalen und am Kranken nicht bestätigt und sind der Ansicht, daß die «Myoclonusreaktion» als solche nur ausnahmsweise auftritt, bzw. daß man nicht bis zu ihrem Auftreten stimulieren muß und darf, um diagnostische Schlüsse zu ziehen. Andererseits stellten wir weit häufiger entweder den Multiple-spike-wave-Komplex oder einen Myoclonus ohne Kurvenäquivalent fest und kamen ferner zur Überzeugung, daß die benötigte Cardiazoldosis in einem sehr großen Rahmen schwankt. Wir möchten deshalb an Stelle des von *Gastaut* geprägten Begriffes einer «Myoclonusschwelle» den Begriff «Cardiazolschwelle» für diesen oder jenen Kurventyp setzen oder noch besser ganz allgemein von «Cardiazoltoleranz» sprechen. Der quantitativen Toleranz dürfte aber nur eine untergeordnete Bedeutung zukommen; wir legen vielmehr auf die *Spezifität der Reaktion* und auf die *Lokalisation* fokaler Potentiale Gewicht.

Die *Insulaherde* fanden sich namentlich in der temporo-zentralen Gruppe vertreten, 6 Fälle wurden bei *kombinierter Stimulation positiv*, wobei die ersten Zeichen bei einer Dosis von $5,2 \text{ cm}^3$ und die fokalen Potentiale ebenfalls bei $5,2 \text{ cm}^3$ auftraten.

Wir möchten hier nicht so weit gehen, die einzelnen Kurvenformen eingehend zu analysieren, hingegen fügen wir einige Beobachtungen typischer Art mit entsprechenden Kurvenbeispielen an.

Einige Beispiele charakteristischer Temporallappenepilepsien
(aus einem Material von 49 Fällen inklusive Insula)

Fall 1. Hu. R., 35jähr. Eine (zweieiige) Zwillingsschwester ist normal, hingegen ist eine Schwester aus einem anderen Zwillingsspaar ebenfalls anfallskrank mit identischer Lokalisation (Fall 2). Intelligente kaufmännische Angestellte. Erstmals unbestimmte Streckkrämpfe im Alter von $\frac{1}{2}$ -1 Jahr, ferner «Petit-mal»-Anfälle im Alter von 17 Jahren. Es traten in der Folge Sensibilitätsstörungen in den Finger- und Fußspitzen ein ohne Bewußtseinsverlust. Mit 23 Jahren erstmals Anfall mit Bewußtseinsverlust. Es wurden in der Folge häufige «Absenzen» beobachtet, ferner charakteristische *Automatismen*: So fing die Patientin während eines Anfalles plötzlich an, den Tisch für ein Essen herzurichten. Einmal entledigte sie sich in ganz inadäquater Situation ihrer Kleider, und einmal stellte sie gänzlich unmotiviert den Strom eines Kochapparates ab. Vor dem Auftreten der Automatismen litt sie jeweils an einer unbestimmten *visceralen* Aura in Form eines schwer definierbaren Mißgeföhles, jedoch nie an Angstzuständen oder an Speichelfluß. *Abb. 5* zeigt im *Abschnitt A* bereits einen temporalen Focus rechts (Pfeilmarke) in Form einer «sharp wave» in der rechten Ohrelektrode, bei einer Cardiazoldosis von 50 mg. *Abschnitt B*: Gleicher Focus bei 150 mg Cardiazol, auf der 6. Linie ist die Stroboskopstimulierung dargestellt. Bemerkenswert ist nun die *Überleitung nach dem linken Temporale*, ferner die Fortleitung des fokalen Paroxysmus nach dem rechten Frontale (4. Zeile), wo er als langsam höhervoltige Welle an die Oberfläche tritt. *Abschnitt C*: Bei gleicher Elektrodenanordnung sehr schöner «spike» mit Phasenumkehr (1. und 2. Zeile) im rechten Temporale, bei einer Cardiazoldosis von 200 mg. *Abschnitt D* ergibt bei gleicher Cardiazoldosis, aber mit zusätzlicher Stroboskopreizung einen Multiple-spike-wave-Komplex mit klinischem Myoclonus; beide Frontalia zeigen fortgeleitete langsame Wellen. *Abschnitt E*: Nachdem der bilaterale Paroxysmus abgeklungen ist, erkennt man wieder die sehr schönen fokalen Zeichen in der rechten hinteren Temporalregion.

Fall 2. Hu. E., 37jähr. Schwester von Fall 1, ebenfalls aus einem Zwillingsspaar stammend (Partnerin ist nicht epileptisch). Erster Anfall ebenfalls im Alter von 17 Jahren. Im Alter von 35 Jahren Auftreten gehäufter Absenzen, im allgemeinen starkes Schwitzen. Im folgenden Jahr Status epilepticus von dreistündiger Dauer. Die Aura ist ebenfalls visceral: Gefühl einer Wallung in der Bauchgegend. Auch diese Patientin führt Automatismen aus, so wühlt sie plötzlich bei kleineren Anfällen eifrig in ihrer Handtasche oder verläßt plötzlich fluchtartig ihren Arbeitsplatz, um dann plötzlich im Straßenverkehr zu sich zu kommen. Einmal rannte die Patientin fort, riegelte dann heftig an einer Tür eines Büros, in dem sie nichts zu suchen hatte, und rief nach ihrer Schwester. *Abb. 6* ergibt in A: «sharp waves» in den rechtsseitigen fronto-temporalen Gebieten und in den temporalen Ableitungen bei Benützung der Pharynxelektroden. In B ist eine stimulierte Spike-Aktivität in der rechtsseitigen Temporalelektrode T4 sichtbar. In C wird die Spike-Tätigkeit in der Temporalelektrode mit dem «Gastaut-Dreieck» demonstriert, während die Schwankung im frontalen Dreieck mit Verzögerung in Form einer «sharp wave» erscheint. In D Stimulationsversuch. Nach Injektion von 300 mg Cardiazol mit nachfolgenden langsamen hochvoltigen Wellen und Phasenumkehr an der rechten Ohrelektrode. Auch hier sind die beiden fortgeleiteten Schwankungen im rechten Frontale (untere 2 Linien) deutlich sichtbar. Auf der 6. Linie wird die Lichtreizung des Stroboskopes markiert.

Diese beiden Fälle stellen in ihrer gleichartigen Lokalisation und ihren ähnlichen klinischen Bild eine Seltenheit dar, zumal sie von zwei Schwestern aus je einem Zwillingsspaar stammen. Ob man hier ein Geburtstrauma bei Zwillingssgeburt oder eine hereditär bedingte Mißbildung annehmen muß, bleibe dahingestellt.

Fall 8. Ta. M., 48jähr. Patient, der nach einer *Eifersuchtsszene* seitens seiner Frau einen *Schrei* ausstößt und einen Grand-mal-Anfall mit Zungenbiß erleidet. Die Anamnese ergibt, daß er vor einem Jahr an seinem Arbeitsplatz hinstürzte, nachdem er einen unmotivierten *Weinanfall* erlitten hatte. *Elektroencephalographie*: Leichte dysrhyth-

mische Ruheskurve mit unregelmäßiger Frequenz 8–9 Hz. Bei der kombinierten Reizung tritt bei dem Patienten bei 450 mg Cardiazol ein unmotiviertes «*fou rire*» auf, wobei sich der Patient heftig schüttelt. Es treten gleichzeitig temporale, bilaterale und synchrone 6 Hertz-bursts auf. Auch hier trat dieser temporale psychische Anfall ohne jegliche Myoclonusreaktion auf. Normaler neurologischer Befund.

Fall 4. Br. H., 16jähr. Mädchen. Mit 4 Jahren Pavor nocturnus mit Angstanfällen. Die Patientin *wähnte sich von einem Manne verfolgt, der sie in einen Sack steckte*. Mit 11½ Jahren Aufenthalt im Pensionat. Eifersuchtskomplexe auf die ältere Schwester. Auftreten plötzlicher *Lachanfalle* morgens. Solche Lachanfalle traten anfänglich zweimal monatlich, dann nur noch monatlich auf. Seit 1½ Jahren waren die Lachkrämpfe von Hinstürzen und Absenz gefolgt. Keine klonisch-tonischen Zuckungen. Später bemerkte man Grand-mal-Krisen während der Nacht. *Abb. 7* ergibt hier einen rechtsseitigen, wahrscheinlich bis zur Insula sich erstreckenden Temporallappenherd ohne Anwendung von Aktivierungsmethoden. Normaler neurologischer Befund, normaler Liquor.

Fall 5. Wo. K., 25jähr. Schauspieler, wurde vor 1½ Jahren in bewußtlosem Zustand neben einem demolierten Fahrrad aufgefunden. Spitaleinlieferung (chirurgische Klinik Zürich) in schwerem Schockzustand, ohne Ansprechbarkeit. Hämatom im rechten Augenlid, Rißquetschwunde an der rechten Stirnseite, darunter Knochenfraktur, weitere Rißquetschwunde rechts parietal; nach anfänglicher Besserung Paraphasie, später epileptischer Anfall, Status epilepticus, rechtsseitiger Babinski, linksseitige Trepanation durch Dr. *Schläpfer*, Entfernung von Blutcoagula und von zerquetschten Hirnteilen. Besserung am dritten Tag post operationem. Wir stellten 1½ Monate nach dem Unfall nur noch eine leichte *Paraphasie* fest. Das damalige Elektroencephalogramm ergab sowohl im linksseitigen Narbengebiet wie an der primären Läsionsstelle der Reizpotentiale, und wir machten auf die latente Epilepsiebereitschaft aufmerksam. Rund ein Jahr später erlitt der Patient merkwürdige Zustände: Als er durch eine Bekannte ein *Lied singen hörte, spann sich die Melodie in merkwürdiger Weise weiter*; außerdem schien der Gesang nun aus einem anderen Raum zu kommen. Der Patient hatte die Eingebung, statt des gewohnten Französisch nun Deutsch mit der Bekannten zu sprechen und bemerkte selbst, daß er Französisch und Deutsch durcheinander brachte. Wie er sich zur Zerstreuung mit seiner Bekannten ins Kino begab, bemerkte er ein *Verswinden der rechten Gesichtsfeldhälfte* und ärgerte sich darüber. Nach der Rückkehr aus dem Kino hörte der Zustand schlagartig auf. Etwas später war er im Begriff, eine mündliche Addition vorzunehmen und konnte plötzlich die Zahlen außer der 7 nicht mehr benennen. Er versuchte es schriftlich mit etwas besserem Erfolg. Nach einigen Minuten war auch dieser Anfall vorüber. *Abb. 8* zeigt unter A in der letzten Zeile einen slow spike im hinteren linken Temporale, unter B ist die Erscheinung im kombinierten Stimulationsversuch (150 mg Cardiazol) unter Verwendung des Gastaut-Dreieckes sehr schön sichtbar. Unter C hohe steile Wellen, dazwischen Spike-Aktivität, ebenfalls mit Phasenumkehr im linken hinteren Temporale. Die Cardiazoldosis beträgt hier 350 mg. Das Stroboskop (6. Zeile) ist hier nicht in Aktion. Der Fall zeigt durch die charakteristischen subjektiven Symptome das langsame Fortschreiten der pathologischen Aktivität von der Sprachregion bis zur Sehrinde.

Fall 6. Ba. A., 19jähr. Handelsstudentin. Im Alter von 10 Jahren *absenzähnliche Zustände*, dabei *Speichelfluß*, Zusammenpressen der Finger der linken Hand und merkwürdig *ausfahrende Bewegungen mit dem ganzen linken Arm*. Später wurde die rechte Hand bewegt, wie um den Mund zu wischen und die Patientin versuchte jeweils sich hinzusetzen. Die Augen waren bei solchen Anfällen offen und starr, und die Patientin antwortete auf Fragen nicht. Solche Anfälle stellten sich in der Folge ständig in unregelmäßigen Abständen unter dem Einfluß von intellektueller Ermüdung ein. *Elektroencephalographie*: Negativer Befund, mit Ausnahme einer diskreten 4 Hertz-Tätigkeit im rechten Temporale, wo gelegentlich unter Verwendung des Gastaut-Dreieckes «sharp waves» auftraten. Bei kombinierter Reizung treten schon bei 50 mg

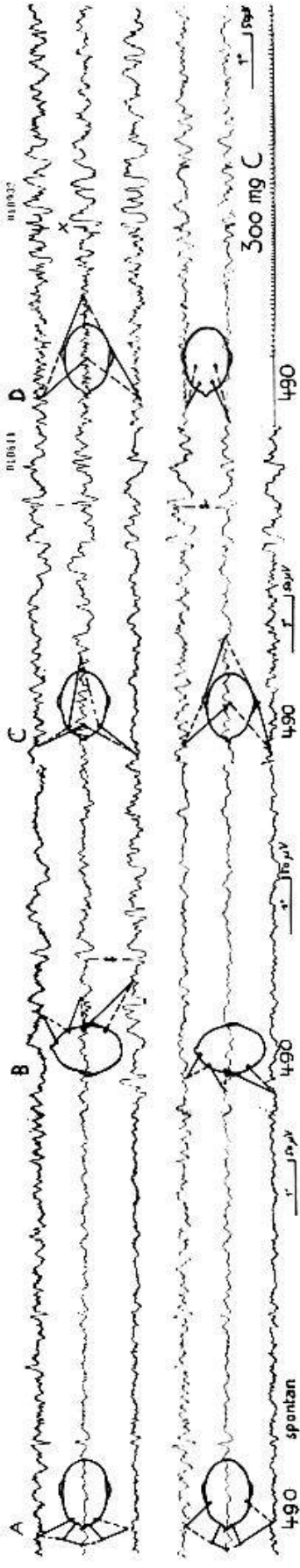


Abb. 6.

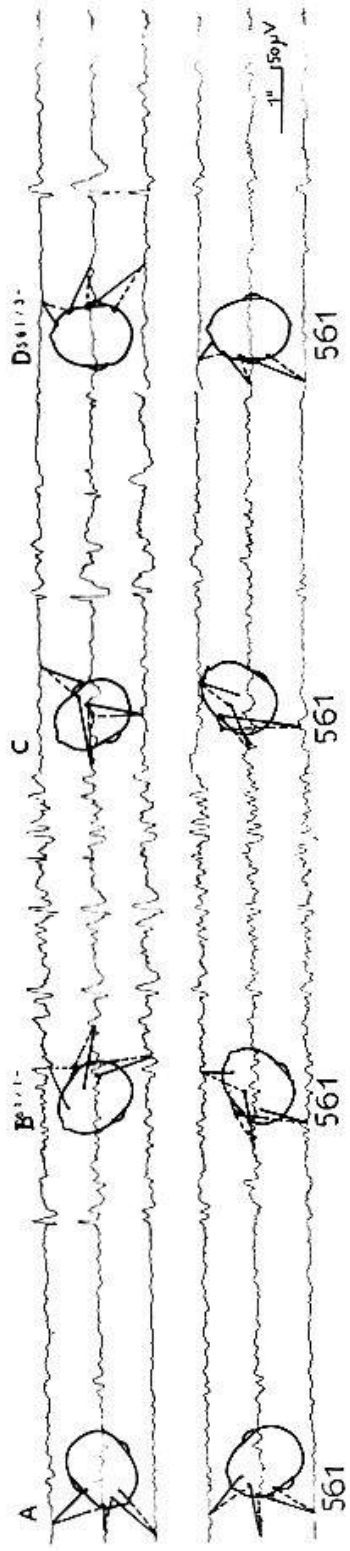


Abb. 7.

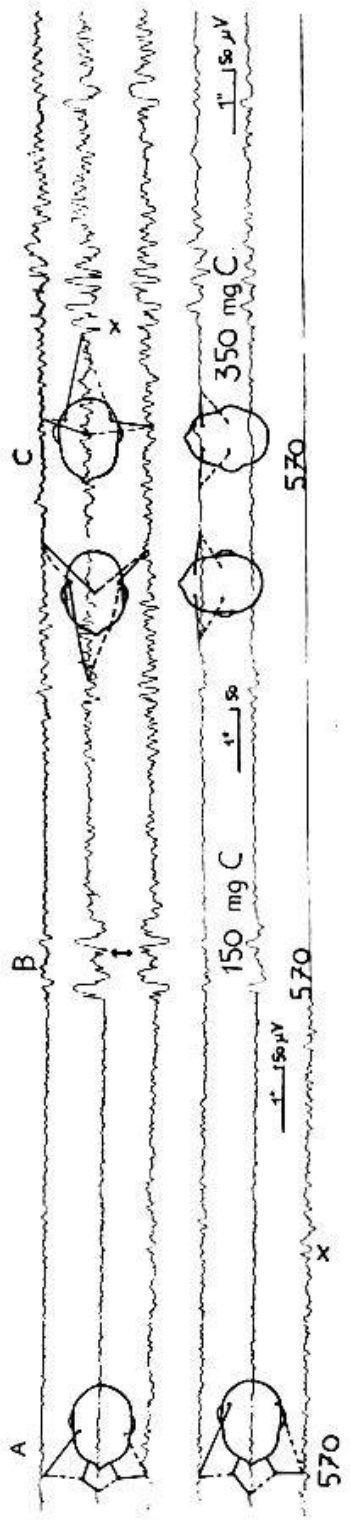


Abb. 8.

lokalisierte «sharp waves» rechts temporal auf, bei 100 mg atypische Wave-spike-Komplexe mit einer Frequenz von 6 Hz, später 4 und 3. Es besteht eine bilaterale synchrone Tätigkeit und es folgt ein Anfall mit kurz dauernden generalisierten chronischen Krämpfen, wobei namentlich rechts eine paroxysmale Tätigkeit nachweisbar ist.

Fall 7. Br. H. (Die anamnestischen Angaben verdanke ich Herrn Prof. Steck, Lausanne.) Begabter und geschätzter 53jähr. Pfarrer, dem eine besondere Hingabe und Demütigkeit nachgesprochen wurde. Im Anschluß an eine Appendektomie erster epileptischer Anfall im Alter von 36 Jahren. Ein Jahr später *Absenzen mit glasigem Blick und leichten Zuckungen im Gesicht*. Drei Jahre später erstmals Grand-mal-Anfall. Weitere drei Jahre später Depression. Im folgenden Jahr berichtete der Patient, Pétain und Hitler versuchten bei ihm einen Friedensvertrag zu unterzeichnen. Bei Spaziergängen ereigneten sich Anfälle; der Patient kehrte oft mit zerrissenen Kleidungsstücken heim oder machte unmotivierte Besuche, die als aufdringlich empfunden wurden. In der Folge wurde in einer Berner Klinik eine genuine Epilepsie diagnostiziert. Der Patient erwies sich als *negativistisch-autistisch und wurde in Dämmerzuständen sogar gewalttätig*. *Elektroencephalogramm: Abb. 9.* A: Kurve nach Sättigung mit 350 mg Cardiazol. Die Stroboskopreizung wurde weggelassen. B: Einige Sekunden später, kurz vor Ausbruch eines klinischen Anfalles mit *Automatismen* und Neigung zu Gewalttätigkeit: Der rechtsseitige Temporalfocus ist hier in Form von hochvoltigen «spikes» und «sharp waves», gefolgt von langsamen Wellen, deutlich sichtbar. In beiden Frontalia sind Muskeleffekte als Zeichen der herannahenden Krise zu sehen.

Fall 8. Ho. A. Fall einer vasculären Temporallappenstörung bei einer 62jähr. Frau. Hypertonie, Anfälle von Vorhofflimmern. Nach einem Spaziergang plötzlich *starrer Blick und langsames Wiederholen immer des gleichen Wortes*. Später *Suche nach Worten*. *Plötzlicher comatöser Zustand*. Déviation conjugquée des Kopfes und der Augen nach rechts. Später tonisch-klonische Zuckungen. Solche Anfälle wiederholten sich in der Folge. Der neurologische Status war vollständig negativ. *Elektroencephalogramm:* Siehe Abb. 10. Der Kurvenausschnitt zeigt die Phase der kombinierten Stimulation bei 200 mg Cardiazol und gleichzeitiger Stroboskopreizung. Es treten fokalisierte «spikes» im linken Temporallappen auf, verdeutlicht durch das Gastaut-Dreieck. Die pathologische Aktivität wird nach dem rechten Temporale in Form einer «sharp wave» weitergeleitet, ebenso sieht man die Fortleitung in beide Frontallappen deutlich.

Fall 9. Sch. S., 28jähr. Hausfrau, leidet an nächtlichen Anfällen von *scheinbarer Atemnot*, wobei die *Augen starr* vor sich blicken und keine Antwort erfolgt. Die Patientin kommt jeweils 5 Minuten später zu sich, ohne irgendwelche Störungen aufzuweisen. Tagsüber fällt der Umgebung seit etwa 3 Jahren auf, daß die Frau *nicht immer Antwort auf Fragen erteilt* und «zerstreut» oder abwesend wirkt. Subjektiv fühlt sie sich «komisch» und empfindet ein zum Kopf aufsteigendes *Hitzegefühl*. Der Zustand dauert 15–20 Sekunden. Bisweilen treten *somnambule Zustände* nachts auf: die Patientin steht unvermittelt auf, um ein Bild anders zu hängen, bisweilen beginnt sie zu sprechen oder stößt auch nur einen *Schrei* aus. Ursprünglich zweisprachig, nun mit einem Welschschweizer verheiratet, beginnt sie oft, plötzlich *deutsch auf französische Fragen zu antworten*. Auch hier ist der ganze Nervenstatus normal, jedoch ist das ganze rechte Bein etwas dünner als das linke, und der Dynamometerwert ist rechts leicht herabgesetzt.

Abb. 11 zeigt in A eine normale Spontankurve. Nach 1½ Minuten Hyperpnoe treten langsame Schwankungen auf, die an sich zu den physiologischen Folgen der Alkalose gehören, jedoch sind einige hohe langsame Wellen links temporal lateralisiert. Dieses Überwiegen links zeigt sich auch in C, Stadium 100 mg Cardiazol. Bei 200 mg Cardiazol (D) und Stroboskopreizung tritt ein lokaler Myoclonus auf ohne fokalisierte spezifische Kurvenveränderung (3. Zeile = Photozelle), bei 210 mg Cardiazolsättigung ist ein lokaler Myoclonus (E) begleitet von phasenumkehrenden linksseitigen Wellen (2. und 4. Zeile!), und aus den beiden Längsableitungen ist ersichtlich, daß die Fortleitung ins rechte Temporale verzögert und mit einer breiteren Basis erfolgt. In F ist die «réaction




Abb. 9.

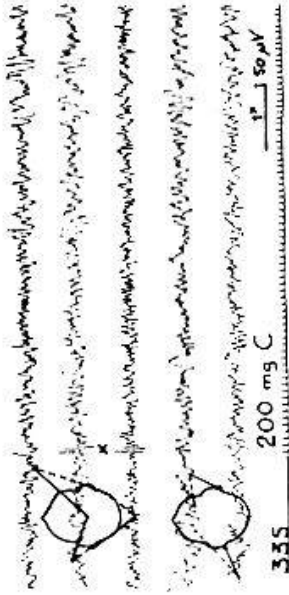


Abb. 10.

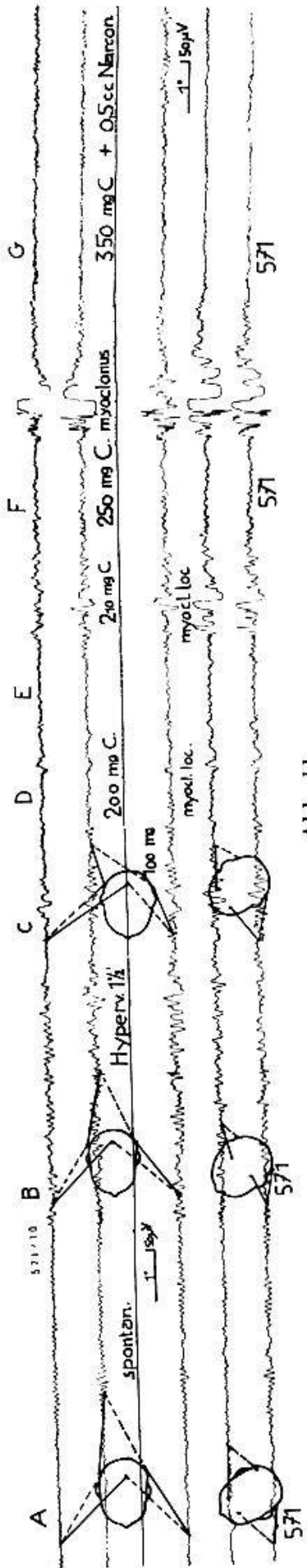


Abb. 11.

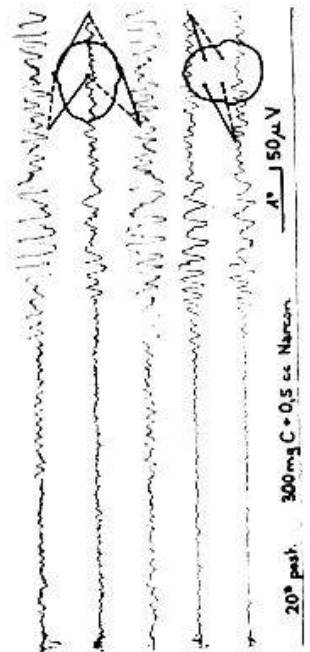


Abb. 12.

myoclonique» mit Multiple-spike-wave-Komplex und gleichzeitigem Myoclonus sichtbar in Kombination, während dies in früheren Phasen dissoziiert auftrat. Die Erscheinung ist bilateral-synchron und maskiert nun jeden Herdeffekt. Bei G wird das Ende des Stimulationsversuches (total 350 mg Cardiazol) mit «Neutralisierung» des Cardiazol-effektes abgebildet. Die Kurve ist nun abgesehen von einigen muskulären Artefakten normal geworden.

Fall 10. Ge. Y., 26jähr. Frau. Leidet seit 2 Jahren an Grand-mal-Anfällen. Das Aura-gefühl wird als *Angst mit Zusammenpressen der Brust* beschrieben, und mit größter Konzentration gelingt es der Patientin meist den herannahenden Anfall zu unterdrücken. Daneben bestehen merkwürdige Zustände von «*dreamy states*» und *psychischer Aura*, wobei sich wie im Kino ehemalige Erlebnisse oder Träume aufdrängen; Schulgeschichten, längst vergangene Angstgefühle vor einem Hund, Kindertraum, *daß ein Skelett ihr nachrannte*. Im provozierten Anfall drehte sich der Kopf nach links, vorher bestand Speichelfluß.

Abb. 12 zeigt den seltenen Fall einer *rechtsseitigen temporalen Inhibition mit nachfolgenden synchronen bilateralen Paroxysmen* in einer Frequenz von 6 oder 3 Hertz. Man vermißt hier den initialen «spike», der durch eine Depression der elektro-biologischen Tätigkeit im rechten Temporale ersetzt wird (1. Zeile). Der bilaterale Paroxysmus wird durch das unspezifische diencephale Projektionssystem erzeugt, das wiederum durch die untere Temporallappenära in Gang gesetzt wurde. Solche Kurven geben gelegentlich zu Verwechslungen mit essentieller Epilepsie Anlaß, während hier schon die Klinik den Fingerzeig auf den Temporallappen lieferte.

Die angeführte Kasuistik beschränkt sich auf die anamnestischen Angaben und auf die EEG-Charakteristik. Sie ist bloß eine Auswahl dessen, was man bei intensiver Befragung der Patienten und bei gründlicher Lokalisationsstudie im EEG unter Verwendung geeigneter Stimulationsmethoden häufiger als bisher erwartet beobachten kann. Wir haben denn auch das Hauptgewicht auf die summarische Angabe der Anamnese und auf die elektrophysiologische Bearbeitung gelegt, um zu zeigen, daß sehr oft solche Kranke a priori als genuine Epileptiker oder dann «nicht-epileptisch» wirken, so daß man vorerst neurotische, hysterische Mechanismen oder Charakterstörungen anzunehmen geneigt wäre. Wir sind einstweilen noch weit davon entfernt, die mannigfachen cortico-subcorticalen Funktionssysteme, die an Vorgängen des Bewußtseins, der Verarbeitung von Wahrnehmung zu Erfahrung und Erinnerung und der Färbung der affektiven Stimmung beteiligt sind, einigermaßen systematisch zu übersehen. Wir sind aber imstande, am Experiment bei Hirnoperationen und durch genaue elektrophysiologische Lokalisationsstudien Zonen festzustellen, in denen sich solche Funktionen räumlich verdichten oder in denen solche Funktionsabläufe besonders lädierbar sind. Die Therapie hat sich dies – in gewissen Grenzen – bereits zunutze gemacht. Allerdings wachsen die Bäume auch auf dem Feld des Neurochirurgen nicht in den Himmel, es lassen sich jedoch bei kritischer klinischer Beobachtung und bei geeigneter Zusammenarbeit zwischen Neurochirurgie und klinischer Neurophysiologie eine Behandlungsstrategie im Einzelfall ausarbeiten, die schon respektable Erfolge zeitigt,

namentlich wenn die Psychotherapie sich als ungenügend erweisen sollte. Vorgängig dieser für eine nahe Zukunft angekündigten Entwicklung ist es aber notwendig, den Kliniker auf die faszinierende Vielgestaltigkeit der Schläfenlappenaffektionen aufmerksam zu machen und ihm zu zeigen, daß der Nachweis und die Lokalisation solcher Zustände seit einigen Jahren schon ein recht respektables Niveau erreicht hat.

Zusammenfassung

Bei 300 EEG-Untersuchungen fanden sich 68 Fälle einer Schläfenlappenaffektion. In 33 Fällen bestand eine Schläfenlappenepilepsie, in 6 Fällen eine Insula-Epilepsie. Die Abgrenzung gegen genuine Epilepsie ist ohne Zuhilfenahme des «aktivierten» EEG häufig unmöglich. Es werden Technik und Klinik dieser im Hinblick auf chirurgische Therapiemöglichkeiten wichtigen Abarten der Anfallskrankheit eingehend beschrieben.

Résumé

Sur les 300 examens électro-encéphalographiques que nous avons faits, on trouva 68 cas d'affections du lobe temporal. Dans 33 cas, il s'agissait d'une épilepsie localisée au lobe temporal, dans 6 cas, d'une épilepsie localisée dans l'insula. La délimitation nette entre ces cas et l'épilepsie idiopathique est souvent impossible sans l'aide de l'EEG «activé». Description du tableau clinique et de la technique pour l'examen de ces sous-variétés d'affections convulsivantes qui peuvent profiter d'une intervention chirurgicale.

Riassunto

In una serie die 300 EEG l'autore descrive 68 casi di lesioni del lobo temporale. Di questi 33 casi mostravano un'epilessia del lobo temporale e 6 casi un'epilessia dell'insula. Senza l'aiuto dell'EEG «attivato» spesse volte non è possibile differenziare le forme di epilessia genuina. L'autore descrive la tecnica dell'EEG e la clinica in queste forme di epilessia, importanti per il fatto della possibilità di una terapia chirurgica.

Summary

Out of 300 EEG examinations, 68 cases showed temporal lobe disorders. In 33 cases there was a temporal lobe epilepsy, and in 6 cases an insula epilepsy. It is often impossible to differentiate these cases from genuine epilepsy without the help of «activated» EEG. A detailed description is given of the technique and clinical treatment of these variations of epilepsy which are important in regard to the possibilities of surgical therapy.

Bärtschi-Rochaix und *Bärtschi-Rochaix*: 68. Vers. Schweiz. Neurol. Ges., Juni 1951, erschienen in Schweiz. Arch. Neur.; Schweiz. med. Wschr. (im Druck). – *Baruk*: L'évolution Psychiatrique, Paris 1947, I, 167. – *Bonnet et Courjon*: Rev. neur. (Fr.) **1950**, 596. – *Cornil, Paillas, Gastaut, Tamalet et Badier*: Sem. Hôp. (Par.) **65**, 2701 (1949). – *Ectors et Achslogh*: Rev. neur. (Fr.) **82**, 465 (1950). – *Gastaut*: Kongr. Dtsch. Ges. Inn. Med., Wiesbaden 1950, 16; EEG and clin. Neurophysiol. **2**, 249 (1950). – *Gastaut, Paillas et Gastaut*: Rev. neur. (Fr.) **81**, 525 (1949). – *Gibbs, Merritt und Gibbs*: Arch. Neur. (Am.) **49**, 793 (1943). – *Gibbs, Davis und Lennox*: Arch. Neur. (Am.) **34**, 1133 (1935). – *Gibbs und Gibbs*: Atlas of Electroencephalography, Cambridge (Mass.) 1941. – *Gibbs, Gibbs und Lennox*: Arch. Neur. (Am.) **50**, 111 (1943). – *Gibbs und Lennox*: Amer. J. Psychiatry **100**, 544 (1944). – *Gibbs, Lennox und Gibbs*: Arch. Neur. (Am.) **46**, 613 (1941). – *Hill, D.*: IV. Congr. Int. Neur. Paris 1949, Vol. I; Encephalography, London 1950. – *Hill und Watterson*: J. Neurol. Psych. (N.S.) **5**, 47 (1942). – *Jasper und Kershman*: Arch. Neur. (Am.) **45**, 903 (1941). – *Jasper und Nichols*: Amer. J. Psychiatry **94**, 835 (1938). – *Jasper und Penfield*: Amer. J. Psychiatry **100**, 365 (1943). – *Jasper*: IV. Congr. Neur. Intern. Paris 1949, Vol. I; 2e Congr. Internat. EEG Paris 1949, in EEG and Clin. Neurophysiol., Suppl. 2, 99. – *Liberson, Scoville und Dunsmore*: EEG and Clin. Neurophysiol. **3**, 1 (1951). – *McRae*: Radiology **50**, 439 (1948). – *Penfield und Steelman*: Ann. Surg. **126**, 740 (1947). – *Penfield und Jasper*: Proc. Assoc. Res. nerv. a. ment. Dis. (Am.) **26**, 252 (1946). – *Penfield, W.*: IVe Congr. Intern. de Neurol. Paris 1949, Vol. III. – *Penfield und Erickson*: Baillière, Tindall & Cox, London 1941. – *Penfield und Rasmussen*: Macmillan, New York 1950. – *Penfield*: Fol. Psychiat., Neurol. et Neurochir. Neer. **53**, 349 (1950); Canad. med. Assoc. J. **33**, 32 (1935). – *Penfield und Gage*: Arch. Neur. (Am.) **30**, 709 (1933). – *Pond, Rey und Hill*: 2e Congr. Intern. EEG, Paris 1949. – *Petit-Dutaillis, Fischgold, Houdart, Bounes-Lairy*: Rev. neur. (Fr.) **82**, 501 (1950). – *Roger et Dongier*: Rev. neur. (Fr.) **83**, 593 (1950). – *Verceletto und Rémond*: Rev. neur. (Fr.) **82**, 513 (1950). – *Walter, W. Grey*: Encephalography, London 1950.