

Zeitschrift: Bulletin der Schweizerischen Akademie der Medizinischen Wissenschaften = Bulletin de l'Académie suisse des sciences médicales = Bollettino dell' Accademia svizzera delle scienze mediche

Band: 19 (1963)

Artikel: Die Hepatographie mit Radiogold

Autor: Zuppinger, A. / Renfer, H.R. / Poretti, G.G.

DOI: <https://doi.org/10.5169/seals-307512>

Nutzungsbedingungen

Die ETH-Bibliothek ist die Anbieterin der digitalisierten Zeitschriften. Sie besitzt keine Urheberrechte an den Zeitschriften und ist nicht verantwortlich für deren Inhalte. Die Rechte liegen in der Regel bei den Herausgebern beziehungsweise den externen Rechteinhabern. [Siehe Rechtliche Hinweise.](#)

Conditions d'utilisation

L'ETH Library est le fournisseur des revues numérisées. Elle ne détient aucun droit d'auteur sur les revues et n'est pas responsable de leur contenu. En règle générale, les droits sont détenus par les éditeurs ou les détenteurs de droits externes. [Voir Informations légales.](#)

Terms of use

The ETH Library is the provider of the digitised journals. It does not own any copyrights to the journals and is not responsible for their content. The rights usually lie with the publishers or the external rights holders. [See Legal notice.](#)

Download PDF: 13.10.2024

ETH-Bibliothek Zürich, E-Periodica, <https://www.e-periodica.ch>

I. Szintigraphie - Scintigraphie

(Fortsetzung - Suite)

D. K.: 616.36-073.7[9]

Aus dem Röntgeninstitut der Universität und des Inselspitals Bern
Direktor: Prof. A. Zuppinger

Die Hepatographie mit Radiogold

Von A. Zuppinger, H. R. Renfer und G. G. Poretti

Es dürfte unbestritten sein, daß jede Methode, die uns erlaubt, eine Aussage über das Vorliegen eines umschriebenen Leberprozesses zu machen, sehr zu begrüßen ist. Grundsätzlich kann man versuchen, einen Körper, der mit irgendeiner Methode von außen nachweisbar ist, entweder im pathologischen Prozeß anzureichern oder letzteren als Aussparung darzustellen, mit einer Substanz, die sich in funktionierenden Zellen der Leber topographisch darstellen läßt. Als Nachweisverfahren kommen radioaktive Isotopen und Röntgenkontrastmittel in Frage.

Bei der *Leberdiagnostik mit Isotopen* kann, sofern es sich darum handelt, einen bösartigen Prozeß - meistens sucht man Metastasen - nachzuweisen, ausnahmsweise einmal eine Substanz verwendet werden, die sich selektiv im Tumor anreichert. Dies gelingt selten einmal bei der Metastase einer Struma maligna. 1953 haben *Stirret, Yuhl und Libby* mit radioaktivem Jod signiertes Albumin verabreicht, das in ähnlicher Weise wie bei Hirntumoren wohl infolge abnormer Kapillardurchlässigkeit der Tumorgefäße sich speziell in Tumoren anreichert. Während bei Hirntumoren die Ergebnisse günstig sind, fand die Methode beim Nachweis von Lebermetastasen, anscheinend wegen fehlender Konstanz der Ergebnisse, keine weitere Anwendung. Wir haben keine eigenen Erfahrungen gesammelt. Die Darstellung des pathologischen Prozesses als Aussparung hat den Vorteil, daß nicht nur Tumoren, sondern auch andere lokale Geschehen zur Darstellung kommen. Die Anreicherung in der Leberzelle selbst ist möglich mit Jodbengalrosa, das ohne Jod schon seit drei Jahrzehnten in der Funktionsdiagnostik der Leber Anwendung findet. Durch Einbau eines radioaktiven Jodatoms wurde diese Funktionsmethode der viel empfindlicheren Isotopendiagnostik zugänglich gemacht. Bengalrosa wird vornehmlich vom Parenchym der Leberzelle aufgenommen. Die Aufnahme erfolgt schnell, ebenso die Ausscheidung über die Gallenwege in den Darm, so daß schon nach kurzer Zeit Stö-

rungen durch Anreicherungen in der Gallenblase und im Darm auftreten. In den ersten Stunden können, wie *Schumacher* gezeigt hat, vielfach sehr schöne Bilder erzielt werden, doch ist die Leberzelle Funktionsstörungen viel stärker ausgesetzt als das Retikuloendothel, so daß die Ergebnisse weniger konstant sind. Dies sind offenbar die Gründe, weswegen in der topographischen Diagnostik die Methodik mit Jodbengalrosa sich bisher nicht in größerem Ausmaß einbürgern konnte, trotzdem diese den unbestreitbaren Vorteil hat, daß die Strahlenbelastung bedeutend niedriger ist. Bei der Verwendung von Kolloiden erzielt man eine Darstellung des retikuloendothelialen Systems. Das kolloidale radioaktive Gold wird in der Leberdiagnostik schon mehr als zehn Jahre angewendet. Der erste umfassende Bericht über die Leberszintigraphie erfolgte 1955 durch *Andrews* an der ersten internationalen Konferenz für die friedliche Anwendung der Atomenergie. Er kam zum Schluß, daß nur ausgedehnte Prozesse der Leber erkannt werden können, die auch klinisch bereits nachweisbar sind. Wir haben unsere Untersuchungen 1953 begonnen, erhielten einen Szintigraphen aber erst 1955 (*Poretti* und *Bolliger*). Trotz des ablehnenden Urteils von *Andrews* setzten wir die Bemühungen fort, weil unsere ersten Ergebnisse mit einer improvisierten Technik mehrfach diagnostische Aufschlüsse ergaben, die klinisch mit anderer Methodik nicht erzielbar waren. Man mußte sich auch sagen, daß der Gedanke einleuchtend war, und daß ein weiterer Ausbau sicherlich möglich sein wird. Das radioaktive Gold in der kolloidalen Form, die uns derzeit zur Verfügung steht, reichert sich mit mehr als 90% in der Leber an. Im Gegensatz zum Thorium, das zu kräftigen Milzdarstellungen führt, findet man mit dem Goldkolloid die Milz, wenn nicht mit besonderer Methodik vorgegangen wird, meistens überhaupt nicht. Die Menge von 2 mg kolloidalem Gold ist so klein, daß Störungen des retikuloendothelialen Systems keineswegs zu befürchten sind.

Die *Strahlendosis* ist klein und beläuft sich auf ca. 10 rad, die sich, im Vergleich zu einmaliger kurzzeitiger Bestrahlung, im biologischen Effekt um mindestens die Hälfte reduziert, weil die Zeitdauer der Bestrahlung sich auf mehr als eine Woche erstreckt. Es handelt sich demnach um sehr kleine Dosen im Sinne einer Entzündungsbestrahlung, die bei entzündlichen Prozessen sich günstig auswirken sollte, bei degenerativen Prozessen nichts schadet und auch zu keiner Erhöhung der Tumorraten führt. Die genetische Belastung beläuft sich auf etwa 20 mrad, ist also kleiner als bei einer Magendurchleuchtung. Besondere Vorsicht ist nur bei Kindern geboten, weil dort aus räumlichen Gründen die Dosis relativ höher ist, die aber andererseits wegen der kleineren Isotopendosen teilweise kompensiert wird.

Das Radiogold wird intravenös in Dosen von 2 bis 3 Mikrocurie pro kg Körpergewicht verabreicht. Für die klinische Anwendung ist die kurze Halbwertszeit von 2,7 Tagen sehr vorteilhaft, weil nach rund zehn Tagen die Strahlung auf einen kaum mehr nachweisbaren Wert abgesunken ist. Schon *zwei Stunden* nach der Injektion ist das Maximum der Speicherung erreicht. Die Intensität nimmt entsprechend der physikalischen Halbwertszeit, die fast identisch ist mit der effektiven, nur langsam ab. Man hat demnach die Möglichkeit, einen fraglichen Wert am folgenden oder übernächsten Tag nachzukontrollieren. Die Untersuchung dauert mit den derzeitigen Apparaturen $\frac{1}{2}$ bis eine Stunde und länger, was vielfach von den Patienten als belastend empfunden wird. Ein Schnellgang, der dann in Funktion tritt, wenn niedrigere Speicherwerte vorliegen (*Porette* und *Bolliger*), verkürzt die Liegezeit beträchtlich. Neuere technische Entwicklungen ermöglichen eine viel schnellere Arbeitsweise. Die kurze Halbwertszeit hat aber den Nachteil, daß die Beschaffung des Radiogolds auf gewisse Schwierigkeiten stößt, weil der Transport wegen des erforderlichen Schutzes – die Gammastrahlung ist mit 0,4 MeV sehr penetrant – ziemlich kostspielig wird. Wenn aber mehrere Patienten gleichzeitig zur Untersuchung gelangen, lassen sich die Kosten auf ein gut tragbares Maß reduzieren.

Der Nachweis erfolgt mit einem Szintillationszähler, der die Oberfläche abtastet. Am besten verwendet man einen Zähler, der mit einem Pulsanalysator gekoppelt ist, damit die störende Streustrahlung weitgehend ausgeschaltet wird und der Kontrast eine entsprechende Verbesserung erfährt. Die Empfindlichkeit des Apparates ist derart reguliert, daß eine bestimmte Anzahl von Impulsen zur Registrierung eines Striches führt oder einen Lichtimpuls auslöst, der auf einer photographischen Platte registriert wird. Die Empfindlichkeit wird beim einzelnen Patienten durch eine Probemessung festgestellt.

Die *Interpretation* des Hepatogrammes läßt sich sehr stark erleichtern und sicherer gestalten, wenn man die Umrisse des Organes auf andere Weise auf der registrierenden Schicht festhält. Dies kann für das Zwerchfell und die Herzkonturen sehr gut auf röntgenologischem Wege erfolgen, entweder indem man direkt eine Aufnahme in Untersuchungsposition herstellt oder mit einem Durchleuchtungsapparat die Konturen einzeichnet. Palpable Konturen werden vorteilhafterweise auf das Abdomen eingezeichnet und mit Einschluß eventueller pathologischer Resistenzen auf das Szintigramm übertragen.

Das Szintigramm ist ein Summenbild, das durch die Integration über der Lebertiefe des mit einem Kollimator begrenzten, momentanen Untersuchungsortes zustande kommt. Es ist leicht ersichtlich, daß die

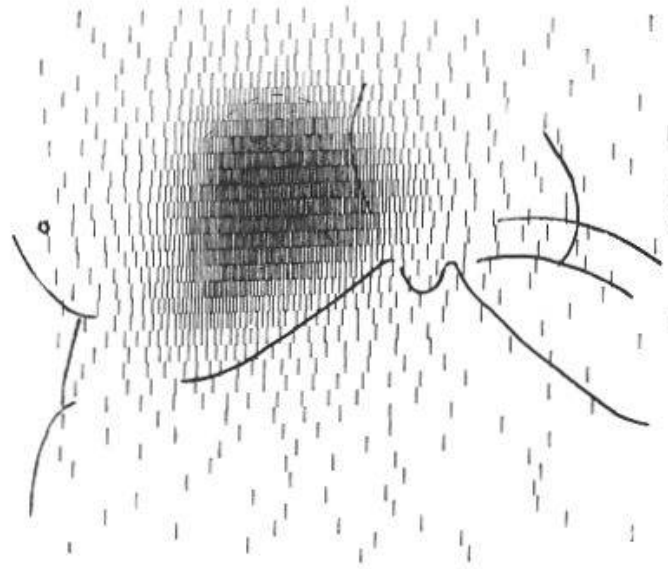


Abb. 1. R. M., 70jährige Frau. Normales Hepatogramm bei Zwerchfellhochstand rechts. In diesem Fall ließ sich ein klinisch vermuteter diaphragmaler Prozeß ausschließen.

an der Oberfläche gelegenen Organabschnitte wegen der Schwächung der tiefer gelegenen Partien infolge Absorption und der quadratischen Abnahme der Intensität sich erheblich intensiver manifestieren als die dem Meßgerät fernegelegenen Organabschnitte.

Die Methodik hat auch ihre Leistungsgrenzen. *Renfer* hat nachgewiesen, daß an der Oberfläche ein Ausfall einen Durchmesser von etwa 2–3 cm aufweisen muß, damit er nachweisbar ist. In größeren Tiefen steigt aber die Grenze der Nachweisbarkeit bis zu Durchmessern von 5 cm. Diese kann gesteigert werden, indem man Aufnahmen zusätzlich von hinten und von beiden Seiten herstellt. Der Impulsanalysator hat das Auflösungsvermögen nicht merklich verbessert. Die relativ große Ausdehnung des geraden noch nachweisbaren Ausfalles wird in vivo wahrscheinlich noch vergrößert, indem die Untersuchung wegen der langen Dauer bei normaler Atmung durchgeführt werden muß. Durch Fixation mit einer Leibbinde läßt sich die Zwerchfellatmung wesentlich einschränken. Es scheint auch, daß Sauerstoffbeatmung die Exkursionen herabsetzt.

Wenn wir ein normales Leberszintigramm betrachten, so fällt uns zunächst auf, daß in der Regel eine Darstellung der Milz ausbleibt. Die Milz kommt in Bauchlage aber praktisch immer zur Darstellung, wenn auch relativ schwach. Es ist aber sehr auffällig, daß die Speicherungen der Milz im Vergleich zur Leber so viel schwächer ist. Der Unterschied zur Darstellung bei Thorium-Applikation ist bemerkenswert.

Das normale Hepatogramm zeigt – wie es mit Ausnahme einer Lageanomalie in Abb. 1 vorliegt – im Bereiche der sichtbaren Speicherung




Abb. 2. A. A., 64jähriger Mann. Großer Ausfall im Bereiche der Leberpforte bei Verschlussicterus. Metastase nach polymorphzelligem Riesenzellsarkom der linken Axilla.

die Konturen, die uns aus der Anatomie bekannt sind. Im Gebiete der *Porta hepatis* sieht man häufig eine geringe Abnahme der Speicherung. In den Randpartien ist entsprechend der verminderten Dicke des Organes die Schwärzung bzw. die Strichdichte eine geringere. Die Schwärzung über dem Gesamtorgan ist sehr regelmäßig und nimmt gegen die Peripherie sukzessive ab. Die Grenzen müssen mit den radiologisch, palpatorisch und perkutorisch festgestellten Konturen des Organes bis zu den Fehlergrenzen der Methodik übereinstimmen.

Abweichungen von der Norm des Leberschattens erkennen wir in Form- und Lageveränderungen sowie in Unregelmäßigkeiten der Speicherung als singuläre oder multiple Ausfälle. *Die Ausfälle besagen nur: hier liegt kein funktionstüchtiges Retikuloendothel vor.* Der Ausfall ist nicht nur ätiologisch, sondern auch pathogenetisch vieldeutig. Wir können höchstens erwarten, daß durch eine besondere Anordnung der Lücken oder infolge einer bestimmten Verlaufsform sowie unter Berücksichtigung der Zeitdimension ein präziserer Schluß zulässig ist. Eingebaut in die übrige klinische Diagnostik gestattet der Nachweis eines Ausfalles aber oft einen Wahrscheinlichkeit- oder gar Sicherheitsschluß und kann für die weiteren Maßnahmen diagnostischer wie auch therapeutischer Art wegleitend und oft entscheidend sein. Sehr aufschlußreich ist das Hepatogramm, wenn wir eine abnorme Resistenz fühlen und die Frage beantworten müssen, ob der Prozeß der Leber zugehörig ist oder nicht.

Auf Grund unseres Materials möchten wir versuchen, darzulegen, wie bei den verschiedenen Erkrankungen die Hepatogramme aussehen, welche Schlüsse wir aus den entsprechenden Bildern ziehen können und wie und wann wir die Indikation für die Untersuchung stellen.




Abb. 3. Sch. E., 56jähriger Mann. Status nach subtotaler Amputation eines Rectumkarzinoms. Nach 3 Monaten lokales Recidiv. Das erste Hepatogramm (3a) ergibt keinen sicheren pathologischen Befund. 8 Monate später ist die Leber deutlich vergrößert, und das Hepatogramm (3b) zeigt jetzt eine große Aussparung im ganzen cranialen Abschnitt des rechten Lappens.

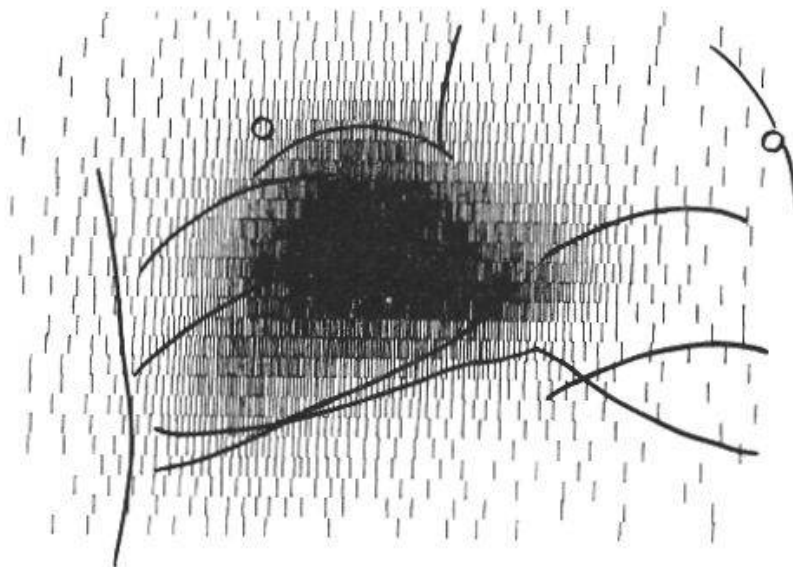


Abb. 4. R. G., 63jähriger Mann. Zwerchfellbuckel bei regionär metastasierendem Rundzellsarkom des Zungengrundes. Die Hepatographie zeigt, daß das Gebiet des Zwerchfellbuckels eine gute Anreicherung von Radiogold aufweist. Die leicht fleckige Einlagerung des Goldisotops ist nicht pathologisch.

Die Hauptindikation zur Hepatographie ergibt sich aus der Frage nach dem Vorliegen oder dem Ausschluß von *Metastasen*. Eine Gruppierung in größere umschriebene Ausfälle, in zahlreiche kleine Aussparungen und eine Kombination beider Formen hat sich praktisch als gut brauchbar und nützlich erwiesen. Der *umschriebene große Ausfall* mit einem Mindest-




Abb. 5. L. E., 57jähriger Mann. Hepatogramm eines Patienten mit metastasierendem Bronchuskarzinom. Die Leber ist stark vergrößert. Die Speicherung erfolgt sehr unregelmäßig ohne größere Ausfälle.




Abb. 6. Sektionspräparat der Leber zum Hepatogramm in Abb. 5: Diffuse kleinknotige Durchsetzung der Leber mit Metastasen.




Abb. 7. F. E., 58jähriger Mann. Hepatogramm nach operiertem Antrumkarzinom. Nach 4 Monaten progressive Kachexie und Icterus. Im Hepatogramm führt eine große Aussparung am caudalen Rand zur Diagnose Metastasenleber. Die kurz darauf folgende Sektion deckt aber eine subakute Leberdystrophie auf. Eine besonders große Nekrosenzone führte zur Fehldiagnose einer Metastasenleber.

durchmesser von 5 cm kommt in Einzahl oder in Form von 2 bis 3 Knoten vor und ist leicht zu erkennen (Abb. 2). Bestehen Zweifel, so läßt sich die Diagnose oft mit einer ergänzenden Aufnahme in einer andern Lage stellen. Öfters kann man aber erst unter Einschluß der Zeitdimension den Befund sicher stellen (Abb. 3). Der Nachweis einer isolierten Metastase kann sehr wichtig werden, wenn man ausnahmsweise eine chirurgische Entfernung in Betracht ziehen kann, oder wenn eine lokale Strahlentherapie erwogen wird, die nur bei umschriebener Metastasierung gestattet sind. Jedermann weiß, wie schwierig es ist, einen Zwerchfellbuckel von einer Metastase zu unterscheiden. Im Hepatogramm zeigt die Vorwölbung im Gegensatz zur Metastase oder eines diaphragmalen Prozesses speicherndes Lebergewebe (Abb. 4). Etwas schwieriger ist das Bild der diffusen und kleinknotigen Durchsetzung mit Metastasen zu erkennen. Es resultiert ein fleckiges Bild mit ungleich großen und regellos angeordneten Aussparungen (Abb. 5 und 6). Es kommen hier alle Übergänge zum normalen Hepatogramm vor, das besonders bei kleiner Isotopendosis ein fleckiges Aussehen annehmen kann. Eine Wiederholung des Szintigrammes im Bereiche des fraglichen Prozesses erlaubt meistens die Entscheidung. Liegt ein Übergangsprozeß vom pathologischen Befund zur Norm vor, kann die gezielte Punktion

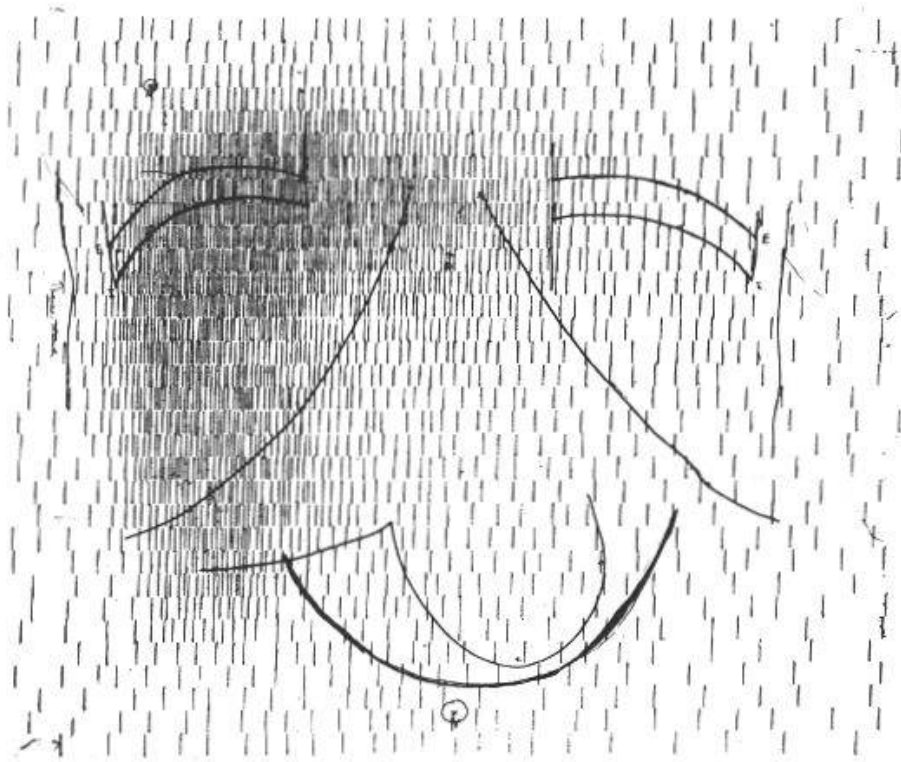


Abb. 8. St. E., 24jährige Frau mit Morbus Hodgkin. Kindskopfgroßer Tumor im Oberbauch mit starker Magenkompression, der palpatorisch von der Leber nicht abgegrenzt werden kann. Das Hepatogramm erlaubt die Diagnose eines extrahepatischen Tumors mit Leberverdrängung.

oder die Kontrollszintigraphie nach einem adäquaten Intervall die Diagnose erlauben. *Weder der grobknotige Ausfall noch das kleinfleckige Bild sind pathognomonisch für eine Metastasierung.* Eine Kombination beider Erscheinungen erkennt man in Abb. 7. Die bekannte Diagnose eines operierten Magenkarzinoms legte die Diagnose einer Lebermetastasierung mit großem Herd im Bereiche der Leberpforte und zahlreichen kleinen Herden in der übrigen Leber nahe. Autoptisch fand man aber keine Metastasen, sondern eine akute gelbe Leberdystrophie. Grobfleckige Aussparungen kommen auch bei gutartigen Prozessen vor, kleinfleckige sieht man bei der biliären Cirrhose. Bei der Laenneeschen Cirrhose, die in der Arbeit von *Magnenat* und *Delaloye* ausführlicher behandelt wird, konnten auch wir neben schwacher Speicherung öfters ein fleckiges Strukturbild feststellen. Auch die Berücksichtigung des Zeitmomentes läßt keine sichere Diagnose zu, ebensowenig besagt die Anordnung einzelner Herde. Trotzdem bleibt aber der Nachweis eines lokalisierten Ausfalls eine sehr wichtige Feststellung. Die *Leberfunktion* kann anschließend *gezielt* vorgenommen werden, worin wir eine sehr wichtige Leistung der Hepatographie erblicken. Eine weitere Indikation zur Hepatographie sehen wir in jedem Fall von ätiologisch unklarer Hepatomegalie. Sehr aufschlußreich ist ferner diese Untersuchungs-

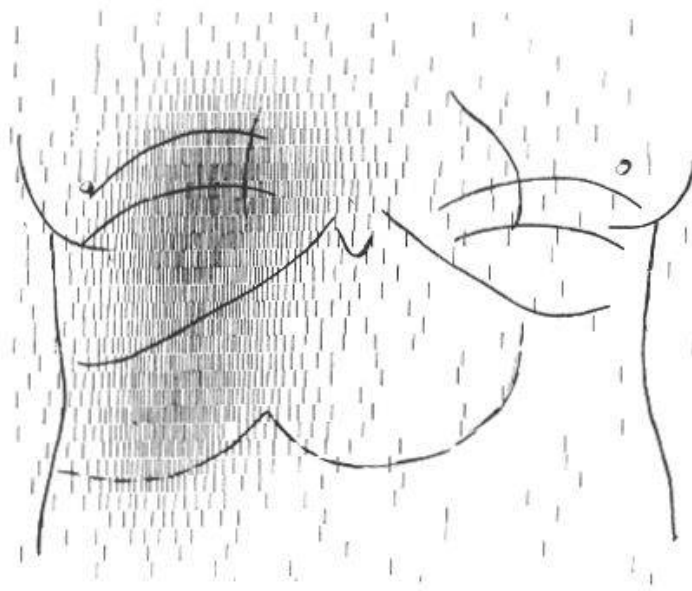


Abb. 9. G. A., 63jährige Frau. Kindskopfgroßer Tumor im Epigastrium, der keinerlei Speicherung aufweist, den linken Leberlappen verdrängt bei guter regelmäßiger Speicherung im übrigen Lebergewebe. Operation: Ausgedehntes Hämangiom.

methode für die Unterscheidung zwischen extra-hepatischen und intra-hepatischen Prozessen. Im ersten Falle (Abb. 8) sieht man eine Verdrängung der Leber, beim intra-hepatischen Prozeß ist der Defekt vom Lebergewebe mindestens teilweise umgeben (Abb. 2). Auch bei der Lageveränderung ist die Hepatographie sehr aufschlußreich. Insbesondere sollte jeder ungeklärte Zwerchfellhochstand heute hepatographiert werden. Wir haben mehrfach diaphragmale Ergüsse oder dort gelegene Tumore diagnostizieren können.

Einige Male konnten wir auch gutartige Veränderungen nachweisen. Ein Hämangiom (Abb. 9) zeigt eine große umschriebene Aussparung bei intaktem übrigem Organ, so daß die chirurgische Entfernung leicht möglich war. Ein Echinococcus multilocularis (Abb. 10) führt zu einer ausgedehnten Verlagerung gut funktionierenden Lebergewebes mit einzelnen kleinfleckigen Aussparungen. Auch bei dieser Veränderung läßt sich höchstens der Verdacht auf einen gutartigen Prozeß aussprechen, besonders wenn die Möglichkeit besteht, in einem spätern Zeitpunkt eine Kontrolluntersuchung vorzunehmen.

Leistungsgrenzen und Indikationen müssen noch *gegenüber der Laparoskopie* abgegrenzt werden. Die Hepatographie hat den Vorteil, daß wir einen Aufschluß über das ganze Organ erhalten, andererseits aber den Nachteil eines geringen Auflösungsvermögens.

Die *röntgenologische Darstellung des Lebergewebes* besäße gegenüber der Isotopentechnik den unbestreitbaren Vorteil eines viel bessern Auflösungsvermögens. Die Röntgenuntersuchung mittels Arteriographie hat




Abb. 10. B. A., 51jähriger Mann. Großer raumfordernder Prozeß im Bereich des rechten Leberlappens unter der Zwerchfellkuppe mit starker Verdrängung der normalspeichernden Leber nach links und unten, bei serologisch gesichertem Leberechinococcus.

speziell in bezug auf die hauptsächlichste Indikation, nämlich das Aufsuchen von Metastasen, zu keinen brauchbaren Ergebnissen geführt. Die Darstellung des Lebergewebes mit Thorium ist wegen der Strahlenbelastung und der Gefahr der Cirrhose und des späteren Auftretens von malignen Tumoren streng kontraindiziert. Wir kannten früher die Leberdarstellung mit Anwendung von stabilisierten Jodsolen. Leider sind diese Kontrastmittel heute nicht mehr zugänglich. Ein gutes Röntgenkontrastmittel der Leber würde mit der Isotopen-Hepatographie sehr in Konkurrenz treten. Andererseits läßt sich aber das letztere Verfahren sicher noch verbessern, indem man beispielsweise die tomographischen Prinzipien übernimmt.

Zusammenfassung

Zusammenfassend läßt sich sagen, daß die Hepatographie mit radioaktiven Isotopen eine sehr aufschlußreiche Methode darstellt, um umschriebene Veränderungen, d. h. Ausfälle im Lebergewebe resp. im retikuloendothelialen System darzustellen. Die Artdiagnose ist vielfach mit großer Wahrscheinlichkeit, mit Sicherheit aber erst unter Hinzuziehung der übrigen bekannten Methoden möglich. Die Strahlenbelastung ist klein, die genetische von der Größenordnung einer Magendurchleuchtung. Hauptindikation ist die Frage nach einer Metastasenleber. Jede vergrößerte oder verlagerte Leber unbekannter Genese sollte hepatographiert werden. Es gelingt relativ einfach und sicher, extrahepatische von intrahepatischen Prozessen abzugrenzen. Wir erblicken

heute in der Hepatographie eine Methodik, die wir in der klinischen Diagnostik nicht mehr vermischen möchten, die aber ihrerseits noch verbesserungsfähig ist.

Résumé

En résumé, nous pouvons dire que l'hépatographie avec des isotopes radioactifs est une méthode excellente pour mettre en évidence des altérations localisées, par exemple des modifications dans le parenchyme du foie ou du système réticulo-endothélial. Le diagnostic peut être posé avec une grande probabilité, bien qu'un diagnostic certain ne soit possible qu'après l'emploi des autres méthodes classiques. La dose de radiation est faible, de l'ordre de grandeur d'un examen radiographique de l'estomac. La principale indication pour l'hépatographie est la recherche d'une métastase hépatique, aussi tout foie agrandi de volume ou déplacé par une tumeur inconnue devrait être soumis à l'examen scintigraphique. Il est d'ailleurs relativement facile de distinguer par cette méthode les processus intra- et extrahépatiques. Aujourd'hui, l'hépatographie représente un moyen d'investigation clinique dont on ne peut se passer, mais qui pourrait être encore amélioré.

Riassunto

Riassumendo si può dire che l'epatografia per mezzo di isotopi radioattivi rappresenta un metodo molto istruttivo per mettere in evidenza alterazioni circoscritte, cioè deficienze, del tessuto epatico, risp. del sistema reticolo-endoteliale.

Spesso la diagnosi specifica può essere possibile con grande probabilità; per la sicurezza occorre tuttavia l'aiuto degli altri metodi noti.

La dose radioattiva a carico dell'organismo è piccola, quella genetica dell'ordine di grandezza di una radioscopia gastrica. L'indicazione principale è l'accertamento di un fegato metastatico. Tutti gli ingrossamenti o spostamenti epatici di genesi sconosciuta dovrebbero venir chiariti con un'epatografia. È relativamente semplice e sicuro delimitare i processi extraepatici da quelli intraepatici. Oggi vediamo nell'epatografia un metodo del quale non vorremmo sentire la mancanza nella diagnostica clinica ma che, d'altra parte, è ancora suscettibile di miglioramenti.

Summary

Hepatography with radioactive isotopes was found to be a very informative method for demonstrating certain changes, that is to say defi-

ciencies in the liver tissues or in the reticulo-endothelial system. The specific diagnosis is often possible with a high degree of probability, but only with the aid of the other better-known methods as well. The radiation dosis is small, being genetically of the order of a stomach X-ray, and the chief indication is the search for a liver metastasis. Every case of enlarged or displaced liver of unknown cause should be hepatographed. It is relatively easy to outline and distinguish the extra-hepatic from the intra-hepatic processes. We recognise today hepatography as a method which we would not like to be without in clinical diagnosis, but which is certainly capable of further improvement.

Andrews G. A., Knisely R. M., Palmer E. L. und Kretschmar A. L.: Proc. int. Conf. Geneva UN **10**, 122 (1955). – *Bolliger W. und Poretti G. G.:* Experientia (Basel) **12**, 116 (1956). – *Bolliger W. und Poretti G. G.:* Arbeit im Druck. – *Magnenat P. et Delaloye B.:* (Siehe Publikation im gleichen Heft). – *Renfer H. R., Poretti G. G., Massini C. und Zuppinger A.:* Schweiz. med. Wschr. **87**, 255 (1957). – *Schumacher W.:* Röntgendiagnostik der Leber. Springer Verlag, Berlin 1959, S. 89–110. – *Schumacher W. und v. Oldershausen H.-F.:* Strahlentherapie **105**, 430 (1958). – *Stirret L. A., Yuhl E. T. und Libby R. L.:* Surg. Gynec. Obstet. **96**, 210 (1953). – *Zuppinger A.:* Röntgendiagnostik der Leber. Springer Verlag, Berlin 1959, S. 77–88.