Zeitschrift: Bulletin der Schweizerischen Akademie der Medizinischen Wissenschaften = Bulletin de l'Académie suisse des sciences médicales = Bollettino dell' Accademia svizzera delle scienze mediche

Herausgeber: Schweizerische Akademie der Medizinischen Wissenschaften

Band: 23 (1967)

Artikel: Der Dermatologe als Konsiliarius des Internisten

Autor: Kuske, H.

DOI: https://doi.org/10.5169/seals-307693

Nutzungsbedingungen

Die ETH-Bibliothek ist die Anbieterin der digitalisierten Zeitschriften auf E-Periodica. Sie besitzt keine Urheberrechte an den Zeitschriften und ist nicht verantwortlich für deren Inhalte. Die Rechte liegen in der Regel bei den Herausgebern beziehungsweise den externen Rechteinhabern. Das Veröffentlichen von Bildern in Print- und Online-Publikationen sowie auf Social Media-Kanälen oder Webseiten ist nur mit vorheriger Genehmigung der Rechteinhaber erlaubt. Mehr erfahren

Conditions d'utilisation

L'ETH Library est le fournisseur des revues numérisées. Elle ne détient aucun droit d'auteur sur les revues et n'est pas responsable de leur contenu. En règle générale, les droits sont détenus par les éditeurs ou les détenteurs de droits externes. La reproduction d'images dans des publications imprimées ou en ligne ainsi que sur des canaux de médias sociaux ou des sites web n'est autorisée qu'avec l'accord préalable des détenteurs des droits. En savoir plus

Terms of use

The ETH Library is the provider of the digitised journals. It does not own any copyrights to the journals and is not responsible for their content. The rights usually lie with the publishers or the external rights holders. Publishing images in print and online publications, as well as on social media channels or websites, is only permitted with the prior consent of the rights holders. Find out more

Download PDF: 02.07.2025

ETH-Bibliothek Zürich, E-Periodica, https://www.e-periodica.ch

D.K.: 616.5:616.0

Aus der Dermatologischen Universitätsklinik Bern – Direktor: Prof. H. Kuske

Der Dermatologe als Konsiliarius des Internisten

H. Kuske

Der Vorschlag, ein Symposium der Schweizerischen Akademie der medizinischen Wissenschaften den Beziehungen zwischen Dermatologie und innerer Medizin zu widmen, stammt von unserem Ehrenmitglied, Herrn Kollegen A. Gigon. In Anbetracht der höchst interessanten und vielseitigen Wechselbeziehungen zwischen diesen beiden Disziplinen habe ich den Auftrag, die Programmvorschläge auszuarbeiten, sehr gerne übernommen. Natürlich war es dabei zum vornherein klar, daß aus Zeitmangel nicht sämtliche Kapitel zur Sprache kommen konnten. Weiterhin erfolgte meine Auswahl der verschiedenen Referenten zum Teil recht willkürlich. So werden Sie vermutlich in der Reihe der Vortragsthemen bedauerliche Lücken feststellen. Im Rahmen eines weiteren, ergänzenden Symposiums sollen diese jedoch später gelegentlich geschlossen werden.

Wenn wir uns hier in Basel zu einem Symposium eingefunden haben, so ist daran zu erinnern, daß an der Basler Universitätshautklinik den Beziehungen zwischen Haut und inneren Erkrankungen schon immer große Beachtung geschenkt worden ist. Ich erwähne nur unseren verstorbenen Kollegen Lutz, der im alten Jadassohnschen Handbuch den großen Beitrag «Hautveränderungen bei inneren Krankheiten» geliefert hat. Der Genius loci sollte also für unser Vorhaben günstig gestimmt sein. Auch von anderer Seite sind verschiedene größere Arbeiten zum Thema erschienen, etwa die Monographie von Bohnstedt: «Krankheitssymptome an der Haut», oder von Südhof: «Der diagnostische Blick, Atlas zur Differentialdiagnose innerer Krankheiten». Zu erwähnen sind auch die Werke von H. T. Behrman: «Dermatologic clues to internal disease», ferner die Bücher von K. Wiener: «Skin manifestations of internal disorders», und von Pastinszky und Rácz: «Hautveränderungen bei inneren Krankheiten».

Meine kurzen einführenden Worte habe ich unter den Titel «Der Dermatologe als Konsiliarius des Internisten» gestellt. Mehrere unserer heutigen Vorträge betreffen besonders diejenigen Gebiete oder Fragenkomplexe, die in der täglichen Praxis häufig Anlaß für die konsiliarische Beratung durch einen Dermatologen geben werden.

Man hat in den letzten Jahren ab und zu die Meinung vertreten, die Dermatologie sei heute nur noch eine Untergruppe der inneren Medizin – ver-

gleichbar ähnlichen Subspezialitäten wie Kardiologie, Gastroenterologie, Nephrologie usw. Es mag ein Kern Wahrheit in dieser Auffassung liegen, und sicher ist es weiterhin wünschenswert, wenn sich die Dermatologen während ihres Fachstudiums eine gute Ausbildung in innerer und allgemeiner Medizin aneignen. Trotzdem bleibt aber die Dermatologie ein merkwürdig in sich geschlossenes Spezialgebiet. Wir wollen uns kurz fragen, was für Gründe dafür maßgebend sind?

Abgesehen von den historischen Gegebenheiten, die übrigens von Land zu Land, ja von Universität zu Universität recht verschieden sein können, ist es wohl in erster Linie die ständige Auseinandersetzung mit einer subtilen, vorwiegend visuellen Diagnostik, die den Dermatologen formt. Verantwortlich für die oft schwierige dermatologische Differentialdiagnostik ist in erster Linie die Tatsache, daß die menschliche Haut auf äußere und innere Einwirkungen in unerhörter Vielfalt reagieren kann. Monoton oder gar langweilig ist die Dermatologie deshalb nie.

Die scharfe Beobachtung des Einzelfalles – der Vergleich mit der Norm und mit den häufigen und typischen Abweichungen – ist bei einem so vorwiegend morphologisch ausgerichteten Spezialfach, wie es die Dermatologie ist, das Ausschlaggebende.

Weil für den Hautarzt Symptome und Mikrosymptome wie auf dem Präsentierteller bereitliegen – weil man weder den Augenspiegel noch ein Endoskop braucht, um sich den Zugang zum Befund zu verschaffen –, mag die Hautmedizin manchem simpel erscheinen. Ein Spruch aus den Xenien von Goethe ziert aber zu Recht manchen Dermatologie-Hörsaal und ist auch verschiedenen dermatologischen Lehrbüchern vorangesetzt:

> Was ist das Schwerste von allem?
> Was dir das Leichteste dünket;
> Mit den Augen zu sehn,
> Was vor den Augen dir liegt.

Kurz und prägnant hat uns seinerzeit Kollege LÖFFLER in der medizinischen Poliklinik diese Schwierigkeiten des diagnostischen Sehens erklärt, wenn er uns Studenten sagte: «Man sieht, was man weiß.» In der Tat wird unsere Fähigkeit, scharf zu beobachten, von einer Unzahl früherer Engramme und von der gerichteten Aufmerksamkeit sehr stark beeinflußt.

Das Wissen, die Erfahrung, die Routine, den diagnostischen Blick erwirbt man sich aber nur im Laufe langer Jahre. Der Dermatologe als akademischer Lehrer wird immer wieder vor das sehr schwierige Problem gestellt, diese Erfahrung in relativ kurzer Zeit an die Studenten weitergeben zu müssen. Weil uns das oft nur ungenügend gelingt, wird der Hautarzt vom Allgemeinpraktiker und Internisten recht häufig um Rat gefragt. Dabei können wir zwischen therapeutischem und diagnostischem Konsilium unterscheiden.

Die Situation beim *therapeutischen* Konsilium möchte ich nur sehr kurz streifen. Ich weiß, daß sie für den Internisten oft unbefriedigend bleiben muß, weil eine Diskussion über ätiologisch vielfach ganz unklare Hauterscheinungen und über vorwiegend empirisch erworbene dermatologische

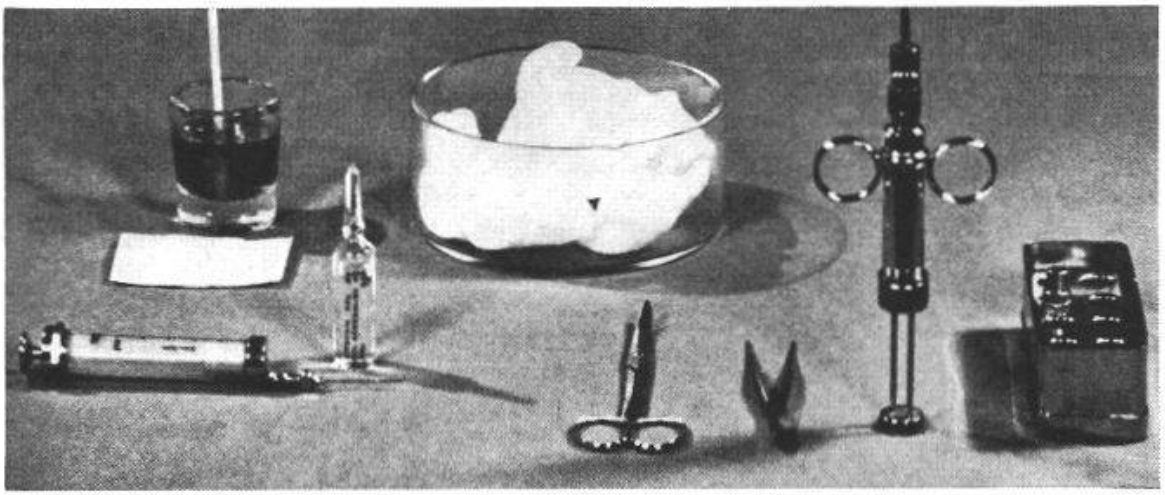

Abb. 1. Besteck zur Durchführung von Hautbiopsien mit dem Drillstanzbesteck nach Dr. Schreiber.

Behandlungsgrundsätze schwierig ist. Dazu wechselt die Situation – etwa im Ablauf einer Ekzemkrankheit – so rasch, daß man nur schwer zum vornherein einen für mehrere Wochen gültigen Behandlungsplan schriftlich festlegen kann. Der Internist darf es darum dem Dermatologen nicht übelnehmen, wenn er in seinem Bericht am Schluß fast stereotyp den Satz anbringt: «Sollte mit der vorgeschlagenen Behandlung im Laufe von drei Wochen nicht ein befriedigender Erfolg erzielt werden, würde ich den Patienten und die therapeutischen Schwierigkeiten gerne nochmals beurteilen.»

Beim *diagnostischen* Konsilium hingegen ist die Aufgabe für den Dermatologen immer sehr viel klarer und einfacher zu lösen. Dabei ist die Primavista-Diagnose beim erfahrenen Hautarzt die Regel. Er wird also oft mit dem ersten Blick mindestens die Vermutungsdiagnose erfassen. Der dabei vorhandenen Gefahr einer oberflächlichen Routinediagnose setzt er sich dann am wenigsten aus, wenn solche «Blitzdiagnosen» dauernd durch Cytodiagnostik, bakteriologische oder mykologische Untersuchungen, durch Serologie, Blutuntersuchung und vor allem durch die Histologie überprüft werden.

Letztere hat sich in den letzten Jahren für den Hautarzt technisch bedeutend vereinfacht. Alte Methoden der Hautentnahme durch Stanzen – wie sie seinerzeit von Kromayer eingeführt worden waren – sind neuerdings durch einen einfachen «Hand-Drillbohrer» wieder zu großer Bedeutung gelangt (vgl. Abb. 1). Die Entnahme gestaltet sich mit diesem handlichen Instrument so einfach, rasch und ohne große Vorbereitungen, daß seither, z. B. in unserer Poliklinik bedeutend mehr Krankheitsfälle histologisch verifiziert werden können.

Die Stanzbiopsie kann ohne weiteres anläßlich einer konsiliarischen Untersuchung durchgeführt werden. Im Gegensatz dazu bedeutet die klassische Biopsie mit Excision in Lokalanästhesie und anschließender Naht geradezu einen kleinchirurgischen Eingriff mit allem Drum und Dran, wie Händedesinfektion, sterilem Lochtuch, steriler Naht usf. Sie wird deshalb am besten zu einem speziell festgesetzten Termin durchgeführt.

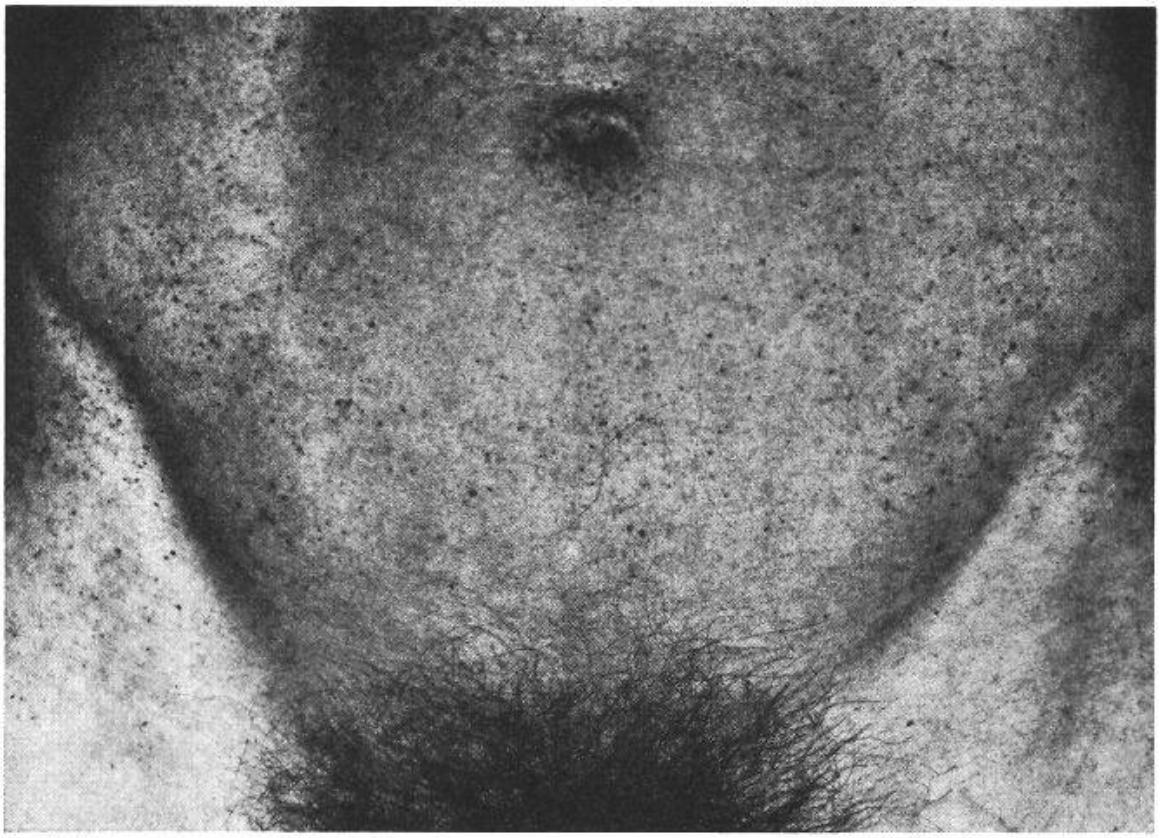

Abb. 2. Angiokeratoma corporis diffusum universale Fabry.

Das kosmetische Endresultat nach solchen Stanzbiopsien ist sehr befriedigend, sofern es sich nicht um dickere ausgestanzte Zylinder handelt. Gegenüber hochtourigen, rotierenden Instrumenten hat diese Handstanze den großen Vorzug, daß das Gewebe bei der Entnahme nicht erhitzt wird, was bei den schnellrotierenden Stanzgeräten nur allzu oft vorkommt und was natürlich die histologische Beurteilung erschwert oder gar verunmöglicht.

Das diagnostische Konsilium ist vermutlich der häufigste berufliche Kontakt zwischen Internist und Dermatologen. Das gegenseitige Geben und Nehmen gehört zu den beglückenden Erfahrungen in einem großen Spitalzentrum, in der Fakultät, aber auch in der Zusammenarbeit mit den frei praktizierenden Kollegen. Diese Tätigkeit ist vor allem interessant und dankbar in völlig unklaren Fällen, bei denen der Internist von der Deutung verschiedener Hautbefunde möglicherweise eine Klärung der Diagnose erwartet. Unser verehrter Kollege SCHÜPBACH hat für diesen diagnostischen Umweg den Ausdruck «internistische Diagnose über die Hintertreppe der Dermatologie» geprägt. Mit leicht ironischem Unterton werden hier also die Dermatologen mit den Lieferanten verglichen, die in der großbürgerlichen Villa nicht den Haupteingang, sondern die Hintertreppe zu benützen hatten.

Nun möchte ich Ihnen an Hand einiger charakteristischer Beispiele die Besonderheiten des hautärztlichen Konsiliums darstellen:

Der erste Patient suchte vor einigen Jahren wegen zunehmender Anstrengungsdyspnoe und präcordialer Schmerzen die Medizinische Poliklinik auf. Bei der internistischen

Untersuchung fiel vor allem ein aortal konfiguriertes, nach links verbreitertes Herz auf. An der Herzspitze war zudem ein systolisches und am Erbschen Punkt ein diastolisches Geräusch hörbar. Der Blutdruck betrug 160/95 mm Hg. Man diagnostizierte eine Aorteninsuffizienz und wies uns anschließend den Patienten wegen eines eigentümlichen Hautausschlages am Rumpf zur konsiliarischen Untersuchung zu.

Im Bereiche der unteren Rumpfpartien, besonders dicht in der Sakralgegend, am Bauch und an den Genitalien waren sehr zahlreiche, diffus ausgestreute kleinste blaurote bis schwärzliche Flecken sichtbar, die sich bei genauer Betrachtung und bei der anschließenden histologischen Untersuchung als kleine Angiome entpuppten. Meist waren sie flach in die Haut eingelagert, zum Teil ragten sie etwas über dieselbe empor (Abb. 2). Vereinzelte, stecknadelkopfgroße Angiome fanden sich auch an der Mundschleimhaut. Subjektive Beschwerden von seiten der Haut hatte der Patient nicht.

Auf Grund dieses außerordentlich charakteristischen Hautbildes stellten wir sofort die Diagnose eines Angiokeratoma corporis diffusum universale von FABRY. Bei dieser ziemlich seltenen Krankheit handelt es sich um eine Thesaurismose mit Speicherung eines Glykolipids in zahlreichen Organen und in der Wand von Blutgefäßen. Nach den Untersuchungen von WISE, WALLACE und JELLINEC wird sie vererbt, wahrscheinlich geschlechtsgebunden, und ist deshalb bis heute fast ausschließlich bei Männern beobachtet worden. Die Haut- und Schleimhautveränderungen treten bereits in der Kindheit auf. Sie lokalisieren sich besonders am unteren Rumpf, bis etwa in die Höhe des Nabels, und an den Oberschenkeln. Histologisch finden sich angiomatöse Erweiterungen der kleinen Hautgefäße. In deren Wand sind doppeltbrechende Glykolipide abgelagert. Die Hyperkeratose an der Angiomoberfläche ist trotz der Bezeichnung Angiokeratom meist geringfügig und läßt sich nur mikroskopisch nachweisen.

Die 1898 erstmals von FABRY mitgeteilten Hautveränderungen verbinden sich regelmäßig mit krankhaften Veränderungen an verschiedenen inneren Organen, besonders am Herzen, in den großen Gefäßen und an den Nieren (RUITER und POMPEN). Das Herz ist linksseitig dilatiert und weist Geräusche auf. Das Ekg. ist meist schwer pathologisch verändert. Von Seiten der Nieren treten Albuminurie, Erythrocyturie, Isosthenurie und Azotämie auf. Die Clearancewerte sind häufig erniedrigt. Regelmäßig läßt sich am Augenhintergrund ein charakteristischer Spiegelbefund mit sehr zahlreichen, ampullenartig erweiterten und auffallend geschlängelten Fundusgefäßen nachweisen.

Die krankhaften Organveränderungen beruhen auf einer abnormen Ablagerung eines doppeltbrechenden Glykolipids, bei dem es sich nach heutiger Auffassung um Ceramidtrihexosid handelt. Solches läßt sich besonders in der glatten Muskulatur von Gefäßwänden, im Herzmuskel und in den Nieren, gelegentlich aber auch in anderen Organen, z. B. in der Haut und im Nervensystem, feststellen.

Die internen Störungen machen sich – im Gegensatz zu den Hautangiomen – erst im späteren Leben, etwa mit 40 oder 50 Jahren bemerkbar. Die Prognose der Krankheit ist schlecht. Die Patienten sterben früher oder später an Herz- oder Nierenversagen.

Die zuweisenden Internisten der Medizinischen Poliklinik Bern waren uns sehr dankbar, daß wir sie auf den systemischen Charakter der Krankheit aufmerksam ma-

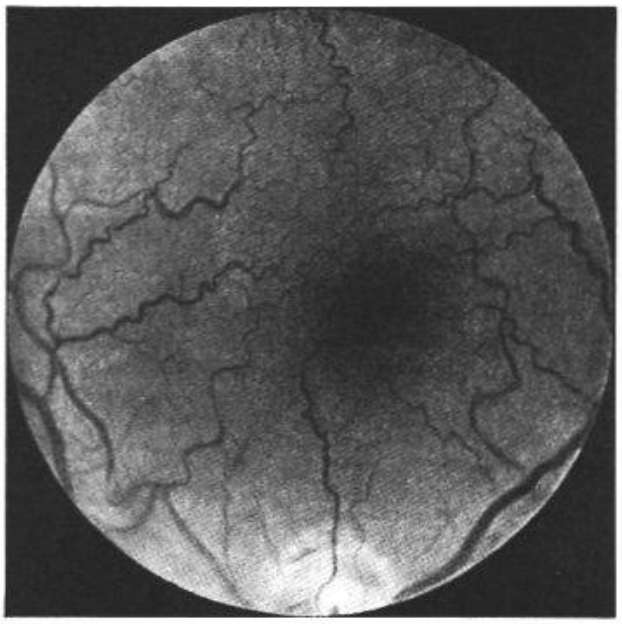

Abb. 3. Augenfundus bei Fabryscher Krankheit: zahlreiche korkzieherartig geschlängelte Gefäße.

chen konnten. Tatsächlich lagen bei unserem Patienten Augenfundusveränderungen (Abb. 3) und Nierenfunktionsstörungen vor. Der Patient ist später, 57jährig, nachdem er noch in der Medizinischen Poliklinik Basel weiter untersucht und behandelt worden war, an Herzversagen gestorben (DUBACH und GLOOR).

Neben diesem prognostisch ungünstigen diffusen Angiokeratom gibt es umschriebene Formen im Bereiche des Scrotums oder der Fingerrücken, bei denen sich kein sicherer Zusammenhang mit inneren Erkrankungen nachweisen läßt und die deshalb nur eine kosmetische Störung darstellen.

Beim zweiten Krankheitsbild handelt es sich um eine sogenannte Phakomatose. Darunter verstehen wir erbliche oder kongenitale nävoide Hautveränderungen, die sich mit ähnlichen Störungen an den Augen und im Zentralnervensystem verbinden. Es sind also verschiedene, dem gleichen Keimblatt entstammende Gewebe betroffen. Wir bezeichnen diese Krankheiten auch als neurocutane Syndrome und unterscheiden deren vier bis fünf.

Bei der hier demonstrierten 39jährigen Patientin handelt es sich um einen besonders eindrücklichen Fall einer Phakomatose. Sie sehen in den mittleren Gesichtspartien, vor allem in den Nasolabialfalten, auf dem Nasenrücken und am Kinn symmetrisch angeordnete, sehr dicht stehende kleine bis größere, braunrote Knötchen (Abb. 4). In der Konsistenz sind sie weich oder mäßig derb.

Der Hautarzt wird bei der Betrachtung derartiger Gesichtsveränderungen in der Regel auf den ersten Blick die richtige Diagnose stellen und im gleichen Atemzug nach epileptiformen Anfällen fragen. Die auffallenden Hautveränderungen entsprechen einem klassischen Adenoma sebaceum.

Dieses ist ein Teilsymptom des Morbus Bourneville-Pringle, einer Phakomatose, bei welcher außerdem im Zentralnervensystem eine tuberöse Hirnsklerose vorliegt, die sich klinisch schon in den ersten Lebensjahren in Form

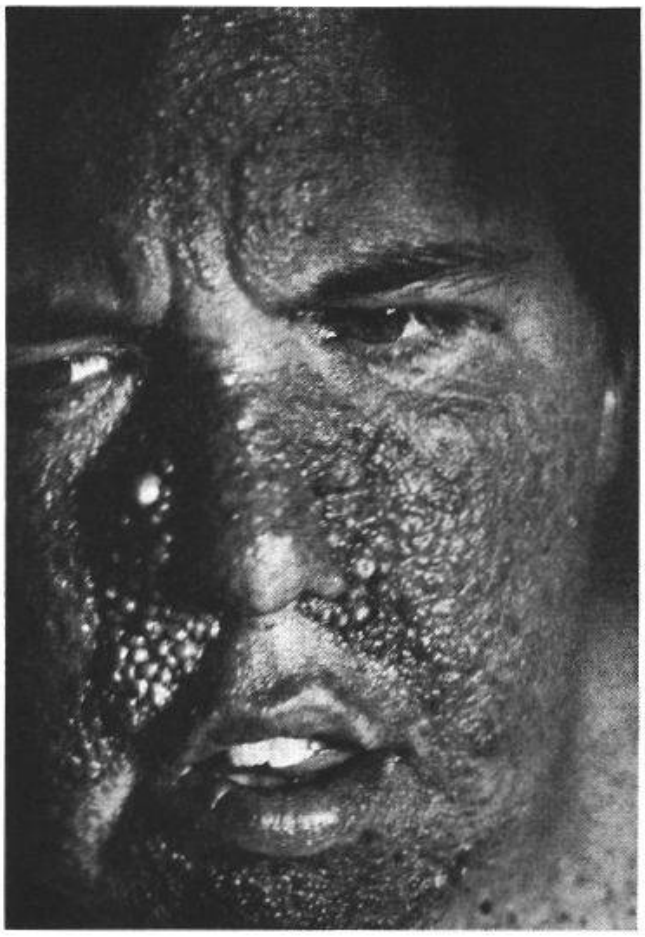

Abb. 4. Adenoma sebaceum bei Morbus Bourneville-Pringle.

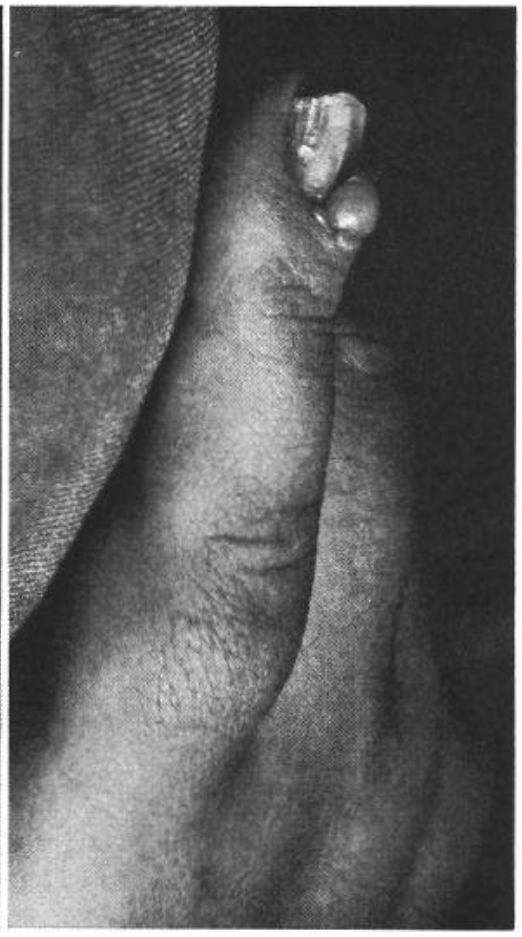

Abb. 5. Koenenscher Tumor bei Morbus Bourneville-Pringle.

epileptischer Anfälle und später in zunehmender Demenz äußert. Weitere fakultative Manifestationen dieser recht häufigen und deshalb praktisch wichtigen Phakomatose sind an der Haut des übrigens Körpers auftretende fibromartige Gebilde und chagrinlederartige Hautinfiltrate und besonders die sogenannten Koenenschen Tumoren. Bei letzteren handelt es sich um fibromatöse oder angiofibromatöse längliche Gebilde, die sich an Fingern und Zehen vom Nagelfalz aus entwickeln (Abb. 5). Gelegentlich treten bei Morbus Pringle an der Netzhaut des Auges (Gliome) und an verschiedenen inneren Organen, besonders am Herz (Rhabdomyome) und an den Nieren (Hypernephrome), Tumorbildungen auf.

Der Morbus Pringle ist ein dominant erbliches Leiden mit verschieden starker Penetranz. So wies z. B. der Vater unserer Patientin hier ein viel diskreteres Adenoma sebaceum an den Nasenseitenflächen und am Kinn sowie Koenensche Tumoren an den Zehen auf.

Als drittes Beispiel möchte ich die allgemein wenig bekannten, eigenartigen Gefäßveränderungen an der Haut wählen, die bei diffuser Sklerodermie und Sklerodaktylie auftreten können. Es handelt sich hierbei um eruptive Teleangiektasien und kleine Angiome im Gesicht, am Hals, an der oberen Brust und gelegentlich auch an der Mund- und Nasenschleimhaut, die mor-

Abb. 6. Morbus-Osler-artige Teleangiektasien bei diffuser Sklerodermie.

phologisch stark an Morbus Osler erinnern (Abb. 6). Besonders wenn es aus den erweiterten Gefäßen noch blutet, sind Verwechslungen zwischen den beiden Krankheiten ohne weiteres möglich. Der hier demonstrierte «Pseudo-Osler» verbindet sich jedoch häufig mit raynaudartigen Beschwerden, mit Sklerodaktylie und Kalkgicht, was neuerdings WINTERBAUER dazu veranlaßt hat, von einem CRST-Syndrom (Calcinosis–Raynaud-Beschwerden–Sklerodaktylie–Teleangiektasien) zu sprechen und dieses aus dem Formenkreis der diffusen Sklerodermie herauszuheben. Das gemeinsame Auftreten dieser Symptome ist aber schon seit langer Zeit bekannt. Später kann sich eine richtige diffuse Sklerodermie hinzugesellen, die schließlich auch innere Organe (Oesophagus, Lungen, Nieren) in Mitleidenschaft zieht. Die osler-artigen Gefäßerweiterungen können allen anderen Symptomen vorausgehen und besitzen deshalb erhebliche diagnostische Bedeutung. Vom echten Morbus Osler kann man den «Pseudo-Osler» bei Sklerodermie durch eine negative Familienanamnese, durch weniger häufiges Bluten aus den erweiterten Gefäßen und durch das Hinzutreten einer Hautcalcinose unterscheiden.

Als vierten Fall meiner kurzen Demonstration möchte ich Ihnen noch den echten Morbus Rendu-Osler vorstellen.

Es handelt sich um einen 57jährigen Mann, der seit vielen Jahren in unserer Kontrolle steht. Er weist an den Wangen, an der Nasenspitze, an den Ohren und an den Fingerbeeren Teleangiektasien und kleine Angiome auf (Abb. 7). Immer wieder ist zeitweise Nasenbluten aufgetreten, wodurch sich schon wiederholt eine sekundäre Blutungsanämie entwickelt hat. Die Familienanamnese ist sehr eindrücklich, indem sich in der Verwandtschaft 14 weitere Fälle von Oslerscher Erkrankung nachweisen lassen (Abb. 8).

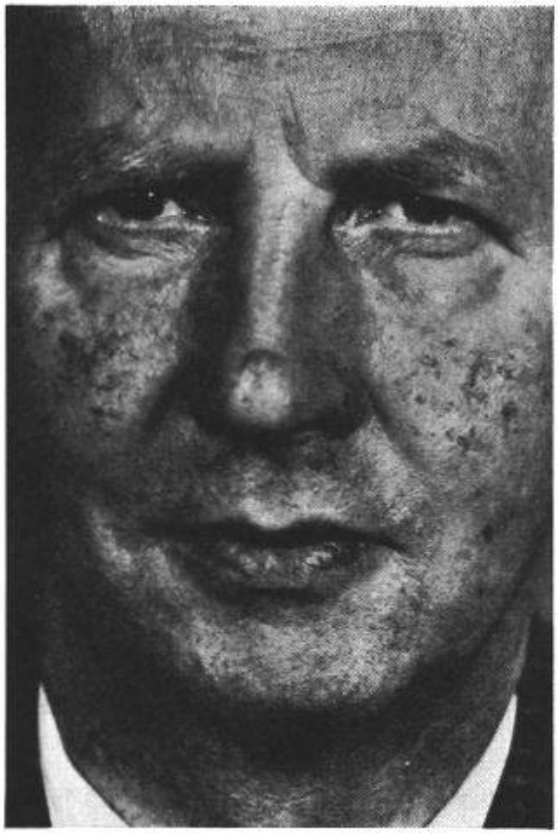

Abb. 7. Morbus Rendu-Osler

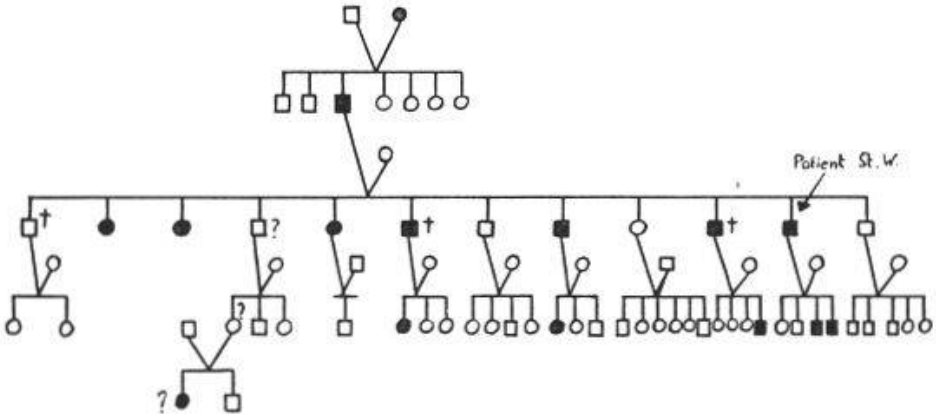

Abb. 8. Stammbaum einer Osler-Familie. ■, ● = Morbus Osler.

Bei dieser, jedem Arzt bekannten Krankheit, die man auch als Teleangiectasia haemorrhagica hereditaria bezeichnet, handelt es sich um eine mesodermale Fehlbildung mit stark erhöhter Blutungsneigung. Die Krankheit wird autosomal dominant vererbt und befällt beide Geschlechter. Sie manifestiert sich erst im 2.–3. Lebensjahrzehnt. Im Vordergrund steht klinisch das häufige Nasenbluten.

An der Haut treten sternförmig verzweigte Kapillarerweiterungen auf, die im Zentrum meist ein dunkelrotes, erhabenes, angiomähnliches Gebilde aufweisen. Daneben kommen auch reine Angiome vor. Sehr leicht kommt es aus den erweiterten Gefäßen zu Blutungen. Lieblingssitz der Teleangiekta-

sien sind Gesicht, Ohren und Hals, ferner Lippen, Mund- und Nasenschleimhaut. Seltener findet man sie auch an Händen und anderen Körperstellen. Pathologisch-anatomisch liegen ihnen arteriovenöse Anastomosen zugrunde. Solche treten auch an der Magen- und Darmschleimhaut sowie an inneren Organen, besonders in der Milz, in den Lungen und Nieren auf. Daraus sind ebenfalls stärkere Blutungen möglich.

Beim hier vorgestellten Patienten mußte 1962 aus der linken Lungen-Lingula operativ ein orangengroßes, pulsierendes Aneurysma entfernt werden. Anlaß für diese Operation gab eine zunehmende Lippencyanose und Spontandyspnoe, verbunden mit dem Auftreten eines lauten, schwirrenden Geräusches über der linken Brustseite.

Damit möchte ich meine einleitenden Ausführungen zu den «Wechselbeziehungen zwischen Haut und inneren Erkrankungen» abschließen und das Wort den eingeladenen Referenten erteilen, die uns zweifellos viel Interessantes und Wertvolles zu diesem Thema zur Kenntnis bringen werden.

Zusammenfassung

Auch heute, im Zeitalter der medizinischen Biochemie, ist die Interpretation von Hautkrankheiten eine vorwiegend morphologische geblieben. Die Sicherheit, dermatologische Krankheitsbilder visuell zu erkennen, kann man sich nur durch jahrelangen und fortgesetzten Umgang mit Hautkrankheiten erwerben. Aus diesem Grunde bleibt die Dermatologie eine selbständige medizinische Disziplin, die jedoch zahlreiche Beziehungen zur allgemeinen und inneren Medizin aufweist. Diese führen dazu, daß der Dermatologe häufig als Konsiliarius beigezogen wird; dabei ist zwischen dem diagnostischen und therapeutischen Konsilium zu unterscheiden. Stets wird der gute Dermatologe versuchen, die visuell gestellte Diagnose durch Cytodiagnostik, durch bakteriologische, mykologische und serologische Untersuchungen und besonders durch die Histologie zu erhärten. Zur Durchführung von Hautbiopsien steht heute ein sehr einfach zu handhabendes, praktisches Drillstanzbesteck zur Verfügung.

Die Wechselbeziehungen zwischen Dermatologie und innerer Medizin werden anschließend durch Beispiele belegt. Zur Sprache kommt einmal das Angiokeratoma corporis diffusum Fabry als Phospholipoidspeicherkrankheit, dann der Morbus Bourneville-Pringle als Phakomatose, die eruptiven, oslerartigen Teleangiektasien bei diffuser Sklerodermie und schließlich der echte Morbus Rendu-Osler.

Résumé

Aujourd'hui encore, au temps de la médecine biochimique, l'interprétation des maladies de la peau est restée avant tout morphologique. Et c'est par le contact journalier et durant de longues années avec des affections cutanées que l'on acquiert un coup d'œil sûr pour reconnaître un tableau clinique dermatologique. C'est pour cette raison que la dermatologie

reste une discipline médicale indépendante, qui a cependant de nombreuses relations avec la médecine générale et la médecine interne. Ceci a pour conséquence que le dermatologue est souvent appelé à donner son avis; il faut toutefois faire la distinction entre le consilium diagnostic et le consilium dans un but thérapeutique. Le bon dermatologue s'efforcera toujours de confirmer le diagnostic visuel par l'examen cytologique, par des recherches bactériologiques, mycologiques et sérologiques, mais avant tout par l'histologie. Pour faire ces biopsies de la peau, l'on dispose aujourd'hui d'instruments relativement simples et faciles à manipuler.

Les relations étroites entre dermatologie et médecine interne sont ensuite illustrées par différents exemples: l'angiokératome diffus de Fabry qui est une phospholipoïdose, puis la maladie de Bourneville-Pringle en tant que phacomatose, ensuite les télangiectasies éruptives, semblables à la maladie de Osler que l'on rencontre dans les sclérodermies diffuses, et enfin la véritable maladie de Rendu-Osler.

Riassunto

Anche oggigiorno, all'epoca della medicina biochimica, l'interpretazione delle malattie della pelle è rimasta prevalentemente di natura morfologica. La sicurezza nel riconoscere a prima vista le malattie dermatologiche può essere acquistata soltanto dopo essersi occupati ininterrottamente e per anni di malattie della pelle. Per questa ragione la dermatologia rimane un ramo indipendente della medicina che intrattiene però molte relazioni con la medicina generale ed interna. La conseguenza ne è che il dermatologo viene chiamato spesso come consulente; in tal caso bisogna distinguere fra un consulto diagnostico ed un consulto terapeutico. Un buon dermatologo cercherà sempre di confermare la sua diagnosi visuale mediante la citodiagnostica, esami batteriologici, micologici, serologici e specialmente mediante l'istologia. Per praticare le biopsie della pelle abbiamo a disposizione oggi uno strumentario semplice e facile da adoperare.

Si documentano in seguito con degli esempi i rapporti reciproci fra dermatologia e medicina interna. Si discute per primo l'angiokeratoma corporis diffusum di Fabry, una tesaurismosi con accumulo di fosfolipoidi, il morbo di Bourneville-Pringle quale facomatosi, le teleangiectasie eruttive tipo Osler della sclerodermia diffusa e per terminare il morbo di Osler-Rendu vero e proprio.

Summary

Even today, in the age of medical biochemistry, the interpretation of skin diseases remains principally a morphological question. The certainty of recognising by eye the dermatological diseases can only be gained by long years of experience of dealing with skin diseases. For this reason, dermatology remains an independent medical discipline, which does, however, have numerous connections with general and internal medicine. This leads to the

fact that the dermatologist is often called in as consiliarius, whereby we must distinguish between diagnostic and therapeutic consilium. The good dermatologist will always try to consolidate the visual diagnosis by cyto-diagnosis, by bacteriological, mycological and serological investigations, and especially by histology. The technique of skin biopsy is simplified today by a very easily handled and practical drill instrument.

The interplay between dermatology and internal medicine is illustrated by examples. Angiokeratoma corporis diffusum of Fabry is discussed as phospholipoid thesaurismosis, morbus Bourneville-Pringle as phacomatosis, eruptive morbus Osler type telangiectasia in diffuse sclerodermia, and finally the true morbus Rendu-Osler.

BAUMGARTNER P.: Morbus Osler-ähnliche Teleangiektasien bei Kalkgicht ohne klinische Sklerodermie. Dermatologica (Basel) *118*, 279 (1959).

BEHRMAN H. T.: Dermatologic clues to internal disease. Grune & Stratton, New York 1947.

BOHNSTEDT R. M.: Krankheitssymptome an der Haut, in Beziehung zu Störungen anderer Organe. Georg Thieme Verlag, Stuttgart 1965.

BRADY R. O., GAL A. E., BRADLEY R. M., MARTENSSON E., WARSHAW A. L. und LASTER L.: Enzymatic defect in Fabry's disease. Ceramidetrihexosidase deficiency. New Engl. J. Med. *276*, 1163–1167 (1967).

DUBACH U. C. und GLOOR F.: Fabry-Krankheit (Angiokeratoma corporis diffusum universale). Dtsch. med. Wschr. *91*, 241–245 (1966).

FABRY J.: Ein Beitrag zur Kenntnis der Purpura haemorrhagica nodularis (Purpura papulosa haemorrhagica Hebrae). Arch. Derm. Syph. (Berl.) *43*, 187–200 (1898).

HOFMANN A. und HAUSER W.: Angiokeratoma corporis diffusum (Fabry) mit cerebralen Manifestationen. Dtsch. Z. Nervenheilk. *183*, 351–362 (1962).

HORNBORSTEL H.: Das Angiokeratoma corporis diffusum universale mit kardio-vasorenalem Symptomenkomplex als neuartige Thesaurismoseform. Helv. med. Acta *19*, 388–396 (1952).

PASTINSZKY I. und RÁCZ I.: Hautveränderungen bei inneren Erkrankungen. VEB Verlag Volk und Gesundheit, Berlin/Jena 1965.

RUITER M. und DE GROOT W. P.: Methods of demonstration of lipid deposits in Angiokeratoma corporis diffusum. Dermatologica (Basel) *135*, 75–83 (1967).

RUITER M. und POMPEN A. W. M.: Angiokeratoma corporis diffusum (universale) mit kardiovasorenalem Symptomenkomplex bei drei Brüdern. Arch. Derm. Syph. (Berl.) *179*, 165–172 (1939).

SÜDHOF H.: Der diagnostische Blick. Schattauer-Verlag, Stuttgart 1964.

WIENER K.: Skin manifestations of internal disorders (Dermadromes). C. V. Mosby Co., St. Louis 1947.

WISE D., WALLACE H. J. und JELLINEC E. H.: Angiokeratoma corporis diffusum. A clinical study of eight affected families. Quart. J. Med. N. S. *31*, 177–206 (1961).

Adresse des Verfassers: Prof. Dr. H. Kuske, Direktor der Dermatologischen Universitätsklinik, Inselspital, 3000 Bern.