Zeitschrift: Bulletin der Schweizerischen Akademie der Medizinischen Wissenschaften = Bulletin de l'Académie suisse des sciences médicales = Bollettino dell' Accademia svizzera delle scienze mediche

Herausgeber: Schweizerische Akademie der Medizinischen Wissenschaften

Band: 23 (1967)

Artikel: Pigment und innere Krankheiten

Autor: Krebs, A.

DOI: https://doi.org/10.5169/seals-307700

Nutzungsbedingungen

Die ETH-Bibliothek ist die Anbieterin der digitalisierten Zeitschriften auf E-Periodica. Sie besitzt keine Urheberrechte an den Zeitschriften und ist nicht verantwortlich für deren Inhalte. Die Rechte liegen in der Regel bei den Herausgebern beziehungsweise den externen Rechteinhabern. Das Veröffentlichen von Bildern in Print- und Online-Publikationen sowie auf Social Media-Kanälen oder Webseiten ist nur mit vorheriger Genehmigung der Rechteinhaber erlaubt. Mehr erfahren

Conditions d'utilisation

L'ETH Library est le fournisseur des revues numérisées. Elle ne détient aucun droit d'auteur sur les revues et n'est pas responsable de leur contenu. En règle générale, les droits sont détenus par les éditeurs ou les détenteurs de droits externes. La reproduction d'images dans des publications imprimées ou en ligne ainsi que sur des canaux de médias sociaux ou des sites web n'est autorisée qu'avec l'accord préalable des détenteurs des droits. En savoir plus

Terms of use

The ETH Library is the provider of the digitised journals. It does not own any copyrights to the journals and is not responsible for their content. The rights usually lie with the publishers or the external rights holders. Publishing images in print and online publications, as well as on social media channels or websites, is only permitted with the prior consent of the rights holders. Find out more

Download PDF: 02.07.2025

ETH-Bibliothek Zürich, E-Periodica, https://www.e-periodica.ch

D.K.: 616.5.003.829:616.0

Aus der Dermatologischen Universitätsklinik Bern – Direktor: Prof. H. Kuske

Pigment und innere Krankheiten

A. Krebs

Wenn Sie eines Tages die Beobachtung machen sollten, daß ein guter Bekannter plötzlich eine dunkle Haut bekommt, so werden Sie ihn vermutlich als erstes fragen, ob er kürzlich zum Skilaufen in den Bergen oder in Ischia zum Baden gewesen sei. Verneint er dies und sagt er Ihnen dazu, daß das Dunklerwerden allmählich erfolgt und auch seiner Gattin und seinen Kindern aufgefallen sei, so wird sich Ihr ärztliches Gewissen regen, und Sie werden Ihren Bekannten zweifellos näher ins Auge fassen. Verschiedene Assoziationen stellen sich ein: Man erinnert sich an Beziehungen zwischen der Hautpigmentierung und bestimmten inneren Erkrankungen und denkt dabei wohl in erster Linie an die Nebennieren.

Mit solchen Pigmentveränderungen, welche die Folge anderweitiger Krankheiten sind, wollen wir uns hier beschäftigen. Wo immer möglich werden wir auch den Mechanismus ihrer Entstehung zu deuten versuchen. Hierzu ist es gut, wenn wir vorerst auf einige wesentliche Punkte der *Pigmentphysiologie* eingehen.

Unter Pigment verstehen wir hier immer den natürlichen braunen Hautfarbstoff Melanin. Dieser findet sich normalerweise, in Form von Granula, an zwei Stellen zuunterst in der Epidermis: einmal im Inneren der sternförmig verzweigten Pigmentzellen oder Melanocyten; daneben in den, die Melanocyten umgebenden, epithelialen Basalzellen, hier kappenförmig distal über den Kernen.

Welche Aufgaben hat das Melanin in der menschlichen Haut zu erfüllen? Es schützt die tiefer gelegenen, empfindlichen Hautabschnitte, in erster Linie die germinativ tätigen Basalzellen und die Blutgefäße im Stratum papillare, vor der schädigenden Einwirkung der ständig auf die Haut auftreffenden Lichtstrahlen.

Nur die eigentlichen Pigmentzellen sind zur Melaninbildung befähigt (Billingham). Sie geben jedoch die in ihrem Protoplasma entstehenden Melaningranula sekundär an die umliegenden Epidermiszellen ab (Abb. 1).

Hierzu «tauchen», wie Birbeck und Barnicot sowie Drochmans an menschlichen Haarfollikeln und an der Epidermis mit Hilfe des Elektronenmikroskopes nachgewiesen haben, die Enden der dendritischen Pigmentzellfortsätze in die eng benachbarten Basalzellen ein und schnüren sich ab.

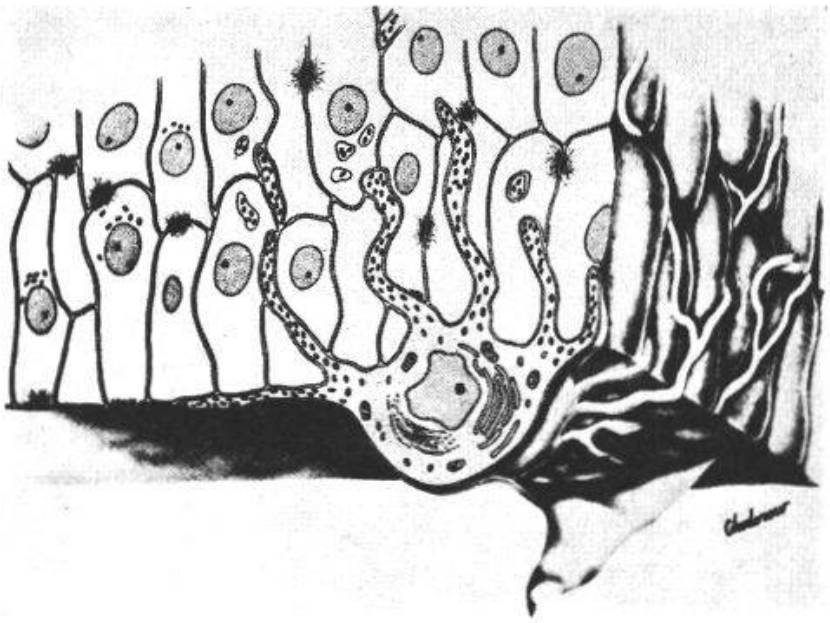

Abb. 1. Die epidermale Melanineinheit (nach FITZPATRICK und BREATHNACH 1963).

Die beiden trennenden Zellwände lösen sich schließlich auf, wonach sich die Melaningranula im Protoplasma der Epithelzellen drin befinden (s. auch bei MITCHELL). Nach MASSON bezeichnen wir diesen Vorgang der Pigmentabgabe als Cytokrinie. Sowohl der Melanocyt als auch die pigmentaufnehmenden Epithelzellen sind aktiv an ihm beteiligt. Sie bilden zusammen die sogenannte epidermale Melanineinheit (FITZPATRICK und BREATHNACH).

Ein früher viel diskutiertes Problem, das noch vor 20 Jahren zahlreiche Pigmentforscher beschäftigt hat, ist die Frage nach der Herkunft der Pigmentzellen. Wie BILLINGHAM 1948 und später BILLINGHAM und SILVERS, sowie ZIMMERMANN und BECKER gezeigt haben, stammen sie beim Menschen aus dem Ektoderm, und zwar aus der embryonalen Neuralleiste. Es sind also ursprünglich Nervenzellen, was unter anderem ihre charakteristische verzweigte Form erklärt.

Von der Neuralleiste wandern die Pigmentzellen im dritten Embryonalmonat amöboid in die Haut ein. Dort nimmt in der Folge ihre Zahl und Dichte ständig zu, bis schließlich 1 Melanocyt auf ca. 4–5 Basalzellen kommt. Alle Pigmentzellen zusammen bilden an der Epidermis-Corium-Grenze ein horizontales Netz, welches sich postembryonal durch Mitosen regeneriert. Total besitzt der Mensch ca. 2 Billionen Pigmentzellen, deren Gesamtgewicht nur etwa 1 g beträgt (MITCHELL, PINKUS, SZABO).

Seit den bahnbrechenden Untersuchungen, zuerst von BLOCH und später von FITZPATRICK, BECKER, LERNER und MONTGOMERY wissen wir, daß die Melaninbildung in der menschlichen Haut auf enzymatischem Wege erfolgt. Sie nimmt ihren Ausgang von der Aminosäure Tyrosin. Die Melanocyten besitzen eine kupferhaltige Phenoloxydase, Tyrosinase genannt, welche imstande ist, Tyrosin über verschiedene Zwischenstufen in Melanin umzuwandeln. Dem Engländer RAPER kommt das große Verdienst zu, die einzelnen biochemischen Schritte dieser Melaninsynthese abgeklärt zu haben (Abb. 2).

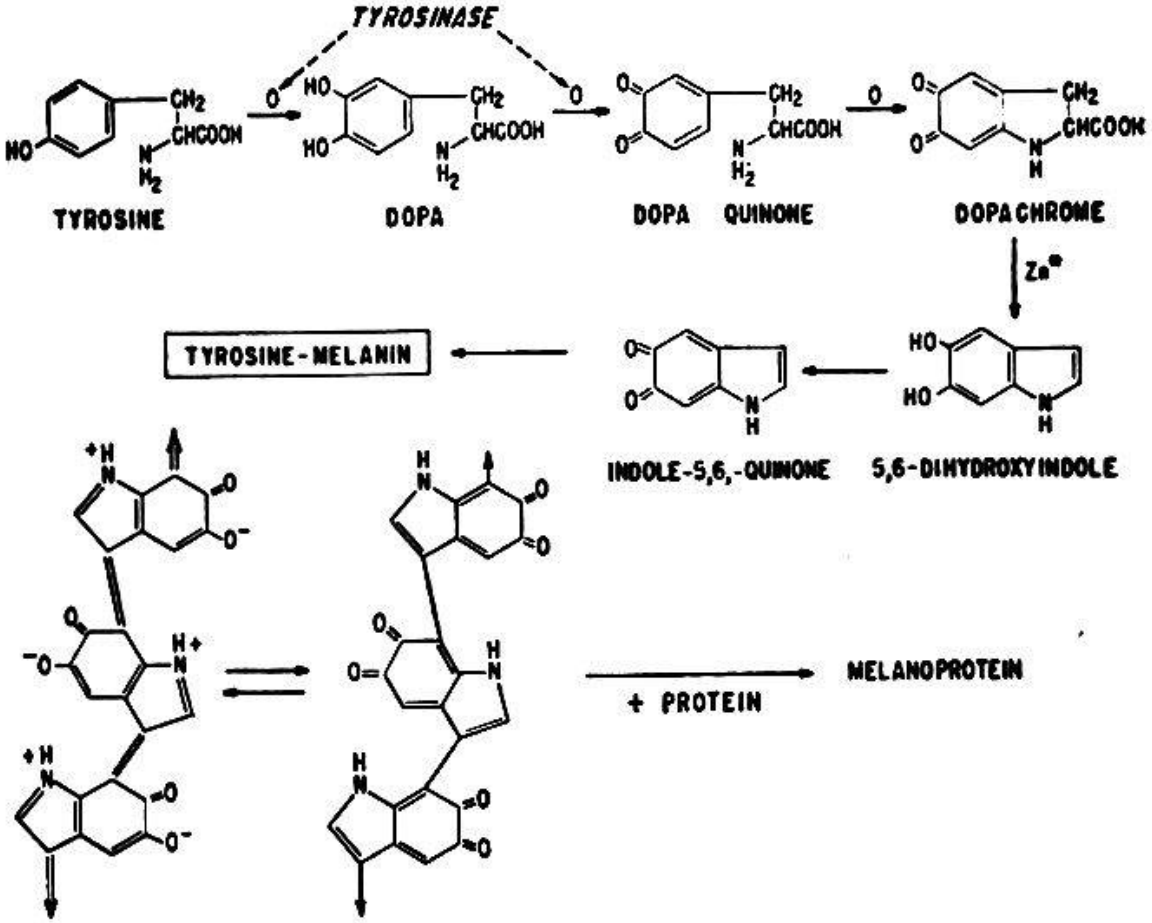

Abb. 2. Die Biochemie der Melaninsynthese (nach FITZPATRICK, SEIJI und MCGUGAN 1961).

Aus Tyrosin entsteht dabei zunächst Dopa und aus diesem weiterhin Dopachinon. Diese beiden ersten Reaktionsschritte werden von der Tyrosinase katalysiert, wobei der erste Schritt nur langsam in Gang kommt, der zweite dagegen rasch erfolgt. Die weiteren Stufen der Melaninsynthese gehen ohne Tyrosinase vor sich. Durch Ringschluß der Seitenkette entstehen verschiedene, zum Teil rotgefärbte Indolderivate und schließlich Indol-5,6-chinon. Dieses polymerisiert sich, über weitere Oxydationen, zum hochmelokularen braunen Melanin, welch letzteres sich in der Pigmentzelle, über SH-Brücken, an Proteine bindet.

SEIJI, SHIMAO, BIRBECK und FITZPATRICK in Boston ist es in neuerer Zeit gelungen, die Topographie der Melaninsynthese im Innern der Melanocyten näher abzuklären. Die Pigmentbildung geht in ultramikroskopischen Zellorganellen vor sich, die nicht den Mitochondrien entsprechen (Abb. 3).

Die Melanocyten besitzen, ähnlich sekretorischen Zellen, ein gut entwickeltes endoplasmatisches Reticulum, hingegen keine Tonofibrillen, wie die übrigen Epidermiszellen. Die Melaninsynthese beginnt in den Ribosomen. Unter genetischem Einfluß wird an deren Oberfläche das Protein Tyrosinase synthetisiert, welches anschließend durch die Lücken des endoplasmatischen Reticulums in die Golgi-Zone gelangt. Hier wird die Tyrosinase portionenweise in rundliche, von einer feinen Membran umgebene, ultramikroskopische Partikel verpackt. Man bezeichnet diese, enzymatisch noch inaktiven, Organellen als Prämelanosomen. In ihnen werden die Tyrosinasemoleküle auf feinen Lamellen strukturell ausgerichtet und dadurch aktiviert. Die enzymatisch aktiv gewordenen Partikel nennt man Melanosomen. Auf ihren Lamellen beginnt sich immer

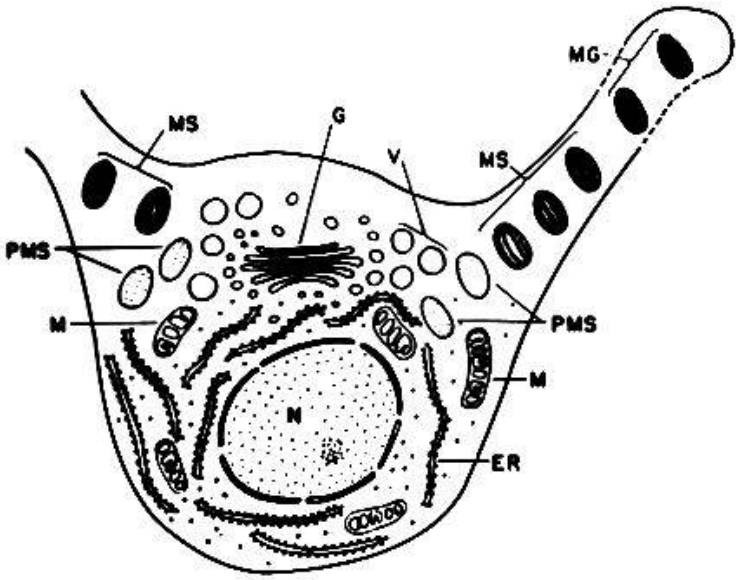

Abb. 3. Die Topographie der Melaninbildung (nach FITZPATRICK, SEIJI und MCGUGAN). ER = endoplasmatisches Reticulum, N = Nucleus, M = Mitochondrien, G = Golgi-Zone, V = Vesikeln, PMS = Prämelanosomen, MS = Melanosomen, MG = Melaningranula.

mehr dunkles Melanin abzulagern, bis deren Struktur völlig maskiert ist. So entstehen allmählich aus den Prämelanosomen, über die Melanosomen, die reifen, strukturlosen Melaningranula, welche in die dendritischen Zellfortsätze hinauswandern und dort, im Rahmen der epidermalen Melanineinheit, an die umliegenden Epidermiszellen abgegeben werden. Mit diesen gelangen sie, unter allmählichem Verlust ihrer Farbe, in die Hornschicht hinaus und werden abgestoßen.

Welche *Faktoren* beeinflussen natürlicherweise die Pigmentbildung? – Einmal nimmt man an, daß in den Pigmentzellen die Aktivität der Tyrosinase in einem labilen chemischen Gleichgewichtszustand gehalten wird. Dabei scheinen in erster Linie freie Sulfhydrylgruppen eine wichtige Rolle zu spielen. Werden SH-Gruppen in der Haut freigesetzt, so binden sie sich an das Kupfer im Tyrosinasemolekül und hemmen dadurch die Pigmentbildung. Nimmt ihre Menge hingegen ab, so wird die Tyrosinase und damit die Melaninsynthese aktiviert. Durch eine solche Verminderung von freien SH-Gruppen erklärt man sich die Hyperpigmentierungen, die an der Haut nach Arsenkuren, bei der Hämochromatose und im Gefolge entzündlicher Hautkrankheiten auftreten.

Auch das Licht bzw. die UV-Strahlen aktivieren die Tyrosinase, was sich histologisch durch das Auftreten stark verzweigter und melaninüberfüllter Pigmentzellen äußert (PATHAK, SINESI und SZABO). Eine zu starke UV-Exposition kann umgekehrt die Tyrosinase schädigen (MITCHELL).

Die Pigmentbildung wird weiterhin in erheblichem Maße durch hormonelle Faktoren beeinflußt. Die Hypophyse von Mensch und Tier enthält bestimmte Peptidhormone, welche die Pigmentbildung anregen. Es sind dies die beiden melanocytenstimulierenden Hormone α- und β-MSH sowie das ACTH. Strukturell sind sie alle nahe verwandt und besitzen zum Teil die gleichen Aminosäuresequenzen (BOISSONNAS, IPPEN).

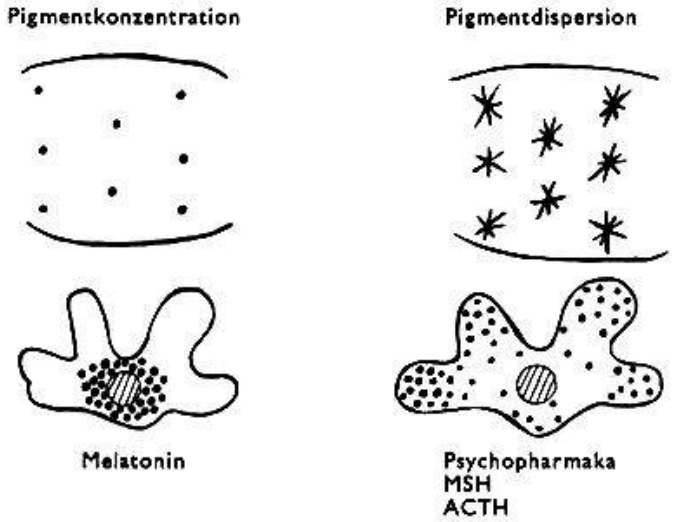

Abb. 4. Pigmentdispersion und -konzentration an der Amphibienhaut.

Experimentell kann man die hyperpigmentierende Wirkung von MSH und ACTH besonders gut an den großen Pigmentzellen von Amphibien demonstrieren (Abb. 4).

Die beiden Hormone MSH und ACTH lösen hier eine Pigmentdispersion aus, bei welcher die Melaningranula aus dem Inneren der Pigmentzelle in die dendritischen Zellfortsätze hinausströmen. Dadurch dunkelt die Pigmentzelle und als Ganzes auch die Haut. In einer zweiten Phase kann eine vermehrte Neubildung von Melanin einsetzen (FRIEDEN und BOZER; McGUIRE und LERNER). ACTH wirkt an der Amphibienhaut ca. 100–200mal schwächer pigmentdispergierend als MSH.

Auch beim Menschen wirkt MSH pigmentierungsfördernd. McGUIRE und LERNER haben dies durch intramuskuläre Injektion des Hormons nachgewiesen. An der Haut entwickelt sich dabei eine diffuse, addisonähnliche Hyperpigmentierung, die auf einer Aktivitätssteigerung der Tyrosinase beruht. Die hyperpigmentierende Wirkung von ACTH kommt dagegen experimentell nur am adrenalektomierten Menschen und Tier deutlich zum Ausdruck. Bei erhaltenen Nebennieren hemmt das durch Injektion von ACTH vermehrt freigesetzte Cortisol seinerseits die hypophysäre MSH-Sekretion und wirkt damit einer Hyperpigmentierung entgegen (SNELL).

Die soeben erwähnten Tatsachen führen uns mitten in die Pigmentveränderungen hinein, welche durch *Erkrankungen endokriner Organe* ausgelöst werden. Am besten bekannt ist dabei die braune Verfärbung der Haut beim *Morbus Addison*. Sie beginnt in der Regel an den Handflächen, im Bereiche der Handlinien. Später ist sie generalisiert und diffus. Besonders dunkel werden dem Licht ausgesetzte und mechanisch beanspruchte Hautstellen, also z. B. das Gesicht und andererseits die Körperfalten und Handlinien. Alte Narben und Pigmentnaevi werden dunkler. Neue Naevi treten auf. Charakteristisch sind ferner bei der Addisonschen Krankheit Pigmentierungen der Mundschleimhaut. Bei dieser Gelegenheit möchten wir auf eine, Ihnen sicher längst bekannte Tatsache hinweisen: Nicht immer sind

Schleimhautpigmentierungen gleichbedeutend mit einem Morbus Addison. Süditaliener und Inder z. B., die man heute in der Schweiz ab und zu unter seinen Patienten findet, können normalerweise dunkle Pigmentierungen des Zahnfleisches und der Mundschleimhaut aufweisen. Eigenartig und bisher ungeklärt ist beim Morbus Addison, wie übrigens auch bei der Hyperthyreose, das gehäufte Auftreten von Vitiligo.

Wie hat man sich das Zustandekommen der Addison-Pigmentierung zu erklären? Nach heutiger Auffassung liegt ihr eine vermehrte Sekretion von ACTH und MSH aus der Hypophyse zugrunde. Diese ist das Resultat des Glukocorticoidausfalles in der kranken Nebenniere und des dadurch gestörten Feed-back-Mechanismus zwischen Nebennierenrinde und Hypophyse.

Umgekehrt beruht die alabasterweiße Haut von Patientinnen mit *Sheehan-Syndrom* vermutlich auf einer verminderten Sekretion von MSH und ACTH.

Verschiedene Autoren (z. B. Flückiger; Hoff; McGuinness) vertreten die Ansicht, daß die beiden Peptidhormone ACTH und MSH in der Hypophyse meist gleichzeitig freigesetzt werden. Cortisol vermag anscheinend sowohl die hypophysäre Sekretion von ACTH als auch von MSH zu hemmen. Verabreicht man z. B. einem Addison-Patienten Corticosteroide und bremst dadurch die Hypophyse, so hellt seine Haut allmählich wieder auf. Shizume und Lerner stellten dabei gleichzeitig eine Senkung des MSH-Blutspiegels fest.

Beim sogenannten «weißen Addison», insofern er nicht hypophysär bedingt ist, produziert vermutlich die kranke Nebenniere gerade noch so viel eigenes Cortisol, daß die Sekretion von MSH aus der Hypophyse in normalem Rahmen bleibt (Fellows, Buchenan, Peterson und Stokes).

Wie Wright und Lerner 1960 gezeigt haben, vermag Cortisol bei Amphibien die Pigmentzellen (Chromatophoren) aufzuhellen. Möglicherweise kommen ihm auch beim Menschen lokale, pigmentaufhellende Eigenschaften zu. So hat man gelegentlich das Auftreten von Depigmentierungen an den intracutanen Injektionsstellen von Cortisonpräparaten beobachtet (Bavadekar; Schetman, Hambrick und Wilson).

Lerner sowie McGuinness haben bei verschiedenen Krankheiten die MSH-Konzentration in Blut und Urin bestimmt. Erhöhte Werte fanden sie unter anderem beim Morbus Addison, nach Adrenalektomie, in der Schwangerschaft und im Stress.

Eine bis heute unbeantwortet gebliebene Frage, die immer wieder auftaucht, ist die, ob mehr das ACTH oder das MSH für die Addison-Pigmentierung ausschlaggebend ist. Vermutlich wirkt MSH stärker, besitzt jedoch möglicherweise im Organismus eine bedeutend kürzere Halbwertzeit (Desaules).

Es kann heute als gesichert gelten, daß einerseits das ACTH eine autochthone Pigmentwirkung, andererseits das MSH corticotrope Wirkungen besitzt (Desaules, Barthe, Schär und Staehelin; Ney, Ogata, Shimizu, Nicholson und Liddle; Schwyzer, Iselin, Kappeler, Riniker, Rittel

und ZUBER; SCHWYZER, COSTOPANAGIOTES und SIEBER; SCHWYZER und SIEBER). Das MSH vermag zudem Fettsäuren zu mobilisieren, wirkt also lipolytisch (TANAKA, PICKERING und CHOH HAO LI). Im ZNS erhöht es die Tätigkeit der Synapsen (KRIVOY und GUILLEMIN).

Der biochemische Wirkungsmechanismus von MSH und ACTH auf die Pigmentzellen ist noch unklar. Es scheint festzustehen, daß in der menschlichen Haut unter MSH die Aktivität des pigmentbildenden Enzyms Tyrosinase ansteigt. Diese Aktivitätssteigerung beruht vermutlich auf einer primären Wirkung von ACTH und MSH auf die Pigmentzellmembran, eventuell über eine Verminderung freier SH-Gruppen, was zu Elektrolyt- und Flüssigkeitsverschiebungen in der Pigmentzelle führt. Im Protoplasma der Chromatophoren von Amphibien kommt es unter MSH und ACTH nachgewiesenermaßen zu einer Umwandlung des kolloidalen Gelzustandes in ein Sol. Dadurch wird, unterstützt durch elektrische Potentialveränderungen, die Pigmentdispersion in Gang gebracht (KINOSITA, LERNER und CASE, LERNER und TAKAHASHI). Ob auch bei höheren Tieren und beim Menschen vor der Melaninneubildung eine solche Pigmentdispersion einsetzt, ist ungewiß und nur vereinzelt beobachtet worden (SNELL). Eine direkte Einwirkung von MSH auf die kupferhaltige Tyrosinase scheint deshalb unwahrscheinlich, weil MSH in vitro gegenüber einem Tyrosin-Tyrosinase-System unwirksam bleibt.

Addisonähnliche Hyperpigmentierungen beobachtet man beim hypophysär bedingten *Morbus Cushing*, selten bei der *Akromegalie* und gelegentlich bei *Hyperthyreosen*. Man ist geneigt, alle diese Pigmentierungen mit einer vermehrten hypophysären Sekretion von MSH und ACTH in Verbindung zu bringen. Ein seltenes Vorkommnis sind *Hypophysentumoren*, die einzig an der Haut zu einer starken Hyperpigmentierung führen, hingegen keine anderen endokrinen Störungen hervorrufen. Man hat in solchen seltenen Fällen angenommen, daß der Tumor vor allem MSH sezernierte.

An Morbus Addison erinnernde Haut- und Schleimhautpigmentierungen entwickeln sich weiterhin bei 5–10% der langzeitig mit *Busulfan* (Myleran) behandelten Kranken mit chronisch myeloischer Leukämie (HARROLD; MÖLLER). Es handelt sich dabei um eine Nebenwirkung des alkylierenden Cytostaticums, deren Entstehungsweise unbekannt ist. Ein Hypocorticismus liegt jedenfalls nicht vor.

Stärkere Hyperpigmentierungen treten an der Haut während einer *Schwangerschaft* auf. Wir wollen sie kurz betrachten, obschon die Schwangerschaft keine eigentliche Krankheit darstellt.

Höchstens der ärztliche Humor weiß von amüsanten Verwechslungen zwischen Schwangerschaft und innerer Erkrankung zu berichten. «Nicht mit den Nieren, gute Frau, hat Ihre Tochter zu tun», soll ein bekannter Berner Internist zur Mutter einer Patientin gesagt haben, «sondern eher mit den Pontonieren oder Kanonieren!»

In der Schwangerschaft dunkeln, im Gegensatz zum Morbus Addison, vor allem die von den Sexualhormonen abhängigen Körperstellen, also die Mamillen, die Warzenhöfe, die Linea fusca und die Genitalgegend. Im Ge-

sicht kann ein Chloasma gravidarum auftreten. Verantwortlich für diese Pigmentierungen sind in erster Linie die *Östrogene*, daneben möglicherweise zum Teil auch die Gestagene und das MSH-Hormon. Der MSH-Blutspiegel ist in der Gravidität erhöht, sinkt jedoch nach der Geburt rasch zur Norm ab. Auch in der Schwangerschaft können, ähnlich wie beim Morbus Addison, vorhandene Pigmentnaevi dunkler werden und neue Naevi auftreten.

Die hyperpigmentierende Wirkung der Östrogene sowie gleichzeitig auch der Stilbene ist experimentell mehrfach nachgewiesen worden. So zeigten SNELL und BISCHITZ am Meerschweinchen, daß die beidseitige Ovariektomie zu einer Hemmung der Melanogenese führt. Es kommt zu einer deutlichen Verkleinerung der Melanocyten und zu einer Verkürzung ihrer dendritischen Fortsätze. Verabreicht man anschließend den ovariektomierten Tieren intramuskulär Östrogene, so vergrößern sich die Melanocyten wieder und füllen sich mit Melanin an.

BLOCH und SCHRAFL sowie GULDBERG haben durch intramuskuläre Injektion von Östrogenpräparaten bei jüngeren, nicht graviden Frauen Hyperpigmentierungen an den hormonabhängigen Körperstellen und auch im Gesicht erzeugt. FIERZ sowie JADASSOHN haben nachgewiesen, daß Östrogene und Stilbene an diesen Hautstellen eine direkte Wirkung auf die Pigmentzellen entfalten. So führte z. B. bei einem Studenten das Einreiben einer östrogenhaltigen Salbe im Gesicht zum Auftreten eines typischen Chloasmas. Neuerdings beobachtet man auch Chloasmaentwicklung bei Frauen, die *moderne Antikonzeptionsmittel* auf Hormonbasis einnehmen (ESODA). Diese dürfte in erster Linie auf dem Östrogengehalt dieser Präparate beruhen (Abb. 5).

Der biochemische Wirkungsmechanismus der Östrogene auf die Pigmentzellen ist unbekannt. Diskutiert wird eine Verminderung von freien Sulfhydrylgruppen.

Die Wirkung der *Gestagene* und *Androgene* auf die Hautpigmentierung ist noch weitgehend unerforscht. Bei der beim Menschen gelegentlich nach der Verabreichung von Sexualhormonen zu beobachtenden Hautdunkelung handelt es sich oft nicht um eine Vermehrung von Melanin, sondern lediglich um eine Verstärkung der Hautdurchblutung.

Unklar sind vielfach auch die Beziehungen zwischen Pigmentbildung und *Nervensystem*. Bei bestimmten embryonalen Entwicklungsstörungen zeigt sich der gemeinsame Ursprung von Pigment- und Nervenzellen aus dem Ektoderm. Die klinische Folge davon sind die sogenannten *neuroektodermalen Dysplasien*. Das einfachste Beispiel einer solchen Fehlanlage sind die Pigmentnaevi sowie die Epheliden oder Sommersprossen. Ein sommersprossiges, lausbubenhaft anmutendes Kindergesicht besitzt praktisch nur kosmetische Bedeutung. Anders ist es hingegen, wenn ephelidenartige Pigmentflecken einen abnormen Sitz oder eine außergewöhnliche Größe aufweisen. Hier tut man gut, einige differentialdiagnostische Überlegungen anzustellen.

Finden sich z. B. auffallend dunkle Epheliden um den Mund herum, am

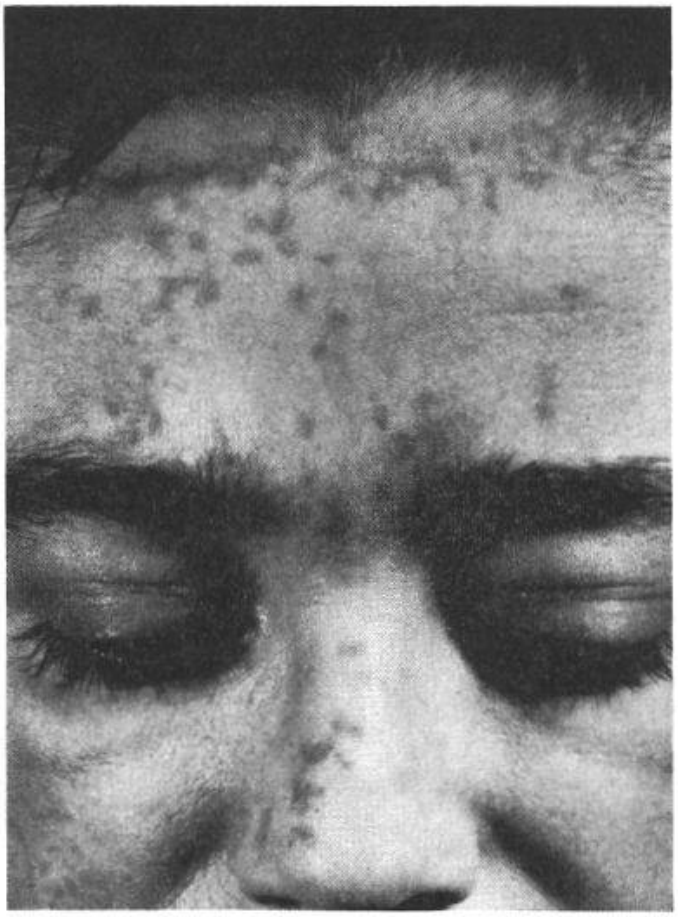

Abb. 5. Chloasmaförmige Pigmentierungen an der Stirne, hervorgerufen durch ein perorales Antikonzeptionsmittel auf Hormonbasis.

Lippenrot und an der Mundschleimhaut, so besteht Verdacht auf ein sogenanntes *Peutz-Jeghers-Syndrom* (JEGHERS, McKUSICK und KATZ). Zu den Pigmentflecken gesellen sich dabei dominante Vererbung und Darmpolypen, die zu Blutung, Invagination und Bauchkoliken führen. Nach KLOSTERMANN findet man histologisch in den Polypen Wucherungen von Nervenfasern.

Als atypische Epheliden könnte man auch die sogenannten «Leberflecken» bezeichnen, die im Alter an Gesicht, Handrücken und Vorderarmen auftreten. Diese senilen *Lentigines* beruhen auf einer chronischen Lichtschädigung der Tyrosinase. Sie sind harmlos und werden in Laienkreisen zu Unrecht gelegentlich mit einem Leberschaden oder gar mit einem versteckten malignen Tumor in Verbindung gebracht. Histologisch findet man in ihnen, im Bereiche der Basalzellschicht, vermehrt Melanin und auch vermehrt Melanocyten. Naevuszellen fehlen (CAWLEY und CURTIS; LEVER).

Beim *Morbus Recklinghausen*, dem Hauptvertreter dieser Krankheitsgruppe, finden sich an der Haut zahlreiche kleinste, ephelidenartige Pigmentflecken sowie größere milchkaffeefarbene Naevi spili. Im übrigen möchten wir dieses Krankheitsbild hier als bekannt voraussetzen.

1937 hat ALBRIGHT ein Syndrom beschrieben, bei welchem, neben cystischen Knochenveränderungen und bei Mädchen Pubertas praecox, an der Haut großflächige, unregelmäßig begrenzte Pigmentflecken auftreten. Man

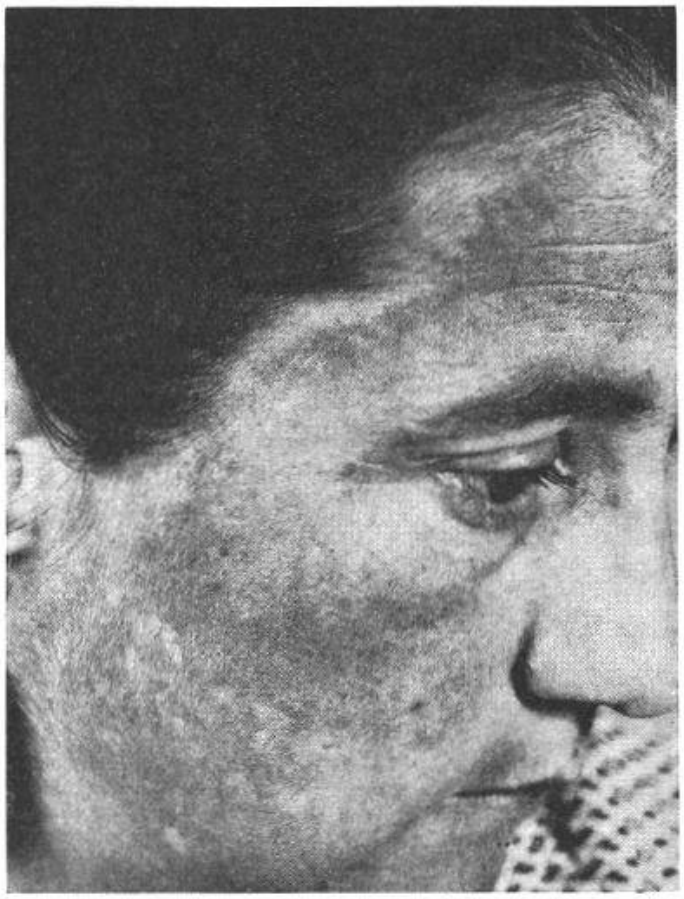

Abb. 6. Mesantoin-Chloasma.

vergleicht ihre Form mit der «Küste von Maine» nördlich von Boston in Amerika. Zwischen den Haut- und Knochenveränderungen besteht oft ein enger topographischer Zusammenhang.

Die *Incontinentia pigmenti* mit ihren bizarren Hyperpigmentierungen kann man ebenfalls zu den neuro-ektodermalen Dysplasien zählen. Die Pigmentierungen entstehen hier, wenigstens beim Typ Bloch-Sulzberger nach einem entzündlichen, blasigen Vorstadium (JADASSOHN).

Verschiedene *Psychopharmaka* beeinflussen interessanterweise bei Mensch und Tier die Pigmentierung. Dies ist wahrscheinlich wiederum eine Folge des gemeinsamen Ursprungs von Nerven- und Pigmentzellen aus der embryonalen Neuralleiste. So treten nach längerer Einnahme von Mesantoin und anderen Hydantoinen bei Frauen und Männern chloasmaartige Gesichtsverfärbungen auf (HUNTER und JENKINS; KREBS; KUSKE und KREBS) (Abb. 6). Auch nach hochdosierter und langzeitiger Verabreichung von Chlorpromazin (Largactil) können sich, ohne vorausgehende Photosensibilisierung, intensive Hautpigmentierungen, besonders an den belichteten Stellen, wie z. B. im Gesicht, entwickeln (GREINER und BERRY; HAYS und WHEELER; MÖLLER; PERROT und BOURJALA; SATANOVE; ZELICKSON). In beiden Fällen handelt es sich zur Hauptsache um eine Vermehrung von Melanin, bei den Phenothiazinen möglicherweise dazu auch um cutane Medikamentablagerungen.

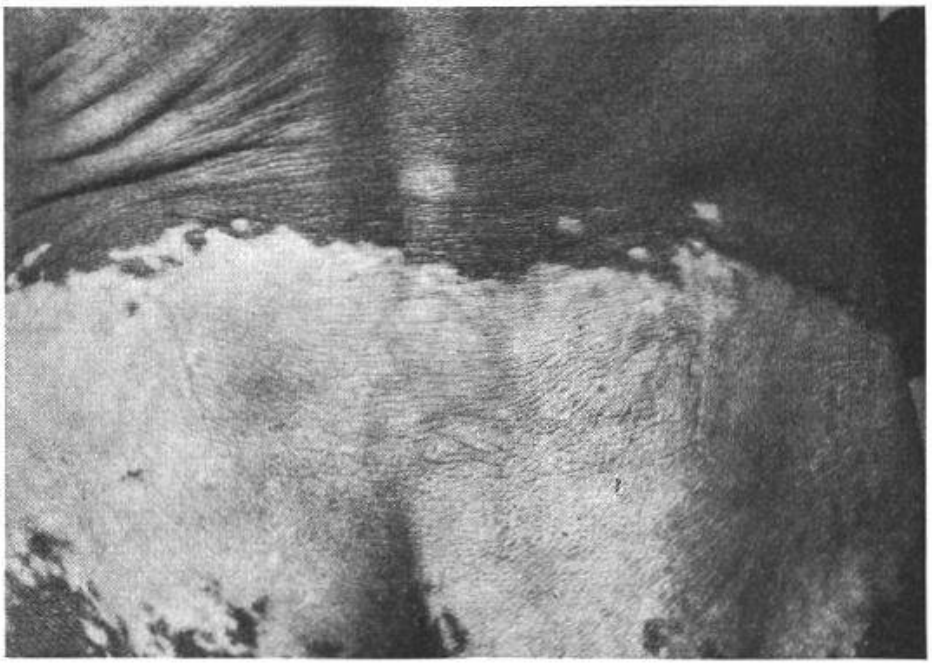

Abb. 7. Leukomelanodermie.

An der Amphibienhaut wirken Mesantoin und Largactil und auch andere Psychopharmaka pigmentdispergierend. Zwischen dieser Medikamentengruppe und dem Hautpigment bestehen enge Beziehungen. SCOTT hat deshalb das Pigmentverhalten von Amphibien zur Prüfung von Psychopharmaka empfohlen.

Über andere Zusammenhänge zwischen der Hauptpigmentierung und Nervenkrankheiten ist wenig Sicheres bekannt. HAXTHAUSEN hat bei Kranken mit chronischer Encephalitis, mit Hirntumoren und anderen Erkrankungen des ZNS das Auftreten ringförmiger brauner Pigmentierungen an der Stirne (sogenannte Linea fusca frontalis) beobachtet.

DERBES, FLEMING und BECKER berichteten über generalisierte Hyperpigmentierungen bei Encephalitiden, WIGERT über addisonähnliche Melanodermien bei kataton Schizophrenen. Auch bei der hepatolenticulären Degeneration können sich, außer dem bekannten Kayser-Fleischerschen Cornealring, an der Haut diffuse Hyperpigmentierungen, besonders an lichtexponierten Körperstellen entwickeln. Es ist möglich, daß bei einzelnen dieser Pigmentveränderungen, welche Nervenkrankheiten begleiten, eine vermehrte Sekretion von MSH aus der Hypophyse ätiologisch mitspielt. Die Freisetzung von MSH wird vom Hypothalamus aus gesteuert.

Von der bekannten Depigmentierungskrankheit Vitiligo ist bekannt, daß sie eigenartigerweise nervös geschädigte Hautbezirke, z. B. unterhalb einer Querschnittsläsion, verschonen kann. Bei der Lepra depigmentieren sich bevorzugt anästhetische Hautbezirke.

In ihrer Entstehung ungeklärt sind auch die Veränderungen der normalen Hautpigmentierung bei gewissen *Blutkrankheiten*. So kann z. B. bei der *perniciösen Anämie* eine diffuse Braunverfärbung der Haut mit Betonung

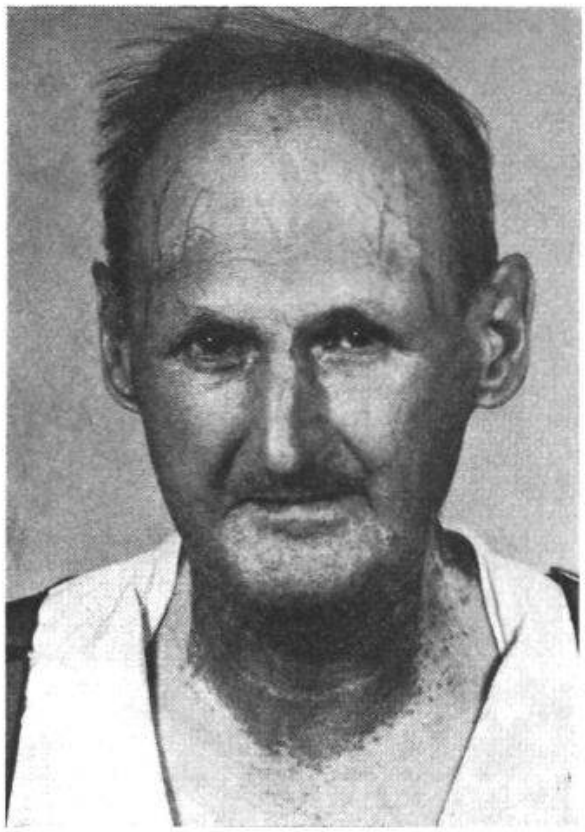

Abb. 8. Pigmentverschiebungen bei diffuser Sklerodermie.

der lichtexponierten Stellen auftreten, deren Ursache wir nicht kennen. Ähnliche Hyperpigmentierungen beobachtet man beim *Fanconi-Syndrom.*

Patienten mit *chronisch lymphatischer Leukämie* weisen gelegentlich eine tiefdunkelbraune bis kupferrote Haut auf. Hier kommt die Hyperpigmentierung meist über eine entzündliche Erythrodermie zustande. Gesellen sich vitiligoartige Depigmentierungen hinzu, so spricht man von einer *Leukomelanodermie* (Abb. 7). Es handelt sich dabei sehr wahrscheinlich um die Folge einer verschieden starken, entzündlichen Schädigung des pigmentbildenden Enzyms Tyrosinase: leichte Schädigung oder Reizung gibt Hyperpigmentierung, starke Schädigung Hypo- bis Depigmentierung.

Großflächige Hyper- und Depigmentierungen beobachtet man auch bei *diffuser Sklerodermie.* Ihr Auftreten weist auf einen Stillstand der Krankheit hin (Abb. 8).

Weiterhin beeinflussen bestimmte *Stoffwechselstörungen* die natürliche Hautpigmentierung. So besitzen Kinder mit *phenylpyruvischer Oligophrenie* (Phenylketonurie) eine auffallend helle Haut, helle Haare und blaue Augen. Besonders deutlich erkennt man diese Hypopigmentierung bei Japanern, die bei der Phenylketonurie braunes statt, wie sonst immer, tiefschwarzes Haar aufweisen. Die Farbaufhellung kommt dadurch zustande, daß bei dieser Krankheit die Umwandlung von Phenylalanin in Tyrosin nur noch in einem sehr geringen Ausmaß möglich ist. Das im Körper vermehrt vorhandene Phenylalanin verdrängt in der Haut das Tyrosin von der Tyro-

Abb. 9. Oben: hyperpigmentierte Haut bei Hämochromatose. – Unten: normale Haut (Kontrollperson).

sinase und hemmt dadurch kompetitiv die Melaninsynthese. Führt man solchen Kindern größere Mengen von Tyrosin zu oder verordnet ihnen eine phenylalaninfreie Diät, so dunkeln Haut und Haare (FITZPATRICK, SEIJI und MCGUGAN).

Hungerzustände und *Kachexie* können zu einer diffusen Hautmelanose führen. Möglicherweise zirkuliert dabei, ähnlich wie im Stress, vermehrt MSH im Blut. Als Ursache dieser Hyperpigmentierungen wird aber auch eine Photosensibilisierung infolge Vitaminmangels sowie eine mechanische Traumatisierung der Haut durch andauerndes Kratzen erwogen (BEERMANN und COLBURN).

Daß Kranke mit *Lebercirrhose*, z. B. mit deren biliärer Form, öfters eine dunkle Haut aufweisen, ist jedem Arzt bekannt. Histologische Untersuchungen haben dabei ergeben, daß die dunkle Haut vermehrt Melanin enthält.

Zu ähnlichen Hyperpigmentierungen führen *Speicher-Krankheiten*, wie z. B. der Morbus Gaucher und Morbus Niemann-Pick, wenn sie die Leber befallen. Man diskutiert als Ursache dieser hepatogenen Melaninvermehrungen eine gegenüber der Norm mangelhafte Inaktivierung von MSH und von Östrogenen in der kranken Leber (LORINCZ; MCGUINNESS; WHITLOCK).

Auch die *Hämochromatose* geht mit einer schweren Leberschädigung einher, und die tiefdunkle Hautfarbe solcher Patienten (Abb. 9) beruht möglicherweise ebenfalls auf einem erhöhten MSH-Blutspiegel infolge ungenügender Hormoninaktivierung in der Leber. Eisen, als Schwermetall vermag aber auch, wie wir bereits gesehen haben, in der Haut freie Sulfhydrylgruppen zu binden und kann auch so die Melaninbildung aktivieren. Jedenfalls beruht die Hyperpigmentierung bei Hämochromatose zur Hauptsache auf einem vermehrten cutanen Melaningehalt und nicht auf der Ablagerung von Eisen. Dies zeigt sich klinisch beim gemeinsamen Auftreten von Hämo-

chromatose und Vitiligo. Die vitiliginösen Herde bleiben, auch bei hohem Eisengehalt der Haut, milchig-weiß depigmentiert, da in ihnen kein Melanin vorhanden ist (PERDRUP und POULSEN). Die gemeinsame Ablagerung von Eisen und Melanin in der Haut gibt die für Hämochromatose charakteristischen grau-braunen Farbtöne.

Weiterhin können Kranke mit *cutaner Porphyrie* an lichtexponierten Hautstellen, also im Gesicht, an den Ohrmuscheln, im Nacken und an den Handrücken – neben depigmentierten Narben – diffuse Hyperpigmentierungen aufweisen. Obschon solche Patienten ebenfalls Leberfunktionsstörungen zeigen, kommt die Hyperpigmentierung hier in erster Linie über den Weg einer Porphyrinphotosensibilisierung und Entzündung zustande (BEERMANN und COLBURN).

Solche nach einer Entzündung auftretenden Hyperpigmentierungen, wie sie auch im Gefolge anderer Hautkrankheiten bekannt sind, bleiben während langer Zeit bestehen. Dies deshalb, weil das Melaninpigment durch die entzündlich geschädigte Basalmembran hindurch aus der Epidermis ins obere Corium gelangt und dort von Histiocyten, sogenannten Melanophoren, gespeichert wird. Der Abtransport des phagocytierten Melanins erfolgt auf dem Lymphweg und geht nur sehr langsam vor sich.

Diffuse Hyperpigmentierungen der Haut sowie chloasmaartige Gesichtsverfärbungen beobachtet man ferner bei der *Sprue*. Dabei kann man immer wieder feststellen, daß die braune Haut von Sprue-Patienten nach Verabreichung von Corticosteroiden aufhellt. Diese Tatsache weist möglicherweise auf eine vermehrte Sekretion von MSH oder ACTH als Ursache der Spruepigmentierung hin.

Die ab und zu bei Patienten mit *chronischer Niereninsuffizienz* vorhandenen schmutzig grau-braunen Hautverfärbungen sind besonders dem Internisten bekannt. Die Verfärbungen sind diffus, befallen jedoch am stärksten dem Licht ausgesetzte Hautstellen, besonders das Gesicht. Die Lippen und die Mundschleimhaut werden von den Pigmentierungen nicht betroffen.

Diese charakteristischen Verfärbungen beruhen zum Teil auf einer Ablagerung im Blut von retinierten aromatischen Substanzen, sogenannten Urochromogenen und Urochromen in der Haut (BECHER). THIERS, RAVAULT, COLOMB und LEJEUNE haben dazu bei solchen Patienten histologisch einen vermehrten Melaningehalt in der Epidermis nachgewiesen.

Ein letztes interessantes Kapitel der Beziehungen zwischen Melaninbildung und inneren Krankheiten stellen die durch *Tumoren* hervorgerufenen Pigmentveränderungen dar. Bei *metastasierenden Melanomen* z. B. hat man vereinzelt bläuliche Verfärbungen der ganzen Körperhaut beobachtet. Histologisch lag dabei eine diffuse Ablagerung von reichlichem, durch den Tumor und seine Metastasen gebildetem Melanin im oberen Corium vor (LERNER und FITZPATRICK). *Karzinome des Magendarmkanals* können gelegentlich an der Haut – ohne in die Nebennieren zu metastasieren – zu diffusen Melanosen führen. Solche Tumoren sezernieren möglicherweise pathologische Polypeptide mit MSH-artiger Wirkung. In ähn-

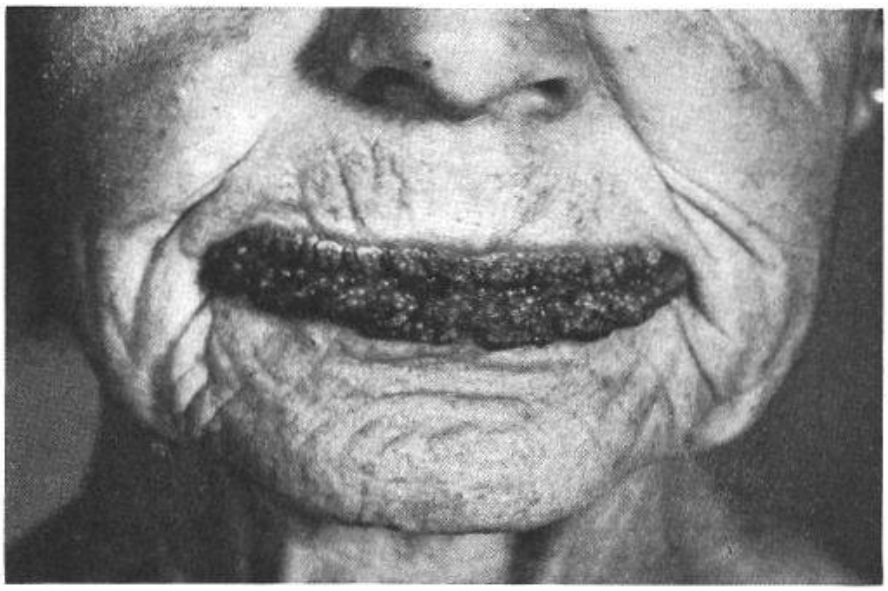

Abb. 10. Acanthosis nigricans, «roter und schwarzer Caviar» an den Lippen.

licher Weise können bekanntlich sekretorisch aktive Tumoren auch zu einem Cushing-Syndrom führen. Besonders eindrücklich ist dabei das Bild der *malignen Acanthosis nigricans* (OLLENDORFF-CURTH, HILBERG und MACHACEK). Dabei treten am Hals, in Axillen und Leisten, in der Genitalregion sowie an Lippen und Mundschleimhaut («roter und schwarzer Caviar») (Abb. 10) dunkelpigmentierte, papillomatöse Hautveränderungen auf. Praktisch immer liegt gleichzeitig ein Adenokarzinom vor, häufig im Magen. Wenn die ersten Hauterscheinungen der malignen Acanthosis nigricans auftreten, hat dieser Tumor regelmäßig bereits ausgedehnt metastasiert, und die Prognose ist infaust. Auch hier vermutet man als Ursache dieser eigenartigen Hautsymptome eine Sekretion von abnormen, pigment- und wachstumsanregenden Steroiden oder Polypeptiden durch den Tumor.

Unser gegenwärtiges Wissen über die kausalen Beziehungen zwischen Hautpigmentierung und inneren Krankheiten ist noch sehr lückenhaft. In Ermangelung eines biochemischen Beweises ziehen wir zu ihrer Erklärung nur zu oft Hypothesen heran. Bei der Seltenheit gewisser Beobachtungen stößt die wissenschaftliche Erforschung der Zusammenhänge auf große Schwierigkeiten. Dringend erwünscht wäre eine exakte Bestimmungsmethode für den ACTH- und MSH-Blutspiegel bei den verschiedenen Pigmentierungsstörungen.

Mit unseren Ausführungen wollten wir jedoch nur einige Hinweise dafür geben, bei welchen inneren Erkrankungen der Arzt Störungen der normalen Hautpigmentierung zu erwarten hat. Wenn Ihnen das hier Gesagte bei der Beurteilung eines Krankheitsfalles gelegentlich von Nutzen sein wird, so ist damit der Zweck meines Vortrages voll und ganz erfüllt.

Zusammenfassung

Der Zweck des Vortrages ist es, dem Arzt Hinweise dafür zu geben, bei welchen inneren Erkrankungen er Störungen der normalen Hautpigmentierung zu erwarten hat. Des besseren Verständnisses wegen wird einleitend kurz auf die Physiologie des Pigmentstoffwechsels, soweit sie heute bekannt ist, eingegangen. Dabei kommen Lokalisation und biologische Funktionen des Melanins in der menschlichen Haut, Herkunft der Pigmentzellen, sowie Biochemie und Topographie der Melaninsynthese zur Sprache. Erwähnt wird ferner die Bedeutung einiger pigmentregulierender Faktoren, wie von Sulfhydrylgruppen, UV-Strahlen und verschiedenen Hormonen.

Der klinische Teil der Arbeit beginnt mit der Besprechung der durch endokrine Erkrankungen ausgelösten Pigmentierungsstörungen, wobei die Addison- und die Schwangerschaftspigmentierungen im Vordergrund stehen. Es folgen in der Betrachtung die Veränderungen der normalen Hautpigmentierung durch Medikamente, besonders durch Psychopharmaka, ferner die Pigmentanomalien bei neuro-ektodermalen Entwicklungsstörungen, bei Nerven- und Blutkrankheiten, bei Sklerodermie, bei Stoffwechselstörungen, bei Lebercirrhose, Hämochromatose und anderen Krankheiten mit Leberbeteiligung, bei Sprue, chronischer Niereninsuffizienz sowie bei malignen Tumoren.

Résumé

Le but de cet exposé est de donner au praticien des indications sur les altérations cutanées qui peuvent survenir dans certaines affections internes. Pour en faciliter la compréhension, l'auteur expose d'abord la physiologie du métabolisme des pigments, telle qu'elle est connue aujourd'hui, en particulier, la localisation et les fonctions biologiques de la mélanine dans la peau humaine, l'origine des cellules pigmentaires, ainsi que la biochimie et la topographie de la synthèse de la mélanine. Puis l'on souligne l'importance de certains facteurs régulateurs des pigments, tels que le groupe des sulfhydryls, les rayons ultraviolets et différentes hormones.

La partie clinique de ce travail expose les troubles de pigmentation dus à certaines maladies endocrines, en premier lieu, la maladie d'Addison et les pigmentations gravidiques. Puis, parmi les autres altérations de la pigmentation cutanée, suivent celles dues à des médicaments, en particulier aux médicaments thymoleptiques, ensuite viennent les anomalies de pigmentation des troubles du développement neuro-ectodermal, dans les maladies des nerfs et du sang, dans la sclérodermie, dans les troubles métaboliques, dans la cirrhose hépatique, dans l'hématochromatose et dans d'autres maladies avec participation hépatique, dans la sprue, l'insuffisance rénale chronique, et enfin dans les tumeurs malignes.

Riassunto

Lo scopo del presente rapporto è quello di far vedere al medico nel caso di quali malattie interne bisogna aspettarsi disturbi della pigmentazione normale della pelle. Per facilitare la comprensione si discute succintamente all'inizio la fisiologia del metabolismo del pigmento. In tal modo si discutono pure localizzazione e funzione biologica della melanina nella pelle umana, provenienza delle cellule del pigmento come pure biochimica e topografia della sintesi melaninica. Si accenna inoltre all'importanza di certi fattori per la regolazione della pigmentazione come i gruppi di sulfidrili, i raggi ultravioletti e diversi ormoni.

La parte clinica del lavoro inizia con la discussione dei disturbi della pigmentazione causati da malattie endocrine, in modo speciale la malattia di Addison e la pigmentazione durante la gravidanza. Seguono i cambiamenti della pigmentazione cutanea normale causati dai medicinali, specialmente i psicofarmaci, inoltre le anomalie di pigmentazione nel caso di disturbi dello sviluppo neuro-ectodermale, di malattie nervose e del sangue, di sclerodermia, di disturbi metabolici, della cirrosi del fegato, emocromatosi ed inoltre malattie in cui il fegato è implicato, di sprue, insufficienza renale cronica e di tumori maligni.

Summary

The object of this lecture is to give the practitioner indications in which internal diseases he should expect disturbances of the normal skin pigmentation. For clarity, a short orientation of the physiology of pigmentation metabolism is given, in so far as it is known today. Localisation and biological functions of melanine in the human skin, origin of the pigment cells and biochemistry and topography of melanine synthesis is discussed. Furthermore, the significance of some pigment-regulating factors is mentioned, that of sulfhydryl groups, UV rays and different hormones.

The clinical section of the paper begins with the discussion of pigmentation disturbances caused by endocrine diseases, whereby Addison's and pregnancy pigmentation are predominant. A discussion of the changes of the normal skin pigmentation by medicaments, especially psychopharmaca is given, then follows pigment anomalies in neuro-ectodermal disorders of development, in nerve and blood diseases, in sclerodermia, in metabolic disorders, in liver cirrhosis, haemochromatosis and other diseases involving the liver, in sprue, chronic renal insufficiency and also malignant tumors.

Bavadekar A. V.: Local hydrocortisone and hypopigmentation. Brit. med. J. *1963*/II, 612.

Becher E.: Untersuchungen über das Zustandekommen der gelblichen Hautfärbung bei Niereninsuffizienz. Münch. med. Wschr. *77*, 1922 (1930).

Beermann H. und Colburn H. L.: Some aspects of pigmentation of the skin. Amer. J. med. Sci. *231*, 451 (1956).

Billingham R. E.: Dendritic cells. J. Anat. (Lond.) *82*, 93 (1948).

BILLINGHAM R. E.: Dendritic cells in pigmented human skin. J. Anat. (Lond.) *83*, 109 (1949).

BILLINGHAM R. E. und SILVERS W. K.: The melanocytes of mammals. Quart. Rev. Biol. *35*, 1 (1960).

BIRBECK M. S. C. und BARNICOT N. A.: Electron microscopic studies on pigment formation in human hair follicles. In: Pigment cell biology (M. GORDON Ed.), S. 549. Academic Press, New York 1959.

BLOCH B.: Das Pigment, Hdb. Haut- und Geschl. Krankh. (hrsg. von J. JADASSOHN), Bd. I/1: Anatomie der Haut, S. 434. Springer, Berlin 1927.

BLOCH B. und SCHRAFL A.: Experimentelle Untersuchungen über den Einfluß des Ovarialhormons auf die Pigmentbildung. Arch. Derm. Syph. (Berl.) *165*, 268 (1932).

BOISSONNAS R. A.: Die chemische Forschung auf dem Gebiete des MSH. 8. Sympos. Dtsch. Ges. Endokr., München März 1961, S. 195. Springer, Berlin/Göttingen/Heidelberg 1962.

CAWLEY E. P. und CURTIS A. C.: Lentigo senilis. Arch. Derm. Syph. (Chic.) *62*, 635 (1950).

DERBES V. J., FLEMING G. und BECKER S. W.: Generalized cutaneous pigmentation of diencephalic origin. Arch. Derm. Syph. (Chic.) *72*, 13 (1955).

DESAULES P. A.: Mündliche Mitteilung 1966.

DESAULES P. A., BARTHE P., SCHÄR B. und STAEHELIN M.: The adrenocorticotrophic properties of α-melanophore-stimulating hormone. Acta endocr. (Kbh.) *51*, 609 (1966).

DROCHMANS P.: Etude au microscope électronique du mécanisme de la pigmentation mélanique. Arch. belges Derm. *16*, 155 (1960).

ESODA E. C. J.: Chloasma from progestational oral contraceptives. Arch. Derm. Syph. (Chic.) *87*, 486 (1963).

FELLOWS R. R., BUCHENAN J. R., PETERSON R. E. und STOKES P. E.: Chronic primary adrenal insufficiency without hyperpigmentation. New Engl. J. Med. *267*, 215 (1962).

FIERZ H. E.: Über die Wirkung von weiblichen Sexualhormonen auf der Meerschweinchenzitze. Helv. chim. Acta *22*, 989 (1939).

FITZPATRICK T. B.: Mammalian melanin biosynthesis. Trans. St. John's Hosp. derm. Soc. (Lond.) *51*, 1 (1965).

FITZPATRICK T. B., BECKER S. W. jr., LERNER A. B. und MONTGOMERY H.: Tyrosinase in human skin: demonstration of its presence and its role in human melanin formation. Science *112*, 223 (1950).

FITZPATRICK T. B. und BREATHNACH A. S.: Das epidermale Melanin-Einheits-System. Derm. Wschr. *147*, 481 (1963).

FITZPATRICK T. B., SEIJI M. und MCGUGAN A. D.: Melanin pigmentation. New Engl. J. Med. *265*, 328, 374, 430 (1961).

FLÜCKIGER E.: Die Melanocyten stimulierenden Hormone der Adenohypophyse. Naunyn-Schmiedeberg's Arch. exp. Path. Pharmak., *245*, 168 (1963).

FRIEDEN E. H. und BOZER J. M.: Effect of administration of intermedin upon melanin content of skin of rana pipiens. Proc. Soc. exp. Biol. (N.Y.) *77*, 35 (1951).

GREINER A. C. und BERRY K.: Skin pigmentation and corneal and lens opacities with prolonged chlorpromazine therapy. Canad. med. Ass. J. *90*, 663 (1964).

GULDBERG G.: Untersuchungen über die Ursache der Schwangerschaftspigmentierung. Virchow's Arch. path. Anat. *294*, 213 (1934).

HARROLD B. P.: Syndrome resembling Addison's disease following prolonged treatment with Busulphan. Brit. med. J. *1966*/I, 463.

HAXTHAUSEN H.: Skin changes in chronic encephalitis. Acta derm. venereol. (Stockh.) *13*, 408 (1932).

HAYS G. B. und WHEELER C. E.: Slate-gray color in patients receiving chlorpromazine. Arch. Derm. Syph. (Chic.) *90*, 471 (1964).

HOFF F.: Erkrankungen der Nebenniere. Münch. med. Wschr. *99*, 587 (1957).

HUNTER H. M. D. und JENKINS D. M. D.: Occurrence of skin pigmentation during mesantoin therapy. J. Amer. med. Ass. *147*, 744 (1951).

IPPEN H.: Das Zirbeldrüsenhormon Melatonin und die zentrale Pigmentsteuerung. Dtsch. med. Wschr. *86*, 307 (1961).

JADASSOHN W.: «Akanthogene Hormonwirkung». Schweiz. med. Wschr. *71*, 6 (1941).

JADASSOHN W.: Hyperpigmentierung und Depigmentierung. Hautarzt *14*, 141 (1963).

JEGHERS H., MCKUSICK V. A. und KATZ K. H.: Generalized intestinal polyposis and melanin spots of the oral mucosa, lips and digits. New Engl. J. Med. *241*, 993, 1031 (1949).

KINOSITA H.: Electrophoretic theory of pigment migration within fish melanophore. Ann. N.Y. Acad. Sci. *100*, 992 (1963).

KLOSTERMANN G. F.: Zur Kenntnis der Pigmentfleckenpolypose. Arch. klin. exp. Derm. *226*, 182 (1966).

KREBS A.: Chloasmaartige Hyperpigmentierungen nach Behandlung mit Hydantoinpräparaten. Schweiz. med. Wschr. *94*, 748 (1964).

KRIVOY W. A. und GUILLEMIN R.: Antagonism of chlorpromazine by β-melanocyte stimulating hormone (β-MSH). Experientia (Basel) *18*, 20 (1962).

KUSKE H. und KREBS A.: Hyperpigmentierungen vom Typus des Chloasmas nach Behandlung mit Hydantoin-Präparaten. Dermatologica (Basel) *129*, 121 (1964).

LERNER A. B.: Melaninpigmentation. Amer. J. Med. *19*, 902 (1955).

LERNER A. B. und CASE J. D.: Pigment cell regulatory factors. J. invest. Derm. *32*, 211 (1959).

LERNER A. B. und FITZPATRICK T. B.: Biochemistry of melanin formation. Physiol. Rev. *30*, 91 (1950).

LERNER A. B. und TAKAHASHI Y.: Hormonal control of melanin pigmentation. Recent Progr. Hormone Res. *12*, 303 (1956).

LEVER W. F.: Histopathology of the skin, 3. Aufl. J. B. Lippincott Co., Philadelphia/Montreal 1961.

LORINCZ A. L.: Disturbances of melanin-pigmentation. J. invest. Derm. *32*, 223 (1959).

MCGUINNESS B. W.: Melanocyte-stimulating hormone: A clinical and laboratory study. Ann. N.Y. Acad. Sci. *100*, 640 (1963).

MCGUIRE J. S. und LERNER A. B.: Effects of tricosapeptide "ACTH" and α-melanocyte-stimulating hormone on the skin color of man. Ann. N.Y. Acad. Sci. *100*, 622 (1963).

MASSON P.: Pigment cells in man. The biology of melanomas. Spec. Publ. N.Y. Acad. Sci. *4*, 15 (1948).

MITCHELL R. E.: The effect of prolonged solar radiation on melanocytes of the human epidermis. J. invest. Derm. *41*, 199 (1963).

MÖLLER H.: Pigmentary disturbances due to drugs. Acta derm. venereol. (Stockh.) *46*, 423 (1966).

NEY R. L., OGATA E., SHIMIZU N., NICHOLSON W. E. und LIDDLE G. W.: Structure-function relationships of ACTH and MSH analogues. Proc. IInd int. Congr. Endocr. London 1964, Symposium 58. Excerpta Medica Found. Amsterdam, Internat. Congr. Ser. 83, 1965.

OLLENDORFF-CURTH H., HILBERG A. W. und MACHACEK G. F.: The site and histology of the cancer associated with malignant acanthosis nigricans. Cancer *15*, 364 (1962).

PATHAK M. A., SINESI S. J. und SZABO G.: The effect of a single dose of ultraviolet radiation on epidermal melanocytes. J. invest. Derm. *45*, 520 (1965).

PERDRUP A. und POULSEN H.: Hemochromatosis and vitiligo. Arch. Derm. Syph. (Chic.) *90*, 34 (1964).

PERROT und BOURJALA: Cas pour diagnostic: «un visage mauve». Bull. Soc. franç. Derm. Syph. *69*, 631 (1962).

PINKUS H.: Mitotic division of human dendritic melanoblasts. J. invest. Derm. *13*, 309 (1949).

RAPER H. S.: The aerobic oxidases. Physiol. Rev. *8*, 245 (1928).

RAPER H. S.: Some problems of tyrosine metabolism. J. chem. Soc. *1938*/I, 125.

SATANOVE A.: Pigmentation due to phenothiazines in high and prolonged dosage. J. Amer. med. Ass. *191*, 263 (1965).

SCHETMAN D., HAMBRICK G. W. und WILSON CH. E.: Cutaneous changes following local injection of triamcinolone. Arch. Derm. Syph. (Chic.) *88*, 820 (1963).

SCHWYZER R., COSTOPANAGIOTES A. und SIEBER P.: Zwei Synthesen des α-Melanotropins (α-MSH) mit Hilfe leicht entfernbarer Schutzgruppen. Helv. chim. Acta *46*, 870 (1963).

SCHWYZER R., ISELIN B., KAPPELER H., RINIKER B., RITTEL W. und ZUBER H.: Die Synthese des β-Melanotropins (β-MSH) mit der Aminosäurensequenz des bovinen Hormons. Helv. chim. Acta *46*, 1975 (1963).

SCHWYZER R. und SIEBER P.: Total synthesis of adrenocorticotrophic hormone. Nature (Lond.) *199*, 172 (1963).

SCOTT G. T.: Suppression of melanocyte dispersion in the frog by psychic energizers. Nature (Lond.) *193*, 552 (1962).

SEIJI M., SHIMAO K., BIRBECK M. S. C. und FITZPATRICK T. B.: Subcellular localisation of melanin biosynthesis. Ann. N.Y. Acad. Sci. *100*, 497 (1963).

SEIJI M., SHIMAO K., FITZPATRICK T. B. und BIRBECK M. S. C.: The site of biosynthesis of mammalian tyrosinase. J. invest. Derm. *37*, 359 (1961).

SHIZUME K. und LERNER A. B.: Determination of melanocyte-stimulating hormone in urine and blood. J. clin. Endocr. *14*, 1491 (1954).

SNELL R. S.: The effect of corticotrophin on the activity of mammalian epidermal melanocytes. J. Endocr. *28*, 79 (1963).

SNELL R. S.: Effect of the α melanocyte stimulating hormone of the pituitary on mammalian epidermal melanocytes. J. invest. Derm. *42*, 337 (1964).

SNELL R. S. und BISCHITZ P. G.: The effect of large doses of estrogen and estrogen and progesterone on melanin pigmentation. J. invest. Derm. *35*, 73 (1960).

SZABO G.: Quantitative histological investigations on melanocyte system of the human epidermis. In: Pigment cell biology (M. GORDON Ed.), S. 99. Academic Press, New York 1959.

TANAKA A., PICKERING B. T. und CHOH HAO LI: Relationship of chemical structure to in vitro lipolytic activity of peptides occurring in adrenocorticotropic and melanocyte-stimulating hormones. Arch. Biochem. Biophys. *99*, 294 (1962).

THIERS H., RAVAULT P. P., COLOMB D. und LEJEUNE E.: La mélanodermie brightique. Ann. Derm. Syph. (Paris) *85*, 267 (1958).

WALTHARD B.: Funktionen der Nebennierenrinde, insbesondere der Zona glomerulosa (Nebennierenrinde und Hautpigmentation). Acta endocr. (Kbh.) *5*, 61 (1950).

WHITLOCK F. A.: Melanin pigmentation and hepatic disease. Arch. Derm. Syph. (Chic.) *64*, 23 (1951).

WIGERT V.: Katatonie und Melanodermie. Acta psychiat. (Kbh.) *1*, 84 (1926).

WRIGHT R. M. und LERNER A. B.: On the movement of pigment granules in frog melanocytes. Endocrinology *66*, 599 (1960).

ZELICKSON A. S.: Skin changes and chlorpromazine. J. Amer. med. Ass. *198*, 341 (1966).

ZIMMERMANN A. A. und BECKER S. W. jr.: Precursors of epidermal melanocytes in the negro fetus. In: Pigment cell biology (M. GORDON Ed.), S. 159. Academic Press, New York 1959.

ZIMMERMANN A. A. und CORNBLEET TH.: The development of epidermal pigmentation in the negro fetus. J. invest. Derm. *11*, 383 (1948).

Adresse des Verfassers: PD. Dr. A. Krebs, Oberarzt, Dermatologische Universitätsklinik, Inselspital, 3000 Bern.