

Zeitschrift: Bulletin der Schweizerischen Akademie der Medizinischen Wissenschaften = Bulletin de l'Académie suisse des sciences médicales = Bollettino dell' Accademia svizzera delle scienze mediche

Band: 23 (1967)

Artikel: Porphyrie

Autor: Ziegler, G.

DOI: <https://doi.org/10.5169/seals-307701>

Nutzungsbedingungen

Die ETH-Bibliothek ist die Anbieterin der digitalisierten Zeitschriften. Sie besitzt keine Urheberrechte an den Zeitschriften und ist nicht verantwortlich für deren Inhalte. Die Rechte liegen in der Regel bei den Herausgebern beziehungsweise den externen Rechteinhabern. [Siehe Rechtliche Hinweise.](#)

Conditions d'utilisation

L'ETH Library est le fournisseur des revues numérisées. Elle ne détient aucun droit d'auteur sur les revues et n'est pas responsable de leur contenu. En règle générale, les droits sont détenus par les éditeurs ou les détenteurs de droits externes. [Voir Informations légales.](#)

Terms of use

The ETH Library is the provider of the digitised journals. It does not own any copyrights to the journals and is not responsible for their content. The rights usually lie with the publishers or the external rights holders. [See Legal notice.](#)

Download PDF: 18.10.2024

ETH-Bibliothek Zürich, E-Periodica, <https://www.e-periodica.ch>

Aus der Dermatologischen Universitätsklinik Basel – Vorsteher: Prof. R. Schuppli

Porphyrie

G. ZIEGLER

Die Porphyrine gehören zu den Pyrrolfarbstoffen. Ihre Bedeutung liegt darin, daß sie mit Eisen das Häm und damit den wichtigsten Bestandteil des Hämoglobins und verschiedener Zellfermente bilden. Eine Reihe von Krankheiten führen zu Störungen der Porphyrinsynthese. Ihnen liegt einerseits eine meist angeborene Störung im Porphyrinstoffwechsel zugrunde, andererseits findet sich eine erhöhte Porphyrinausscheidung als Begleitsymptom mancher Krankheiten. Diese symptomatischen Koproporphyrinurien sind streng von den Porphyrien zu trennen. Sie treten bei Intoxikationen auf (Gold, Salvarsan, Blei), aber auch bei fieberhaften Erkrankungen, Leberaffektionen, Anämien und ausgedehnten Hautleiden.

Die Porphyrien werden heute als selbständige, voneinander weitgehend unabhängige Krankheitsbilder aufgefaßt. Zu ihrer Abklärung stehen zuverlässige Untersuchungsmethoden zur Verfügung.

Einteilung der Porphyrien

Eine Porphyrie kann pathogenetisch zwei verschiedene Ursachen haben. Bei den *erythropoetischen Porphyrien* liegt die Porphyrinstoffwechselstörung vorwiegend im Knochenmark, während bei den *hepatischen Porphyrien* die Leberbeteiligung im Vordergrund steht.

Einteilung der Porphyrien in erythropoetische und hepatische Formen

A. Erythropoetische Porphyrien	1. Porphyria congenita Günther 2. Erythropoetische Protoporphyririe 3. Erythropoetische Koproporphyririe
B. Hepatische Porphyrien	1. Akute intermittierende Porphyrie (AIP) 2. Porphyria variegata (PV) 3. Porphyria cutanea tarda (PCT)

Klinik der erythropoetischen Porphyrien

Porphyria congenita. Diese nach GÜNTHER benannte Krankheit wird rezessiv vererbt, tritt bald nach der Geburt oder spätestens in den ersten Lebensjahren auf mit den charakteristischen Symptomen eines roten Urins, einer hochgradigen Lichtdermatose

und einer hämolytischen Anämie mit Milzvergrößerung. Es finden sich Porphyrine vom Isomerentyp I in großen Mengen. Die Günthersche Porphyrie ist eine der seltensten Krankheiten überhaupt.

Erythropoetische Protoporphyrurie. Diese Anomalie der Hämsynthese führt zu einer starken Vermehrung von Protoporphyrin in den Erythrocyten. Der Erbgang ist dominant oder unregelmäßig dominant. Die Anamnese ist immer charakteristisch: Bereits in früher Kindheit kommt es nach Sonneneinwirkung im Bereich der freien Hautpartien zu Rötung und Schwellung der Haut (protoporphyrinämische Lichtdermatose). Die Urinporphyrine sind nicht erhöht, da Protoporphyrin nicht durch die Niere ausgeschieden wird. Dafür findet sich reichlich Protoporphyrin in den Faeces.

Erythropoetische Koproporphyrurie. Das klinische Bild der koproporphyrinämischen Lichtdermatose verhält sich analog der erythropoetischen Protoporphyrurie. Die Koproporphyrine überwiegen jedoch in Erythrocyten und Faeces.

Klinik der hepatischen Porphyrien

Akute intermittierende Porphyrie. Die akute Porphyrie wurde vor allem in Schweden bekannt. Der Erbmodus ist dominant, und es erkranken vorwiegend Frauen. Im Alter von 20–40 Jahren beginnt die Krankheit meist mit abdominalen Symptomen, kolikartigen Schmerzen und hartnäckiger Obstipation. Erbrechen, Tachykardie und Hypertonie vervollständigen das Bild. Daneben zeigen die Patienten oft große Unruhe, Verwirrtheit und schwerste Schlaflosigkeit. Auf dem Höhepunkt der Anfälle können Lähmungen auftreten. Eine Atemlähmung ist oft Ursache für einen letalen Ausgang. Pathognomonisch ist der Nachweis einer extrem gesteigerten Ausscheidung von Porphyrinvorstufen (Porphobilinogen und Aminolävulinsäure). Auch im Intervall ist deren Ausscheidung erhöht. Die Haut kann eine diffuse Pigmentierung aufweisen.

Porphyria variegata. Es handelt sich ebenfalls um eine genetisch bedingte Stoffwechselstörung mit dominantem Erbgang. Synonym gelten die Bezeichnungen «gemischte Porphyrie», «kombinierte Porphyrie», «cutane Porphyrie mit Porphobilinogenurie», «Protokoproporphyrurie» u. a. Große Stammbäume existieren in Südafrika, aber auch bei uns tritt diese Krankheit nicht so selten auf, wie früher angenommen wurde. Betroffen sind vor allem Frauen zwischen 20 und 40 Jahren. Die Porphyria variegata unterscheidet sich zum Teil klinisch, jedenfalls biochemisch und prognostisch von der akuten Porphyrie. Die Krankheit kann unter der gleichen Symptomatik verlaufen wie letztere. Gleichzeitig oder zwischen den akuten abdominalen Krisen, aber auch ganz ohne solche anamnestische Angaben, treten Hautveränderungen vom Typ der Bullosis mechanica et actinica auf, welche als charakteristisch für die Porphyria cutanea tarda bezeichnet werden. Im akuten Anfall mit internen Symptomen findet man ebenfalls eine stark erhöhte Ausscheidung von Porphyrinvorstufen. Die Prognose ist besser als bei der akuten Porphyrie.

Porphyria cutanea tarda. Diese chronische hepatische Porphyrie ohne gesicherten Erbgang betrifft vorwiegend ältere Leute zwischen 40 und 70 Jahren, insbesondere Männer mit nachweisbaren Leberveränderungen und Alkoholanamnese. Typisch ist die erhöhte mechanische Lädierbarkeit der Haut mit Erosionen, Blasen, Narbenbildung und Pigmentierung an den dem Licht ausgesetzten Hautpartien (Bullosis mechanica et actinica). Daneben trifft man Veränderungen nach Art der Cutis rhomboidalis nuchae und gelegentlich sklerodermieartige Hautveränderungen sowie Hypertrichose. Diese Porphyrieform zeichnet sich besonders durch die Ausscheidung von höhercarboxylierten Urinporphyrinen aus.

Seltene Porphyrinstoffwechselstörungen sind die *asymptomatische idiopathische Koproporphyrurie* sowie die *Purpura porphyrinurica*.

Bei allen Porphyrien liegt pathogenetisch eine übermäßige Bildung von Porphyrinvorstufen vor. Es handelt sich wahrscheinlich um eine Über-

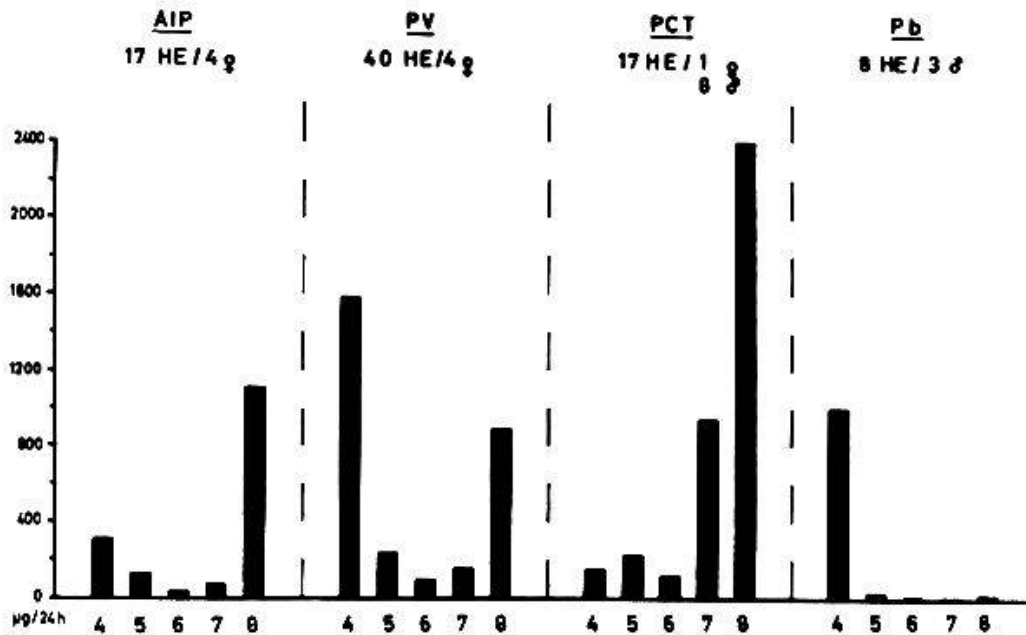


Abb. 1. Mittelwerte quantitativer Hochspannungselektrophoresen (HE) von Urinporphyrin mit 4 bis 8 Carboxylgruppen bei akuter Porphyrie (AIP), Porphyria variegata (PV), Porphyria cutanea tarda (PCT) und Pb-Porphyrinurie (Pb). Normalwerte für 4-COOH-Porphyrine bis 120 µg/d, für 8-COOH-Porphyrine bis 30 µg/d.

produktion von Aminolävulinsäure unter dem Einfluß der Aminolävulinsäuresynthase infolge eines schlecht ausgerichteten Regulationsmechanismus. Durch porphyrinogene Substanzen kann der Stoffwechsel völlig aus dem Gleichgewicht gebracht werden, so daß die Krankheit klinisch manifest wird.

Diagnostische Abklärung von Porphyrien

Da keine der klinischen Zeichen für eine bestimmte Porphyrie pathognomonisch sind, ist man auf Untersuchungen im Laboratorium angewiesen. Den klassischen rotfluoreszierenden Urin findet man nur bei sehr hohen Porphyrinwerten. Wenn der Urin einige Zeit gestanden hat, ist er jedoch meist dunkel.

Bei den akut verlaufenden Porphyrien (AIP, PV) kann die stark erhöhte Porphobilinogenausscheidung mit dem Ehrlichschen Reagens in einfacher Weise nachgewiesen werden (Schwartz-Watson-Test). Die genaue quantitative Bestimmung erfolgt säulenchromatographisch. Die Untersuchung der Porphyrinvorstufen gibt bereits eine erste Differenzierung und sagt bei den akuten Verlaufsformen etwas über die Schwere des Krankheitsfalles aus.

Die klassische Bestimmung der Urinporphyrine mit organischen Lösungsmitteln (Äther, Äthylacetat) trennt die Porphyrien von den anderen Porphyrinurien durch den Nachweis von Uroporphyrin. Sie gestattet jedoch keine Unterscheidung innerhalb der Gruppe der hepatischen Porphyrien, denn es werden nur Porphyringemische extrahiert. Eine bessere Fraktionierung der Porphyrine und eine weitgehend zuverlässige Unterscheidung der drei wichtigsten hepatischen Porphyrien (AIP, PV, PCT) vermittelt die

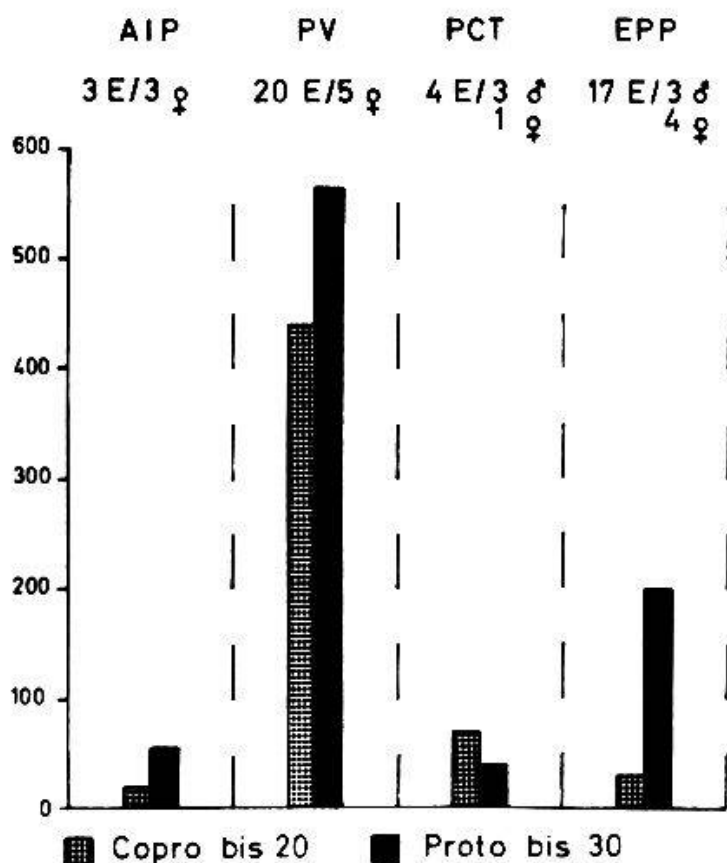


Abb. 2. Stuhlporphyrine ($\mu\text{g/g}$ Trockengewicht). Mittelwerte quantitativer Stuhl-extraktionen bei akuter Porphyrie (AIP), Porphyria variegata (PV), Porphyria cutanea tarda (PCT) und erythropoetischer Protoporphyrurie (EPP).

Hochspannungselektrophorese. Die Urinporphyrine trennen dabei entsprechend der Anzahl der Carboxylgruppen, wobei das Uroporphyrin mit 8 Carboxylgruppen am weitesten anodenwärts wandert. Abb. 1 zeigt die Verschiedenartigkeit der hochspannungselektrophoretischen Porphyrinausscheidungsmuster bei den drei hepatischen Porphyrien und der Bleiporphyrinurie. Im Vordergrund stehen bei der akuten Porphyrie 8-COOH-Porphyrine (Uroporphyrin), bei der Porphyria variegata 4-(Koproporphyrin) sowie 8-COOH-Porphyrine und bei der Porphyria cutanea tarda höhercarboxylierte Porphyrine (7 + 8-COOH-Porphyrine).

Eine wertvolle Ergänzung in diagnostischer Hinsicht bringen die Porphyrinbestimmungen in den Faeces. Hier zeichnet sich vor allem die Porphyria variegata durch hohe Kopro- und Protoporphyrinwerte aus. Höhere Protoporphyrinwerte finden sich sonst nur noch bei der erythropoetischen Protoporphyrurie (Abb. 2).

Die Untersuchung der Erythrocytenporphyrine erlaubt die Abklärung der erythropoetischen Porphyrien. In diesen Fällen ist auch eine intensive Rotfluoreszenz der Erythrocyten im UV-Licht nachzuweisen. Hohe Protoporphyrinwerte findet man bei der erythropoetischen Protoporphyrurie und in diesem Ausmaß höchstens noch bei der Bleiintoxikation (Abb. 3).

Alle Untersuchungen dienen auch zur Erfassung der latenten Porphyriker.

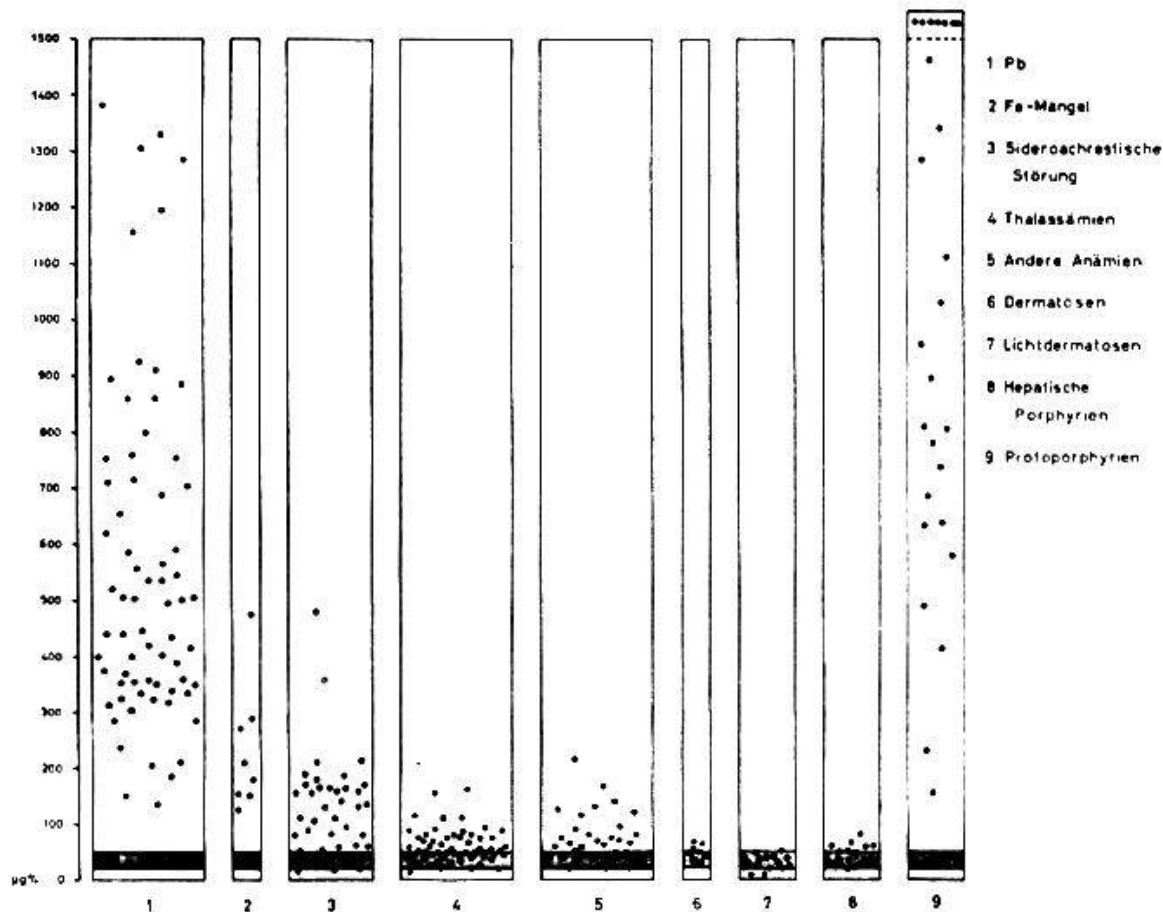


Abb. 3. Erythrocyten-Protoporphyrin (1964–1966) bei Porphyrien, verschiedenen Anämien und Dermatosen. Normalbereich schraffiert.

Dies ist deshalb wichtig, da bei den hepatischen Porphyrien in 90% ein auslösender Faktor für den jeweiligen Porphyrieschub verantwortlich gemacht werden kann. Hier bedeuten die porphyrinogenen Medikamente eine wesentliche Gefahr (Narcotica, Hypnotica, Analgetica u. a.). Die Kenntnis dieser Faktoren ist gleichzeitig die Grundlage für die Prophylaxe.

Zusammenfassung

Die Porphyrien sind selbständige, voneinander unabhängige Erkrankungen, denen oft eine angeborene Störung des Porphyrinstoffwechsels zugrunde liegt. Die erythropoetischen Porphyrien sind selten. Bei den hepatischen Porphyrien findet man charakteristische Hautveränderungen nach Art der Bullosis mechanica et actinica sowohl bei der Porphyria cutanea tarda wie bei der Porphyria variegata.

Zuverlässige biochemisch-diagnostische Kriterien erlauben die Abklärung von Porphyriefällen. In ihrer Gesamtheit ermöglichen sie in den meisten Fällen eine sichere Diagnose. Zur Differenzierung der hepatischen Porphyrien eignet sich besonders die hochspannungselektrophoretische Trennung der Porphyrine.

Résumé

Les porphyries sont des affections autonomes, indépendantes l'une de l'autre, qui ont souvent à leur origine des troubles congénitaux du métabolisme porphyrinique. Les porphyries érythropoïétiques sont rares. Dans les porphyries hépatiques, on trouve des altérations cutanées caractéristiques, du genre de la bullosis mechanica et actinica, aussi bien dans la porphyria cutanea tarda que dans la porphyria variegata.

Des critères diagnostiques biochimiques éprouvés permettent d'éclaircir des cas de porphyrie. Dans leur ensemble, ils rendent possible une diagnose sûre dans la plupart des cas. La séparation électrophorétique à haute tension des porphyrines est particulièrement indiquée pour différencier les porphyries hépatiques.

Riassunto

Le porfirie sono affezioni autonome, indipendenti tra di loro, spesso originate da un disturbo congenito del metabolismo porfirinico. Le porfirie eritropoietiche sono rare. Nelle porfirie epatiche si osservano delle alterazioni cutanee caratteristiche del genere della bullosis mechanica et actinica, tanto nella porphyria cutanea tarda quanto nella porphyria variegata.

Dei criteri diagnostici biochimici provati permettono di chiarire i casi di porfiria. Nella loro totalità, essi rendono possibile una diagnosi sicura nella maggioranza dei casi. La scissione elettroforetica ad alta tensione delle porfirine è particolarmente indicata per differenziare le porfirie epatiche.

Summary

The different porphyrias are separate, individual diseases in which there is often a basis of congenital disorder of porphyrine metabolism. The erythropoietic porphyrias are rare. In the hepatic porphyria, there are characteristic skin changes in the nature of bullosis mechanica et actinica, both in porphyria cutanea tarda and in porphyria variegata.

Reliable biochemical criteria for diagnosis permit a clear ordering of cases of porphyria. In their totality they provide a definite diagnosis in most of the cases. For the differentiation of hepatic porphyria cases, the high tension electrophoretic separation is especially suited.

GOLDBERG A. und RIMINGTON C.: Diseases of porphyrin metabolism. C. C. Thomas, Springfield Ill. 1962.

RIMINGTON C.: Quantitative determination of porphobilinogen and porphyrins in urine and faeces. Chemical Pathologists, broadsheet No. 36 (new series), 1961.

CLOTTEN R. und CLOTTEN A.: Hochspannungselektrophorese. Georg Thieme, Stuttgart 1962.

WRANNE L.: Free erythrocyte copro- and protoporphyrin. Acta paediat. (Uppsala) 49, Suppl. 124 (1960).

Adresse des Verfassers: Dr. G. Ziegler, Oberarzt an der Dermatologischen Universitätsklinik, Petersgraben 9, 4000 Basel.