Zeitschrift: Bulletin der Schweizerischen Akademie der Medizinischen Wissenschaften = Bulletin de l'Académie suisse des sciences médicales = Bollettino dell' Accademia svizzera delle scienze mediche

Herausgeber: Schweizerische Akademie der Medizinischen Wissenschaften

Band: 24 (1968)

Artikel: Les tumeurs cérébrales chez l'homme

Autor: Rabinowicz, T.

DOI: https://doi.org/10.5169/seals-307727

Nutzungsbedingungen

Die ETH-Bibliothek ist die Anbieterin der digitalisierten Zeitschriften auf E-Periodica. Sie besitzt keine Urheberrechte an den Zeitschriften und ist nicht verantwortlich für deren Inhalte. Die Rechte liegen in der Regel bei den Herausgebern beziehungsweise den externen Rechteinhabern. Das Veröffentlichen von Bildern in Print- und Online-Publikationen sowie auf Social Media-Kanälen oder Webseiten ist nur mit vorheriger Genehmigung der Rechteinhaber erlaubt. Mehr erfahren

Conditions d'utilisation

L'ETH Library est le fournisseur des revues numérisées. Elle ne détient aucun droit d'auteur sur les revues et n'est pas responsable de leur contenu. En règle générale, les droits sont détenus par les éditeurs ou les détenteurs de droits externes. La reproduction d'images dans des publications imprimées ou en ligne ainsi que sur des canaux de médias sociaux ou des sites web n'est autorisée qu'avec l'accord préalable des détenteurs des droits. En savoir plus

Terms of use

The ETH Library is the provider of the digitised journals. It does not own any copyrights to the journals and is not responsible for their content. The rights usually lie with the publishers or the external rights holders. Publishing images in print and online publications, as well as on social media channels or websites, is only permitted with the prior consent of the rights holders. Find out more

Download PDF: 13.07.2025

ETH-Bibliothek Zürich, E-Periodica, https://www.e-periodica.ch

C.D.:616.831.006

Division autonome de Neuropathologie, Hôpital Cantonal Universitaire, Lausanne

Les tumeurs cérébrales chez l'homme

TH. RABINOWICZ

Ce travail doit se limiter à une survue rapide des tumeurs cérébrales humaines. Cependant un bref rappel embryologique me paraît utile au début de cette sorte de résumé.

Quelques données embryologiques

Au moment de la fermeture du tube neural, soit aux environs de la 3e à la 4e semaine du développement, ce tube est constitué par une seule couche de cellules cylindriques. Par la suite, ces dernières prolifèrent et finissent par créer une sorte de stratification en épaississant la paroi du tube. Dans ce qui sera plus tard la moelle, les cellules nerveuses vont rester autour du canal central tandis que dans les régions antérieures (futurs hémisphères cérébraux) la situation sera plus compliquée. Après la phase à une seule couche, on distingue dans le tube neural primitif trois couches constituées par: une région épendymaire interne contenant les cellules germinales, une couche intermédiaire appelée manteau, dans laquelle les cellules en prolifération vont se déplacer et une couche externe marginale qui contiendra les fibres de la future moelle.

La couche germinale ou épendymaire fournira les cellules nerveuses ainsi que les cellules gliales. Ces cellules germinales vont se diviser pour former deux types de cellules: l'un part en migration dans le manteau et l'autre reste sur place dans la couche germinative. Les cellules en migration subissent une transformation au cours de leur déplacement vers l'extérieur et en même temps développent des prolongements: elles passent de l'état de neuroblastes apolaires (sans dendrites) à celui de neuroblastes bipolaires (deux prolongements). L'un de ces prolongements va régresser transformant cette cellule en un élément unipolaire ou neuroblaste. Ce dernier va développer d'autres dendrites et constituer le neurone adulte.

Parmi les cellules restées en place dans la couche germinative, certaines vont garder une attache avec la membrane interne, proche de la couche épendymaire, tout en envoyant un prolongement périphérique vers l'extérieur. Ces éléments constituent les spongioblastes. Ils se transforment en astrocytes après avoir abandonné leurs attaches aux membranes limitantes

internes et externes. Les cellules qui restent fixées au revêtement interne deviendront les cellules épendymaires et vont tapisser les cavités ventriculaires du système nerveux adulte.

D'autres cellules similaires aux spongioblastes se séparent également de leurs connections avec le revêtement interne et constitueront les médulloblastes qui deviendront chez l'adulte les oligodendrocytes. Astrocytes et oligoglie assurent entre autres fonctions le support des cellules nerveuses et des éléments conducteurs de l'influx nerveux.

Les cellules de la microglie ont une origine encore discutée; elles semblent provenir du mésenchyme.

Lors de la fermeture du tube neural, la crête neurale constitue un lieu de plissement qui entre en relation avec le mésenchyme sous-jacent et avec le revêtement ectodermique situé en bordure. Les troubles dans le développement de la crête neurale sont très vraisemblablement en relation avec les phacomatoses et peuvent être à l'origine de certains hamartomes.

Toutes les cellules que nous venons de voir dans ce bref rappel embryologique à l'exception des éléments microgliaux, peuvent former des tumeurs dans le système nerveux.

Nous reprenons de ZÜLCH le tableau ci-joint des tumeurs au sens large du terme, rencontrées dans le cerveau et ses organes annexes.

Classification des «tumeurs»
selon K. J. ZÜLCH

A. Tumeurs d'origine neuro-épithéliale
- I. Médulloblastomes
  - a) Rétinoblastome
  - b) Pinéaloblastome
  - c) Médulloblastome du cervelet
  - d) Sympathoblastome
- II. Gliomes
  - 2. Spongioblastomes (y compris les «astrocytomes» du cervelet)
  - 3. Oligodendroglione
  - 4. Astrocytomes (fibrillaire, protoplasmique, gigantocellulaire, astroblastome et astrocytome malin)
  - 5. Glioblastomes (globuliforme, fusiforme, multiforme)
- III. Paragliomes
  - 6. Ependymome
  - 7. Papillome des plexus choroïdes
  - 8. Pinéalome
  - 9. Neuronome
- IV. Gangliocytomes
  - 10. Gangliocytome
    - a) Gangliocytome du cerveau, du bulbe et de la moelle
    - b) Gangliocytome du cervelet
    - c) Gangliocytome du sympathique

B. Tumeurs d'origine mésodermique
- 11. Méningiomes (endothéliomateux, fibromateux, angiomateux)
- 12. Angioblastome

13. Fibrome
14. Sarcomes
    a) Sarcome diffus des méninges
    b) Sarcome diffus des vaisseaux sanguins
    c) Sarcome circonscrit de l'arachnoïde du cervelet
    d) Sarcome circonscrit des vaisseaux sanguins (sarcome monstro-cellulaire)
    e) Fibrosarcome
    f) Mélanomatose primaire diffuse
15. Chondrome
16. Lipome
17. Ostéome
18. Chordome

C. Tumeurs d'origine ectodermique

19. Crâniopharyngiome
20. Adénomes hypophysaires
    a) éosinophile
    b) basophile
    c) chromophobe
21. Epithéliome cylindromateux

D. Tumeurs malformatives

22. Epidermoïde
23. Dermoïde
24. Tératome

E. Malformations et tumeurs vasculaires

25. Angiomes et anévrismes
    a) Angiome caverneux
    b) Angiome capillaire (télangiectasies)
    c) Angiome veineux
    d) Angiome artérioveineux anévrismal (angiome artérioveineux congénital)
    e) Angiome capillaire et veineux calcifiant de Sturge-Weber
    f) Anévrisme, varices et anévrismes artérioveineux

F. Autres tumeurs

26. Processus tumoraux non classifiables
27. Métastases
28. Parasites
    a) Cysticerques
    b) Echinocoques
    c) Autres parasites
29. Granulomes et mycoses
    a) Granulome tuberculeux
    b) Gomme
    c) Mycoses
30. Arachnoïdite et épendymite
    a) Arachnoïdite adhésive cystique
    b) Ependymite

Données statistiques

Notre expérience porte à Lausanne sur environ 500 cas de tumeurs cérébrales, dont une partie a déjà servi à l'établissement de la statistique de A. Reymond. Je vous donne donc très rapidement une petite statistique

établie sur les derniers 18 mois. Nous avons reçu dans cette période 82 biopsies de tumeurs cérébrales et nous relevons d'emblée que les tumeurs d'origine gliale (glioblastome, astrocytome, etc.) en forment plus du quart soit 28, suivies par les méningiomes au nombre de 23. Les métastases sont au nombre de 11 et repésentent le 3e type de tumeur rencontré par ordre de fréquence dans notre matériel. Viennent ensuite 5 neurinomes, 3 hamartomes et 3 cas d'adénomes hypophysaires. Enfin 2 cas d'hémangiomes, 2 cas de médulloblastomes et 2 autres types de tumeurs[1].

Une statistique portant sur un nombre important de cas (4000) a été publiée par ZÜLCH; le lecteur pourra s'y référer.

Nous allons maintenant voir très rapidement les principaux types de tumeurs cérébrales. Je renvoie aux ouvrages de ZÜLCH, ARENDT, RUSSELL et RUBINSTEIN pour les illustrations mais je présenterai quelques cas plus rares ou quelques formes inaccoutumées de tumeurs que nous avons eu l'occasion d'observer.

Médulloblastome

Le médulloblastome (appelé aussi neuroblastome, neurospongiome, etc.) est une tumeur cérébrale, rencontrée chez l'enfant avec un maximum de fréquence entre la 7e et la 12e année, rarement au-delà de 20 ans. La tumeur part le plus souvent du vermis du cervelet, est très infiltrante, faisant volontiers des métastases dans les espaces sous-arachnoïdiens. Elle est constituée par de petites cellules allongées assez régulières, isomorphes, à noyaux foncés se disposant volontiers presque en couches («kammartig», ZÜLCH) ou en pseudo-rosettes, c'est-à-dire radiairement autour d'un point plus ou moins virtuel.

La tumeur ne contient pas de filaments gliaux mais renferme de nombreux capillaires. Elle a peu de tendance à se nécroser et ne forme pas de kyste mais la métastatisation peut être très extensive et arriver jusqu'à la queue de cheval, transportée par le liquide céphalo-rachidien. Cette tumeur touche plus souvent les garçons que les filles. Dans les statistiques importantes, elle est rencontrée avec une fréquence de l'ordre de 4% parmi les tumeurs intracrâniennes.

Spongioblastome

La variante cérébelleuse en est appelée aussi astrocytome du cervelet. En dehors de la localisation cérébelleuse, on la rencontre dans les hémisphères cérébraux à proximité des ventricules latéraux, autour du quatrième ventricule, dans le chiasma optique et l'hypothalamus ainsi que dans la moelle. La tumeur est infiltrante, constituée par des cellules fusiformes se disposant en cordons, ou envahissant diffusément l'axe blanc avec relativement peu de mitoses mais une abondante formation de fibres gliales, dont

---

[1] Nous remercions le Prof. E. ZANDER de l'envoi des biopsies utilisées pour ce travail. – Nos remerciements vont également à MM. les Prof. CHR. HEDINGER et J.-L. NICOD, respectivement directeur et ancien directeur de l'Institut d'Anatomie Pathologique de Lausanne, de l'envoi du matériel utilisé dans cette étude.

certaines tuméfiées ou fractionnées sont décrites sous le nom de fibres de Rosenthal. La tumeur peut présenter des kystes par dégénérescence mais ne fait pas de métastase et, extirpée assez tôt, ne récidive en général pas. Malheureusement, elle est souvent très mal placée au point de vue opératoire et de surcroît, peut se trouver dans le cadre d'une maladie de Recklinghausen. C'est également une tumeur de la 1re et de la 2e enfance qui touche surtout les fillettes pour le spongioblastome cérébelleux et le sexe masculin pour les autres formes. On la rencontre dans environ 7% des tumeurs intracrâniennes.

La variante cérébelleuse est illustrée ici par le cas d'une jeune femme, décédée à l'âge de 31 ans (cas 1 du travail JÉQUIER-RABINOWICZ) dans une clinique psychiatrique avec le diagnostic de céphalées d'origine hystérique. Des troubles de l'équilibre étaient apparus dans les derniers mois chez cette malade, présentant par ailleurs des naevi pigmentaires et de volumineux molluscum pendulum sur le corps ainsi que des fibrolipomes sous-cutanés au visage.

Le psychiatre qui l'a examinée a noté l'existence de manifestations qualifiées d'hystériformes par moment bruyantes et à d'autres avec ahurissement et apathie. Deux semaines avant le décès, apparition de crises épileptiformes, de secousses myocloniques du bras gauche, de vomissements avec fortes céphalées et de mouvements de contorsions du tronc. A l'autopsie, on trouve un fort agrandissement de l'hémisphère cérébelleux gauche ainsi que du pont et des signes d'œdème cérébral. L'histologie est illustrée par les figures ci-jointes et complétée par deux autres cas déjà publiés dans le travail mentionné ci-dessus (Fig. 1–6).

Astrocytome

Il s'agit d'une tumeur le plus souvent diffuse à localisation volontiers frontale mais également présente dans les autres régions de l'hémisphère cérébral ainsi que dans le thalamus et le tronc cérébral. La tumeur semble avoir une croissance lente à disposition parfois nodulaire. La consistance de la tumeur est souvent qualifiée de caoutchoutée. Comme son nom l'indique, elle est principalement constituée d'astrocytes et l'on distingue à plus ou moins juste titre une forme fibrillaire et une forme protoplasmique toutes deux caractérisées par une densité assez faible des cellules. Le stroma vasculaire est discret, en général capillaire, mais des bourgeons vasculaires plus importants peuvent apparaître ainsi que de petites formations kystiques. La tumeur ne fait en général pas de métastases dans le système nerveux mais peut devenir maligne, évoluant en glioblastome. Il s'agit d'une tumeur de l'âge moyen (30–40 ans), touchant un peu plus souvent les hommes que les femmes. Elle constitue le 6% environ des tumeurs intracrâniennes.

Glioblastome multiforme

Il s'agit d'une des tumeurs gliales les plus malignes et malheureusement aussi des plus fréquentes chez l'homme. Elle envahit principalement l'axe blanc cérébral qu'il soit frontal, pariétal, temporal ou occipital et a une forte tendance à envahir le corps calleux pour apparaître dans l'autre hémisphère, en donnant ainsi une forme de papillon dans la coupe frontale du cerveau.

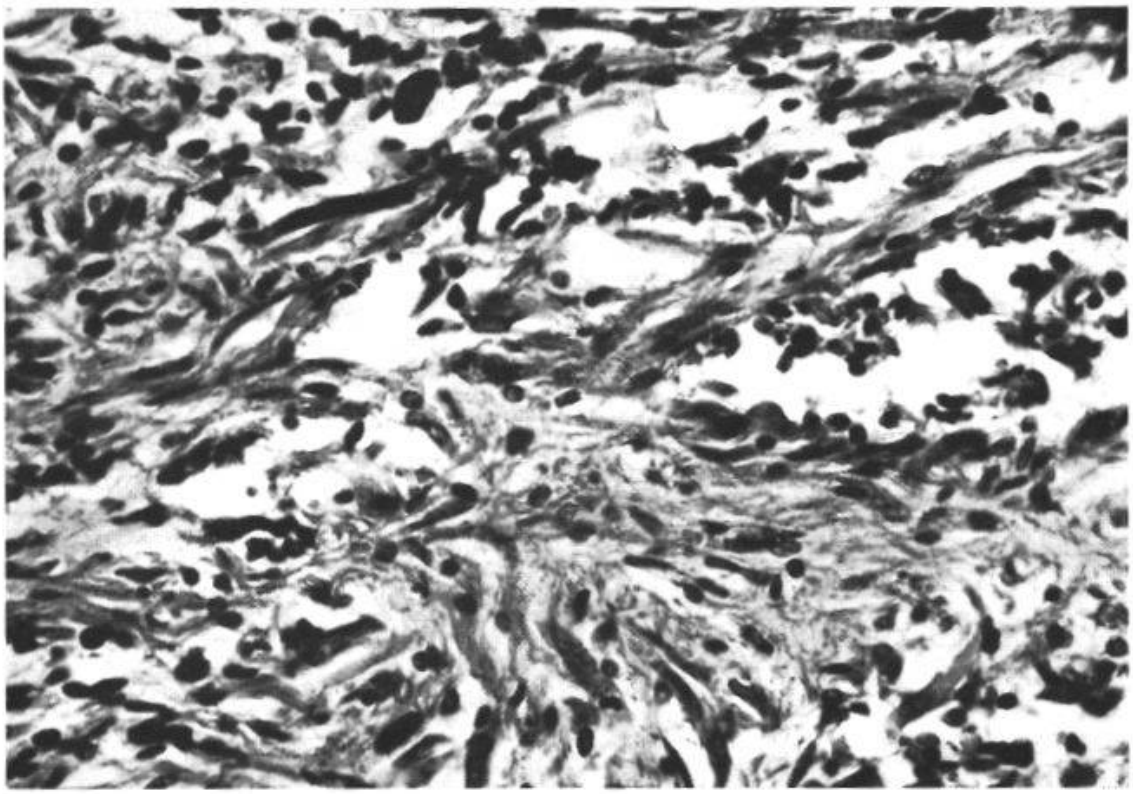

Fig. 1. G = 250×. HE. Cellules fusiformes d'un spongioblastome du pont.

Fig. 2. G = 350×. Imprégnation argentique de la névroglie, technique de Maurer. Filaments gliaux en massue ou irrégulièrement tuméfiés (fibres de Rosenthal).

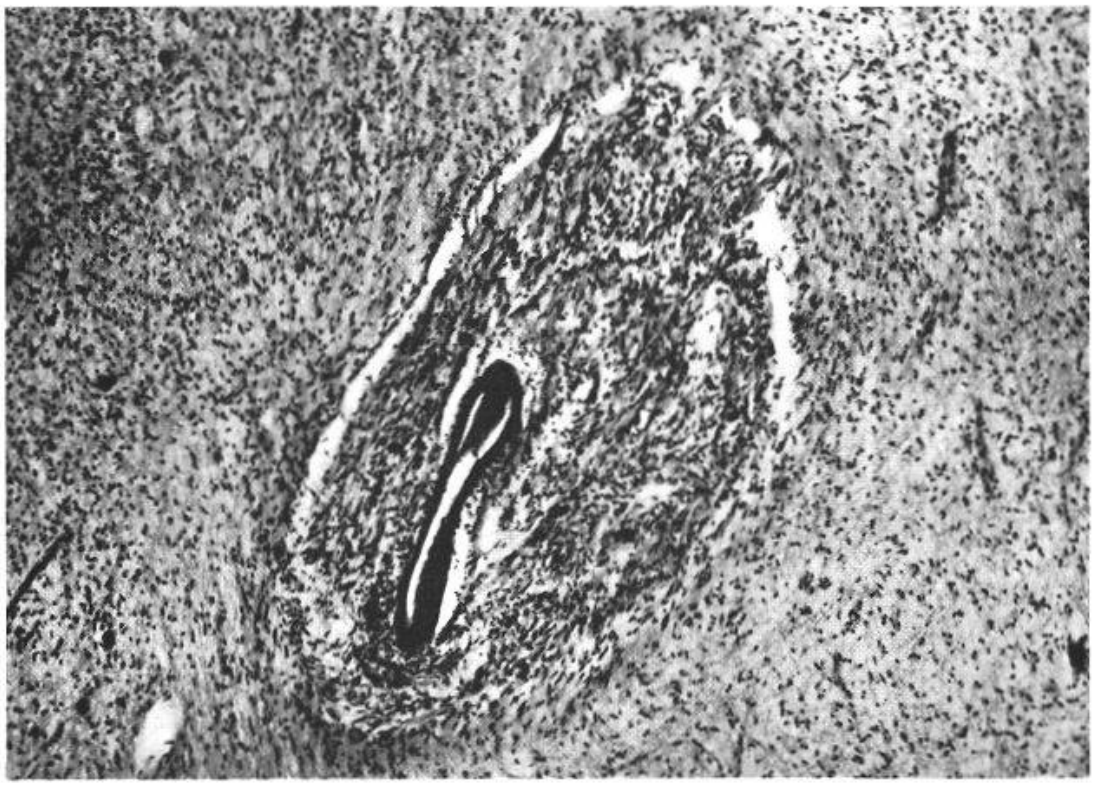

Fig. 3. G = 80 ×. HE. Prolifération périvasculaire du spongioblastome.

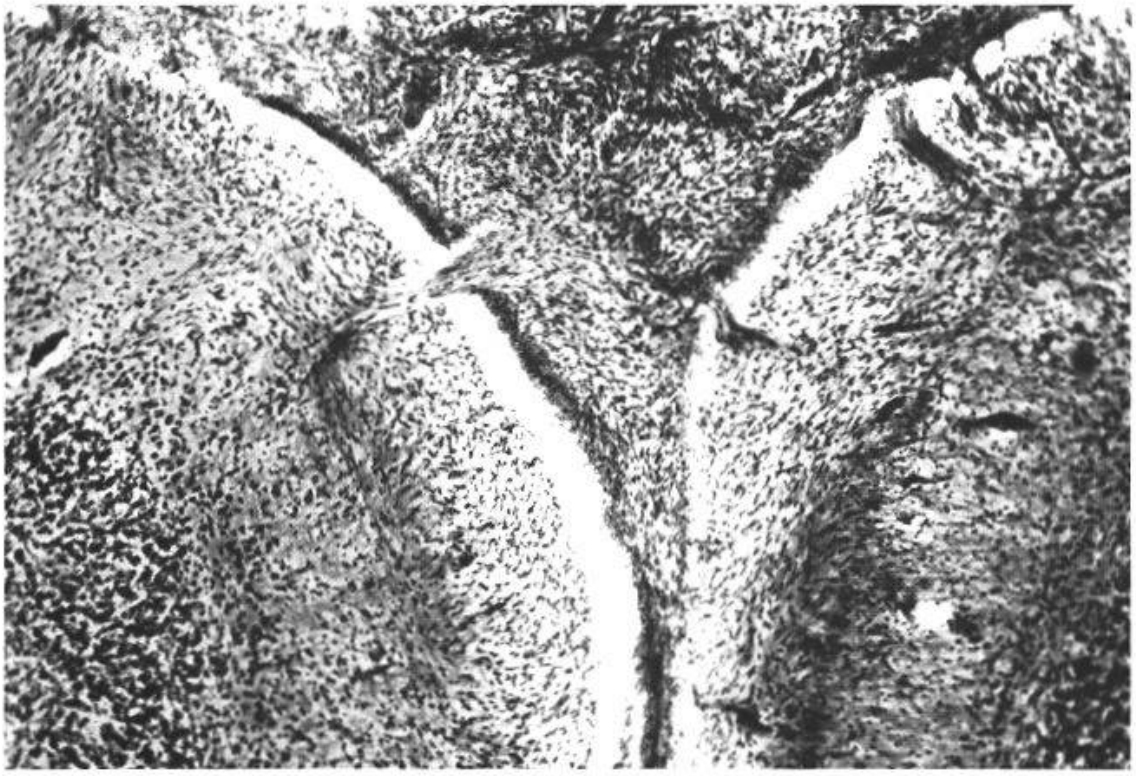

Fig. 4. G = 30 ×. Imprégnation argentique de la névroglie selon Maurer. Cortex cérébelleux montrant une gliose marginale de Chaslin (recouvrant la couche moléculaire). Ponts glio-mésenchymateux rejoignant la glie de Chaslin avec un placard glio-fibro-angiomateux superficiel remplissant l'espace entre deux replis du cortex cérébelleux.

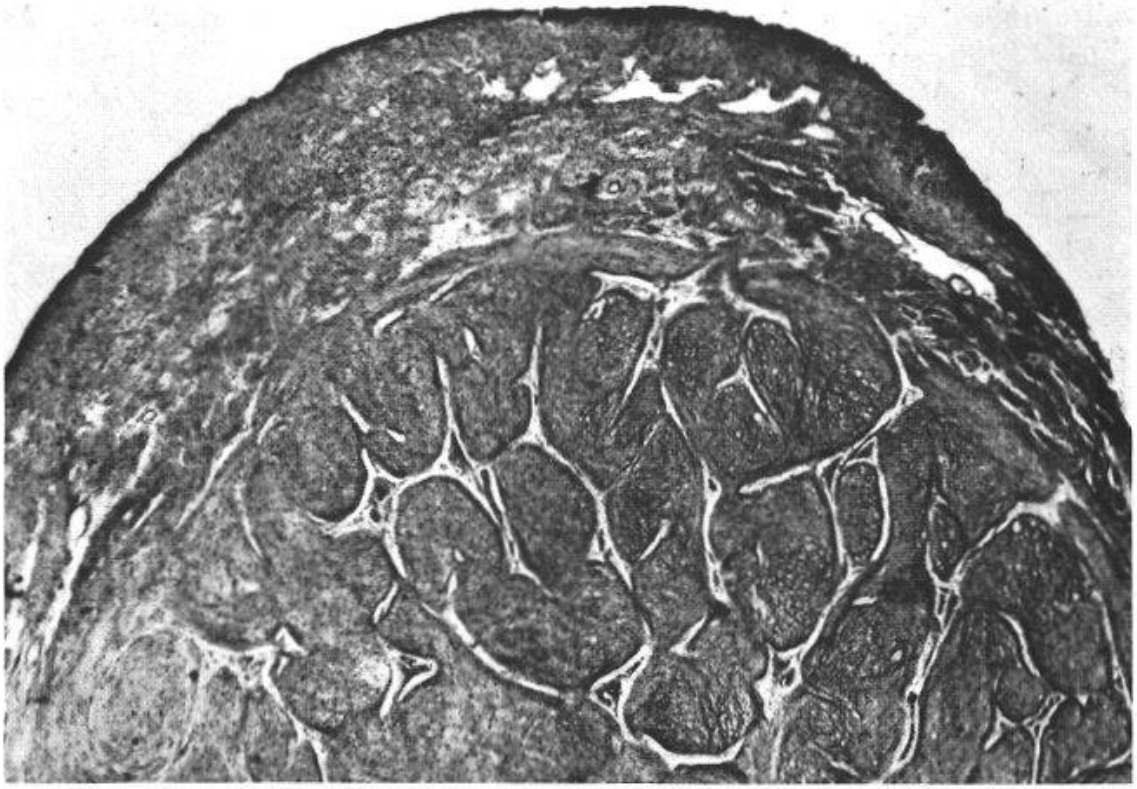

Fig. 5. G = 20×. HE. Gliose superficielle enserrant le nerf optique.

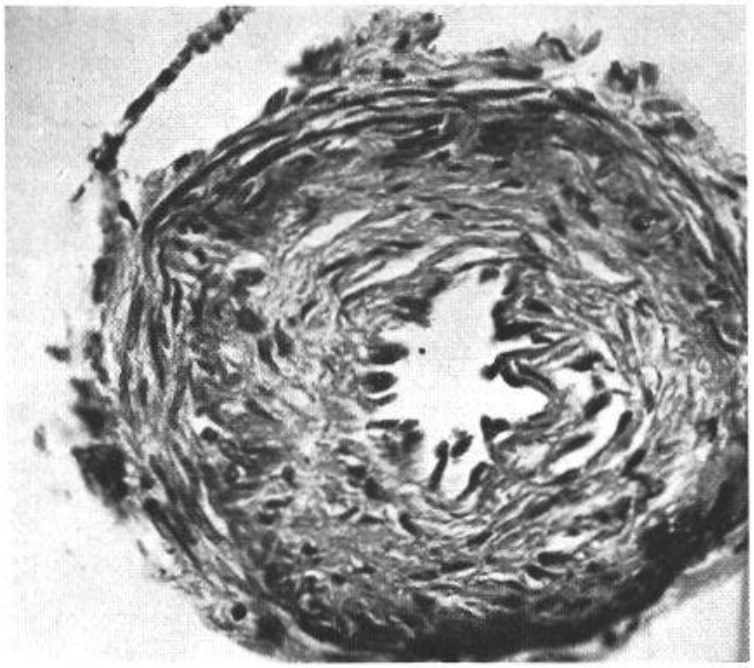

Fig. 6. G = 180×. HE. Artériole juxta-hypophysaire montrant une considérable hyperplasie de l'intima (lésion de Reubi).

Un point de départ en plein corps calleux, dans le thalamus et dans le pont est également possible. La croissance est rapidement extensive, très infiltrante quoique assez bien délimitée malgré un œdème périfocal important. A l'œil nu, la tumeur est très riche en petites hémorragies et en nécroses. Au microscope, elle est constituée d'éléments gliaux très polymorphes parfois

fusiformes, souvent en cellules géantes multinucléées. Les mitoses sont nombreuses et la croissance est tellement rapide que les fibres gliales ne se rencontrent pratiquement pas dans cette tumeur, dont la vascularisation est par ailleurs très anarchique. Les néoformations de vaisseaux sanguins, les vaisseaux sinusoïdes, angiomateux, bourgeonnants avec thromboses sont fréquents et expliquent les nécroses tumorales et les hémorragies. Des formations kystiques peuvent exister et une croissance multifocale a été décrite. Le glioblastome multiforme touche les hommes 2 fois plus souvent que les femmes et l'âge de plus grande fréquence se situe entre 40 et 60 ans. Cette tumeur représente un peu plus de 12% de l'ensemble des tumeurs intracrâniennes dans les grandes statistiques.

Outre les images classiques pour lesquelles nous renvoyons aux traités, nous vous montrerons ici un cas, survenu chez une enfant décédée à l'âge de 8 ans (197 SN 66). A 7 ans, cette fillette présente soudainement des céphalées avec vomissements, suivis de crises épileptiques du type jacksonien. Les différents examens permettent de localiser une tumeur dans la région frontale droite et une intervention est décidée après une évolution aiguë d'environ 5 semaines. La biopsie à ce moment révèle un glioblastome multiforme très anaplasique mais à cellules tumorales de taille habituelle. Après cette opération suivie de radiothérapie au Bétatron, l'enfant a encore vécu 7 mois. A l'examen anatomique, nous avons rencontré comme attendu un glioblastome multiforme extraordinairement invasif, touchant les régions fronto-pariétales des deux côtés ainsi que les lobes temporal et occipital droits, avec des nécroses très étendues et une hydrocéphalie interne considérable.

Cette tumeur est maintenant très riche en cellules fusiformes mais de petite taille et elle rappelle certains gliomes du chien. Il est possible que l'aspect histologique particulier de ce cas soit dû non seulement à l'effet du Bétatron mais également à l'âge très jeune du début de cette tumeur (Fig. 7 et 8).

D'une manière générale, le glioblastome multiforme examiné à plusieurs endroits, donne souvent l'impression d'un astrocytome qui se serait transformé. KERNOHAN a décrit quatre stades dans cette évolution:

Le stade 1 correspond à un astrocytome tranquille relativement bénin: tous les astrocytes semblent normaux, pas d'anaplasie, ni de mitose, ni de prolifération vasculaire, ni de nécrose et densité cellulaire faible. Le stade 2 est un astrocytome plus actif, dans lequel quelques vaisseaux sanguins bourgeonnants apparaissent: presque tous les astrocytes semblent normaux mais un léger degré d'anaplasie est visible en général sans mitose, la densité cellulaire reste encore faible. Avec le stade 3 commencent les formes franchement malignes dont la structure est encore assez riche en astrocytes. Une bonne moitié de ces derniers apparaissent encore normaux et l'anaplasie cellulaire est modérée. Des cellules géantes font leur apparition et les mitoses sont assez fréquentes (une par champ du microscope au fort grossissement). La densité cellulaire a augmenté et les proliférations vasculaires et les nécroses apparaissent. Le stade 4 représente la forme du glioblastome très malin que vous venez de voir: il ne reste que peu d'astrocytes normaux, l'anaplasie est très prononcée, les mitoses sont fréquentes (4–5 par champ du microscope au fort grossissement), la densité cellulaire est très forte, les proliférations vasculaires et les nécroses sont fréquentes.

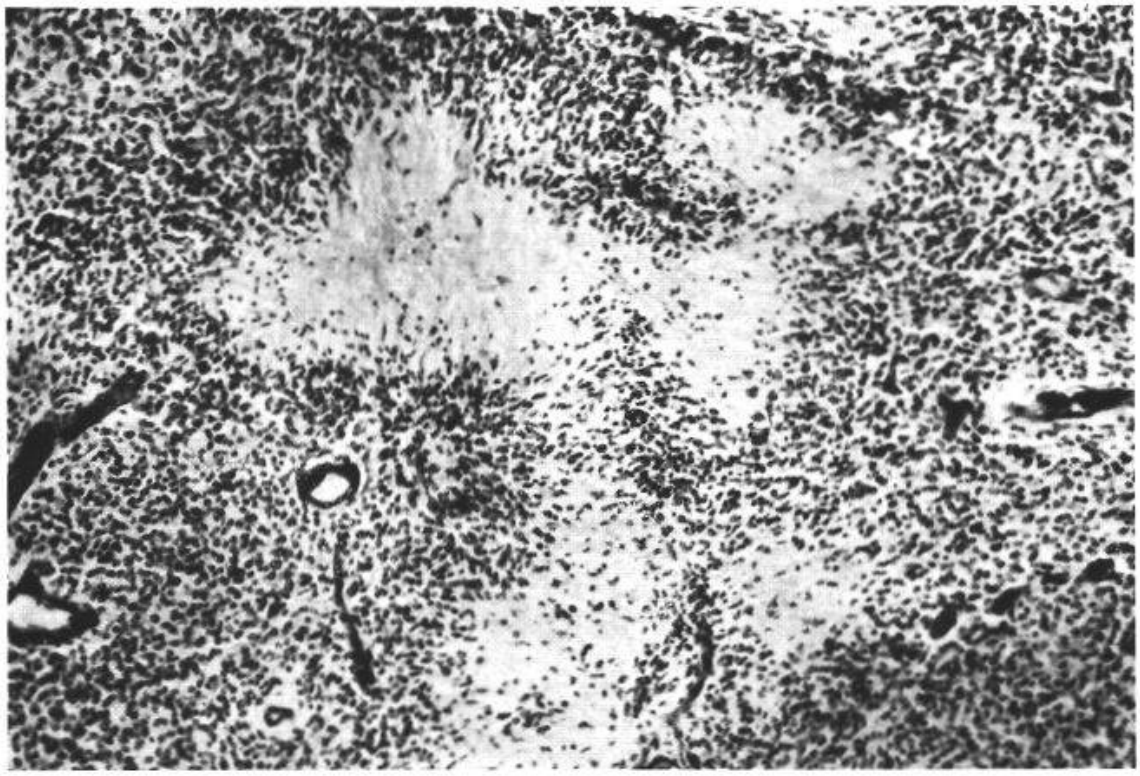

Fig. 7. G = 80 ×. HE. Nécroses en contours géographiques dans un glioblastome infantile irradié. Notez la petite taille des cellules tumorales.

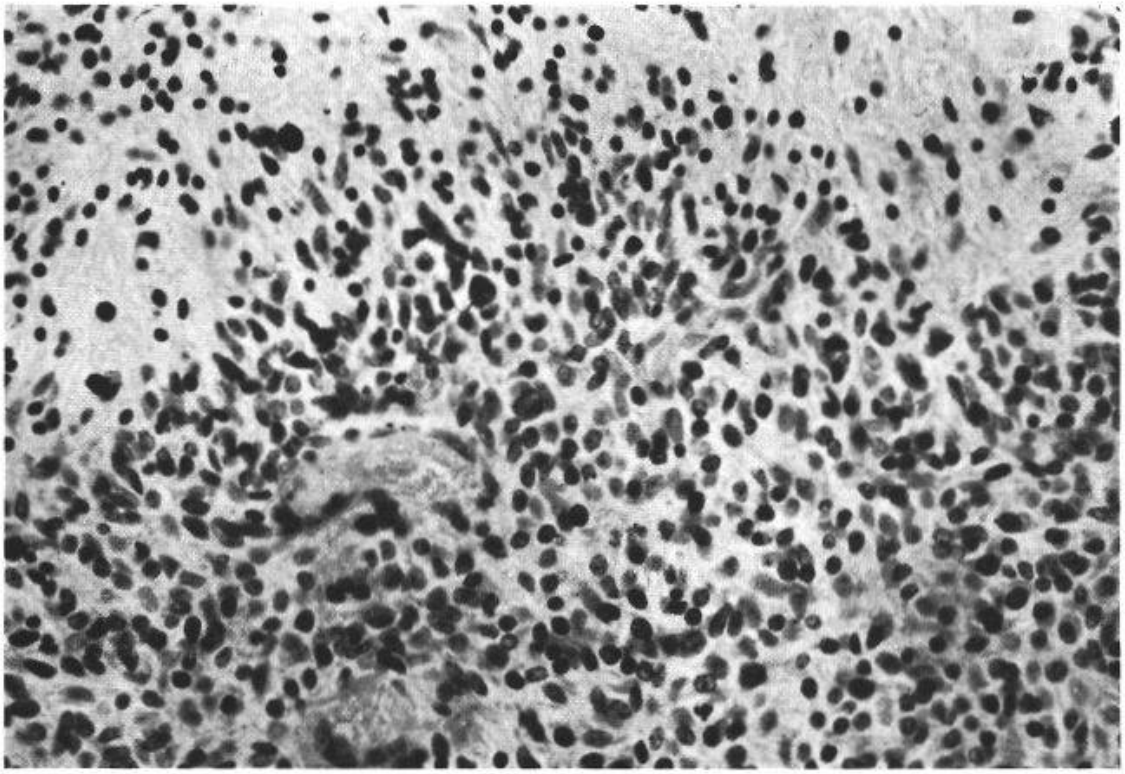

Fig. 8. G = 320 ×. HE. Détail de la figure précédente à proximité d'une nécrose.

En dehors des variantes dues à l'âge et à l'évolution, sont apparues plus récemment des variantes dues à la thérapeutique. La radiothérapie provoque des hyalinoses et des proliférations vasculaires et entraîne de larges nécroses. Le traitement par le Métothrexate donne une image différente dans ce sens que les nécroses forment de vastes plages avec des vaisseaux sanguins fibreux et thrombosés. Il n'y a pas de prolifération capillaire et il semble que le produit provoque une sorte de sidération tumorale avec nécrose cellulaire massive, nécrose souvent centrée par des vaisseaux sanguins. Ceci est vraisemblablement en relation avec le fait que le produit arrive par la circulation.

Oligodendrogliome

Il s'agit d'une tumeur gliale, caractérisée par la petite taille et l'aspect arrondi des cellules, ce qui lui a fait donner aussi le nom de gliome à petites cellules rondes. On le trouve à peu près dans les mêmes régions que le glioblastome multiforme et parfois dans le cervelet. La tumeur peut se développer en coulées et est surtout caractérisée par les petites calcifications micronodulaires qu'on y rencontre fréquemment. Elle peut être multifocale. L'histologie révèle des cordons de petites cellules arrondies à protoplasme clair ressemblant à de l'oligoglie. La densité cellulaire est forte. Des zones à cellules fusiformes, polymorphes et même astrocytaires sont assez souvent rencontrées dans l'oligodendrogliome qui, par ailleurs, peut montrer des nécroses, des calcifications de la paroi vasculaire et des kystes. La tumeur est en général peu maligne mais elle a une forte tendance à la récidive. Elle a son maximum de fréquence chez les malades âgés de 35–45 ans et un peu plus souvent chez les hommes que chez les femmes. Elle représente un peu plus du 8% des tumeurs intracrâniennes.

Gangliocytome cérébral et cérébelleux

Appelé aussi ganglioneurome et ganglioglíome, il est, comme son nom l'indique, une tumeur contenant des éléments neuronaux mêlés à des cellules gliales et elle peut aussi prendre son origine dans la chaîne sympathique, provoquant des tumeurs dans le thorax, l'abdomen et près des surrénales.

Elle est relativement ferme, souvent nodulaire, assez infiltrante et elle est constituée histologiquement par des cellules ganglionnaires mûres contenant même des corpuscules de Nissl, des éléments neuroblastiques beaucoup moins bien différenciés, mêlés à des axones et à des cellules gliales. Elle a un net aspect malformatif et ne contient que rarement des mitoses. Elle peut être kystique dans sa localisation temporale, fait rarement des métastases et si on peut l'extirper convenablement, ne récidive pas. Des formes malignes ont été rencontrées malgré le pronostic en général bon et on peut la trouver à tout âge avec une certaine prédilection dans la forme thoracique et abdominale chez les adolescents. Elle ne représente environ qu'un demi % des tumeurs intracrâniennes.

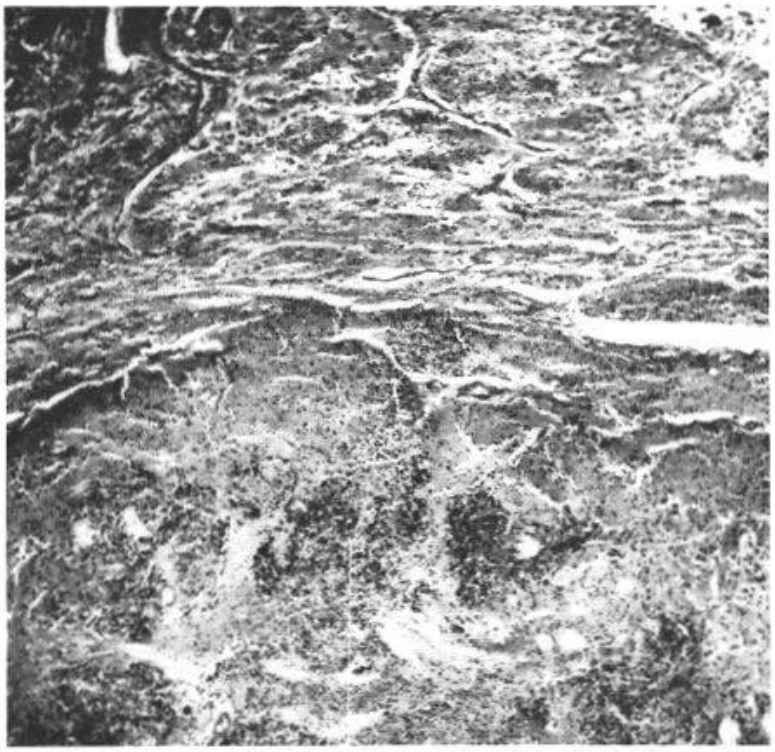

Fig. 9. G = 60×. van Gieson. – Moitié inférieure: nodule tumoral contenant des amas de cellules d'aspect neuronal embryonnaire. – Moitié supérieure: tumeur à structure cloisonnée à prédominance gliale fibrillaire.

Elle est illustrée ici par un cas que nous avons récemment étudié (57 SN 67) chez une fillette âgée de 2½ ans, ayant subi précédemment une ablation d'un angiome de la joue droite. Depuis quelques mois, on note une croissance asymétrique du crâne, sans troubles du comportement ni retard staturo-pondéral. Des signes d'hypertension intracrânienne avec vomissements et stase papillaire font hospitaliser l'enfant malgré un EEG normal. On intervient dans la région pariéto-occipitale et l'on tombe sur une volumineuse tumeur temporo-pariéto-occipitale gauche, dont la structure est en général lobulaire (Fig. 9). Dans certains de ces nodules, on rencontre des bourgeons de cellules à noyaux ronds avec un nucléole, cellules disposées en colonnes et donnant nettement l'impression de neuroblastes. D'autres zones sont constituées par des neurones beaucoup plus mûrs ne contenant pas de corpuscules de Nissl mais bien constitués à l'argentation selon Cajal-Conel, (Fig. 10). Certains de ces neurones sont bi- ou trinucléés. Entre ces formations, on rencontre des cellules de type glial, fusiformes, parfois même nettement astrocytaires. Cette tumeur a un aspect franchement malformatif et quoique l'on soit arrivé au diagnostic de gangliocytome aussi dans le service du Prof. Zülch, une certaine parenté avec la maladie de Bourneville doit être évoquée.

Nous quittons maintenant les tumeurs neuronales ou gliales pour passer dans le groupe des formations se développant à partir de certaines annexes du système nerveux.

Ependymome

Il s'agit d'une tumeur des hémisphères cérébraux, dont le point de départ est en général situé autour des ventricules latéraux, du troisième et du quatrième ventricules, et d'une manière générale, autour des éléments épendymaires, ce qui fait qu'on peut la rencontrer même dans la moelle et jusque dans le filum terminale. Sa croissance est nodulaire avec des calcifications

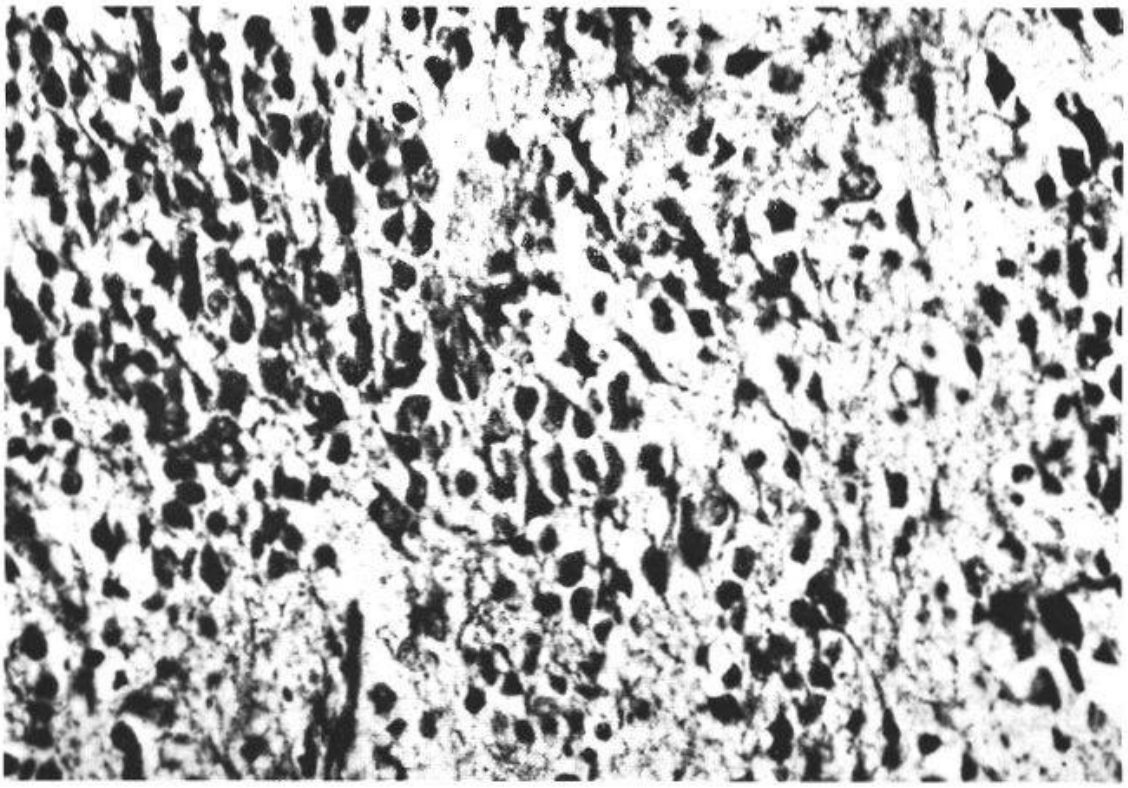

Fig. 10. G = 280×. Imprégnation argentique selon Cajal-Conel. Aspect neuronal des cellules tumorales. Au centre une cellule de forme triangulaire.

et histologiquement, on trouve une tumeur constituée par des cellules cylindro- à cubo-cellulaires parfois fusiformes, souvent disposées en manchons périvasculaires ou d'une manière radiaire autour d'une très petite cavité centrale. Le qualificatif de rosette vraie peut donc être donné à cette dernière formation. La métastatisation par le liquide céphalo-rachidien a été vue, la tumeur pouvant être de nature maligne, surtout chez les enfants. Elle a une forte tendance à faire des kystes et le pronostic reste en général très réservé. Elle se rencontre un peu plus souvent dans le sexe masculin que dans le sexe féminin et existe entre la première et la deuxième enfance et dans l'adolescence, ainsi que chez les adultes jusqu'à 45 ans. Elle représente un peu plus du 4% des tumeurs cérébrales.

Pinéalome

Je ne vous parlerai pas du papillome des plexus choroïdes mais je ne voudrais pas omettre le pinéalome, c'est-à-dire une tumeur constituée par des éléments de la pinéale. Cette tumeur est située le plus souvent à la base du crâne, dans les tubercules quadrijumeaux et comme la pinéale, elle contient des calcifications. Elle est formée histologiquement par des cellules assez volumineuses d'aspect épithélial, disposées en traînées, entre lesquelles on voit de petites cellules d'apparence lymphoïde. La tumeur est pauvre en vaisseaux, peut métastatiser dans le liquide céphalo-rachidien, récidive fréquemment mais est histologiquement peu maligne. C'est une tumeur des

Fig. 11. G = 60×. HE. Infiltration sarcomateuse des leptoméninges. Pénétration périvasculaire au travers de l'écorce.

hommes jeunes, les femmes n'étant touchées que dans un quart des cas et elle ne représente pas un demi % des tumeurs intracrâniennes.

Sarcome

Parmi les tumeurs cérébrales constituées par des éléments étrangers au système nerveux, je mentionnerai ici le sarcome et en particulier la forme à point de départ cérébral. On en a décrit plusieurs variantes: diffuses, partant des leptoméninges ou des adventices de vaisseaux sanguins ou localisées à l'arachnoïde cérébelleuse, ou le sarcome vasculaire monstro-cellulaire ou enfin le fibrosarcome de la dure-mère. Ces tumeurs ne sont pas fréquentes, apparaissent pendant la jeunesse ou l'âge adulte, sont très infiltrantes, souvent à point de départ leptoméningé et ont une nette tendance à se propager le long des vaisseaux sanguins.

Nous avons eu la possibilité de voir un cas de la forme périvasculaire de sarcome à petites cellules, dont le point de départ est sans doute cérébral. Il s'agit d'un homme de 56 ans présentant une invasion fronto-pariétale droite par une tumeur à petites cellules assez polymorphes, riche en mitoses, formant souvent d'épais manchons périvasculaires comme illustrés ci-contre (Fig. 11–13). Assez souvent, les cellules tumorales diffusent dans l'axe blanc, mais il n'y a pas de prolifération capillaire.

Je ne vous parlerai pas des métastases cérébrales ni des tumeurs hypophysaires et je laisserai de côté également le crâniopharyngiome et les différents types de tumeurs mésenchymateuses, telles que les angiomes, chordomes, etc.

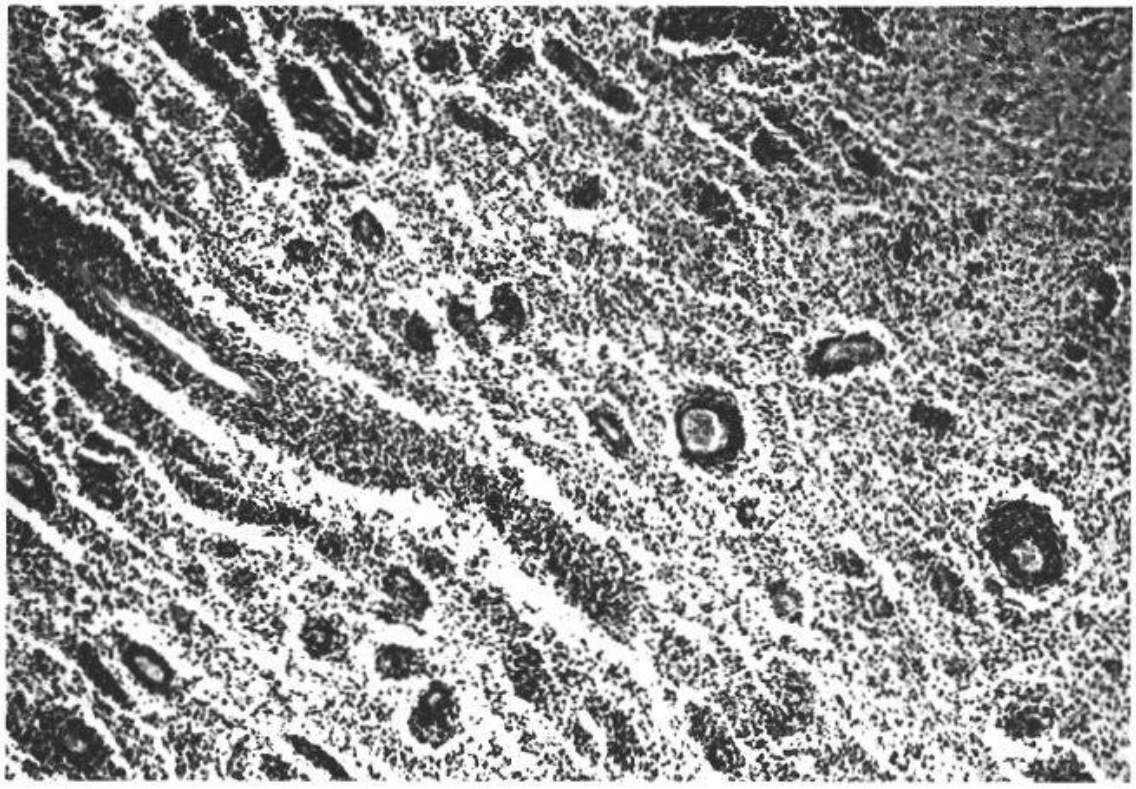

Fig. 12. G = 80×. HE. Invasion tumorale de l'axe blanc avec prolifération périvasculaire en manchons.

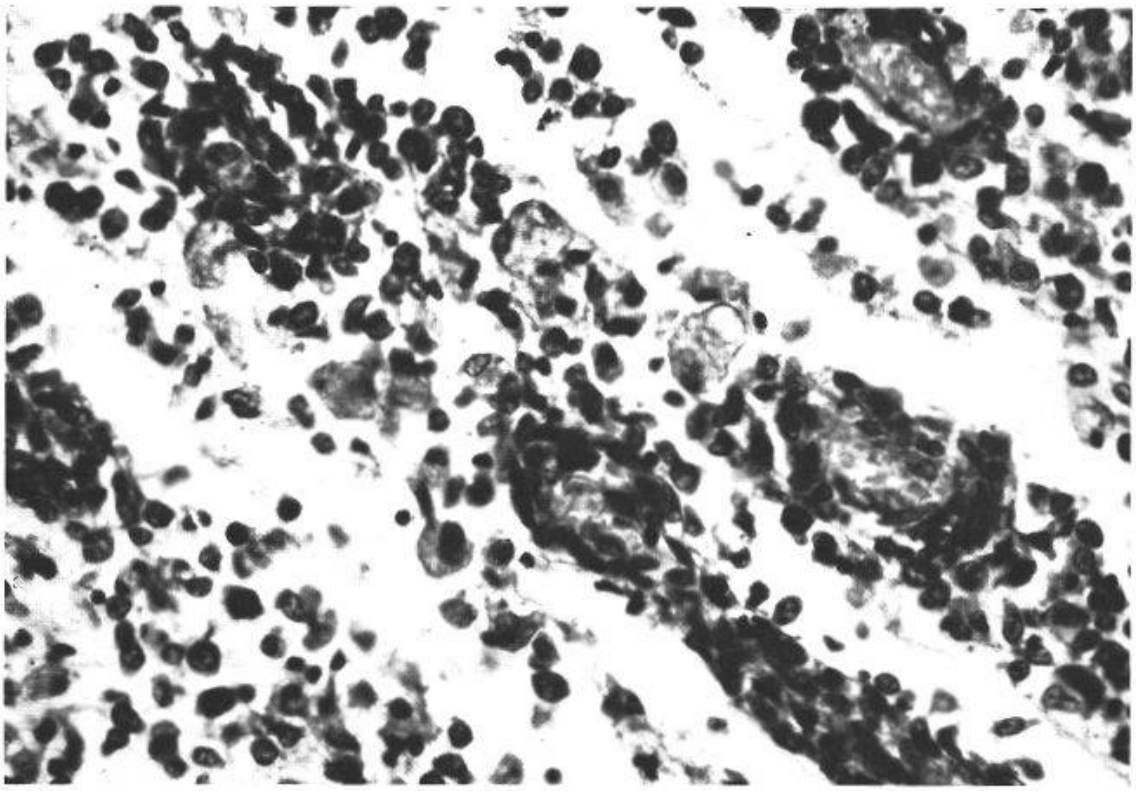

Fig. 13. G = 320×. HE. Parmi les cellules sarcomateuses quelques histiocytes parfois vacuolisés.

Mais je ne pourrai omettre une des tumeurs que nous rencontrons le plus fréquemment: je veux parler du méningiome.

Méningiome

Un certain nombre de localisations en sont classiques comme la localisation à la convexité, les formations para-sagittales ou de la grande aile du sphénoïde ou de la fosse sylvienne, de la région du lobe olfactif, enfin les formations se trouvant autour du tronc cérébral et de la moelle. Cette tumeur pousse très lentement et est très rarement maligne. Un certain nombre de variantes ont été décrites, en particulier la forme endothéliomateuse, riche en cellules de recouvrement, appelée aussi cytoplastique, la forme fibromateuse ou fibroplastique, la forme angiomateuse ou angioplastique, enfin la forme sarcomateuse. La structure histologique est très caractéristique avec des cellules en bandes ou en tourbillons, les calcifications connues sous le nom de corps psammeux. Les zones de dégénérescence hyaline ou lipidique, les kystes sont bien connus également. Le pronostic est en général bon sauf pour les formes de la fosse postérieure et l'âge d'apparition des symptômes va de 30 ans jusque dans la vieillesse. Elle représente le 15% des formes intracrâniennes de tumeurs et touche 2 fois plus souvent les femmes que les hommes.

Neurinome

Pour terminer la description de ces tumeurs du groupe que je pourrais qualifier de classique, il me faut encore parler du neurinome, appelé aussi schwannome ou neurofibrome. Sa localisation intracrânienne est surtout proche de la huitième paire de nerfs crâniens dans l'angle ponto-cérébelleux. Elle est plus rare dans les racines des autres nerfs crâniens. Cette tumeur est bien limitée, possède une surface lisse et est constituée par des cellules fusiformes à noyau en bâtonnet. La disposition cellulaire en bancs de poissons ou en palissades est bien connue et les mitoses sont rares. Des fibrilles gliales et des fibrilles pré-collagènes visibles au microscope électronique ont été décrites dans cette tumeur par ailleurs pauvre en vaisseaux.

Une certaine tendance à former des kystes et à présenter des zones de dégénérescence lipidique ou hyaline a été décrite et je ne mentionnerai que pour mémoire la fréquente relation avec la maladie de Recklinghausen. Nous n'avons que très rarement rencontré une transformation sarcomateuse. C'est une tumeur de l'âge adulte (maximum entre 30 et 50 ans) 2 fois plus fréquente chez les hommes que chez les femmes. Elle constitue près de 8% des tumeurs intracrâniennes.

J'aimerais, avant de terminer cette longue énumération, vous présenter quelques cas limites situés aux deux extrémités de ce chapitre. D'une part, deux cas de maladie de Bourneville et d'autre part, un cas de lésions pseudo-tumorales dans l'hémisphère cérébral gauche.

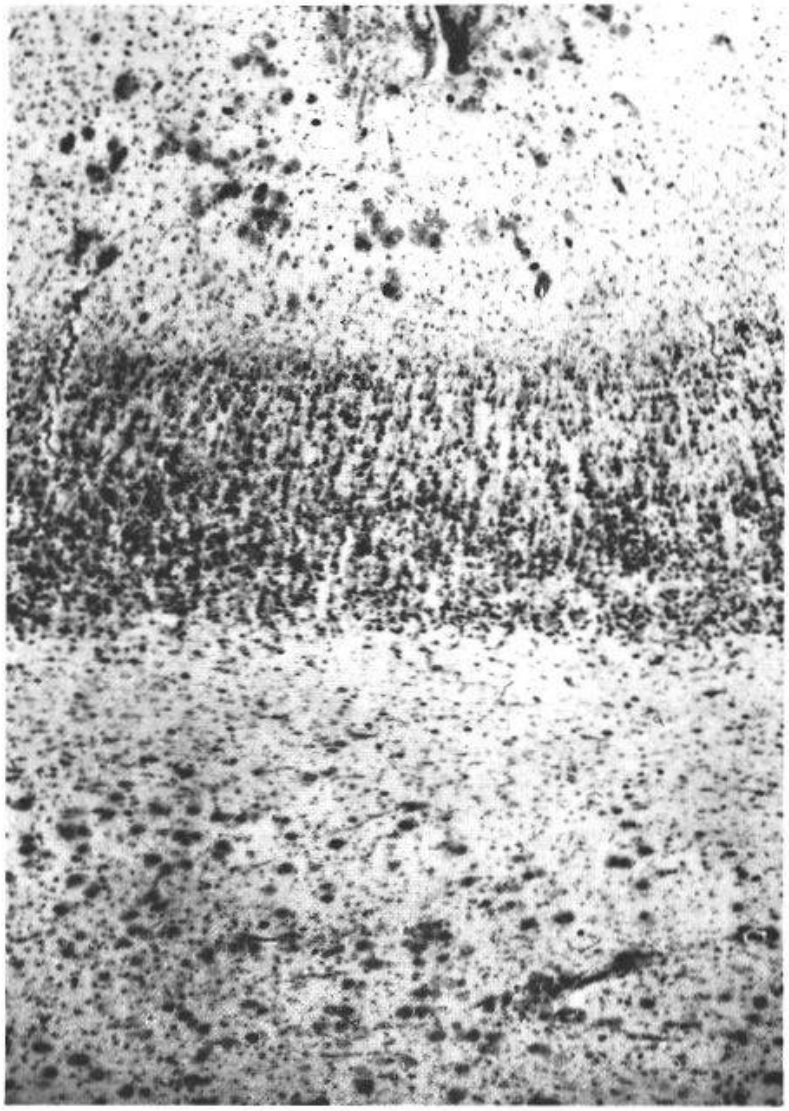

Fig. 14. G = 20×. Nissl. – Le tiers supérieur montre un fond de sillon: épaississement de la couche moléculaire qui contient des cellules monstrueuses. – Le tiers moyen permet de reconnaître l'écorce. – Dans le tiers inférieur, amas de cellules monstrueuses dans l'axe blanc. – Maladie de Bourneville chez une enfant de 8 jours.

Maladie de Bourneville

Nous avons vu récemment (les cas seront publiés par les Drs P. Mösli et J. J. Eisenring) un cas de maladie de Bourneville chez une enfant âgée de 8 jours, décédée avec une coarctation de l'aorte, une communication interventriculaire haute et des rhabdomyomes multiples du cœur. A part ce cas extrêmement jeune, à notre connaissance le plus jeune de la littérature, nous avons rencontré également un cas de maladie de Bourneville chez une enfant de 9 mois, décédée d'hypsarythmie et de pneumopathie interstitielle.

Si chez le bébé de 8 jours les nodules ne sont pas encore visibles sur l'écorce cérébrale dont le plissement semble normal, à 9 mois, on pouvait les reconnaître facilement par leur blancheur et leur consistance déjà nettement ferme (72 SN 66, cas de 8 jours; 308 SN 66, cas de 9 mois). L'histologie montre 8 jours après la naissance la présence

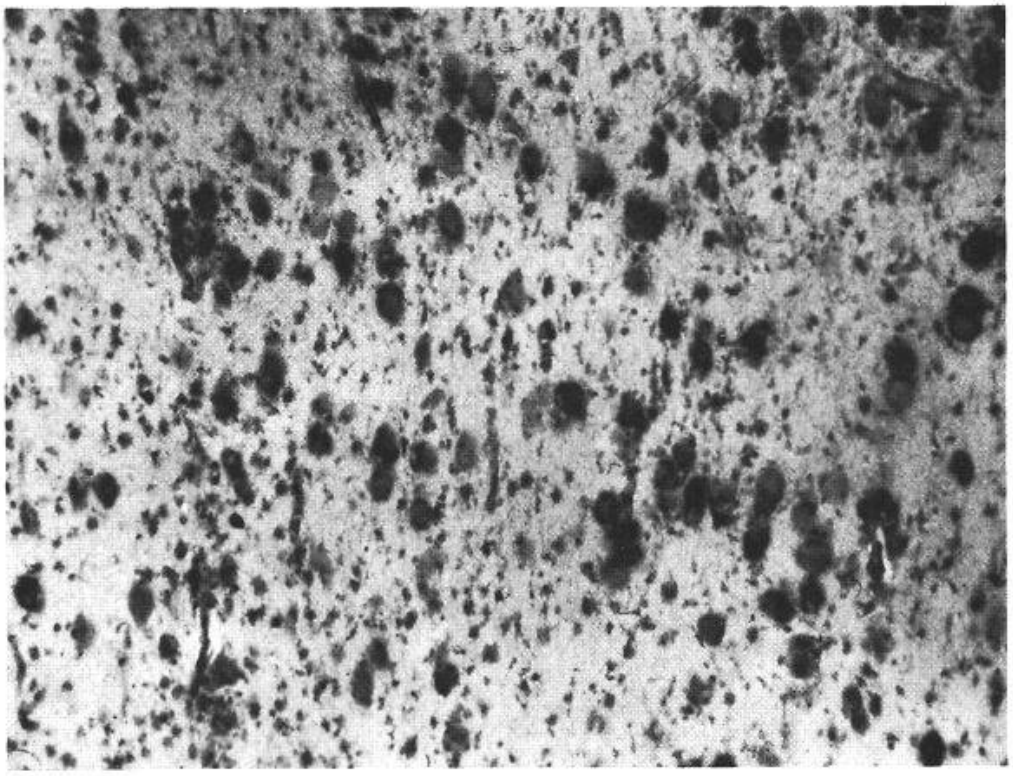

Fig. 15. G = 320×. Nissl. Détail de la figure précédente. Neurones monstrueux dans l'axe blanc.

d'importants îlots de cellules volumineuses de type neuronal, très pauvres en corpuscules de Nissl et n'ayant que de courts prolongements (Fig. 15). Ces îlots sont sous-corticaux mais peuvent également pénétrer jusqu'en surface dans l'écorce des hémisphères cérébraux (Fig. 14).

Neuf mois plus tard, ces nodules montrent des neurones dont les prolongements et les dendrites sont reconnaissables (Fig. 16) et ont assez bien poussé, mais ce qui est frappant est la rapide prolifération des fibrilles gliales déjà clairement visibles au Holzer (Fig. 17).

Nos cas très jeunes montrent que la malformation est présente d'emblée presqu'entièrement développée et qu'il s'y ajoute rapidement la prolifération gliale fibrillaire et la croissance des prolongements des cellules neuronales monstrueuses.

Pseudo-tumeurs

Chez un homme de 55 ans apparaissent des crises épileptiques jacksoniennes après une période de fatigue. Les examens permettent de mettre en évidence la présence d'un processus tumoral principalement fronto-pariétal à gauche dans lequel la biopsie montre une image de nécrose étendue atteignant les noyaux gris centraux avec des vaisseaux à parois très épaissies, souvent malformés, entourés par quelques histiocytes et quelques polynucléaires. Une prolifération de cellules gliales en nappes est rencontrée encore dans ce tissu. Cette image fait penser d'abord à la possibilité d'un gliome, peut-être un glioblastome, n'était l'absence d'un aspect franchement tumoral des cellules gliales, de surcroît un tissu plus ou moins nécrosé se voyait souvent entre ces vaisseaux sanguins. Ce tissu nous a frappés par la subsistance dans ses territoires de nécrose, de cellules inflammatoires, d'histiocytes parfois volumineux et de certains vaisseaux sanguins. Un examen plus approfondi révèle alors la présence dans les gros histiocytes

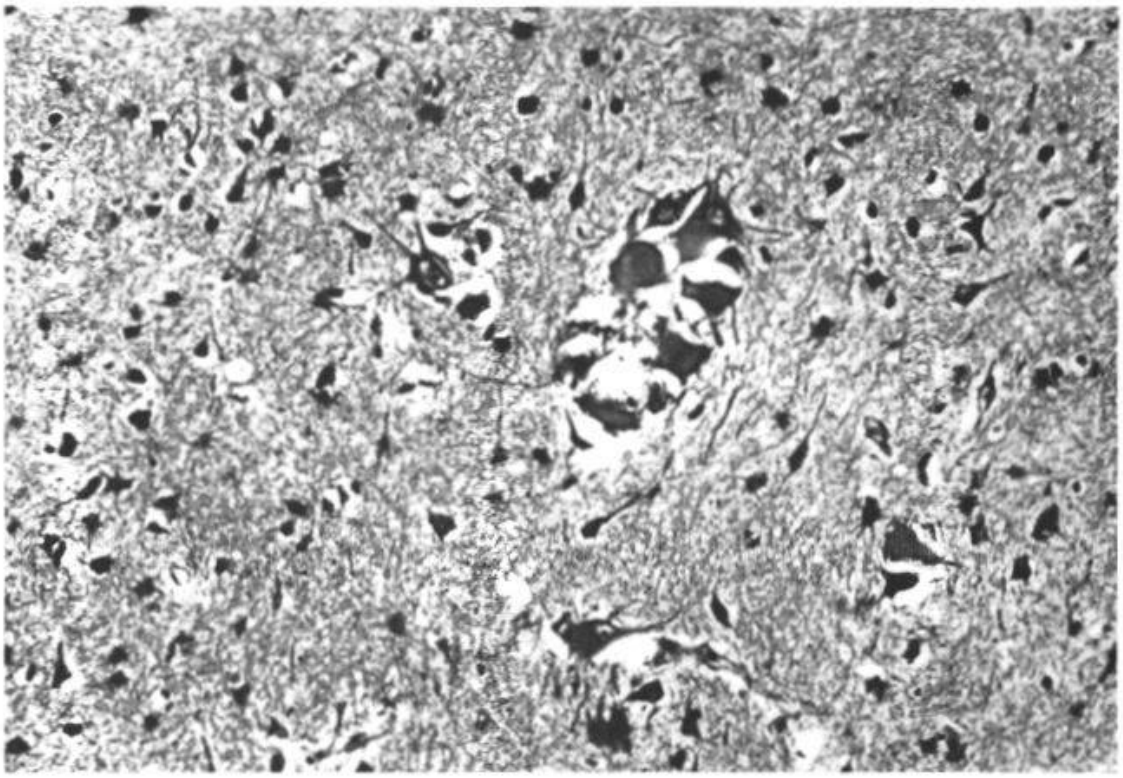

Fig. 16. G = 320 ×. Imprégnation argentique selon Cajal-Conel. Groupe de neurones monstrueux à prolongements déjà bien développés dans l'écorce cérébrale. – Maladie de Bourneville chez une enfant de 9 mois.



Fig. 17. G = 280 ×. Méthode de Holzer pour la glie fibrillaire. Notez la forte prolifération des fibrilles gliales entre des groupes de cellules monstrueuses d'un nodule, dans l'axe blanc cérébral.

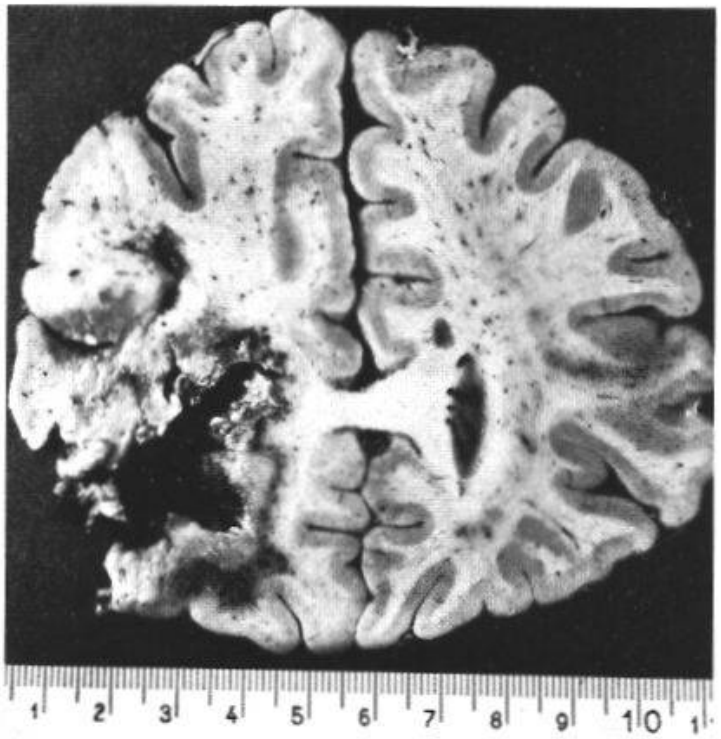

Fig. 18. Nécrose à contours géographiques accusés par une barrière vasculaire (ligne noire), occupant la moitié inférieure du lobe frontal gauche. La partie centrale hémorragique représente le reste de la cavité opératoire.

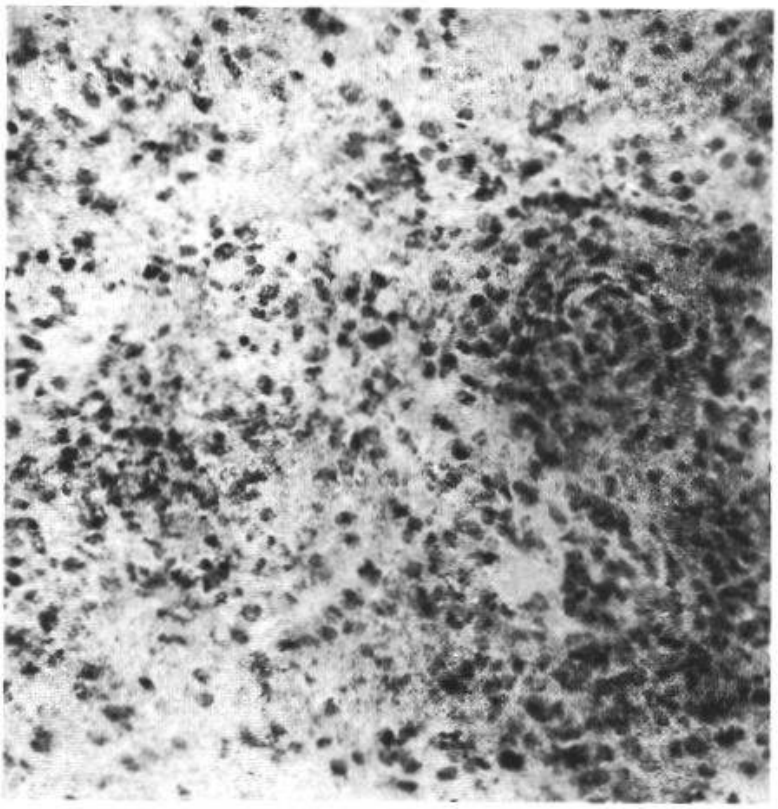

Fig. 19. G = 120×. HE. Tissu de granulation très riche en cellules d'aspect glial, mêlées à des histiocytes.

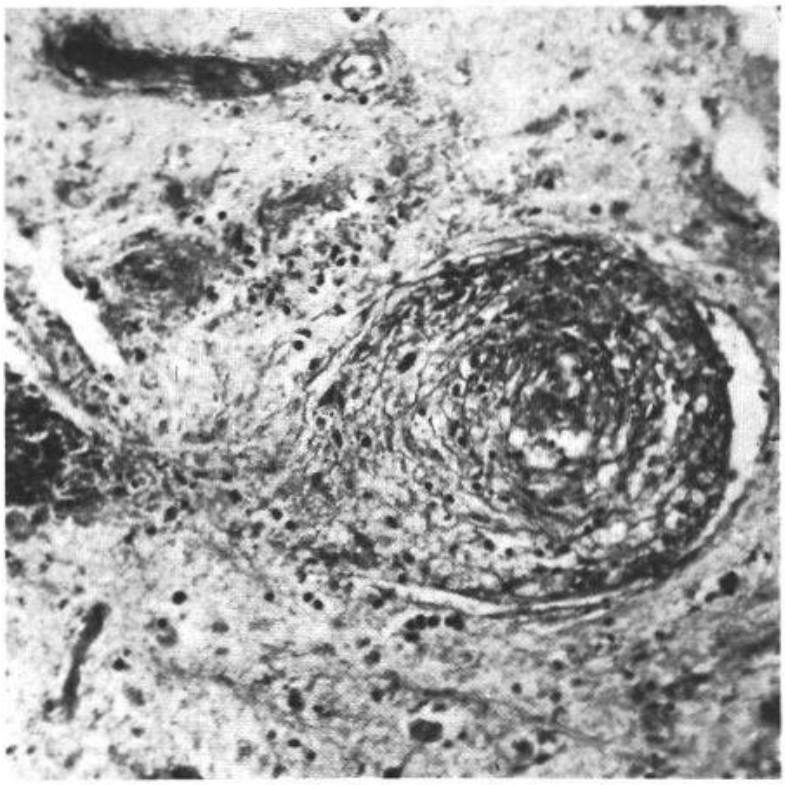

Fig. 20. G = 80×. HE. Artérite dans un tissu de granulation incomplètement nécrosé.

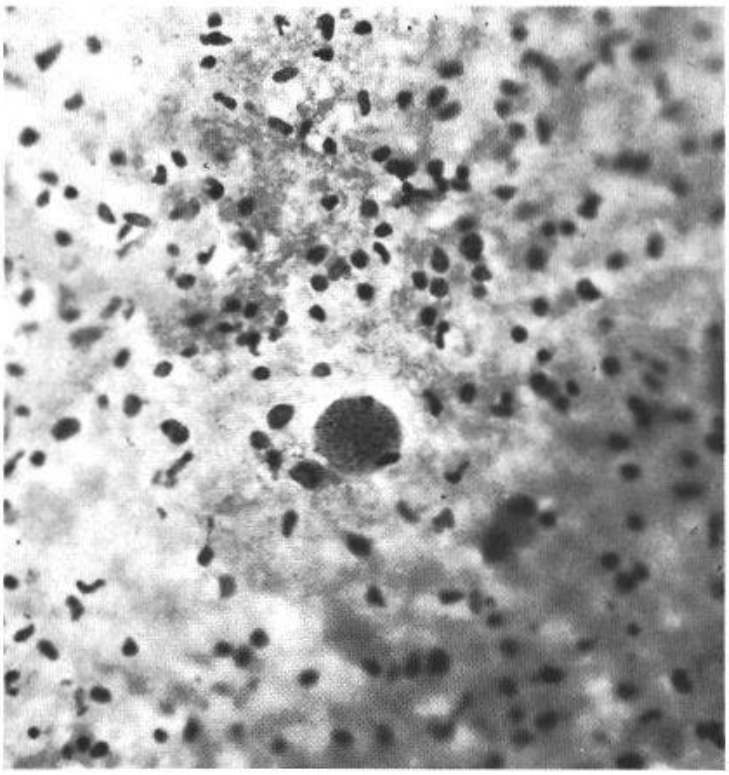

Fig. 21. G = 280×. PAS. Dans le tissu de granulation, présence d'un gros histiocyte contenant des granulations PAS positives.

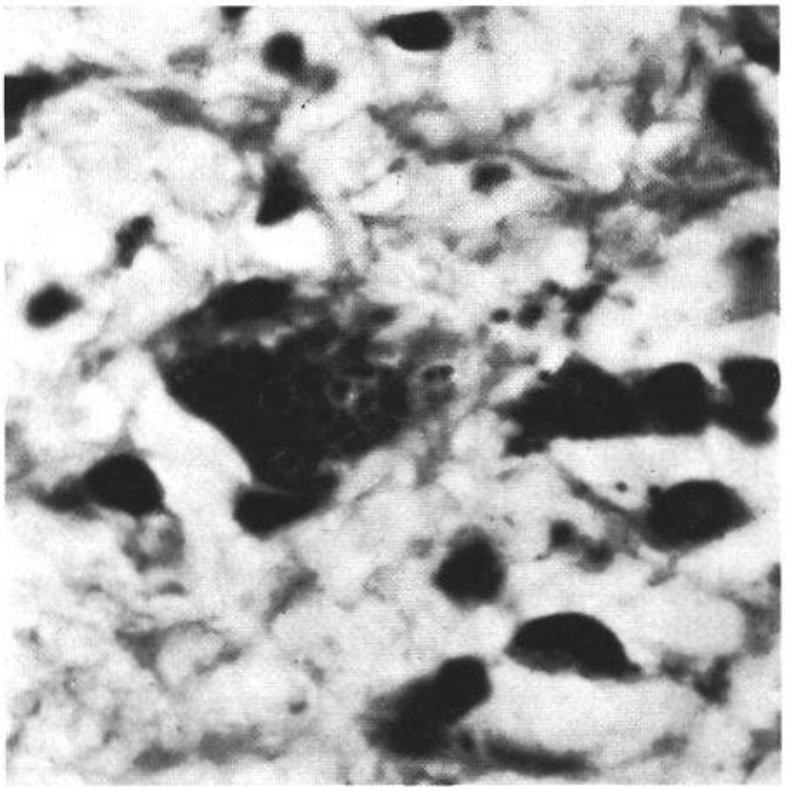

Fig. 22. G = 800×. PAS. Un histiocyte contenant de très petites formations PAS positives en virgule est visible au centre. Certaines de ces petites formations sortent de la cellule histiocytaire.

de très petites formations en virgules, PAS positives, corpuscules qui peuvent diffuser dans le tissu avoisinant après rupture de la cellule.

Cette image nous fait envisager la possibilité d'une histoplasmose ou d'une toxoplasmose, mais les tests pour ces deux affections sont restés négatifs chez ce malade. Trois mois après l'intervention ce dernier décède, et à l'autopsie nous constatons qu'il n'y a que peu d'hyperplasie ganglionnaire lymphatique, ce qui élimine la possibilité d'une histoplasmose et ramène notre diagnostic à une toxoplasmose pseudo-tumorale primaire de l'adulte, dont vous voyez ci-joint les lésions (Fig. 18–22).

Résumé

Ce travail constitue un aperçu rapide d'un choix des principales tumeurs cérébrales humaines. Il est précédé d'un bref rappel embryologique. Il contient une classification des tumeurs selon Zülch et donne quelques éléments de statistique sur le matériel de Lausanne.

Une description très succincte du médulloblastome est donnée sans illustration. Le spongioblastome est expliqué en utilisant certains cas déjà décrits dans le travail de M. Jéquier et Th. Rabinowicz. Quelques lésions plus rares, qui apparaissent dans la maladie de Recklinghausen, sont également démontrées. L'astrocytome et le glioblastome multiforme sont décrits. Seul ce dernier est illustré par le cas d'une enfant de 8 ans. L'oligodendrogliome est résumé. En revanche, un cas de gangliocytome cérébral chez une fillette de 2 ans est décrit et illustré. L'épendymome, le pinéalome et le méningiome sont mentionnés sans illustrations. Un cas de sarcome à point de départ

leptoméningé est décrit. Deux cas de maladie de Bourneville, l'un chez une enfant de 8 jours et l'autre chez une filette de 9 mois, sont discutés d'une façon succincte et illustrés. Enfin, chez un homme de 55 ans, un cas de toxoplasmose très vraisemblable pseudotumérale, pris d'abord pour un gliome malin, a été décrit et illustré.

Zusammenfassung

Diese Arbeit gibt einen kurzen Überblick über einige der wichtigsten menschlichen Gehirntumoren. Sie enthält eine Klassifikation der Geschwülste nach ZÜLCH und führt einige statistische Daten über das in Lausanne befindliche Material auf.

Es folgt eine kurzgefaßte Beschreibung des Medulloblastoms (ohne Abb.). Das Spongioblastom wird anhand einiger Fälle aus der Arbeit von M. JÉQUIER und TH. RABINOWICZ erläutert. Einige seltenere, beim Morbus Recklinghausen vorkommende Schädigungen werden ebenfalls gezeigt. Das Astrocytom und das multiforme Glioblastom gelangen zur Beschreibung, wobei lediglich zu letzterem (Fall eines 8jährigen Mädchens) Abbildungen gegeben werden. Vom Oligodendrogliom wird eine kurze Zusammenfassung gegeben; anderseits beschreibt der Autor einen Fall von cerebralem Gangliocytom bei einem 2jährigen Mädchen (mit Abb.). Das Ependymom, das Pinealom und das Meningiom werden aufgeführt (ohne Abb.). Beschrieben wird ferner der Fall eines aus der weichen Hirnhaut hervorgegangenen Sarkoms. Zwei Fälle von Morbus Bourneville bei einem 8tägigen Kind und bei einem 9 Monate alten Mädchen werden besprochen (mit Abb.). Schließlich zeigt der Vortragende Abbildungen zu einem Fall von sehr wahrscheinlicher, vorerst als malignes Gliom verkannter, pseudotumoraler Toxoplasmose bei einem 55jährigen Mann.

Riassunto

Il presente lavoro rappresenta una rapida veduta generale dei principali tumori cerebrali dell'uomo, preceduta da un breve richiamo embriologico. Contiene pure una classificazione dei tumori secondo ZÜLCH e fornisce alcuni elementi statistici del materiale di Losanna.

Vi si trova una descrizione molto succinta del medulloblastoma, senza illustrazioni. Lo spongioblastoma è descritto servendosi di alcuni casi già descritti nel lavoro di M. JÉQUIER et TH. RABINOWICZ. Si discutono pure alcune lesioni più rare che si riscontrano nella malattia di Recklinghausen. L'astrocitoma ed il glioblastoma multiforme sono pure descritti, quest'ultimo illustrato dal caso di un bambino di 8 anni. L'oligodendroglioma è trattato concisamente, mentre il caso di un gangliocitoma cerebrale di una bambina de 2 anni è descritto più in esteso ed illustrato. L'ependimoma, il pinealoma ed il meningioma sono menzionati senza illustrazioni. Si descrive pure un caso di sarcoma proveniente dalla leptomeninge. Due casi di malattia di Bourneville, l'uno di un neonato di 8 giorni e l'altro di un bambina di 9 mesi,

sono descritti succintamente ed illustrati. Da ultimo si presenta molto concisamente e si illustra un caso di probabile toxoplasmosi a forma pseudo-tumorale di un uomo di 55 anni, di cui si pensava dapprima che si trattasse di un glioma maligno.

Summary

A rapid survey is given of a choice of the principal cerebral tumours in man, preceeded by a short embryological note. A classification of tumours according to ZÜLCH is given and also some statistics from the material of Lausanne.

A very brief description of medulloblastoma is given without illustrations. Spongioblastoma is described using certain cases already reported in the work of M. JÉQUIER and TH. RABINOWICZ. Some of the more rare lesions encountered in Recklinghausen disease are also shown. Astrocytoma and glioblastoma multiforme are described. Only the latter is illustrated by a case of a child of 8 years. Oligodendroglioma is reported. A case of cerebral gangliocytoma in a girl of 2 years is described and illustrated.

Ependymoma, pinealoma and meningioma are mentioned without illustration. A case of sarcoma originating in the leptomeninges is described. Two cases of Bourneville's disease, one in an infant of 8 days and the other in a girl of 9 months are briefly described and illustrated. Finally, a cause of toxoplasmosis, very probably, pseudo-tumoral, in a man of 55, at first taken to be a malignant glioma, is described very briefly and illustrated.

ARENDT A.: Histologisch-diagnostischer Atlas der Geschwülste des Zentralnervensystems und seiner Anhangsgebilde. Fischer, Jena 1964.

JÉQUIER M. et RABINOWICZ TH.: Lésions centrales dans la maladie de Recklinghausen. Rev. neurol. *98*, 391–404 (1958).

KERNOHAN J. W., MABON R. F., SVIEN H. J. et ADSON A. W.: A simplified classification of the gliomas. Proc. Mayo Clin. *24*, 71–75 (1949).

RUCBI F.: Les vaisseaux et les glandes endocrines dans la neurofibromatose. Thèse No 1822, Genève 1944.

RUSSELL D. S. et RUBINSTEIN L. J.: Pathology of tumors of the nervous system, 2e éd. Arnold, London 1963.

WALKER A. E.: Astrocytosis arachnoïdeae cerebelli. Arch. Neurol. Psychiat. (Chic.) *45*, 520–532 (1941).

ZÜLCH K. J.: Biologie und Pathologie der Hirngeschwülste, in: OLIVECRONA H. und TÖNNIS W.: Handbuch der Neurochirurgie, Vol. III. Springer, Berlin 1956.