

Die Amniozentese in der Frühschwangerschaft

Autor(en): **Hinselmann, M. / Hindemann, P.**

Objektyp: **Article**

Zeitschrift: **Bulletin der Schweizerischen Akademie der Medizinischen Wissenschaften = Bulletin de l'Académie suisse des sciences médicales = Bollettino dell' Accademia svizzera delle scienze mediche**

Band (Jahr): **28 (1972)**

PDF erstellt am: **26.09.2024**

Persistenter Link: <https://doi.org/10.5169/seals-307923>

Nutzungsbedingungen

Die ETH-Bibliothek ist Anbieterin der digitalisierten Zeitschriften. Sie besitzt keine Urheberrechte an den Inhalten der Zeitschriften. Die Rechte liegen in der Regel bei den Herausgebern.

Die auf der Plattform e-periodica veröffentlichten Dokumente stehen für nicht-kommerzielle Zwecke in Lehre und Forschung sowie für die private Nutzung frei zur Verfügung. Einzelne Dateien oder Ausdrucke aus diesem Angebot können zusammen mit diesen Nutzungsbedingungen und den korrekten Herkunftsbezeichnungen weitergegeben werden.

Das Veröffentlichen von Bildern in Print- und Online-Publikationen ist nur mit vorheriger Genehmigung der Rechteinhaber erlaubt. Die systematische Speicherung von Teilen des elektronischen Angebots auf anderen Servern bedarf ebenfalls des schriftlichen Einverständnisses der Rechteinhaber.

Haftungsausschluss

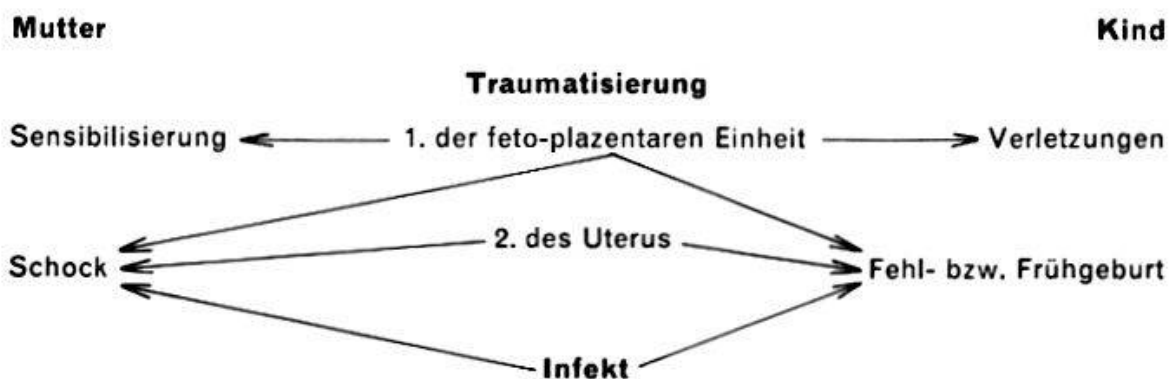
Alle Angaben erfolgen ohne Gewähr für Vollständigkeit oder Richtigkeit. Es wird keine Haftung übernommen für Schäden durch die Verwendung von Informationen aus diesem Online-Angebot oder durch das Fehlen von Informationen. Dies gilt auch für Inhalte Dritter, die über dieses Angebot zugänglich sind.

Die Amniozentese in der Frühschwangerschaft

M. HINSELMANN und P. HINDEMANN

Wurde die Fruchtwasserpunktion in früheren Zeiten ausschliesslich therapeutisch motiviert, so gewinnt die diagnostische Amniozentese seit 40 Jahren zunehmend an Bedeutung [3, 29, 30, 34, 44]. Diese Entwicklung wurde durch die Ergebnisse der Fruchtwasseranalysen für die Beurteilung der intrauterinen Rhesuserkrankung und zur fetalen Reifebestimmung gefördert [6, 14, 18, 20, 21, 26, 29, 36, 39, 45].

Risiken der Amniozentese



Die Verlagerung der Indikation für die Amniozentese in den diagnostischen Bereich führt dazu, dass die Frage nach dem Risiko eines solchen Eingriffes in den Vordergrund rückt [9, 33, 41, 47]. Die Traumatisierung der Gebärmutter und ihres Inhalts und die Gefahren, die sich aus einer punktionsbedingten Infektion im Genitalbereich ergeben, sind die massgeblichen Faktoren, welche das Risiko für Mutter und Kind determinieren. Die Häufigkeit der punktionsbedingten intra- und extrauterinen Infektionen kann durch die Punktionsstechnik selber wesentlich eingeschränkt werden [37, 51]. Stehen im Prinzip sowohl der vaginale wie der transabdominale Punktionsweg offen, wird heute auf Grund der bei Schwangerschaftsunterbrechungen gesammelten Erfahrungen die transabdominale Punktionsweg bevorzugt [4, 37, 51].

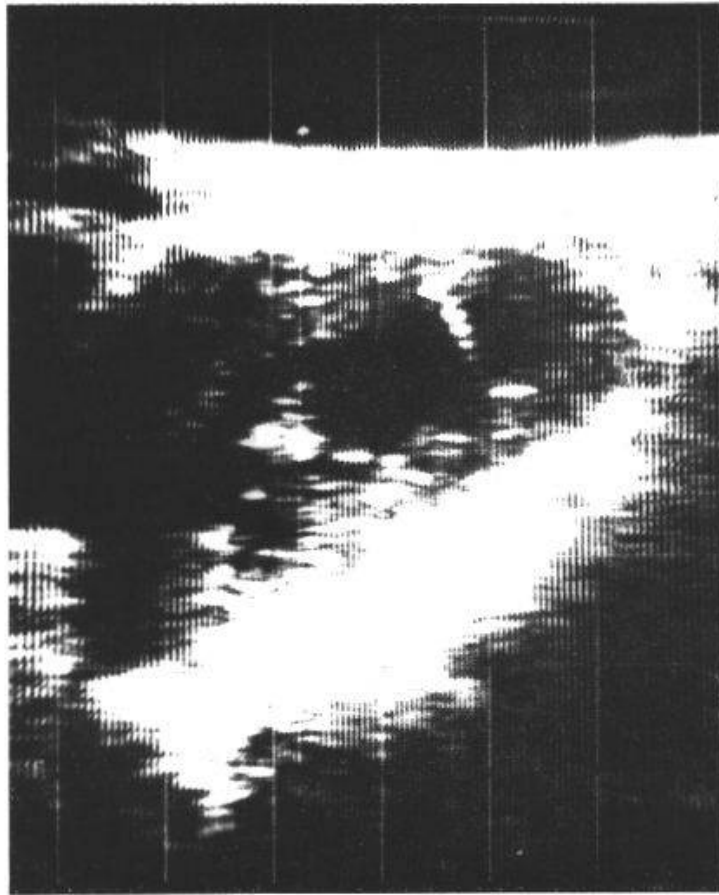


Abb. 1. Gravidität, 10. Schwangerschaftswoche, Längsschrägschnitt. Am linken Bildrand die mütterliche Blase, in Bildmitte der gravide Uterus mit Amnionhöhle und Plazenta. In der Amnionhöhle die Punktionsnadel am oberen Pol rechts im Bild, links unten fetale Strukturen.

Durch Traumatisierung des Uterus und seiner Gefäße kommt es leicht zu Suffusionen und Hämatomen, zumal im thromboplastinreichen Myometrium die örtliche Blutstillung verzögert ist. Darauf folgende peritonäale Reizerscheinungen und vorzeitige Wehentätigkeit können ein erhebliches Ausmass annehmen und sind als Ursache für ungeklärte Schock- bzw. Schmerzzustände der Mutter sowie für Fehl- bzw. Frühgeburten im mehr oder weniger unmittelbaren Anschluss an die Punktion zu betrachten. Die gleichzeitige Einschwemmung grösserer Fruchtwassermengen in die mütterliche Blutbahn kann zum lebensbedrohlichen Bild der Fruchtwasserembolie führen [16, 33]. Unter den Folgen der Traumatisierung im Bereich der fetoplazentaren Einheit sind direkte Stichverletzungen des Kindes, zum Teil mit tödlichem Ausgang, vereinzelt in der Literatur beschrieben worden [11, 57]. Die Traumatisierung der Plazenta mit nachfolgender Blutung ist ebenfalls als eine mögliche Ursache punktionsbedingter Fehl- oder Frühgeburten anzusehen [38, 43]. Jede Läsion der Plazenta mit Eröffnung der fetalen Blutbahn führt zur Einschwemmung fetaler Erythrozyten in den mütterlichen Kreislauf [19, 31, 43, 58, 60]. Eine fetomaternelle Transfusion kann beim Vorliegen einer Blutgruppenunverträglichkeit oder einer Rhesusdissonanz

zwischen Mutter und Kind ein fehltransfusionsartiges Zustandsbild oder die Sensibilisierung im Rhesussystem bewirken [10, 19, 24, 25]. Die punktionsbedingte Sensibilisierung der Mutter in der Frühschwangerschaft stellt erwiesenermaßen ein nicht zu vernachlässigendes Risiko auch für den Feten dar [19, 32, 38].

Dieses Panoptikum dokumentierter und naheliegender Komplikationen soll nicht durch Schwarzmalerei von einer motivierten Amniozentese abhalten. Wir möchten lediglich darauf hinweisen, dass aus geburtshilflich-gynäkologischer Sicht die Amniozentese einer strengen Indikation bedarf. Die Häufigkeit der Komplikationen insgesamt liegt unter 1%, sollte jedoch jeweils der Erkrankungswahrscheinlichkeit des Feten und der Treffsicherheit der Methode gegenübergestellt werden.

Risikoeinschränkende Faktoren

Einmalige Punktion, Echoskopie, optimales Timing und der Nachweis von feto-maternellen Transfusionen, dies sind die Faktoren, welche die Risiken einer Fruchtwasserpunktion in der ersten Schwangerschaftshälfte einschränken.

1. *Einmalige Punktion.* Die Aspiration von Fruchtwasser gelingt nicht immer auf Anhieb. Von weiteren Punktionsversuchen in der gleichen Sitzung ist wegen der Gefahr sich summierender Traumen abzuraten. Es hat sich in der Praxis bewährt, die Patientinnen über die Möglichkeit eines Misserfolges aufzuklären. Misslingt die Fruchtwasseraspiration, wird der Hinweis, dass es von Vorteil sei, den Eingriff erst nach einer gewissen Zeit zu wiederholen, verständnisvoll akzeptiert.

2. *Echoskopie.* Ultraschalldiagnostische Verfahren haben es ermöglicht, Uterusgrösse, Fruchtwassermenge, den Sitz der Plazenta sowie die Lage und das Gestationsalter des Kindes auszumachen [23, 25]. Die Echoskopie (Vidoson, Siemens), eine Weiterentwicklung der Ultraschall-Schnittbildverfahren, erlaubt es uns, darüber hinaus unter Sicht zu punktieren [22]. Wir betrachten dieses Verfahren als wesentliche Bereicherung der Amniozentese-technik in der Frühschwangerschaft. Es ist möglich, die Punktion unter Sicht innerhalb der Schnittebene nach vorhergehender Ortung der Plazenta und des Kindes im Bereich einer für die Punktion günstig gelegenen Fruchtwasseransammlung durchzuführen¹. Abb. 1 zeigt ein Standbild einer solchen Schnittbildsequenz.

3. *Optimales Timing.* Wegen der sich eventuell ergebenden therapeutischen Konsequenzen sollte der optimale Zeitpunkt für die diagnostische Amnionpunktion in der Frühschwangerschaft durch Absprache zwischen dem Fruchtwasseruntersucher und dem Frauenarzt festgelegt werden.

Die heute zur Anwendung kommenden Techniken der Schwangerschaftsunterbrechung weisen vor der 14. und zwischen der 16. und 19. Schwangerschaftswoche ein Minimum an Morbidität und Mortalität auf [37, 50]. Ent-

¹ In einem kurzen Film wurde diese neue Punktionstechnik vorgeführt.

scheidend für die Wahl des Zeitpunktes für die Punktion ist daher einerseits das Vorhandensein von genügend Fruchtwasser, andererseits die durch die Untersuchungen beanspruchte Zeit, welche im Hinblick auf eine eventuelle Schwangerschaftsunterbrechung einzukalkulieren ist. Die Genese des Fruchtwassers vor der 12. Schwangerschaftswoche ist noch umstritten, seine Zusammensetzung entspricht der extrazellulären Flüssigkeit, seine Menge beträgt weniger als 50 ml [1, 2, 5, 7, 8, 12, 13, 15, 17, 27, 28, 35, 42, 46, 48, 49, 52, 53, 55, 59]. Es erscheint sinnvoll, vor der 12. Schwangerschaftswoche das für die Diagnostik entnommene Fruchtwasser quantitativ mit physiologischer NaCl-Lösung zu ersetzen.

4. *Nachweis von feto-maternellen Transfusionen.* Zuletzt möchten wir noch auf die Zweckmässigkeit hinweisen, das Auftreten einer eventuellen feto-maternellen Mikro- oder Makrotransfusion, durch die Darstellung der kindlichen Erythrozyten im mütterlichen Kreislauf, zumindest festzuhalten. Ob sich daraus die Notwendigkeit einer Sensibilisierungsprophylaxe der Rh-negativen Frauen bei nachgewiesener Einschwemmung kindlicher Erythrozyten ergeben wird, steht zur Zeit noch offen [32, 43, 54, 56].

Zusammenfassung

Die Technik der diagnostischen Fruchtwasserentnahme in der Frühschwangerschaft wird mit den Erfahrungen bei der Schwangerschaftsunterbrechung unter Zuhilfenahme der Amniozentese in Zusammenhang gebracht und hinsichtlich der mit der Punktion verbundenen Risiken diskutiert. Werden mehrmalige Punktionsversuche in der gleichen Sitzung vermieden und gelingt es, die diagnostische Fruchtwasserentnahme durch optimales Timing des Untersuchungsablaufs unter Zuhilfenahme der Echoskopie vor der 12. bis 13. Schwangerschaftswoche durchzuführen, lassen sich die naheliegenden Risiken des Eingriffs weiterhin reduzieren.

Résumé

L'auteur compare la technique du prélèvement dans un but diagnostic du liquide amniotique dans un stade précoce de la grossesse avec les expériences faites lors d'interruption de grossesse à l'aide de l'amniocentèse et discute des risques que présente une telle ponction. En évitant une répétition de ponctions d'essai dans la même séance, et réussissant à faire ce prélèvement diagnostic du liquide amniotique grâce à un timing optimal de l'intervention, avec l'aide de l'échoscopie et ceci avant la 12-13e semaine, l'on peut diminuer ces risques dans une proportion très appréciable.

Riassunto

L'amniocentesi a scopo diagnostico all'inizio della gravidanza viene messa a confronto con le esperienze fatte servendosi di questo intervento per l'inter-

ruzione della gravidanza. I rischi inerenti all'amniocentesi diminuiscono sensibilmente se questa viene praticata sotto controllo ecoscopico verso la 12a settimana, coordinando gli esami previsti nel liquido amniotico ed evitando molteplici tentativi di puntione nella stessa seduta.

Summary

The technique and risks of diagnostic amniocentesis are discussed. The diagnostic amniocentesis may be performed at about the 12th week of gestation with the aid of echoscopy. Optimal timing and the avoidance of repeated puncture during one session reduces the known risks of the procedure.

1. AMBRAMOVICH D. R.: The volume of amniotic fluid in early pregnancy. *J. Obstet. Gynec. Brit. Cwlth* 75, 728 (1968).
2. AMBRAMOVICH D. R.: Fetal factors influencing the volume and composition of liquor amnii. *J. Obstet. Gynec. Brit. Cwlth* 77, 865 (1970).
3. BERGER M.: Transabdominale Amniocentese. *Gynaccologia (Basel)* 159, 277 (1965).
4. BENGTSOON L. PH.: Legal abort genom intrauterina injekticner. *Svenska Läk. Tidn.* 64, 5037 (1967).
5. BONSNES R. W.: Composition of amniotic fluid. *Clin. Obstet. Gynec.* 9, 440 (1966).
6. BROSENS J. A. und GORDON M. B.: The estimation of maturity by cytological examination of the liquor amnii. *J. Obstet. Gynec. Brit. Cwlth* 73, 88 (1966).
7. BRZEZINSKI A., SADOVSKY E. und SHAFIR E.: Electrophoretic distribution of proteins in amniotic fluids and in maternal and fetal serum. *Amer. J. Obstet. Gynec.* 82, 800 (1961).
8. BRZEZINSKI A., SADOVSKY E. und SHAFIR E.: Protein composition of early amniotic fluid and fetal serum with a case of bis-albuminemia. *Amer. J. Obstet. Gynec.* 89, 494 (1964).
9. BURNETT R. G. und ANDERSON W. R.: The hazard of amniocentesis. *J. Iowa med. Soc.* 58, 130 (1968).
10. CASSADY G., CAILLETEAU K., LOCKARD D. und MILSTEAD R.: The hazard of fetomaternal-transfusion after transabdominal amniocentesis. *Amer. J. Obstet. Gynec.* 99, 284 (1967).
11. CREASMAN W. T., LAWRENCE R. A. und THIEDE H. A.: Fetal complications of amniocentesis. *J. Amer. med. Ass.* 204, 91 (1968).
12. DANCIS J., LIND J. und VARA P.: Transfer of proteins across the human placenta. The placenta and fetal membranes (ed. by C. A. VILLEE), pp. 185-187. Williams & Wilkins, Baltimore 1960.
13. DANCIS J.: The antepartum diagnosis of genetic diseases. *J. Pediat.* 72, 301 (1968).
14. FAIRWEATHER D. V. J. und WALKER W.: Obstetrical consideration in the routine use of amniocentesis in immunized Rh-negative woman. *J. Obstet. Gynec. Brit. Cwlth* 71, 48 (1964).
15. FUCHS F.: Genetic information from amniotic fluid constituents. *Clin. Obstet. Gynec.* 9, 565 (1966).
16. GEOGHEGAN F. J., O'DRISCOLL M. K. und COMERFORD J. B.: Amniotic fluid infusion. *J. Obstet. Gynec. Brit. Cwlth* 71, 673 (1964).
17. GILLIBRAND P. N.: Changes in amniotic fluid volume with advancing pregnancy. *J. Obstet. Gynec. Brit. Cwlth* 76, 527 (1969).
18. GLUCK L.: Diagnosis of the respiratory distress syndrome by amniocentesis. *Amer. J. Obstet. Gynec.* 109, 440 (1971).

19. HINDEMANN P. und HINSELMANN M.: Rhesus isoimmunización por amniocentesis; su prevención. Spanisch-portugiesischer Kongress, Palma de Mallorca, Oktober 1970.
20. HINDEMANN P.: Die Bilirubinbestimmung im Fruchtwasser bei Rhesuskompatibilität. *Gynäkologe* 2, 52 (1969).
21. HINSELMANN M. und KUBLI F.: Rhesussensibilisierung und Morbus haemolyticus fetalis. *Gynäkologe* 1, 66 (1968).
22. HINSELMANN M.: Ein neues Ultraschall-Schnitt-Bildgerät und seine praktische Anwendung in der Geburtshilfe. *Gynaecologia* (Basel) 167, 303 (1969).
23. HINSELMANN M.: Ultraschalldiagnostik in der Geburtshilfe. *Gynäkologe* 2, 45 (1969).
24. HINSELMANN M., HINDEMANN P. und KUBLI F.: Placenta localisation by B-scan ultrasound in transabdominal amniocentesis. The Rh-problem. Special Number of *Ann. Obstet. Gynec.*, Milano 1970.
25. HOFMANN D., MAST H. und HOLLÄNDER H. J.: Die Bedeutung der Placentallokalisation mittels Ultraschall für die Amniocentese. *Geburtsh. u. Frauenheilk.* 27, 1199 (1967).
26. HUISJES H. J.: Amniotic fluid cytology. Van Gorcum & Co., N. V. University of Groningen, 1968.
27. HUTCHINSON D. L., HUNTER C. B., NESLEN E. D. und PLENTL A. A.: The exchange of water and electrolytes in the mechanism of amniotic fluid formation and the relationship to hydramnios. *Surg. Gynec. Obstet.* 100, 391 (1955).
28. HUTCHINSON D. L., GRAY M. J., PLENTL A. A., ALVAREZ H., CALDEYRO-BARCIA, KAPLAN B. und LIND J.: The role of fetus in the water exchange of the amniotic fluid of normal and hydramniotic patients. *J. clin. Invest.* 38, 971 (1959).
29. KITTRICH M.: Zytodiagnostik des Fruchtwasserabflusses mit Hilfe von Nilblau. *Geburtsh. u. Frauenheilk.* 23, 156 (1963).
30. KUBLI F.: Fetale Gefahrenzustände und ihre Diagnose. Thieme, Stuttgart 1966.
31. KUBLI F. und HINDEMANN P.: Transabdominale Amniozentese und fetomaternalle Mikrotransfusion. *Geburtsh. u. Frauenheilk.* 9, 1244 (1966).
32. LEVINE P.: The mechanism of transplacental isoimmunisation. *Blood* 3, 404 (1948).
33. LILEY A. W.: The technique and complications of amniocentesis. *N. Z. med. J.* 59, 581 (1960).
34. LILEY A. W.: The use of amniocentesis and fetal transfusion in erythroblastosis fetalis. *Pediatrics* 35, 836 (1965).
35. LIND T. und HYTTE F. E.: Relation of amniotic fluid volume to fetal weight in the first half of pregnancy. *Lancet* 1970/1, 1147.
36. MACKAY E. V.: The management of iso-immunized pregnant women with particular reference to amniocentesis. *Austr. N. Z. J. Obstet. Gynec.* 1, 78 (1961).
37. MANABE Y.: Artificial abortion at midpregnancy by mechanical stimulation of the uterus. *Amer. J. Obstet. Gynec.* 105, 132 (1969).
38. MAY Y. F.: Feto-maternal haemorrhage from diagnostic transabdominal amniocentesis. *Amer. J. Obstet. Gynec.* 97, 8 (1967).
39. MAYER M., DUCAS P. und LEWI S.: L'étude de la bilirubine amniotique dans le pronostic et le traitement de l'érythroblastose fétale par iso-immunisation anti-rhésus. *Gynec. et Obstét.* 62, 461 (1963).
40. MISENHEIMER H. R.: Fetal haemorrhage associated with amniocentesis. *Amer. J. Obstet. Gynec.* 94, 1133 (1966).
41. NADLER H. L.: Prenatal detection of genetic defects. *J. Pediat.* 74, 132 (1969).
42. OSTERGARD D. R.: The physiology and clinical importance of amniotic fluid: a review. *Obstet. Gynec. Surv.* 25, 297 (1970).
43. PADDLE L. J.: Increase of antibody titer following amniocentesis. *Amer. J. Obstet. Gynec.* 100, 567 (1968).
44. PARRISH H. M., ROUNTREE M. E., LOCK F. R. und WINSTON-SALEM N. C.: Technique and experience with transabdominal amniocentesis in 50 normal patients. *Amer. J. Obstet. Gynec.* 75, 724 (1958).

45. PITKIN R. M. und ZWIREK S. J.: Amniotic fluid creatinine. *Amer. J. Obstet. Gynec.* **98**, 1135 (1967).
46. PLENTL A. A.: Transfer of water across the perfused umbilical cord. *Proc. Soc. exp. Biol. (N.Y.)* **107**, 622 (1961).
47. QUEENAN J. T. und ADAMS D. W.: Amniocentesis a possible immunizing hazard. *Obstet. a. Gynec.* **24**, 530 (1964).
48. RHODES PH.: The volume of liquor amnii in early pregnancy. *J. Obstet. Gynec. Brit. Cwlth* **73**, 23 (1966).
49. RUOSLAHT E., TALLBERG T. und SEPPALA M.: Origin of proteins in amniotic fluid. *Nature (Lond.)* **212**, 841 (1966).
50. SCHIFFER M. A.: Induction of labor by intraamniotic instillation of hypertonic solution. *Obstet. a. Gynec.* **33**, 729 (1969).
51. SCHREINER W. E.: Fruchtwasser und Fetus. *Fortschr. Geburtsh. Gynäk.* **20** (1964).
52. SEPPÄLÄ M., RUOSLAHTI E. und TALLBERG TH.: Genetical evidence for maternal origin amniotic proteins. *Ann. Med. exp. Biol. Fenn.* **44**, 6 (1966).
53. SMITH D. L.: Amniotic fluid volume. *Amer. J. Obstet. Gynec.* **110**, 166 (1971).
54. SPEISER P.: Über die bisher jüngste menschliche Frucht (27 mm, 2,2 g) an der bereits die Erbmerkmale A₁, M, N, S, Fy, (a⁺) C, c, D, E, e, Ik (a + ?) im Blut festgestellt werden konnten. *Wien. klin. Wschr.* **71**, 549 (1959).
55. STEELE M. W. und BREG W. R. jr.: Chromosome analysis of human amniotic fluid cells. *Lancet* **1966/I**, 383.
56. STRATTON F.: Demonstration of the Rh-Factor in the blood of 48 mm embryo. *Nature (Lond.)* **152**, 449 (1943).
57. THOMSEN K. und BETTENDORF G.: Indikationen und Gefahren der Amniocentese. Referat an der 66. Tagung der Nordwestdeutschen Gesellschaft für Gynäkologie, 1965.
58. VOIGT J. C. und BRITT R. P.: Feto-maternal hemorrhage in therapeutic abortion. *Brit. med. J.* **1969/IV**, 396
59. WAGNER G. und FUCHS F.: The volume of amniotic fluid in the first half of human pregnancy. *J. obstet. gynec. Brit. Cwlth* **69**, 131 (1962).
60. ZIPURSKI A., POLLOCK J., CHOWN B. und ISRAELS L. G.: Transplacental foetal haemorrhage after placental injury during delivery or amniocentesis. *Lancet* **1963/II**, 493.

Adresse des Autors: Dr. M. Hinselmann, Universitätsfrauenklinik, Schanzenstrasse 46, CH-4000 Basel.