

# Application de méthodes modernes à l'autopsie clinique

Autor(en): **Widgren, S.**

Objektyp: **Article**

Zeitschrift: **Bulletin der Schweizerischen Akademie der Medizinischen Wissenschaften = Bulletin de l'Académie suisse des sciences médicales = Bollettino dell' Accademia svizzera delle scienze mediche**

Band (Jahr): **33 (1977)**

PDF erstellt am: **27.09.2024**

Persistenter Link: <https://doi.org/10.5169/seals-308110>

## **Nutzungsbedingungen**

Die ETH-Bibliothek ist Anbieterin der digitalisierten Zeitschriften. Sie besitzt keine Urheberrechte an den Inhalten der Zeitschriften. Die Rechte liegen in der Regel bei den Herausgebern.

Die auf der Plattform e-periodica veröffentlichten Dokumente stehen für nicht-kommerzielle Zwecke in Lehre und Forschung sowie für die private Nutzung frei zur Verfügung. Einzelne Dateien oder Ausdrucke aus diesem Angebot können zusammen mit diesen Nutzungsbedingungen und den korrekten Herkunftsbezeichnungen weitergegeben werden.

Das Veröffentlichen von Bildern in Print- und Online-Publikationen ist nur mit vorheriger Genehmigung der Rechteinhaber erlaubt. Die systematische Speicherung von Teilen des elektronischen Angebots auf anderen Servern bedarf ebenfalls des schriftlichen Einverständnisses der Rechteinhaber.

## **Haftungsausschluss**

Alle Angaben erfolgen ohne Gewähr für Vollständigkeit oder Richtigkeit. Es wird keine Haftung übernommen für Schäden durch die Verwendung von Informationen aus diesem Online-Angebot oder durch das Fehlen von Informationen. Dies gilt auch für Inhalte Dritter, die über dieses Angebot zugänglich sind.

Département de Pathologie de l'Université de Genève

## APPLICATION DE METHODES MODERNES A L'AUTOPSIE CLINIQUE

S. WIDGREN

### Résumé

Parmi les nombreuses méthodes modernes dont dispose la pathologie, quatre techniques et leurs applications sont démontrées:

1. Une coloration enzymatique pour le diagnostic macroscopique du stade précoce de l'infarctus du myocarde.
2. L'immuno-histochimie dans le diabète juvénile.
3. Le microscope électronique dans l'hypertension pulmonaire en relation avec la prise d'un médicament anorexigène.
4. La micro-sonde électronique dans le diagnostic de l'asbestose.

Ces diverses techniques sont d'un grand intérêt, mais ne sont applicables qu'à du matériel frais provenant d'autopsies pratiquées rapidement après le décès.

### Summary

Among the numerous modern methods at the disposal of pathologists, four techniques and their applications are demonstrated:

1. An enzymatic stain for macroscopic diagnosis of early myocardial infarcts.
2. Immuno-histochemistry in juvenile diabetes.
3. Electron microscopy in pulmonary hypertension in relationship with the intake of slimming pills.
4. X-ray micro-analysis in the diagnosis of asbestosis.

These various techniques are of great interest but can only be performed on fresh necropsy specimens taken early after death.

L'utilité et le rôle d'une autopsie ont été abordés dans d'autres exposés au cours de ce symposium. Les méthodes modernes qui font l'objet de cette présentation ne sont applicables que

pour autant qu'elles soient employées sur du matériel frais. Ceci implique que l'autopsie ait été pratiquée dans un intervalle très bref après le décès, puisqu'il est bien établi que plus cet intervalle est grand, moins les résultats de l'autopsie seront satisfaisants. En effet, l'autolyse cadavérique va non seulement modifier l'aspect macroscopique des organes, mais surtout entraîner de profondes altérations tissulaires et cellulaires. Seule l'intégrité des constituants ultrastructuraux et enzymatiques de la cellule permettra l'application de diverses méthodes, qu'elles soient modernes ou plus classiques, et qui seront de nature à mieux nous faire comprendre le mécanisme de certaines affections ou à nous expliquer la cause d'un décès. Il est donc indispensable de pouvoir pratiquer une autopsie dite d'urgence, c'est-à-dire effectuée dans les minutes ou l'heure qui suivent le décès. Dans le grand éventail de méthodes dont nous disposons, nous prendrons quelques exemples, illustrés chacun par une application pratique\*:

- L'analyse histochimique (détection d'une activité enzymatique).
- L'analyse par immunofluorescence.
- L'analyse ultrastructurale.
- L'analyse à la micro-sonde électronique.

#### 1. Exemple de méthode histochimique (détection de la perte d'une activité enzymatique) appliquée à la mort subite en cas d'infarctus du myocarde

Si, dans 75 % des cas, l'infarctus du myocarde se manifeste par un syndrome clinique bruyant, la confirmation électrique et biologique en est relativement tardive. Les signes électriques de nécrose n'apparaissent qu'après 10 à 12 heures et l'augmentation des enzymes myocardiques dans le sérum ne se manifeste qu'après 6 à 8 heures, par exemple pour la créatine-phosphokinase. Au point de vue morphologique, l'aspect typique est celui de l'infarctus réséda. Cette modification ne devient toutefois apparente qu'au bout de 12 à 24 heures. Il est donc important de pouvoir objectiver ces altérations précocément.

BOUCHARDY et MAJNO ont repris il y a quelques années la technique du bleu de nitrotétrazolium (NBT) décrite par NACHLAS et SHNITKA en 1963. Le principe en est la réduction du NBT par des co-enzymes et des déshydrogénases des fibres musculaires normales du myocarde en un formazan de couleur bleu foncé-violacé. Les fibres nécrotiques ayant perdu ces enzymes ne se colorent plus. Chez le chien, cette technique permet de déceler une ischémie datant de deux heures, alors que chez l'être humain le délai est de 6 à 8 heures.

\* Nous tenons à remercier ici le Professeur G. Gabbiani, du Département de Pathologie, et Madame le Docteur F. Malaisse-Lagaë (Institut d'Histologie et d'Embryologie de l'Université), qui ont aimablement mis leur matériel à notre disposition.

Un premier cas, dont l'histoire clinique est d'une vingtaine d'heures, montre dans le myocarde un aspect réséda. Le NBT confirme l'existence d'une zone décolorée dans la région correspondante. Dans un second cas, où le temps écoulé entre l'apparition des signes et le décès a été de moins de douze heures, l'examen macroscopique ne révèle aucune lésion évidente, alors que le NBT objective deux zones de décoloration permettant de confirmer la suspicion clinique d'infarctus du myocarde.

En examinant au microscope le bord des zones incolores au NBT, BOUCHARDY et MAJNO ont noté que les fibres du myocarde prenaient un aspect ondulé particulier. Ils ont pu démontrer que cette modification se développait très rapidement après le début de l'ischémie, certainement dans l'heure qui suit, peut-être même déjà après quelques minutes.

## 2. Exemple d'application de l'immuno-histochimie au diabète juvénile

Les méthodes d'immuno-histochimie sont devenues d'application courante en immunologie et en pathologie. Ces techniques ont jeté de nouvelles lumières sur de nombreuses maladies, en particulier sur la pathogénèse du diabète. L'examen au microscope optique donne généralement des résultats décevants ou inconstants. L'immuno-fluorescence d'un îlot humain normal montre une grande richesse en cellules B, mises en évidence au moyen d'anticorps anti-insuline. On trouve un nombre moyen de cellules A, objectivées par des anticorps anti-glucagon et quelques cellules D disséminées, démontrées par des anticorps anti-somatostatine. Dans deux cas de diabète juvénile, ORCI et collaborateurs ont observé l'absence de cellules B et une abondance de cellules A et D. Des analyses morphométriques ont également démontré une augmentation significative de ces deux derniers types de cellules. Ces résultats confirment que le diabète n'est pas une maladie "mono-hormonale", due au seul déficit en insuline, mais qu'elle est au moins "bi-hormonale", c'est-à-dire qu'il y a également une hyperglucagonémie. L'intérêt de ces recherches réside en outre dans la démonstration d'une augmentation des cellules D, suggérant qu'il existe une augmentation de la somatostatine, supposée combattre l'hyperglucagonémie due à l'absence d'insuline.

## 3. Exemple d'application du microscope électronique: l'hypertension pulmonaire en relation avec la prise d'Aminorex

Le 30 décembre 1968, nous avons pratiqué à Neuchâtel l'autopsie d'une femme de 25 ans, décédée d'une hypertension en relation avec la prise de fumarate d'Aminorex (Menocil Cilag), un médicament anorexigène. Ce cas a été publié avec le Docteur Jornod, qui en avait demandé l'autopsie (JORNOD et coll.). Par la suite, nous avons pu examiner à Genève des prélèvements pulmonaires effectués au cours d'autopsies d'urgence pratiquées

I	Hypertrophie de la média		IV	Lesions plexiformes	
II	Hyperplasie de l'intima				
IIIa	Fibrose de l'intima		V	Lesions angiomatoïdes + hémossidérose	
IIIb	Dilatation diffuse		VI	Nécrose	

Fig. 1. Classification des lésions des artères pulmonaires en cas d'hypertension pulmonaire.

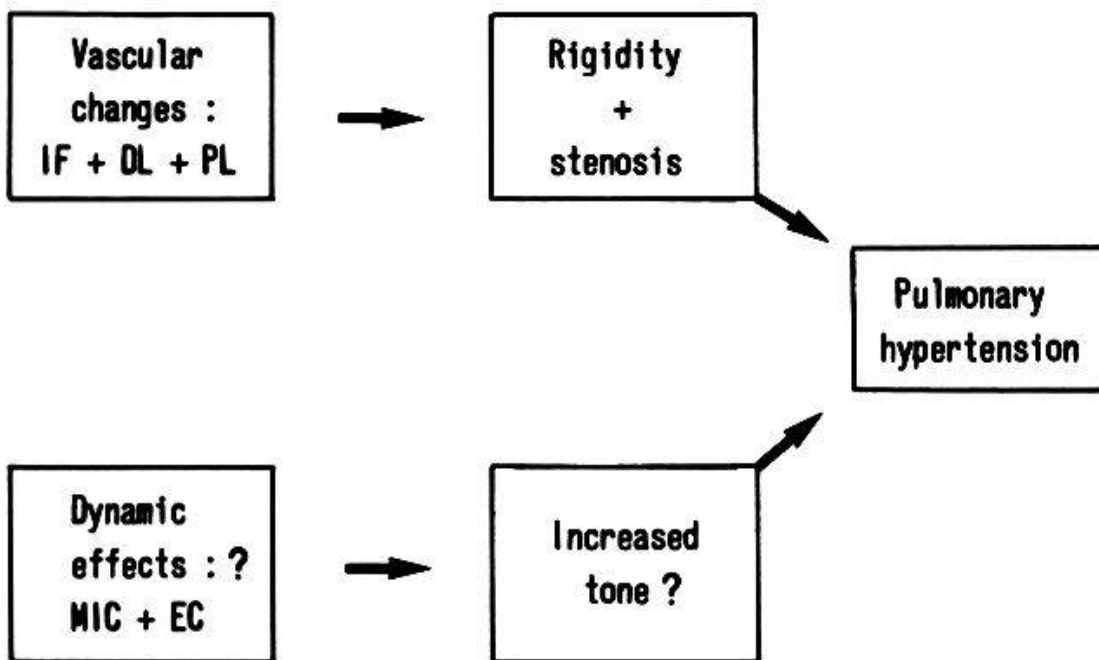


Fig. 2. Pathogénèse de l'hypertension pulmonaire (IF = fibrose de l'intima; DL = dilatation diffuse; PL = lésion plexiformes; MIC = cellules myo-intimales; EC = cellules endothéliales).

sur des personnes décédées de la même affection (WIDGREN). Les artères pulmonaires musculaires montrent des lésions caractéristiques en cas d'hypertension pulmonaire, qu'elle soit primaire ou secondaire, soit à une malformation cardiaque, soit en relation avec la prise du médicament. Ces lésions sont schématisées par la figure 1. Elles réalisent une augmentation de l'épaisseur de la paroi vasculaire entraînant une réduction du calibre du lit vasculaire. Si la microscopie électronique n'a pas permis de préciser la relation causale entre la prise du médicament et la maladie, elle a toutefois suggéré des mécanismes physio-pathologiques

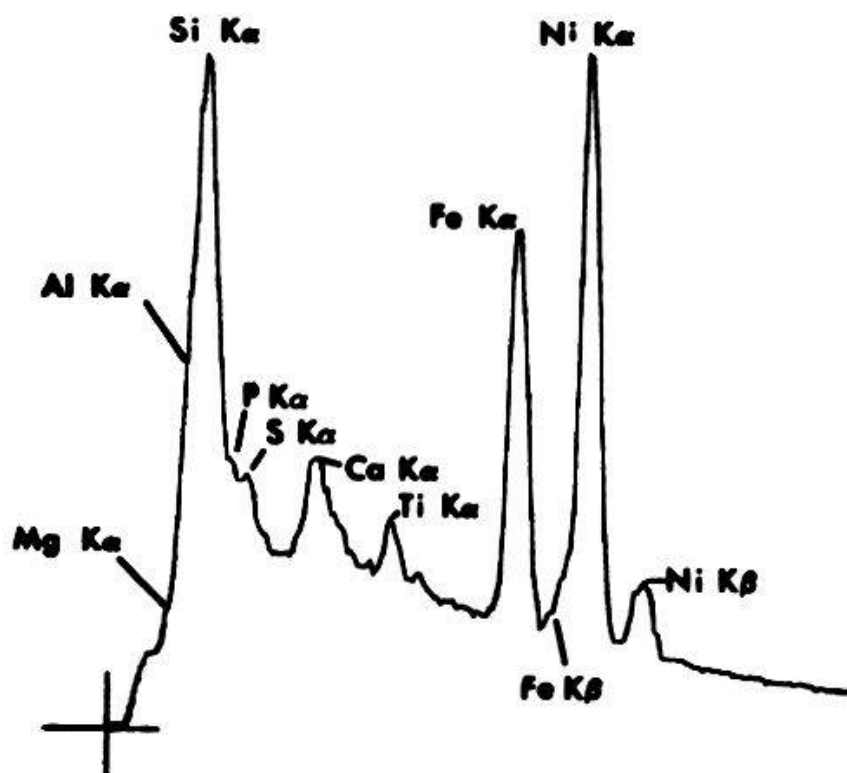


Fig. 3. Analyse dispersive à la micro-sonde: spectre de l'amiante.

pouvant intervenir dans l'hypertension pulmonaire. Dans la lésion d'hyperplasie intimale, nous avons observé l'apparition de cellules myo-intimales renfermant des faisceaux de fibres comparables aux myofibrilles des cellules musculaires lisses ou des myofibroblastes du tissu de granulation. Les cellules endothéliales de l'intima montrent une augmentation de fibrilles, comparables à celles observées dans les cellules endothéliales d'aortes de rats hypertendus (GABBIANI et coll.). Ces dernières renferment en effet un nombre augmenté de fibrilles mises en évidence au moyen d'anticorps anti-actine fluorescents.

On peut donc supposer que les cellules myo-intimales et les cellules endothéliales des artères pulmonaires musculaires ont des propriétés contractiles. C'est la raison pour laquelle il a été suggéré que l'hypertension pulmonaire est la résultante complexe d'un ensemble de mécanismes physiques d'oblitération vasculaire auxquels s'ajoutent des phénomènes dynamiques de contraction cellulaire (figure 2).

#### 4. Exemple d'application de la micro-sonde électronique au diagnostic de l'asbestose

Le principe de l'analyse à la micro-sonde est le suivant: un faisceau d'électrons est dirigé sur une grille portant un échantillon. La présence d'éléments minéraux produit une émission secondaire de rayons X qui sont analysés par divers systèmes de filtres. Le premier donne une

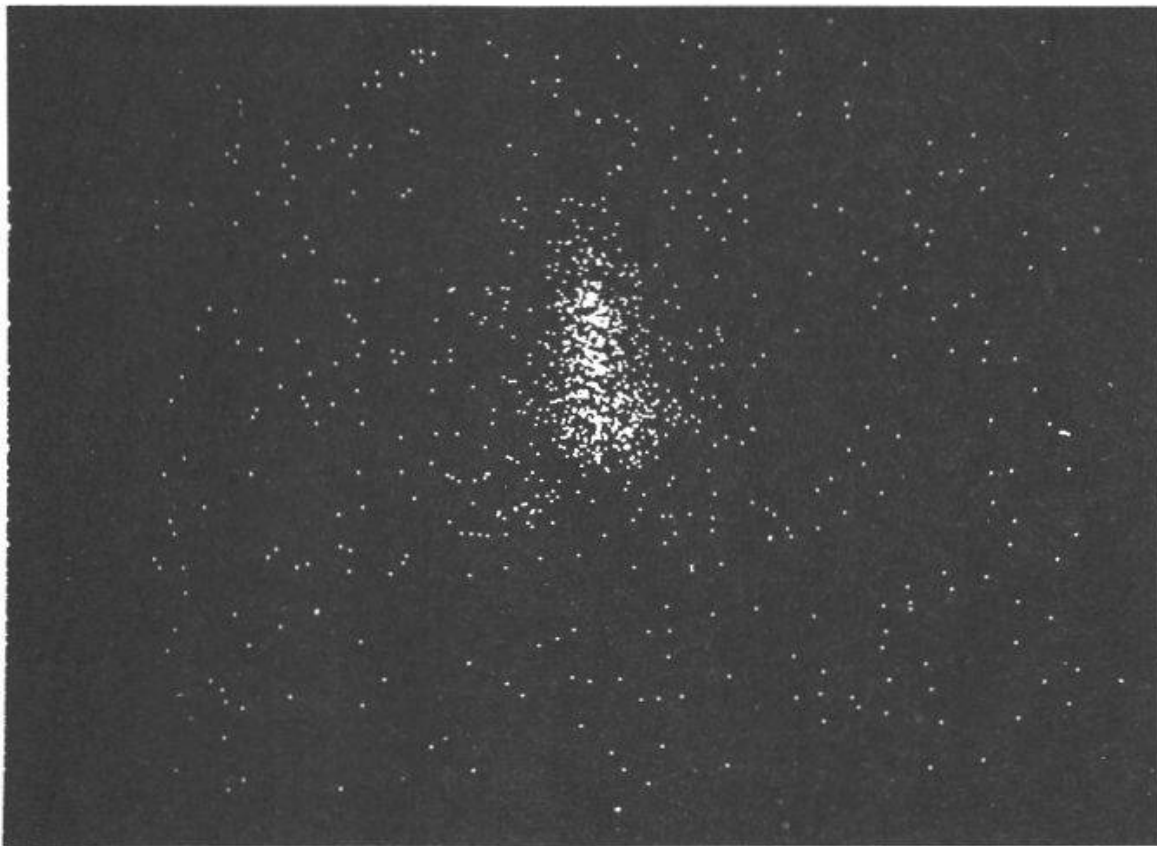


Fig. 4 A

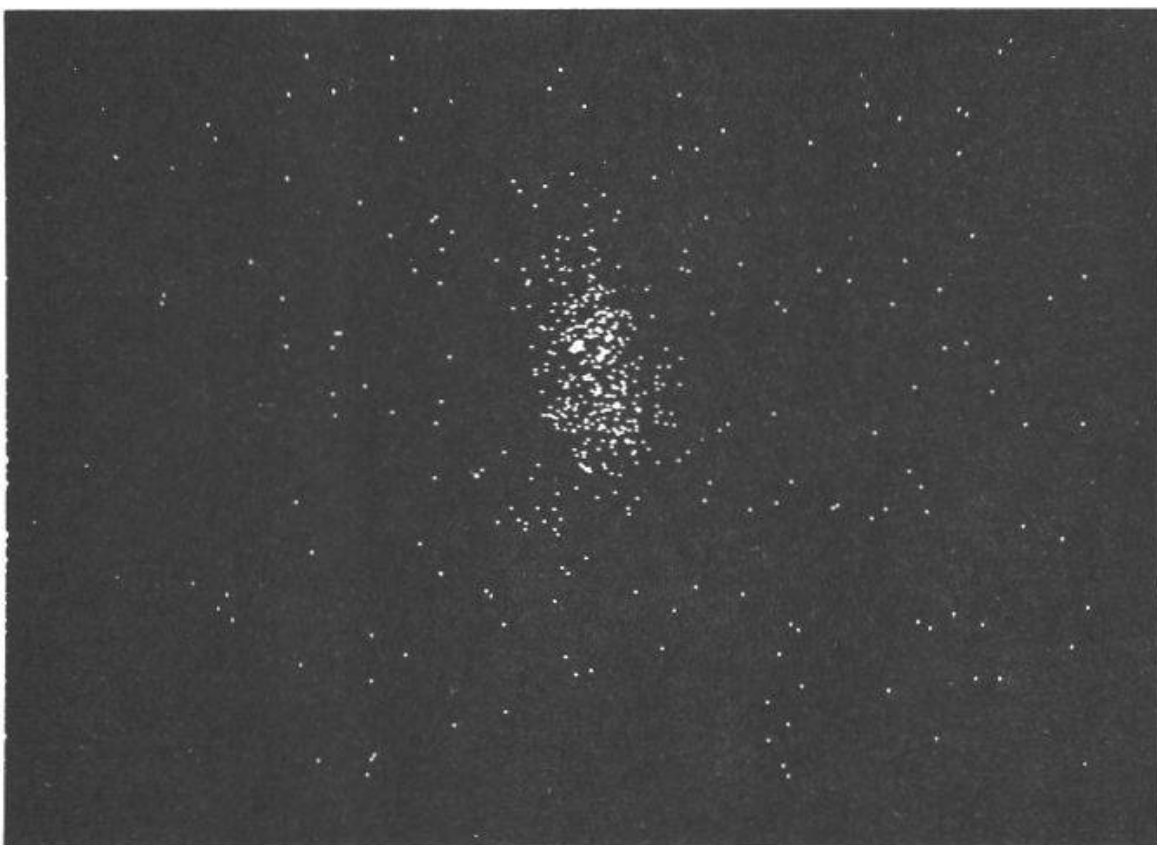


Fig. 4 B

Fig. 4. Analyse sélective à la micro-sonde: A: traces du silicium; B: traces du magnésium.

analyse dispersive dont chaque pic représente un élément. Le second donne une analyse sélective permettant d'individualiser chacun des éléments minéraux.

Il est bien connu que l'asbestose peut être responsable de mésothéliomes pleuraux. Dans un cas d'assurance, il peut être important d'apporter la preuve d'une relation causale entre la nature de la poussière et la pneumoconiose, respectivement la tumeur. Les corps asbestosiques ont un aspect classique "en squelette de poisson" au microscope optique. Toutefois il n'est pas toujours possible de les objectiver ou de les reconnaître, étant donné qu'il peuvent prendre des aspects inhabituels, par exemple: l'examen à la micro-sonde a pu apporter la preuve que ce matériel était vraisemblablement de l'amiante. En effet, l'analyse dispersive a montré l'existence de silicium, de magnésium et d'aluminium, ainsi que de fer, composants de l'amiante (figure 3). De plus, l'analyse sélective a confirmé la présence de silicium et de magnésium (figure 4).

En conclusion, nous avons voulu démontrer les possibilités nouvelles que des méthodes modernes peuvent apporter au diagnostic d'une affection ou à la compréhension d'une autopsie. Certaines de ces méthodes sont réalisables dans un institut non spécialisé. D'autres, plus complexes, impliquent des procédures techniques plus délicates et peuvent paraître d'un intérêt pratique moins immédiat. Leur valeur scientifique est par contre d'une valeur primordiale.

Bouchardy B. and Majno G.: Histopathology of early myocardial infarcts. A new approach. *Amer. J. Path.* 1974, 74, 301 - 330.

Chandler J.A.: Application of X-ray micro-analysis to pathology. *J. Microscopie* 1975, 22, 425 - 432.

Gabbiani G., Badonnel M.C. and Rona G.: Cytoplasmic contractile apparatus in aortic endothelial cells of hypertensive rats. *Lab. Invest.* 1975, 32, 227 - 234.

Jornod J., Widgren S. et Fischer G.: Etude anatomo-clinique d'un cas d'hypertension artérielle pulmonaire chez une jeune femme. *Schweiz. med. Wschr.* 1970, 100, 151 - 154.

Nachlas M.M. and Shnitka C.K.: Macroscopic identification of early myocardial infarcts by alterations in dehydrogenase activity. *Amer. J. Path.* 1963, 42, 379 - 405.

Orci L., Baetens D., Rufener C., Amherd T.M., Ravazzola M., Studer P., Malaisse-Lagaë F. and Unger R.H.: Hypertrophy and hyperplasia of somatostatin-containing D-cells in diabetes. *Proc. Nat. Acad.Sci.* 1976, 73, 1338 - 1342.

Widgren S.: Pulmonary hypertension related with Aminorex-intake. Histological, ultrastructural and morphometric studies of 37 cases in Switzerland. *Current Topics in Pathology*, en cours de publication.

Adresse de l'auteur: Dr. S. Widgren, P.D., Département de Pathologie de l'Université, Boulevard de la Cluse 40, CH-1211 Genève 4 (Suisse)



