

Zeitschrift: Bulletin der Schweizerischen Akademie der Medizinischen Wissenschaften = Bulletin de l'Académie suisse des sciences médicales = Bollettino dell' Accademia svizzera delle scienze mediche

Herausgeber: Schweizerische Akademie der Medizinischen Wissenschaften

Band: 35 (1979)

Artikel: Place des arthropathies ochronotiques en rhumatologie

Autor: Lagier, R. / Steiger, U.

DOI: <https://doi.org/10.5169/seals-309104>

Nutzungsbedingungen

Die ETH-Bibliothek ist die Anbieterin der digitalisierten Zeitschriften. Sie besitzt keine Urheberrechte an den Zeitschriften und ist nicht verantwortlich für deren Inhalte. Die Rechte liegen in der Regel bei den Herausgebern beziehungsweise den externen Rechteinhabern. [Siehe Rechtliche Hinweise.](#)

Conditions d'utilisation

L'ETH Library est le fournisseur des revues numérisées. Elle ne détient aucun droit d'auteur sur les revues et n'est pas responsable de leur contenu. En règle générale, les droits sont détenus par les éditeurs ou les détenteurs de droits externes. [Voir Informations légales.](#)

Terms of use

The ETH Library is the provider of the digitised journals. It does not own any copyrights to the journals and is not responsible for their content. The rights usually lie with the publishers or the external rights holders. [See Legal notice.](#)

Download PDF: 05.01.2025

ETH-Bibliothek Zürich, E-Periodica, <https://www.e-periodica.ch>

Département de Pathologie (Unité de Pathologie Ostéo-articulaire), Faculté de Médecine
de Genève
Medizinisches Departement, Kantonsspital, Basel

PLACE DES ARTHROPATHIES OCHRONOTIQUES EN RHUMATOLOGIE

R. LAGIER et U. STEIGER

Summary

In alkaptonuric patients, cartilage, fibrocartilage and tendons are slowly impregnated by homogentisic acid. This leads to pigment deposition between and on the surface of collagen fibres (ochronosis) which hardens the tissues as in leather tanning, and can render them breakable.

Ochronotic intervertebral discs show a tendency of calcification and ossification, which produces a characteristic radiological picture. Ochronotic cartilage is rather often split off in the weight bearing zones of the knee, shoulder and hip. This is followed by osteoarthrotic changes with a synovial reaction frequently leading to an osteochondromatosis.

The labelling of the pigmented ochronotic cartilage thus can support a didactic demonstration of the nature of osteoarthrotic remodelling. It underlines that such remodelling consists mainly of non specific changes developing independently of the cause of the original cartilage lesion.

Résumé

Chez les alcaptonuriques, l'acide homogentisique imprègne lentement et inégalement les cartilages, les fibro-cartilages et les tendons. Il s'ensuit un dépôt pigmentaire entre et sur les faisceaux collagènes (ochronose), ce qui durcit ces tissus comme dans le tannage du cuir et peut les rendre cassants.

Les disques intervertébraux ochronotiques tendent à se calcifier et à s'ossifier, ce qui se traduit par une image radiologique caractéristique. Le cartilage ochronotique se fragmente assez fréquemment dans la zone de charge du genou, de l'épaule et de la hanche. Il s'ensuit un modelé arthrosique avec réaction synoviale menant assez souvent à une ostéochondromatose. Le marquage pigmentaire du cartilage ochronotique permet de montrer ce qu'est un remodelage

arthrosique, dans un cas particulier, mais de façon spécialement didactique. On peut ainsi souligner que ce remodelage se manifeste principalement par des modifications non spécifiques, développées indépendamment de la chondropathie qui les a déclenchées.

"... des espèces d'expériences toutes préparées par la nature ..."

Cuvier - Le Règne animal distribué d'après son organisation. T. I -7- 1817.

Destinés à souligner l'intérêt de l'anatomie comparée, ces mots de Cuvier ont été relevés par François Jacob dans "La logique du vivant" (1970). Ils pourraient aussi illustrer les enseignements qui se dégagent pour le rhumatologue de l'étude de l'ochronose articulaire, malgré la rareté de cette affection.

Historique et rapports avec l'alcaptonurie

Un bref historique de cette curieuse affection permet de mieux la comprendre en jalonnant les éléments importants de sa découverte.

Le terme d'ochronose fut proposé par VIRCHOW en 1866 (1, 35) pour définir un état découvert à l'autopsie et caractérisé essentiellement par une pigmentation de divers cartilages, de tendons et de ligaments: pigmentation noire ou brunâtre à l'examen macroscopique et ocre sur des coupes histologiques non colorées (d'où le nom de l'affection, tiré des mots grecs ochros nosos: maladie ocre). En 1902 Albrecht et Zdarek (cit. in 24) montrèrent que c'était l'expression d'une maladie métabolique déjà connue, l'alcaptonurie. En 1904 Osler remarqua que cette ochronose pouvait s'accompagner d'arthropathies (cit. in 24).

En fait le noircissement des urines de certains sujets semble avoir été remarqué dès le XVI^e siècle par Scribonius (cit. in 33) et précisé en Slovaquie par Singer dans une thèse de médecine soutenue en 1775 (cit. in 3). En 1859 Bödeker (cit. in 24) reconnut que cette substance pigmentée réduisait la liqueur de Fehling sans qu'il s'agît de glucose et la dénomma alcaptone; l'étymologie de ce nom (arabe alkali et grec captein = fixer) souligne que cette pigmentation apparaît dans les urines par fixation d'oxygène en milieu alcalin; il en est ainsi après leur alcalinisation à l'air ou sur des linges lessivés. Wolkow et Baumann montrèrent en 1891 que la substance oxydée était de l'acide homogentisique éliminé proportionnellement à l'ingestion de protéines (cit. in 9). Au début du XIX^e siècle Neubauer attribua la présence anormale de cette substance dans le sang et dans l'urine à un trouble du métabolisme de la tyrosine et de la phénylalanine (cit. in 9). Archibald Garrod s'inspira alors de cette affection rare pour établir la notion d'"inborn error of metabolism" (cit. in 9). En 1958, confirmant les prévisions de Garrod, LA DU démontra que l'alcaptonurie était

effectivement due à l'absence dans le foie (et à un moindre degré le rein) d'une oxydase de l'acide homogentisique (9, 24). Cette carence enzymatique empêche l'ouverture du noyau benzénique de l'acide homogentisique au cours du catabolisme de la tyrosine et de la phénylalanine.

L'alcaptonurie se manifeste dans les deux sexes et durant toute la vie, après transmission héréditaire par voie autosomique récessive (9); on discute ses rapports avec les antigènes HLA (5). Ceci explique sa concentration dans certaines régions (surtout montagneuses), mais on l'observe dans toutes les parties du monde (24). En se basant sur le critère radiologique des calcifications discales intervertébrales on a pensé retrouver des stigmates d'ochronose sur des momies égyptiennes; bien que certaines images soient vraisemblablement dues à des artéfacts d'embaumement, la présence d'un pigment analogue à celui de l'ochronose aurait été décelée sur du matériel de ponction (17).

L'alcaptonurie et l'ochronose ont pu être reproduites expérimentalement chez des rats nourris avec de la tyrosine (cit. in 9). On ne les a pas observées de façon indiscutable en pathologie comparée spontanée (9). Nous éliminons de cette étude les cas où la pigmentation ocre du cartilage, parfois appelée "ochronose", est due à des absorptions médicamenteuses (9).

Manifestations cliniques

Lorsque l'alcaptonurie mène à des arthropathies ochronotiques, l'évolution clinique est assez stéréotypée et en général banale. Ceci ressort aussi bien de la littérature que de cinq observations personnelles (33 - une observation non publiée). Nous l'illustrons par un exemple (33).

Une patiente de 56 ans consulte en 1962 pour des douleurs de l'épaule droite. L'interrogatoire révèle des épisodes douloureux aigus depuis environ deux ans, surtout nocturnes ou à l'abduction contrariée, améliorés passagèrement par des traitements médicaux symptomatiques.

L'examen confirme cette impression de tendinite chronique du sus-épineux. La radiographie montre seulement de légères modifications "dégénératives" gléno-humérales et une calcification du tendon du sus-épineux. Le reste de l'examen ostéo-articulaire ne révèle rien de particulier, sauf au rachis.

L'interrogatoire indique que la malade a présenté depuis l'âge de 42 ans des lombalgies banales qui ne l'ont pas gênée dans son activité ménagère et que des cures thermales auraient été faites pour l'"état général". L'examen montre un enraidissement du rachis lombaire que ni l'interrogatoire, ni les examens complémentaires n'ont pu rattacher à une spondylarthrite ankylosante. Les radiographies lombaires révèlent une image caractéristique de rachis ochronotique.

Cette patiente signale alors les éléments d'une alcaptonurie jusqu'alors non diagnostiquée : depuis la première enfance, son urine devenait noire après l'émission, en particulier sur les langes soumis à la lessive. Il est alors facile de découvrir une arthropathie ochronotique chez trois de ses huit frères et sœurs.

Les malades alcaptonuriques ne souffrent pas d'arthropathie ochronotique avant l'âge mûr et n'en ont pas tous dans la vieillesse. C'est cependant par cette complication qu'est principalement grevé le pronostic de l'alcaptonurie. Inversement, chez un sujet présentant un tableau clinique de "rhumatisme", il faut savoir reconnaître les stigmates de l'alcaptonurie, en particulier la coloration des urines et la présence de taches apparaissant en général vers la cinquantaine sur la sclérotique.

Ces arthropathies ochronotiques se manifestent principalement au rachis, dont l'atteinte est la plus précoce et qui est toujours concerné lorsqu'un patient alcaptonurique présente des arthropathies. En réunissant une série de 163 cas d'alcaptonurie, O'BRIEN et col. y relèvent 132 cas de "spondylose" et seulement 84 cas d'atteinte périphérique (essentiellement genou, épaule et hanche avec respectivement 62, 37 et 33 cas) (24). Il n'est pas exceptionnel d'observer un remaniement de la symphyse pubienne (20, 24, 32), ce qui peut mener à sa soudure. On a signalé très rarement une altération des sacro-iliaques (32). On doit relever que les petites articulations des mains et des pieds semblent pratiquement épargnées (24), de même que les coudes et les tibio-tarsiennes.

Les manifestations rachidiennes commencent de façon banale par des lombalgies, parfois aiguës, souvent chroniques en rapport avec la charge. Dans la fratrie signalée ci-dessus elles ont commencé à se manifester à l'âge de 32 ans chez le frère (travailleur de force) et seulement à 38, 42 et 43 ans chez les trois sœurs. Il faut remarquer que ces dernières ne se sont jamais rendu compte de leur importante raideur rachidienne. Les tailles tendent à raccourcir et les scoliozes préexistantes s'aggravent.

Les modifications radiologiques prédominent au niveau dorso-lombaire et apparaissent plus tardivement au niveau cervical. La détérioration discale se traduit au début par des images aspécifiques, avec une diminution de hauteur des espaces intersomatiques et une discrète ostéophytose marginale. Peu à peu elle frappe par l'apparition sur plusieurs étages de bulles gazeuses ("vacuum phenomenon") et de calcifications. L'installation d'ankylose par ponts osseux intervertébraux et par ossifications des disques complète cette discopathie à plusieurs étages. L'image radiologique ainsi réalisée est pratiquement caractéristique de l'ochronose (Fig. 1). On a parfois signalé des altérations des articulations intervertébrales postérieures (25).

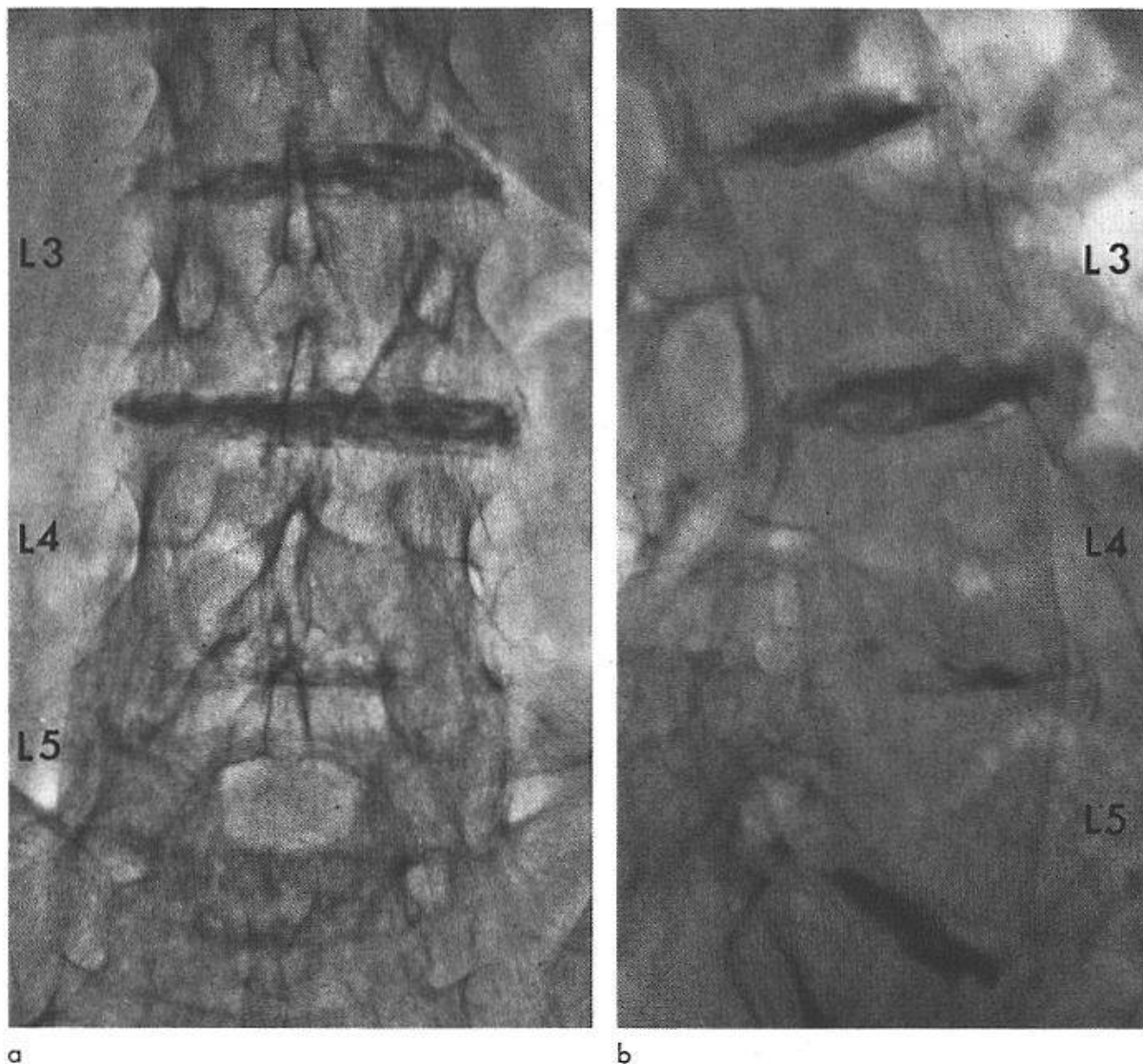


Fig. 1. Spondylopathie ochronotique (femme de 74 ans - cas Anni de la référence 33, cas I de la référence 34). Radiographies d'un segment lombaire (face et profil, 15.8.78).

L'atteinte du genou s'accompagne assez fréquemment d'une inflammation synoviale avec ostéochondromatose (31, 32) et hydarthrose. Radiologiquement s'installe progressivement un modelé arthrosique fémoro-tibial assez souvent réparti sur les compartiments interne et externe, parfois aussi fémoro-patellaire; on conçoit que ces images puissent ressembler à celles d'une arthrite rhumatoïde (14). Il semble que l'évolution de ce modelé arthrosique du genou soit moins destructrice que l'évolution correspondante à la hanche. Dans nos cas l'arthropathie apparaît jusqu'à maintenant bien compensée, bien que les modifications radiologiques soient importantes.

L'atteinte de l'épaule se manifeste souvent au début par un tableau clinique aspécifique de "périarthrite". L'exemple précédent illustre aussi un fait d'observation personnelle: lorsqu'

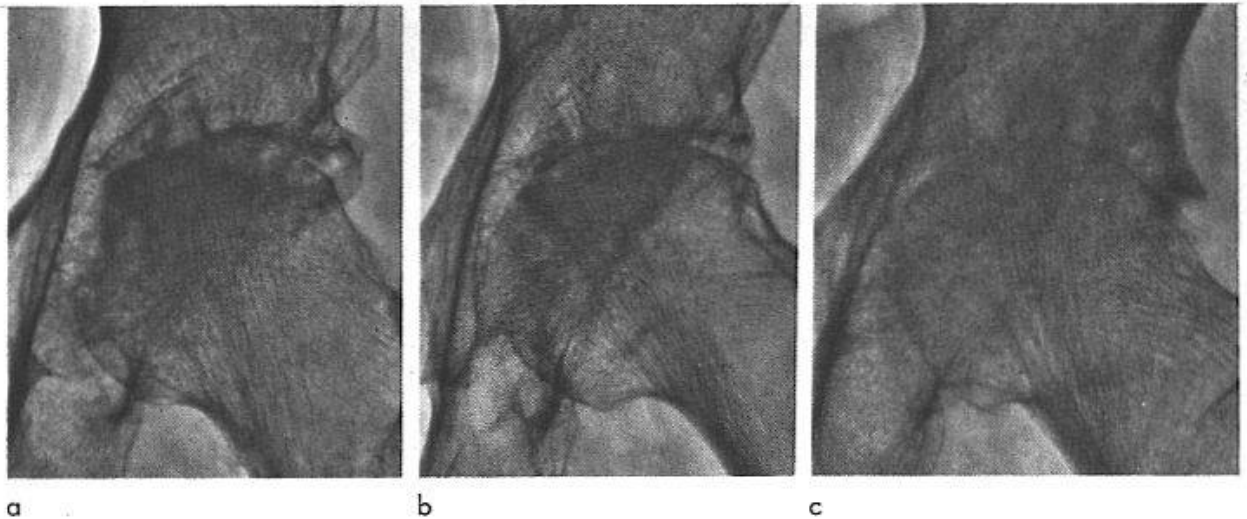


Fig. 2. Radiographies comparatives de trois coxopathies (hanche gauche). - a) Ochronose (femme de 64 ans - même cas que pour la Fig. 1 - radiographie du 20.5.68). - b) Polyarthrite rhumatoïde (femme de 73 ans - cas M.E. - radiographie du 29.12.65). La maladie évoluait depuis 5 ans. - c) Arthrose (femme de 77 ans - cas B.B. - radiographie du 26.4.61). Après cette radiographie l'arthrose est devenue érosive en deux ans et protrusive en cinq ans.

elles existent, les douleurs et la gêne fonctionnelle de l'épaule paraissent plus importantes que celles du rachis. A ce niveau le pincement radiologique de l'interligne articulaire mène aussi à un modelé arthrosique analogue à celui d'une polyarthrite rhumatoïde (32).

L'atteinte de la hanche nous est apparue dans l'ensemble tardive mais frappe parfois par une évolution clinique et radiologique rapide (34). La patiente la plus âgée de la fratrie signalée ci-dessus en est un exemple: Jusqu'à l'âge de 63 ans elle n'a présenté aucune douleur ou gêne fonctionnelle des hanches; à cet âge elle accusa des douleurs aiguës de la hanche droite avec développement en six semaines d'un pincement complet de l'interligne articulaire et installation dans les six mois d'une destruction massive de la tête fémorale. L'évolution fut semblable mais un peu moins rapide à gauche. Les modifications radiologiques de la hanche ochronotique furent aussi celles d'un modelé arthrosique congruent, donc ressemblant à celui d'une arthrite rhumatoïde (34) (Fig. 2). La possibilité d'une évolution destructrice sévère est un élément important qui paraît lié principalement à la hanche. Une protrusion acétabulaire peut parfois apparaître (29).

Ces atteintes proprement articulaires sont les plus importantes; il importe cependant de relever la possibilité de ruptures tendineuses (tendon d'Achille (24)) ainsi qu'une tendance nette aux hyperostoses d'insertion ("enthésopathie ochronotique" (32)). Celles-ci semblent avoir été remarquées surtout sur le squelette des ceintures et des membres, mais ne sont pas particulièrement développées au rachis; une telle dissociation pourrait donc distinguer le squelette ochronotique du squelette sénescant habituel.

Anatomo-pathologie

Au cours de l'alcaptonurie l'acide homogentisique apparu dans le sang s'élimine par l'urine, la sueur, le cerumen, le sperme (cit. in 12). Il peut ainsi être à l'origine de néphroses et de calculs calciques, rénaux ou prostatiques. Au cours des années, malgré sa faible teneur sanguine, il se dépose inégalement dans les tissus sous forme polymérisée et oxydée, créant un pigment proche de la mélanine (9, cit. in 12) et réalisant ainsi un état pathologique dénommé ochronose.

Cette imprégnation affecte l'appareil cardio-vasculaire (cit. in 12). Elle est marquée dans la peau, le périoste, la sclérotique; sur cette dernière elle se manifeste par des dépôts profonds intra- et extra-cellulaires à tendance extensive, comme l'a montré une étude de DAICKER et RIEDE à l'autopsie d'un des cas personnels signalés cliniquement ci-dessus (4). Elle intéresse surtout le cartilage (non seulement articulaire mais aussi costal, épiglottique, laryngé, trachéal, de la pyramide nasale et du pavillon de l'oreille), le fibrocartilage (ménisques, disques intervertébraux et symphyse pubienne) et dans une certaine mesure le tendon et le ligament (cit. in 12).

Notre expérience repose sur l'étude de six têtes fémorales (quatre ont fait l'objet de publications; deux, provenant du même sujet, nous ont été envoyées par le Pr David-Chaussé de Bordeaux), d'un genou et d'un segment rachidien. Nous renvoyons pour plus de détail à une étude d'ensemble (12) et aux publications concernant plus spécialement la hanche (13, 16, 34), le genou (14), le rachis (15). Nous les résumons ici en les reliant à des données extérieures.

L'imprégnation pigmentaire, lorsqu'elle est complète, donne au cartilage une couleur noire homogène qui intéresse l'ensemble du revêtement cartilagineux dans l'articulation concernée (9). Elle peut cependant se manifester de façon inégale. Comme VIRCHOW l'avait déjà relevé dans son observation princeps (1, 35), l'intensité de la pigmentation peut être variable chez le même sujet et se manifester alors par une coloration différente selon la localisation (noire, brune ou même jaune-ocre). Dans l'autopsie d'un cas signalé ci-dessus (4), Remagen n'a pas remarqué de pigmentation cartilagineuse sur les articulations rachidiennes postérieures, alors que les surfaces coxo-fémorales étaient nettement pigmentées (communication personnelle). Dans nos cas le cartilage encore visible sur des têtes fémorales remaniées était entièrement noir (13, 16, 34). Par contre, dans un genou avec modelé arthrosique, la couleur noire traduisait une forte imprégnation intéressant diffusément le ménisque restant mais seulement une partie du revêtement cartilagineux (14).

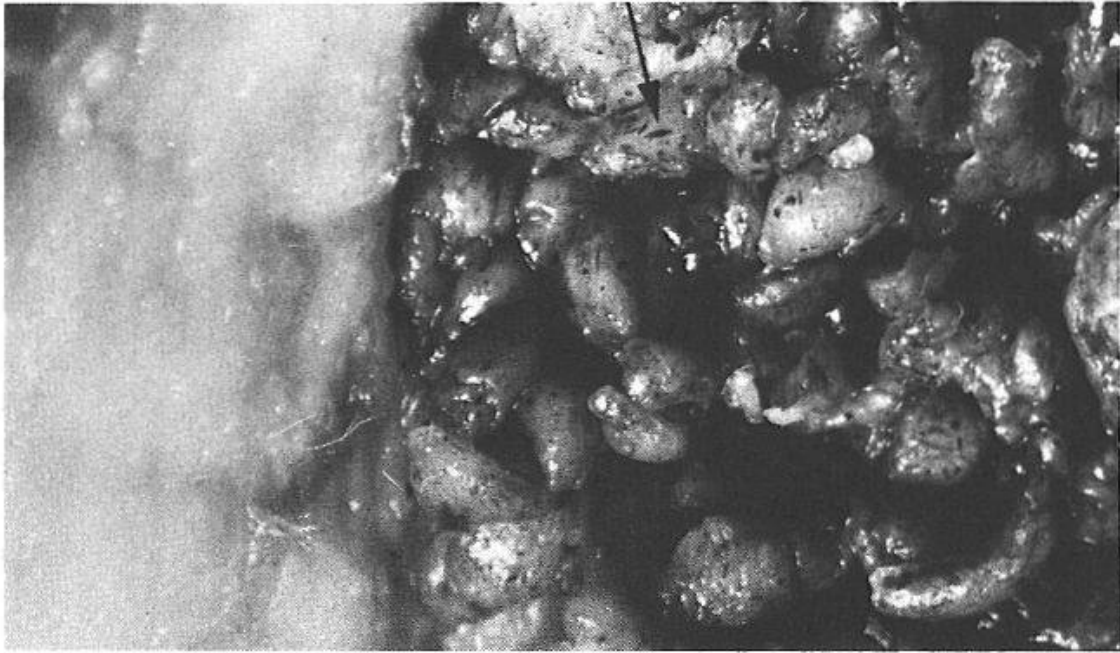


Fig. 3. Synoviale d'un genou ochronotique (homme de 52 ans - cas de la référence 14 - x 4,5). La flèche indique certains des débris de cartilage ochronotique inclus dans un territoire de synoviale hyperplasiée et papillaire. A gauche, synoviale restée sensiblement normale.

La coloration ocre du cartilage sur les coupes histologiques montre que son imprégnation intéresse surtout les couches basale et intermédiaire ainsi que la bande calcifiée, respectant sensiblement la couche superficielle (12); ceci suggère que l'apport d'acide homogentisique est d'origine sanguine. L'action d'une enzyme n'est pas nécessaire pour l'oxydation de cet acide, mais pourrait jouer un rôle dans le cas du cartilage (9). La microscopie électronique montre ces dépôts de pigment sur et entre les fibres collagènes, ainsi que dans les chondrocytes (8, 19, 27, 29). On admet que cette imprégnation par l'acide homogentisique modifie le collagène comme dans le tannage du cuir (21). Le cartilage ou le fibrocartilage devient ainsi cassant, ce qui d'ailleurs a été reproduit expérimentalement par injection intra-articulaire d'acide homogentisique (22). Macroscopiquement nous avons perçu cette fragilité, comparable à celle d'un vieux morceau de cuir pourri. Ceci explique une fragmentation du cartilage ou du fibrocartilage en morceaux souvent nécrosés à arêtes nettes signant des cassures, sans la fibrillation avec prolifération chondrocytaire des altérations "dégénératives" (Fig. 3, 4b).

Ces fragments (de plus ou moins petite taille) peuvent être observés dans le liquide synovial (6). Leur incorporation dans la membrane synoviale explique la réaction hyperplasique de celle-ci avec assez souvent inflammation chronique; celle-ci peut donner une hydarthrose (6, 7), et peut aussi induire une métaplasie ostéocartilagineuse dans la synoviale dont la

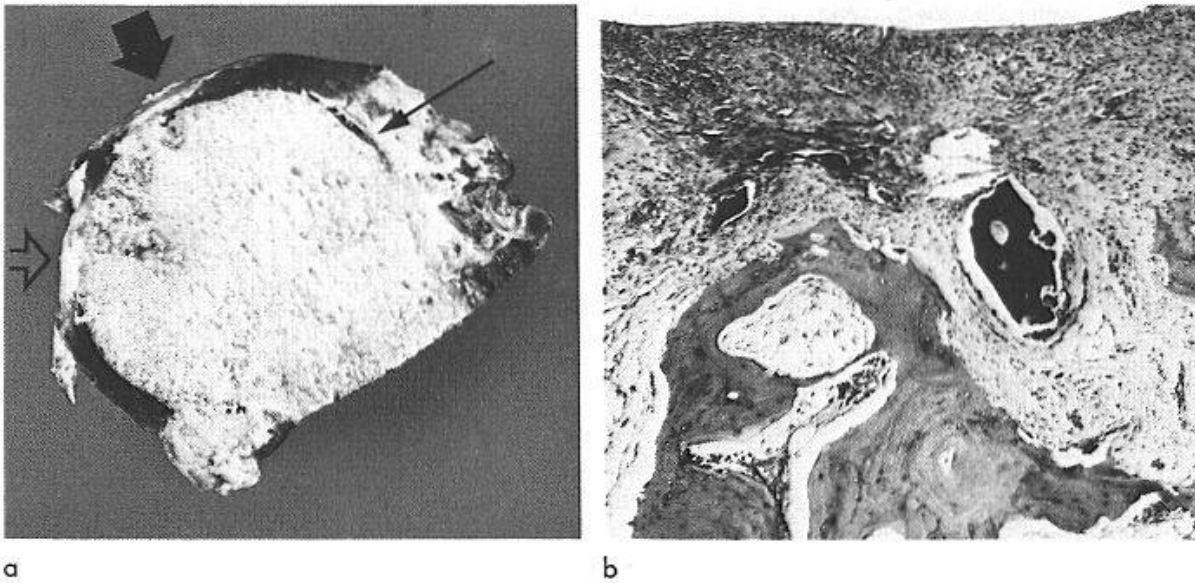


Fig. 4. Remodelage arthroscopique sur une tête fémorale ochronotique (femme de 74 ans - même cas que sur les Fig. 1 et 2a - x 1). - a) Hanche gauche (T. 9662/68). Vue macroscopique d'une tranche paramédiane antérieure. La flèche mince indique un pannus conjonctif recouvrant une lame de cartilage ochronotique noir. La flèche épaisse indique un segment d'os ébourné mis à nu par disparition du revêtement de cartilage ochronotique. La flèche ajourée indique la région fovéolaire. En dessous de cette dernière, le revêtement de cartilage noir ochronotique persiste. - b) Hanche droite (T. 12638/67). Aspect histologique d'une couche superficielle fibroblastique (entre deux segments ébournés non visibles sur la figure - x 50). Inclusion de fragments cartilagineux ochronotiques pigmentés. En profondeur, travées d'os spongieux remaniées.

traduction radiologique est assez fréquemment relevée (12). Ces lésions synoviales ne sont donc pas dues à une atteinte systémique mais reflètent une réaction localisée à l'inclusion des fragments cartilagineux (Fig. 3).

Cette fragilité cartilagineuse se manifeste essentiellement sur des surfaces articulaires soumises à une charge mécanique, celles-là mêmes où se manifeste différemment la "dégénérescence" du cartilage à l'origine des "arthroses". Au niveau des articulations diarthrodiales la mise à nu d'une surface portante ainsi privée de son cartilage détermine alors l'enchaînement du remodelage arthroscopique (10, 11, 26). Le remaniement ostéo-médullaire de la zone de charge mène à une ébournation plus ou moins étendue et parfois kystique, avec inclusion profonde de fragments de cartilage pigmenté (12, 13, 16, 34). La zone de décharge peut montrer une expansion synoviale (contenant des débris cartilagineux pigmentés) ou des ostéophytes (dont le revêtement fibrocartilagineux n'est pas pigmenté car il est néoformé) (12, 13, 14, 16, 30, 34). Ceci s'observe aux épaules, aux genoux et, de façon très intéressante, aux hanches. Par contre, du moins à notre connaissance, on n'a pas rapporté d'étude anatomo-

pathologique des mains, des pieds et des tibio-tarsiennes (ochronose avec ou sans arthropathie). Des lésions d'ankylose ont été signalées au niveau des articulations postérieures du rachis (cit. in 25).

L'imprégnation du fibrocartilage des disques intervertébraux leur donne aussi une couleur noire. Elle entraîne une calcification dystrophique par dépôts d'apatite et, plus ou moins développés, l'apparition de ponts ou d'ossifications intersomatiques (15). L'ensemble explique une image radiologique rachidienne pratiquement caractéristique de l'ochronose. Ces dépôts d'apatite doivent être formellement distingués des dépôts de pyrophosphate de calcium signant une chondrocalcinose dans les disques (dont l'image radiologique est différente). L'association d'une chondrocalcinose et d'une ochronose a cependant été signalée (2, 27, 28, 34).

La pigmentation tendineuse au cours de l'ochronose a été relevée à plusieurs niveaux (tendons d'Achille, tendons vertébraux et des genoux, ligament rond de la tête fémorale). Ici aussi cette imprégnation est très irrégulière et se manifeste de façon inégale. Elle peut induire un remaniement local fibreux et cicatriciel. Elle apparaît particulièrement marquée aux zones d'insertion, comme l'a signalé VIRCHOW (1866) et peut alors s'accompagner d'hyperostose enthésopathique d'insertion (32).

Discussion

Au cours de l'alcaptonurie, l'imprégnation lente et inégale des tissus cartilagineux et tendineux mène donc à plus ou moins long terme à leur fragilisation; il s'ensuit, avec une fréquence inégale suivant les articulations et suivant les sujets, des arthropathies qui paraissent aussi liées aux conditions mécaniques locales. Le rhumatologue doit en tirer deux sortes de leçons.

1. Conséquences en médecine pratique

Ces arthropathies s'installent très lentement et avec des manifestations cliniques et radiologiques souvent banales. Malgré la rareté de l'alcaptonurie il importe d'y penser pour faire le diagnostic: celui-ci est parfois suggéré par une tache de la sclérotique ou par une image radiologique du rachis.

Le diagnostic d'ochronose ne débouche pas actuellement sur une thérapeutique spécifique mais il peut encore justifier des conseils d'hygiène de vie chez un sujet d'âge mûr qui commence ses manifestations rachidiennes. Une meilleure attention portée aux signes d'alcaptonurie dans l'enfance - souvent curieusement ignorés - devrait inspirer l'orientation professionnelle chez un sujet candidat à des arthropathies dans son âge mûr. Il ne faut cependant pas surestimer la gravité de l'affection, qui reste assez souvent peu invalidante.

2. Intérêt en recherche rhumatologique

Une exploitation systématique des observations faites sur les alcaptonuriques devrait permettre de préciser certains points encore obscurs et d'améliorer ainsi nos connaissances sur la genèse des arthropathies en rhumatologie. Les observations anatomiques (au cours d'autopsies mais aussi sur des pièces opératoires) devraient préciser la fréquence et l'étendue des imprégnations cartilagineuses en fonction de l'âge et de l'articulation considérée. L'éventail plus large des observations radiologiques devrait préciser dans les mêmes conditions la fréquence et les caractères des arthropathies (en particulier de leurs formes érosives). Il serait utile que ces observations soient interprétées en fonction de l'importance de l'alcaptonurie. Il faut aussi remarquer que dans l'ochronose, maladie métabolique de cause connue dont la lésion essentielle siège principalement dans le cartilage et le fibrocartilage, la traduction radiologique est semblable dans ses grandes lignes à celles des principales entités de la rhumatologie; ceci a donné lieu à de regrettables confusions en nomenclature nosographique. Cette possibilité de confusion nosographique a d'ailleurs frappé VIRCHOW dans son étude princeps où il écrit "Ob man diesen als Malum senile oder als Rheumatismus chronicus bezeichnen will thut wenig zur Sache" (35). Ceci devrait inciter à une meilleure exploitation des observations anatomo-radiologiques tant sur le plan didactique que sur le plan des recherches de pathogénèse. Nous le soulignons brièvement face à trois entités principales de la rhumatologie: la spondylarthrite ankylosante, la polyarthrite rhumatoïde, les arthroses.

A) L'imprégnation ochronotique des disques intervertébraux crée des modifications rachidiennes dont la traduction radiologique a des points communs avec celle de la spondylarthrite ankylosante. Les calcifications discales permettent certes de distinguer les deux affections, de même que le tableau clinique et la quasi absence de lésions sacro-iliaques. La dénomination "spondylarthrite ankylosante ochronotique", parfois proposée dans la littérature, est à proscrire parce qu'elle assimile deux maladies distinctes.

Sur le plan de la pathogénèse des lésions, un rapprochement vient cependant à l'esprit si l'on ajoute aux lésions rachidiennes le remaniement de la symphyse pubienne et les arthropathies périphériques. Une meilleure étude conjointe de l'histogénèse des lésions vertébrales dans les deux affections devrait être riche d'enseignements, en montrant tout ce qu'il y a d'aspécifique dans l'évolution de la spondylarthrite ankylosante.

B) La fréquente analogie des modelés arthrosiques périphériques dans l'ochronose et dans la polyarthrite rhumatoïde peut s'expliquer par un élément commun: dans les deux cas la lésion n'est pas la conséquence d'un vice intrinsèque des surfaces ostéo-cartilagineuses mais relève d'une cause générale extérieure: imprégnation métabolique dans un cas, détérioration

enzymatique due à une maladie inflammatoire dans l'autre cas. Il s'ensuit souvent des modelés arthrosiques d'une articulation qui par principe n'est pas malformée au départ, d'où la vaste zone de charge éburnée et les ostéophytes marginaux en général peu développés. Dans les deux cas cela peut d'ailleurs mener à une érosion de la tête fémorale ou à une protrusion acétabulaire.

Ici aussi les deux maladies en cause sont distinctes, mais leur comparaison permet de mieux comprendre le caractère aspécifique de leur remodelage arthrosique. Ceci illustre la nécessité d'une sémantique rigoureuse dans l'interprétation d'une radiographie: il y a matière à confusion dans l'extrapolation qui, trop souvent, consiste à parler de coxite devant une image radiologique bien connue dans un rhumatisme chronique inflammatoire.

C) Les "modelés arthrosiques" réalisés dans une articulation ochronotique ont souvent la même traduction radiologique que ceux qui se développent au cours d'une polyarthrite rhumatoïde; ils n'en réalisent pas moins une circonstance quasi expérimentale pour étudier les lésions de l'arthrose dite dégénérative, en particulier à la hanche où se développe parfois un ostéophyte interne important. De façon plus évidente et plus didactique que sur les pièces d'arthrose "dégénérative", le marquage pigmentaire de l'ochronose permet de reconnaître le cartilage préexistant et ses débris dans le remaniement intrinsèque de l'éburnation et dans le remaniement extrinsèque de l'ostéophytose et de l'hyperplasie synoviale.

Dans l'étude du modelé arthrosique l'ochronose permet une dissociation aisée entre son élément réparateur aspécifique et la chondropathie qui l'a déclenché. L'expérience nous a montré qu'à la hanche ce modelé arthrosique d'ochronose peut subir l'évolution rapide et érosive décrite par LEQUESNE dans les "coxarthroses destructrices rapides" (18). Il est possible que la phagocytose massive de débris cartilagineux joue un rôle dans la nécrose qui se manifeste au cours d'une telle évolution (13).

Conclusion

En réalisant une chondropathie de cause précise et rare, l'ochronose peut déclencher au niveau de diverses articulations des lésions que l'on observe aussi dans les autres affections rhumatologiques. Ceci est particulièrement net avec le remodelage arthrosique, dont l'histogénèse apparaît, du moins dans ses grandes lignes, indépendante de la nature de la chondropathie qui l'a déclenchée.

1. Benedek T.G.: Rudolph Virchow on Ochronosis. *Arthr. and Rheum.*, 9, 66-71 (1966).
2. Bywaters E.G.L., Dorling J. and Sutor J.: Ochronotic densification. *Ann. rheum. Dis.*, 29, 563 (1970).
3. Cervenansky J., Sitaj S. and Urbanek T.: Alkaptonuria and ochronosis. *J. Bone Jt Surg.*, 41-A, 1169-1182 (1959).
4. Daicker B. und Riede U.N.: Histologische und ultrastrukturelle Befunde bei alkaptonurischer Ochronosis oculi. *Ophthalmologica (Basel)* 169, 377-388 (1974).
5. Gaucher A., Pourel J., Raffoux C., Faure G., Netter P. and Streiff F.: HLA antigens and alkaptonuria. *J. Rheum.*, 3, suppl., 97-100 (1977).
6. Hunter T., Gordon D.A. and Ogryzlo M.A.: The ground pepper sign of synovial fluid: a new diagnostic feature of ochronosis. *J. Rheum.*, 1, 45-53 (1974).
7. Hüttl S., Markovic O. und Sitaj S.: Der Gelenkerguss bei der ochronotischen Arthropathie. *Rheumforsch.*, 25, 169-181 (1966).
8. Kutty M.K., Iqbal Q.M. and Teh E.C.: Ochronotic arthropathy. An electron microscopical study with a view on pathogenesis. *Arch. Path.*, 98, 55-57 (1974).
9. La Du B.N.: Alcaptonuria. In "The metabolic basis of inherited disease". ed. by J.B. Stanbury, J.B. Wyngaarden and D.S. Fredrickson. McGraw-Hill Book Company, New York, 1978, 4th ed. pp. 268-282.
10. Lagier R.: Le "modèle arthrosique" au niveau de l'épaule. Volume des rapports et communications aux Ières Journées franco-italo-suisse de Rhumatologie, Lausanne, 1964. Dans "Problèmes actuels de rhumatologie", Saint-Gall, Zollikofer, 1965, pp. 229-247.
11. Lagier R.: L'approche anatomo-pathologique du concept d'arthrose. *Rev. Rhum.*, 39, 545-557 (1972).
12. Lagier R.: Anatomo-pathologie des arthropathies ochronotiques. In "Arthropathia ochronotica". S. Sitaj und R. Lagier. *Acta Rheumatologica et Balneologica Pisticiana* Z, 93-120 (1973).
13. Lagier R.: The problem of the osteoarthrotic remodelling illustrated by ochronotic arthropathy of the hip. An anatomico-radiological approach. To be published.
14. Lagier R., Boussina I., Taillard W., Sasfavian A., Chafizadeh M. et Fallet G.H.: Etude anatomo-radiologique d'une arthropathie ochronotique du genou. *Schweiz. med. Wschr.* 101, 1585-1590 (1971).
15. Lagier R. and Sitaj S.: Vertebral changes in ochronosis. Anatomical and radiological study of one case. *Ann. rheum. Dis.*, 33, 86-92 (1974).
16. Lagier R., Steiger U.: Ochronotic arthropathy of the hip. Anatomico-radiological study. To be published.
17. Lee S.L. and Stenn F.F.: Characterization of mummy bone ochronotic pigment. *J. Amer. med. Ass.*, 240, 136-138 (1978).
18. Lequesne M.: La coxarthrose destructrice rapide. *Rhumatologie* 24, 51-63 (1970).
19. Malinsky J., Sitaj S. and Trnavsky K.: Contribution to the electron microscopic study of ochronosis. In "Novissima in Rheumatologia". 2ème Congrès tchécoslovaque de Rhumatologie. Piestany 1964.
20. Martin E. et Meyer E.: L'alcaptonurie et l'ochronose. *Bull. schweiz. Akad. med. Wiss.*, 17, 341-350 (1960).
21. Milch R.A.: Biochemical studies on the pathogenesis of collagen tissue changes in alcaptonuria. *Clin. Orthop.*, 24, 213-229 (1962).
22. Moran Th.J. and Yunis E.J.: Studies on ochronosis. 2. Effects of injection of homogenized acid and ochronotic pigment in experimental animals. *Amer. J. Path.*, 40, 359-369 (1962).
23. O'Brien W.M., Banfield W.G. and Sokoloff L.: Studies on the pathogenesis of ochronotic arthropathy. *Arthr. and Rheum.*, 4, 137-152 (1961).

24. O'Brien W.M., La Du B.N. and Bunim J.J.: Biochemical, pathologic and clinical aspects of alcaptonuria, ochronosis and ochronotic arthropathy. Review of world literature (1584-1962). *Amer. J. Med.*, 34, 813-838 (1963).
25. Ott V.R.: Röntgenologische Beobachtungen bei Ochronosis. *Z. Rheumaforsch.*, 15, 65-74 (1956).
26. Régent D., Colomb J.N., Netter P., Faure G. et Naoun A.: Coxopathie ochronotique. Etude radiologique et scintigraphique. *J. Radiol. Electrol.*, 58, 13-15 (1977).
27. Reginato A.J., Schumacher H.R. and Martinez V.A.: Ochronotic arthropathy with calcium pyrophosphate crystal deposition. A light and electron microscopic study. *Arthr. and Rheum.*, 16, 705-714 (1973).
28. Rynes R.I., Sosman J.L. and Holdsworth D.E.: Pseudogout in ochronosis. Report of a case. *Arthr. and Rheum.*, 18, 21-25 (1975).
29. Schumacher H.R. and Holdsworth D.E.: Ochronotic arthropathy. I. Clinicopathologic studies. *Semin. Arthr. and Rheum.*, 6, 207-246 (1977).
30. Searle J. and Kerr J.F.R.: Ochronotic arthropathy. Description of a case with observations on the mode of formation of an osteophyte. *Med. J. Aust.*, 2, 713-715 (1971).
31. Sitaj S.: L'arthropathie ochronotique. Alcaptonurie et ochronose. *Rhumatologie* 15, 93-110 (1963).
32. Sitaj S.: Arthropathia ochronotica. In "Arthropathia ochronotica", S. Sitaj und R. Lagier. *Acta Rheumatologica et Balneologica Pisticiana* 7, 9-68 (1973).
33. Steiger U.: Ochronose. *Z. Rheumaforsch.*, 22, 367-375 (1963).
34. Steiger U. and Lagier R.: Combined anatomical and radiological study of the hip-joint in alcaptonuric arthropathy. *Ann. rheum. Dis.*, 31, 369-373 (1972).
35. Virchow R.: Ein Fall von allgemeiner Ochronose der Knorpel und knorpelähnlichen Theile. *Virchows Arch. path. Anat.*, 37, 212-219 (1866).

Adresse: Prof. Dr René Lagier, Institut de pathologie de l'université, 40, boulevard de la Cluse, 1211 Genève 4 (Suisse)