

Rundzellen-Sarkom der Iris bei einem Rinde : Exstirpation des Bulbus oculi : vollständige Heilung

Autor(en): **Hess, Ernst**

Objektyp: **Article**

Zeitschrift: **Schweizer Archiv für Tierheilkunde SAT : die Fachzeitschrift für
Tierärztinnen und Tierärzte = Archives Suisses de Médecine
Vétérinaire ASMV : la revue professionnelle des vétérinaires**

Band (Jahr): **26 (1884)**

PDF erstellt am: **28.06.2024**

Persistenter Link: <https://doi.org/10.5169/seals-591608>

Nutzungsbedingungen

Die ETH-Bibliothek ist Anbieterin der digitalisierten Zeitschriften. Sie besitzt keine Urheberrechte an den Inhalten der Zeitschriften. Die Rechte liegen in der Regel bei den Herausgebern.

Die auf der Plattform e-periodica veröffentlichten Dokumente stehen für nicht-kommerzielle Zwecke in Lehre und Forschung sowie für die private Nutzung frei zur Verfügung. Einzelne Dateien oder Ausdrucke aus diesem Angebot können zusammen mit diesen Nutzungsbedingungen und den korrekten Herkunftsbezeichnungen weitergegeben werden.

Das Veröffentlichen von Bildern in Print- und Online-Publikationen ist nur mit vorheriger Genehmigung der Rechteinhaber erlaubt. Die systematische Speicherung von Teilen des elektronischen Angebots auf anderen Servern bedarf ebenfalls des schriftlichen Einverständnisses der Rechteinhaber.

Haftungsausschluss

Alle Angaben erfolgen ohne Gewähr für Vollständigkeit oder Richtigkeit. Es wird keine Haftung übernommen für Schäden durch die Verwendung von Informationen aus diesem Online-Angebot oder durch das Fehlen von Informationen. Dies gilt auch für Inhalte Dritter, die über dieses Angebot zugänglich sind.

lichen Ausgang alle die zahlreich Anwesenden, mit Ausnahme etwa der Eingangs erwähnten Helfershelfer, deren Licht nun nicht mehr so hell leuchtete.

Sowie das Kalb extrahirt war, traten dessen Hintergliedmassen sofort wieder in die regelwidrige Haltung zurück, in welcher sie sich bei meiner Untersuchung im mütterlichen Becken präsentirt hatten. Die seitlichen Beckenknochen waren einander viel zu stark genähert, so dass sich dieselben an der Pfannenstelle beinahe berührten. Der Gelenkkopf des Backbeines hatte die Pfanne soviel als gänzlich durchbohrt. Die Haltung der Hintergliedmassen glich nicht wenig derjenigen eines auf einer Deichel sitzenden Frosches.

Rundzellen-Sarkom der Iris bei einem Rinde. Exstirpation des Bulbus oculi. Vollständige Heilung.

(Beitrag zur Ophthalmologie der Haustiere.)

Von Ernst Hess, Professor an der Thierarzneischule in Bern.

Die Seltenheit dieses eigenthümlichen Falles mag als genügende Entschuldigung dienen, wenn er hiermit der Oeffentlichkeit übergeben wird. Ist ja doch das oft in seine Höhle zurückgezogene Auge des Rindes nicht eines jener beneidenswerthen Organe, die sich stets der pünktlichsten Aufmerksamkeit und Pflege von Seite der sonst so sehr besorgten Besitzer erfreuen.

Die aus ihrem langen Schläfe morgenfrisch erwachte Ophthalmologie mit einem neuen Falle zu bereichern, ist der Zweck folgender Zeilen.

Am 15. Dezember verflossenen Jahres führte mir der Müller J. Reinhardt in der Sensenmatt bei Bern bei Gelegenheit eines Nothfalles bei einem Pferde noch ein mittel-grosses, zirka ein Jahr altes Rind, behufs Untersuchung wegen einer Geschwulst auf dem Augapfel, vor.

Die sehr unvollständige Anamnese gab folgende Anhaltspunkte: Das Gewächs besteht schon seit einigen Wochen und stellte sich ein ohne irgend welche nachweisbare äussere Veranlassung. Trotz langsamen Wachstums ist eine Grössenzunahme nicht zu verkennen. Hand in Hand mit der Vermehrung des Umfanges gehen auch eine Röthe der Geschwulst und die immer intensiver werdende Trübung der Cornea. Die Fresslust war nie gestört.

Status praesens: Der Ernährungszustand und das Allgemeinbefinden sind gut.

Die Berührung des rechten Auges verursacht dem Thiere Schmerzen. Die Augenlidränder dieser Seite berühren einander nicht mehr beim Schliessen. Die Conjunktiva ist geschwollen, gelockert, im Zustande des eitrigen Katarrhs. Der Augapfel ist normal gelagert, leicht beweglich und nicht vergrössert. Die Cornea ist vollständig undurchsichtig und im Zustande der milchigen Trübung; auf ihrer Mitte befindet sich ein zirka 1 $\frac{1}{2}$ cm. langer, ebenso dicker und hoher rother Tumor, der ringsum in die Cornea übergeht und scheinbar aus dem Innern des Auges hervowächst. Die Geschwulst ist ziemlich fest, derb und schmerzhaft und an der ganzen sichtbaren Fläche mit zahlreichen stecknadelkopfgrossen rothen Knötchen besetzt. An der ganzen Peripherie des Tumors sind zahlreiche verhältnissmässig sehr starke venöse Gefässe wahrnehmbar, die einen nur zu deutlichen Fingerzeig bilden, dass es sich hier um einen sehr blut-, resp. gefässreichen Tumor handeln muss.

Gestützt auf die erwähnten Symptome, so namentlich auf das spontane Entstehen und das allmälige Wachsthum, auf den Sitz und das Aussehen, auf den grossen Blut-, resp. Gefässreichthum und namentlich basirt auf die gegenwärtig existirenden literarischen Angaben und publizirten Beobachtungen, stellte ich die Diagnose auf Carcinoma bulbi oculi und gab dem Besitzer den Rath, wegen der ungünstigen Prognose, beziehungsweise des Weiterumsichgreifens

des Tumors an dieses „Noli me tangere“ der Alten, radikal operiren zu lassen, welchem Vorschlage er sich auch gerne fügte.

Die Operation wurde am 9. Januar d. J. in der Sensenmatt ausgeführt, wohl bedenkend, dass die so enorm wichtige Nachbehandlung ihre vielen Schwierigkeiten bieten werde. Die noch vor der Ausführung der Operation vorgenommene pünktliche Untersuchung des Augapfels bestätigte in vollem Masse den oben erwähnten Symptomenkomplex mit dem Plus, dass jetzt noch die beiden Augenlider angeschwollen und empfindlich waren. Verwachsungen zwischen dem Bulbus oculi und den die Augenhöhle bildenden Knochen mussten verneint werden, da die Beweglichkeit des Augapfels nicht gelitten hatte.

Zur Operation, die unter antiseptischen Cautelen vor sich ging, wurde das Rind auf die linke Seite niedergeschnürt und der Kopf von dem Besitzer gehalten; die Augenlider wurden durch zwei stumpfe Muskelhacken von einander gezogen und mit der Cooper'schen Scheere die Conjunktiva im ganzen Umfange hart am Augapfel getrennt, sowie auch die Augenmuskeln und die übrigen Adhärenzen im Verein mit dem Nervus opticus, welcher letzterer zirka 2 cm. lang abgeschnitten wurde.

Während dieser nur kurze Zeit dauernden Prozedur, die noch begleitet wurde durch die unharmonischen Klänge von Seite des nicht chloroformirten Patienten, zog ich stets das Auge an einem doppelten schmalen Heftbändchen, das unmittelbar über der Cornea durch die Geschwulst hindurchgeführt war, stark aus seiner Höhle heraus. Doch trotz sorgfältiger und guter Trennung gelang das vollständige Herausziehen nicht, so dass der verzeihliche Kunstfehler begangen werden musste, die hintere Augenkammer anzuschneiden und den Glaskörper abfliessen zu lassen, worauf mit grosser Leichtigkeit die Exstirpation gelang.

Da die Geschwulst, wie jetzt deutlich zu erkennen war, sich nur auf das Innere des Auges beschränkte, und die Blutung keine bedeutende war, so wurde mit Karbolwasser desinfiziert und nachher die Augenhöhle mit in Karbolöl getränkten karbolisirten Charpietampons sorgfältig ausgefüllt und auf diese erstere noch einige Tampons von karbolisirter Watte gelegt, welche letztere mittelst drei Knopfnahstichen, die ober- und unterhalb den Augenlidern durch die Haut geführt wurden, befestigt worden sind. Diese Nähte verblieben nur 48 Stunden und sind nachher als unnöthig nicht mehr angewendet worden. Diese antiseptische Tamponade wurde täglich nach vorausgegangener Ausspülung der Augenhöhle mit Karbolwasser erneuert und zwar theils vom Besitzer selbst, theilweise von meinem Assistenten und von mir. Zur Verhinderung von allfälligen Schädigungen durch Hornstösse von Seite der in gleichem Stalle nebenan stehenden Kolleginnen etc. wurde dem Thiere eine Augenkappe angelegt.

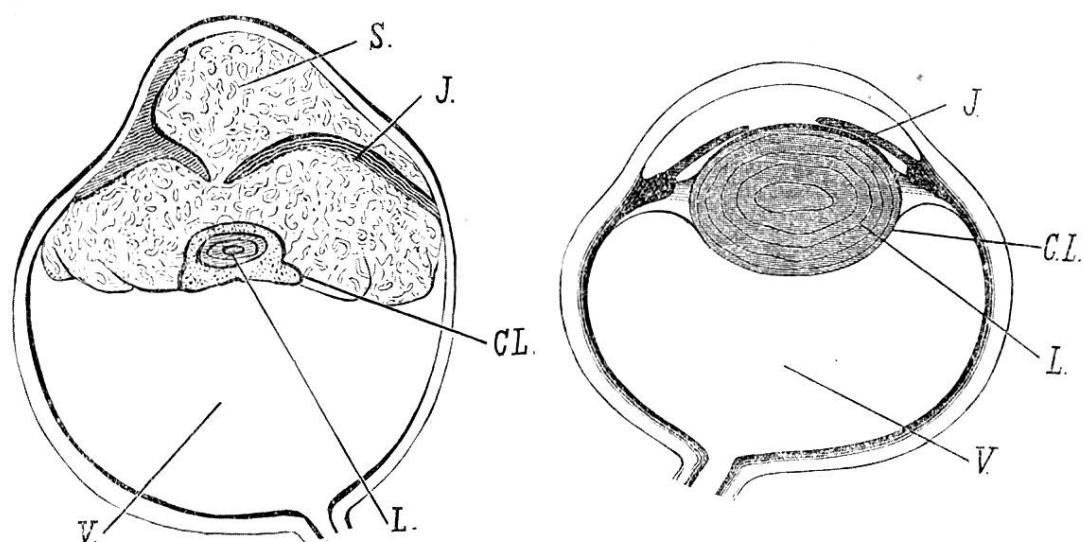


Fig. 1.

Fig. 2.

1. Ein normales, 2. das kranke Auge. I. Iris; S. Sarkom; L. Lens; C.L. Capsula lentis; V. Corpus vitreum. (Halbschematische Zeichnungen.)

Am 12. Tage nach der Operation konnten keine Wattebäuschchen mehr eingelegt werden, weil die Granulationen dies nicht mehr gestatteten.

Am 18. Tage sah ich das Rind zum letzten Male und konstatierte, dass die ganze Augenhöhle mit sehr schönem Granulationsgewebe ausgefüllt war, und dass nunmehr der Ausgang der seltenen Operation eine relativ vollständige Heilung darstellte.

Das Allgemeinbefinden war während der ganzen Nachbehandlung ein ausgezeichnetes.

Kehren wir wieder zu den allein massgebenden pathologisch-anatomischen Verhältnissen der Geschwulst zurück, so ist an einem Sagittaldurchschnitte die Iris als schwarzer Streifen, der mit einer kleinen Lücke versehen ist, die wohl ehemals die Pupille bildete, auf's Deutlichste zu erkennen.

Ueber die weitem Veränderungen erstattete mir Herr Prof. Guillebeau gütigst folgenden Sektionsbericht: In dem Augapfel von gewöhnlicher Grösse hat ein kleinzelliges Sarkom die Regenbogenhaut ganz umwachsen. Von der Linse ist nur ein erbsengrosser Rest zurückgeblieben, und die getrübte Cornea ist durch die, von hinten sie vorschiebende Geschwulst stark kegelförmig vorgewölbt.

Pathologisch-anatomische Diagnose: Rundzellensarkom der Iris mit sec. Affektion der übrigen erwähnten Theile des Augapfels.

Epikrise: Wenn wir uns auf den Ausspruch meines hochverehrten Lehrers, Hrn. Prof. Lichtheim, berufen dürfen, dass die Diagnose aus drei Gründen falsch gestellt werden kann — nämlich, erstens wegen Mangel an genügender allgemein medizinischer Vorbildung, zweitens weil Symptome zu viel oder zu wenig gesehen werden und drittens weil die Symptome richtig beobachtet, aber falsch gedeutet werden, — so ist doch wohl die Annahme gerechtfertigt, dass der erste und zweite Grund hier ausgeschlossen bleiben, wogegen aber der dritte seine Rückwirkungen in diesem Falle in vollstem Masse zur Geltung gebracht hat, und zwar war die Täuschung einzig aus dem Grunde möglich, weil in der zahlreichen

Literatur dieser seltene Fall nirgends verzeichnet steht, währenddem über die Fälle von Carcinoma bulbi verschiedene Angaben existiren.

Doch es ist eine alte Regel, dass man sich bei der Stellung der Diagnose bis zu einem gewissen Grade täuscht, doch seltener ist schon, dass Analogie und Erfahrung im Stiche lassen.

Veitstanz bei Schweinen.

(Beitrag zu den Neurosen unserer Haustiere.)

Von Ernst Hess, Professor an der Thierarzneischule in Bern.

Da die Beobachtungen über das Vorkommen von Chorea, deren pathogenetische Grundlage feinere anatomische Veränderungen im Gehirn und wahrscheinlich auch im übrigen Nervensystem bilden, und welche sich klinisch charakterisirt durch uncoordinirte Zuckungen einzelner Muskeln oder Muskelgruppen, welche von Thieren unwillkürlich und zwecklos ausgeführt werden und stets chronisch und fieberfrei verlaufen, bei Schweinen jedenfalls höchst selten sind, so halte ich es für meine Pflicht, folgende Krankheitsgeschichte zu veröffentlichen:¹⁾

Am 10. März d. J. warf ein dem Schweinezüchter Stauffer in Bümplitz gehörendes Mutterschwein, das wir in Zukunft der Einfachheit halber als No. I bezeichnen wollen, zehn männliche ganz weisse Jungen, die alle vom Momente der Geburt an theilweise oder am ganzen Körper ein eigenthümliches Nervenspiel zeigten. Drei von diesen zehn Stücken, die bedeutend an Zuckungen litten, gingen innerhalb der ersten vierzehn Tage nach der Geburt an Inanition zu

¹⁾ Ziemssen, Handbuch der speziellen Pathologie und Therapie. Rh. d. Nervensystems, II. Hälfte, Bd. II, pag. 439. 1877.