

Bruch des Körper des Hinterkiefers bei einem 14. Monate alten Fohlen : Wiedervereinigung der Bruchenden

Autor(en): **Michaud, A.**

Objektyp: **Article**

Zeitschrift: **Schweizer Archiv für Tierheilkunde SAT : die Fachzeitschrift für Tierärztinnen und Tierärzte = Archives Suisses de Médecine Vétérinaire ASMV : la revue professionnelle des vétérinaires**

Band (Jahr): **30 (1888)**

Heft 1

PDF erstellt am: **28.06.2024**

Persistenter Link: <https://doi.org/10.5169/seals-588637>

Nutzungsbedingungen

Die ETH-Bibliothek ist Anbieterin der digitalisierten Zeitschriften. Sie besitzt keine Urheberrechte an den Inhalten der Zeitschriften. Die Rechte liegen in der Regel bei den Herausgebern.

Die auf der Plattform e-periodica veröffentlichten Dokumente stehen für nicht-kommerzielle Zwecke in Lehre und Forschung sowie für die private Nutzung frei zur Verfügung. Einzelne Dateien oder Ausdrucke aus diesem Angebot können zusammen mit diesen Nutzungsbedingungen und den korrekten Herkunftsbezeichnungen weitergegeben werden.

Das Veröffentlichen von Bildern in Print- und Online-Publikationen ist nur mit vorheriger Genehmigung der Rechteinhaber erlaubt. Die systematische Speicherung von Teilen des elektronischen Angebots auf anderen Servern bedarf ebenfalls des schriftlichen Einverständnisses der Rechteinhaber.

Haftungsausschluss

Alle Angaben erfolgen ohne Gewähr für Vollständigkeit oder Richtigkeit. Es wird keine Haftung übernommen für Schäden durch die Verwendung von Informationen aus diesem Online-Angebot oder durch das Fehlen von Informationen. Dies gilt auch für Inhalte Dritter, die über dieses Angebot zugänglich sind.

wandt, wenn ich auch vorher dieselben, kurze Zeit nach der Geburt, mehrmals ohne so üble Folgen angewandt hatte. Ob wohl Chlorzink die Wandungen der unträchtigen Gebärmutter zu durchdringen vermag?

Bruch des Körpers des Hinterkiefers bei einem 14 Monate alten Fohlen. — Wiedervereinigung der Bruchenden. — Heilung.

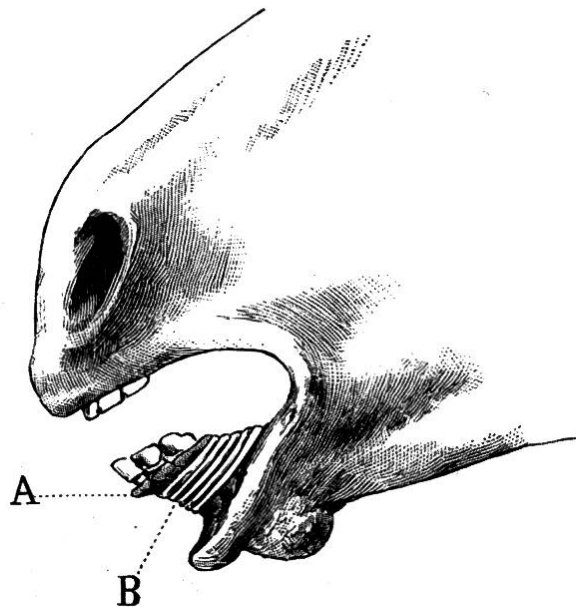
Von Aug. Michaud in Stäffis-am-See (Freiburg).

Am 22. März abhin wurde ich von der Wittwe G. in R. um Hilfeleistung bei einem 14 Monate alten Fohlen, das den Hinterkiefer „zerrissen“ habe, angesprochen.

Befund. Bei meiner Ankunft an Ort und Stelle fand ich das frei in der Boxe herumlaufende Fohlen in grösster Aufregung. Die mit koagulirtem Blut bedeckten Hinterlippe und Körper des Hinterkiefers hingen herunter. Gegen jeden Versuch, sich dem Thiere zu nähern, vertheidigte sich dasselbe derart, dass ihm nur mit grösster Mühe eine Halfter angelegt werden konnte. Nachdem ich das Fohlen gebremst und das im Maule angesammelte und an der Hinterlippe anhaftende geronnene Blut entfernt hatte, konnte ich einen vollständigen Bruch des Körpers des Hinterkiefers konstatiren. Der Bruch begann am Ende der Zahnbögen, um quer am hintern Rande der beiden Laden in der Nähe des Kinnloches in Form eines Flötenschnabels zu enden. In der vorderen Partie des gebrochenen Knochens entdeckte ich am Ende der Alveolen der Zangen, einer zur Seite des andern, zwei in der Ausbildung begriffene Ersatzzangen.

Aetiologie. Das Fohlen hatte nach Aussage der Eigenthümerin die üble Gewohnheit in die Stäbe der Boxthüre zu beissen. Am Morgen des Zufalles hatte ein Knabe des Nachbars dem Thiere mit einem Stocke heftig auf die Nase geschlagen,

infolge wessen dasselbe einen Sprung nach rückwärts machte und sich dabei den signalisirten Knochenbruch zuzog. Das Entstehen dieses Zufalles lässt sich folgenderweise erklären: Im Augenblicke als das Thier den Streich empfing, hielt es den Eisenstab fest zwischen den Zähnen. Die Fasern der Käumuskel befanden sich in einem Zustande starker Kontraktion; das plötzlich überraschte Fohlen war nicht im Stande, den erfassten Gegenstand loszulassen; die Muskelkontraktion übertraf die Festigkeit des Knochens, so dass dieser weichen und brechen musste.



Behandlung. Das Thier wurde auf ein gutes Strohlager niedergeworfen und mittelst an Ort und Stelle improvisirter Fessel gut befestigt. Nach gehöriger Reinigung der Bruchstellen mittelst karbolisirten Wassers schritt ich zur Wiedervereinigung der Bruchenden und deren Fixation. Ich musste mich, da mir augenblicklich nichts anderes zu Gebote stand, mit einem Stücke Kalbshaut und einem, einen Meter langen Messingdraht, den ich von einem Bücherfreund bekommen, behelfen. Nach der leicht bewerkstelligten Reponirung der Bruchenden legte ich auf dem Zahnfleische der Lippenfläche des Hinterkieferkörpers das Kalbshautstück auf. Dieses erstreckte sich von den Zangen bis hinter die Eckzähne. Hierauf

befestigte ich die Bruchenden in sehr haltbarer Weise, indem ich über das Lederstück zahlreiche Touren von Messingdraht anbrachte. Nach beendigter Operation liess ich den Patienten wieder in den Stall zurückführen und mittelst zweier Halfterriemen an der Raufe anbinden. — Als Nahrung erhielt das Fohlen während der ersten zehn Tage bloss ganz dünnes Kleiengeschlapp und als Getränke mit Gerstenmehl gemischtes Wasser.

Nach Ablauf von zehn Tagen wurde das Thier auf's Neue niedergelegt und der Kontentivapparat mit grösster Sorgfalt abgenommen. Die stark mit dem Lederstücke verklebte Lippen-schleimhaut trennte sich vom Zellgewebe los und liess eine schlecht aussehende Wunde zurück. Es wurde auf dieselbe Weise, wie beim ersten Verbande, ein neuer, gepolsterter, weniger fest geschnürter Kontentivapparat angelegt. — Vom 10. April an, d. h. nach 20 Tagen dieser Behandlung, konnte Patient wieder etwas gequetschten Hafer und mit warmem Wasser angefeuchtete Brodkrüstchen fressen. Nach Ablauf von weiteren 14 Tagen wurde der Apparat entfernt. Die Heilung des Bruches war eine vollständige. Die einzige üble Folge dieses Zufalles bestand in einer zwei Centimeter grossen Ueberragung des Hinterkiefers über den Vorderkiefer.

Versuche mit Antifebrin.

Von H. Labhart, eidgenössischer Remonten-Pferdarzt.

Angeregt durch die günstigen Erfolge in der Menschen-medicin, wandte auch ich dieses antipyretische Mittel den vergangenen Sommer häufig bei Pferden an.

Antifebrin, dessen richtiger Name Acetanilid ist, wird dargestellt aus Essigsäureanhydrid und Anilin, oder einfach durch Erhitzen von essigsauerm Anilin. Es ist schwer löslich in kaltem Wasser, leichter in heissem Wasser, Alkohol, Aether, Wein etc., und bildet weisse, glänzende, bei 115° schmelzende