

Zeitschrift: Schweizer Archiv für Tierheilkunde SAT : die Fachzeitschrift für Tierärztinnen und Tierärzte = Archives Suisses de Médecine Vétérinaire
ASMV : la revue professionnelle des vétérinaires

Band: 32 (1890)

Heft: 5-6

Artikel: Bericht über die Thätigkeit der "ambulatorischen Klinik" der Thierarzneischule in Bern während der Jahre 1888 und 1889

Autor: Hess, E.

DOI: <https://doi.org/10.5169/seals-591058>

Nutzungsbedingungen

Die ETH-Bibliothek ist die Anbieterin der digitalisierten Zeitschriften. Sie besitzt keine Urheberrechte an den Zeitschriften und ist nicht verantwortlich für deren Inhalte. Die Rechte liegen in der Regel bei den Herausgebern beziehungsweise den externen Rechteinhabern. [Siehe Rechtliche Hinweise.](#)

Conditions d'utilisation

L'ETH Library est le fournisseur des revues numérisées. Elle ne détient aucun droit d'auteur sur les revues et n'est pas responsable de leur contenu. En règle générale, les droits sont détenus par les éditeurs ou les détenteurs de droits externes. [Voir Informations légales.](#)

Terms of use

The ETH Library is the provider of the digitised journals. It does not own any copyrights to the journals and is not responsible for their content. The rights usually lie with the publishers or the external rights holders. [See Legal notice.](#)

Download PDF: 17.11.2024

ETH-Bibliothek Zürich, E-Periodica, <https://www.e-periodica.ch>



SCHWEIZER-ARCHIV

FÜR

THIERHEILKUNDE.

Redaction: A. GUILLEBEAU, E. ZSCHOKKE & M. STREBEL.

XXXII. BAND.

5. und 6. HEFT.

1890.

Bericht über die Thätigkeit der „ambulatorischen Klinik“ der Thierarzneischule in Bern

während der Jahre 1888 und 1889

von Prof. E. Hess.

Wie in den frühern, so erfreute sich auch während der verfloßenen 2 Jahre diese klinische Abtheilung eines ganz bedeutenden Zuspruchs, was sowohl aus der Patientenzahl, als auch aus der Anzahl der gemachten Besuche hervorgeht. Was die Zahl der Patienten, welche sich in den letzten Jahren stets ungefähr gleich blieb, anbetrifft, so glauben wir noch erwähnen zu sollen, dass auf dieser Abtheilung jeder Patient, auch wenn seine Untersuchung verschiedene Krankheiten ergibt, welche unter Umständen mehrere Besuche und Medikamente erfordern, nur einmal eingetragen wird. Die Zahl der Patienten steht im engsten Zusammenhang mit der Zahl der Besuche, und diese letztern werden vom Verfasser, als Vorstand der ambulatorischen Klinik, sowie auch vom I. klinischen Assistenten, in Begleitung eines, selten mehrerer Praktikanten, ausgeführt. Ueberdies müssen die ältern Studirenden, um grössere Selbstständigkeit zu erhalten, auch Einzelbesuche machen. Von eminenter Wichtigkeit ist der Umstand, dass zu den jeweiligen Sektionen behandelter Thiere die sämmtlichen ältern Studirenden beigezogen werden. Dadurch wird ihnen Gelegenheit geboten, Diagnose

und Sektionsbefund mit einander zu vergleichen und in Bezug auf Fleischschau sich an den schwierigsten Fällen zu üben. Im Jahre 1888 betrug die Zahl der Besuche 882 (=42,73^{0/0})
 „ „ 1889 „ „ „ „ „ 914 (=44,59^{0/0})
 der behandelten Thiere.

Die Zahl der Patienten während der Jahre 1888 und 1889 verhält sich folgendermassen:

Jahrgang	Pferde	Thiere des Rindviehgeschlechts	Ziegen	Schafe	Schweine	Andere Hausthiere	Total der behandelten Thiere
1888	67	1530	319	17	107	24	2064
1889	87	1562	268	18	91	24	2050

Nach der Zeit ihres Vorkommens vertheilen sich die Krankheiten in diesen Jahren wie folgt:

	Jan.	Febr.	März	April	Mai	Juni	Juli	Aug.	Sept.	Okt.	Nov.	Dez.
1888	181	181	191	319	234	168	174	112	129	113	129	133
1889	167	178	267	260	277	142	196	124	114	122	116	87

Nach der Diagnose vertheilen sich die Krankheiten folgendermassen:

	1888	1889
Krankheiten der Haut und des subkutanen Bindegewebes	83	64
Krankheiten der Muskeln, der Knochen, Sehnen, Sehnen-scheiden und Schleimbeutel	60	66
Krankheiten der Gelenke	32	31
Krankheiten der Hufe und Klauen	99	40
Rheumatismus	24	16
Wunden, Abscesse und Geschwüre	27	91
Tumoren	12	29
Krankheiten der Augen und Ohren	3	8
Krankheiten der Respirationsorgane	90	101
Krankheiten der Zirkulationsorgane	13	8
Krankheiten der Digestionsorgane	602	516
Krankheiten der Harn- und Geschlechtsorgane	265	248
Abortus und Frühgeburt	4	2
Schweregeburten	5	11
Ret. secundinarum	91	94
Krankheiten des Euters	215	327
Milchfehler	152	97
Uebertrag	1777	1749

	Uebertrag	1777	1749
Krankheiten des Nervensystems		17	16
Seuchenfälle		89	147
Tuberkulose		18	34
Kastrationen		34	10
Schutzimpfungen		129	94
	Total	2064	2050

Unter diesen Krankheiten waren solche, welche durch

Operiren geheilt wurden	34	10
Geschlachtet wurden	55	63
Krepiert sind	4	28

Wie in den zwei frühern Jahresberichten, sollen auch in diesem einige bemerkenswerthe Fälle dieser klinischen Abtheilung im Anschluss an obige allgemeine Angaben kurz besprochen werden. Sämmtliche bezüglichen Sektionsberichte, sowie die mikroskopischen und bakteriologischen Befunde wurden mir in zuvorkommendster Weise von Hrn. Prof. Dr. Guillebeau zur Verfügung gestellt.

I.

Wassersucht der Eihäute (Hydramnios) beim Rind.

Obschon interessante Fälle dieser Art in der thierärztlichen Literatur mehrfach beschrieben worden sind¹⁾, so muss doch jeder weitere Beitrag, welcher die ätiologische Seite vervollständigt, willkommen sein. Der von uns gemeinschaftlich mit Herrn Kollege Streit in Zimmerwald beobachtete Fall ist kurz folgender:

¹⁾ Vgl. Handbuch der thierärztlichen Geburtshilfe von L. Franck. II. Aufl. (bearbeitet von Ph. Göring) 1887, pag. 263, und Kammermann, Schweizer. Archiv für Thierheilkunde, 1890, XXXII. Band, pag. 149 mit Literaturangabe.

A n a m n e s e. Eine sehr schöne, 3 mal prämirte, 6-jährige Simmenthaler Kuh, welche zum dritten Male trächtig war, sollte am 24. April wiederum kalben. Seit Anfang Februar zeigte dieselbe einen bedeutend vermehrten Bauchumfang, geringere Fresslust und verminderte Milchsekretion. Der Bauchumfang nahm seither noch enorm zu, so dass die Kuh, wenn sie zur Tränke gehen sollte, kaum mehr zur Stallthüre hinauskam. Die Fresslust verminderte sich immer mehr, und die Milchsekretion versiegte in kurzer Zeit vollständig.

S y m p t o m e. Unsere Untersuchung am 24. Febr. ergab Folgendes: Die am Anfange des 8. Trächtigkeitsmonats sich befindende Kuh zeigt ein erheblich getrübtetes Allgemeinbefinden. Die Rektaltemperatur beträgt 40° C., die Zahl der Pulse 60, diejenige der Athemzüge 24. Der Gang des Thieres ist sehr beschwerlich. Der Blick ist matt, die Kopfschleimhäute sind normal, das Flotzmaul ist wenig bethaut, die Kuh zeigt leichte Dyspnoe. Die Fresslust ist seit dem vorhergehenden Tage nahezu sistirt. Die Pansen- und Darmperistaltik sind unterdrückt, der in geringer Menge abgesetzte Mist ist von normaler Farbe, aber zu wenig verdaut und mit einer Schleimschicht überzogen. Die beiden obern Flanken sind eingefallen, der Bauchumfang ist in den beiden untern Flanken ungemein vergrössert; nirgends ist ein Fötus zu fühlen; die Perkussion der Bauchwandung ergibt überall einen Schenkelton, bei Druck auf die untern Flanken hört man beidseitig deutliches Plätschern. Das Thier steht mehr als früher, trippelt seit einigen Tagen viel hin und her, ist unruhiger, zeigt aber keine Wehen. Das Harnen vollzieht sich in normaler Weise, die Wurfleitzen sind ödematös, die Scheide ist grösser, aus derselben fliesst ziemlich viel glasiger Schleim. Beim Touchiren der Scheide findet man nur das Orificium uteri externum für drei Finger durchgängig, währenddem das Orificium uteri internum völlig verschlossen ist. Oberhalb des Orificiums gleicht die obere Scheidewand einer stark gefüllten Schweinsblase, welche fluktuirend in das Lumen der Scheide hineingepresst ist. Beim Touchiren per rectum findet

man den Mastdarm sehr eng, der Uterus ist als eine sehr stark angefüllte fluktuirende Blase, in der nur Flüssigkeit und kein Fötus zu diagnostiziren ist, deutlich zu fühlen.

Diagnose. Gestützt auf die rasch eingetretene, sehr grosse Umfangsvermehrung des Bauches, namentlich in der untern Flankengegend, das Plätschern in den untern Flanken und die Ergebnisse beim Touchiren per vaginam und per rectum, stellten wir die Diagnose sofort auf Hydramnios, und wegen der beträchtlichen Abmagerung und des enormen Bauchumfanges nahmen wir an, die Kuh habe Zwillinge.

Die Differentialdiagnose konnte sich hier nur beschränken auf Peritonitis und Ascites. Gegen diese beiden Leiden spricht jedoch zum Theil der Verlauf und sodann hauptsächlich der Befund beim Touchiren. Auch beobachteten wir bei allen Fällen von Peritonitis stets eine starke Ausdehnung der obern (insbesondere der linken) Flanke, und mehrmals konnten wir sowohl durch Palpation auf diese Flanken, als auch durch Touchiren per rectum Plätschern des Exsudats nachweisen. Man muss indessen für die Diagnose auf akute Peritonitis alle Symptome genau erwägen und nicht dünnflüssigen Pansen- und Darminhalt als Bauchhöhlenexsudat taxiren.

Gestützt auf das schlechte Allgemeinbefinden und den noch befriedigenden Ernährungszustand des Thieres, abstrahirten wir von der Einleitung einer künstlichen Frühgeburt und empfahlen dem einsichtigen Besitzer die Schlachtung desselben.

Sektionsbefund. Die am 25. Februar vorgenommene Sektion ergab Folgendes:

Sehr bedeutender Umfang des Abdomens. Durch den in Folge des Stirnschlages bedingten Sturz riss die Gebärmutter ein, und es fiel eines der Jungen in die Bauchhöhle. Ebenso entleerte sich der Inhalt des Uterus in diese Höhle, welche nunmehr 170 Liter leicht bewegliche, röthliche, etwas getrübe Flüssigkeit enthielt. Eines der Allantoishörner war noch gefüllt und durch bedeutend vergrößerten Umfang ausgezeichnet. Die Jungen wogen jedes ca. 25 Ko. und waren vollkommen normal und wohl ausgebildet. Der Nabelstrang des einen hatte sehr weite Gefässe und zeigte etwa drei Drehungen, welche schon im Leben

vorhanden waren, weil die Wharton'sche Sulze immer nur an der äussern Seite der Windungen erhebliche, wulstartige Verdickungen zeigte. Allantois, Chorion und die Placenten waren um ein Mehrfaches verdickt, infolge eines hochgradigen Oedems. Auch die Uterusmuskulatur war dicker als gewöhnlich, dabei sehr feucht und morsch. Der Muttermund war vorn geschlossen, hinten etwas eröffnet, mit einem Schleimpfropf gefüllt, der im Begriffe war, sich abzulösen. Das Gewebe des Gebärmutterhalses war stark durchfeuchtet und aufgelockert. In einem der Ovarien fanden sich zwei wahre gelbe Körper.

Epikrise. Aus diesem Befunde geht hervor, dass die Ursache dieses Falles von Hydramnios, z. Th. wenigstens, in einem Hinderniss der fötalen Zirkulation, bedingt durch die Drehung der Nabelschnur bei einem der Jungen zu suchen ist.

II.

Blasen-Nabelfistel (syn. Harntröpfelu) bei einem Fohlen.

Am 26. Juni 1889 wurden wir behufs Untersuchung eines männlichen Fohlens nach W. gerufen, wo uns folgende Anamnese mitgeteilt wurde: Der Patient stammt von einer sechs Jahre alten, schon seit Jahren in Folge von Lymphangitis an einem ausserordentlich grossen Elefantenfuss hinten links leidenden Stute und wurde vor 13 Tagen ohne weitere Mithilfe geworfen. Der erfahrene Besitzer unterband die Nabelschnur regelrecht, letztere fiel jedoch kurze Zeit nach der Geburt aus unbekannter Ursache hart an den Bauchdecken ab, und seit dieser Zeit soll nach Aussage des Besitzers ununterbrochen eine wässrige Flüssigkeit aus der Nabelöffnung abgetröpfelt sein, wesshalb der Bauch des Fohlens, trotz guter Streue, stets ganz nass war. Kurze Zeit nach der Geburt des nicht eben kräftig entwickelten Thieres entstand eine Schwäche in der Nachhand, welche sich derart steigerte, dass das Fohlen nach der ersten Woche nur mit grosser Mühe sich erheben konnte und desshalb behufs Entnahme der Milch zum Mutterthiere getragen werden musste. Vom sechsten Lebenstage an konnte

eine bedeutende und schmerzhaftige Schwellung des rechten Sprunggelenkes konstatiert werden. Seit dem 12. Tage lag das Thier apathisch am Boden, wollte nicht mehr saugen, und am 13. Tage bei unserer Ankunft konstatirten wir Folgendes:

Status praesens. Das Thier liegt im Todeskampfe, regt sich nicht mehr, die Rektaltemperatur ist subnormal, die Conjunctivae sind im Zustande eines starken eiterigen Katarrhs; rechts ist eine Keratitis parenchymatosa traumatica und an beiden Jochbogen Decubitalgangrän vorhanden. Die Maulschleimhaut ist trocken und anämisch. Aus beiden Nasenlöchern fliesst ziemlich viel gelber, dicker Eiter, die Athmung ist verlangsamt, die Bauchdecken zusammengefallen, an Stelle des Nabels befindet sich eine ovale, bleiche, deutliche Fistelöffnung älteren Datums, aus welcher ununterbrochen tropfenweise Urin abfliesst. Das rechte Sprunggelenk ist sehr stark geschwellt, die Gelenkkapsel vermehrt angefüllt, gespannt und heiss, zeigt jedoch wegen des apathischen Zustandes des Thieres keine gesteigerte Empfindlichkeit. Weil an eine Behandlung nicht mehr gedacht werden konnte, wurde sofort die Sektion ausgeführt. Dieselbe ergab Folgendes:

Sektionsbefund. Beim Eröffnen der Körperhöhlen ist ein sehr starker, penetranter Harngeruch wahrnehmbar; die Leber ist klein, ihr Gewebe ikterisch, die Nabelvene ist angefüllt mit gelbem, dünnem Eiter. Harnblase von normaler Grösse, aber vollständig kontrahirt, Harnröhre und Scheide normal; die Harnschnur ist offen geblieben und stellt einen runden Kanal von 2 mm. Durchmesser dar, der in einen am Nabel befindlichen, geräumigen Vorhof mündet, mit welchem letzterem auch das Lumen der Vene und der beiden Arterien in Verbindung steht; derselbe mündet nach aussen vermittelst breiter Oeffnung, deren aufgeworfener Rand überall überhäutet ist. Am ganzen Körper sind zahlreiche Decubitusstellen vorhanden, beide Sprunggelenke angeschwollen, in der Synovialkapsel serös-fibrinöses Exsudat, im einen Sprunggelenk ausserdem eine ausgedehnte Ablösung des Gelenkknorpels an der Tibia und an der Rolle, Injektion und Oedem der Weichtheile um das Gelenk. Im Eiter der Nabelvene sehr viele, fein bewegliche Stäbchen, nebst andern Bakterien, Rundzellen und Gewebsfetzen. Im Eiter eines periartikulären Abscesses Nadeln von Blutkrystallen und einige wenige feine und kurze Stäbchen.

Epikrise. Die Sektion beweist, dass das Thier an einer heftigen Phlebitis venae umbilicalis gelitten hat, infolge deren sich ein Brandschorf und eine Demarkationslinie entwickelte und der Nabelstrang abfiel. Es ist anzunehmen, dass die schweren Symptome hauptsächlich auf die Nabelvenenentzündung zurückgeführt werden müssen, denn wir glauben nicht, dass das Fohlen in Folge der Blasennabelfistel erheblich gelitten hat. Immerhin ist das Vorkommen der letztern von grosser praktischer Bedeutung, indem bis jetzt nur wenige Fälle in der thierärztlichen Literatur beschrieben sind.¹⁾

III.

Tetanus bei einem 14 Tage alten Kalbe.

Fälle von Tetanus beobachteten wir in unserer Praxis, sowohl bei Pferden, als auch bei Wiederkäuern (Rind, Schaf, Ziege) hin und wieder. Beim Pferd meistens nach Stich- und Quetschwunden, beim Rind zweimal, je 8 Tage nach der Geburt; in einem Falle waren die Eihäute nicht vollständig abgegangen. Solche Tetanusfälle müssen als traumatischer resp. infektiöser Natur aufgefasst werden. Bei kastrierten Lämmern sahen wir traumatischen Tetanus in den ersten 20 Tagen nach der Kastration öfters.

Bei neugeborenen Kälbern beobachteten wir bis jetzt nur einen einzigen Fall, welcher wegen der Seltenheit derartiger in der Literatur angeführter Krankheitsgeschichten²⁾ hier ausführlicher besprochen sein mag.

¹⁾ Gurlt, Lehrbuch der patholog. Anatomie, I. Theil, Berlin 1831, pag. 214. Franck, Handbuch der thierärztlichen Geburtshilfe (II. Aufl. bearbeitet von Ph. Göring) 1887, pag. 533.

²⁾ Vgl. Friedberger und Fröhner, Lehrbuch der spez. Pathol. und Therapie, II. Bd., 1887, pag. 121.

Anamnese. Am 12. Nov. 1889 konsultirte uns ein bewährter Viehzüchter wegen eines sehr schönen, werthvollen und verkauften, nun aber heftig erkrankten Simmenthaler Kalbes, das am 30. Oktober normal geworfen worden war. Nach der Geburt soll der lange Nabelstrang normal eingetrocknet sein, jedoch weiss der Eigenthümer des Thieres nicht bestimmt, wann der Stumpf abgefallen ist. Seit dem 10. Nov. nahm das Thier nur noch ein geringes Quantum Milch zu sich, und bei der Untersuchung des Nabels fand der Besitzer denselben frei vom Stumpf und krank.

Der status praesens war am 12. Nov. folgender:

Das wohlbeleibte Thier musste aus dem Stalle getragen werden; im Hofe abgestellt, konnte es sich nicht mehr selbstständig vom Platze bewegen. Das Allgemeinbefinden ist stark getrübt. Die Rektaltemperatur beträgt $39,5^{\circ}$ C., die Zahl der kleinen Pulse 120, diejenige der stark erschwerten Athemzüge 32 per Minute. Das deutlichen Opisthotonus zeigende, schäumende Kalb steht mit ausgespreizten Füßen, wirklich „sägeböckähnlich“, sein Blick ist ängstlich und die Augen sind in ihre Höhlen zurückgesunken. Das Flotzmaul ist trocken, die Maulspalte kann auch mit grosser Kraft nicht mehr geöffnet werden (Trismus). Die Kaumuskeln sind bretterhart, ebenso die Muskulatur des Halses, des Rückens und der Extremitäten, wesshalb auch die Gelenke unbeweglich sind.

Aus der stark eiterig entzündeten, schmerzhaften und kleinfingergrossen Nabelvene fliesst ziemlich viel gelblicher, stinkender Eiter.

Gestützt auf diese Symptome, wurde die Diagnose auf infektiösen Tetanus infolge eiteriger Nabelvenenentzündung gestellt, wesshalb das Thier auch einige Stunden später nothgeschlachtet werden musste. Es ist höchst wahrscheinlich, dass sich das Kalb beim Liegen durch Bewegungen mit den Extremitäten den zu langen, trockenen Nabelstrang frühzeitig gewaltsam abgerissen hat, worauf sich dann die eiterige Nabelvenenentzündung und Tetanus entwickelten.

IV.

**Vererbte Hypertrophie des Orificium uteri externum
bei einer Kuh.**

Im ersten von uns publicirten Jahresberichte¹⁾ erwähnten wir einen sehr schönen Fall von Hypertrophie des Orificium uteri externum bei einer Simmenthaler Kuh.

Diese Kuh hatte im Ganzen drei schöne, rassenreine Kälber geworfen, wovon eines vom Besitzer auferzogen wurde. Dieses Stück ist jetzt 8-jährig, in gutem Ernährungszustande und kalbte schon 5 Mal, zum letzten Mal am 27. Nov. 1889. Stets waren die Geburten völlig normal verlaufen. Gegenwärtig ist die Kuh untrüchtig, weil seit dem letzten Jahre keine Brunst mehr eintrat. Sie liefert per Melkzeit 8 Liter Milch. Seit dem letzten Werfen zeigte sie beim Liegen einen rothen, 4—5 cm. langen Tumor (Zapfen) ausserhalb der Scheide, den der gut beobachtende Besitzer sofort als Gebärmuttermund erkannte. Unsere Untersuchung am liegenden Thiere ergab Folgendes: Ausserhalb der Scheide und im hintersten Theile derselben befindet sich eine im Ganzen 12—14 cm. lange, faltige, leicht von der Scheide abhebbare, runde, rothe Geschwulst, in welche man mit dem Finger eindringen kann. Am stehenden Thiere ist dieselbe nicht sichtbar. Durch Touchiren per vaginam kann man das Orificium am Vorhof und in der Scheide als viel zu langen, fleischig weichen Körper sehr deutlich konstatiren. Die Schleimhaut der Scheide, sowie des Vorhofs und des Orificiums befindet sich im Zustande eines leichten Katarrhs. Offenbar handelt es sich hier um einen Fall von direkter Vererbung, und es wird nicht uninteressant sein, auch die Jungen dieser Kuh in dieser Hinsicht zu beobachten.

¹⁾ Bericht über die Thätigkeit der „ambulator. Klinik“ u. s. w. Schweiz. Archiv, Bd. XXVIII, Jahrg. 1886, pag. 74.

V.

Achsendrehung des Blinddarmes und allgemeine Peritonitis bei einem Kalbe.

(Ein Beitrag zur Pathologie der Kälberkrankheiten.)

Am 6. August 1889 Morgens kalbte nach Ablauf der vollständigen Trächtigkeitsdauer eine dem Pächter Sch. in B. gehörende Simmenthaler Kuh. Kurz nach der normal verlaufenen Geburt gingen die Eihäute normal ab, und das Thier schien ebenfalls normal. Allein am Nachmittag zeigte dasselbe ein äusserst heftiges Drängen, infolge dessen ein theilweiser Uterusvorfall entstand. Dieser wurde von uns regelrecht reponirt, das Thier mit Bandagen versehen und, um das Drängen zu stillen, wurde demselben ein von uns sehr oft und mit bestem Erfolge angewendetes Hausmittel verabreicht, nämlich 1 Liter Kartoffelbranntwein. Das Mutterthier war am andern Tage wieder völlig normal und ist jetzt neuerdings trächtig. Das Junge war am 6., 7. und 8. Aug. vollkommen gesund. Am 9. Aug. hingegen nahm es keine Milch mehr, lag meistens, fieberte und war stark deprimirt. Am Mittag trat der Tod ein.

Die Sektion ergab Folgendes:

Hochgradige Cyanose der sichtbaren Schleimhäute, Pupille mässig weit, Hinterleib aufgetrieben; in der Bauchhöhle über 1 Liter röthlichen Serums. Die Darmschlingen mit Fibringerinnseln bedeckt. Blinddarm einmal um die Längsachse gedreht, dunkelblauroth, mit Gasen angefüllt. Milz nicht vergrössert, Leber blutarm, das Gewebe von dunkelgrüner Farbe. Am Herzen und an der Lunge nichts Besonderes.

Patholog. und anatomische Diagnose: Achsendrehung des Blinddarmes und allgemeine Peritonitis.

Epikrise. Dieser Fall beweist, dass die Todesursachen bei neugeborenen Kälbern mannigfaltiger Art sein können und dass hier dem Melker, entgegen der vom Besitzer geäußerten Ansicht, keine Schuld an dem letalen Ausgang zugeschrieben werden kann. Im Interesse der Wissenschaft und Praxis ist sehr zu wünschen, wie wir dieses übrigens schon seit Jahren praktiziren, dass alle spontan verendeten Kälber einer thier-

ärztlichen Sektion unterzogen werden möchten, weil durch derartige lehrreiche Befunde der wissenschaftliche Horizont wesentlich erweitert wird.

VI.

Stenose des Oesophagus bei einer Kuh durch ein Fibrom.

Verengungen des Schlundes gehören, wie wir schon vor 10 Jahren dargethan haben¹⁾, zu den selten beschriebenen Krankheiten, wesshalb jede derartige Krankheitsgeschichte, insofern sie zukünftige Diagnosen erleichtern hilft, dem praktischen Thierarzt willkommen sein dürfte. In unserm Falle war die (nicht ganz glaubwürdige) Anamnese folgende:

Eine fünfjährige, magere Simmenthaler Kuh, welche schon dreimal gekalbt hatte, zeigte seit drei Monaten einen schwachen, dumpfen Husten und seit 14 Tagen ziemlich starke Abmagerung. Das Allgemeinbefinden war im Uebrigen gut, das Milchquantum betrug pro Melkzeit fünf Liter. Plötzlich stellten sich am 24. Juli 1889 Morgens beim Fressen von trockenem Grase eigenthümliche Symptome ein, wie wenn ein Fremdkörper sich im Schlunde befände: Angst, Athemnoth, starke Tympanitis, Strecken des Halses, starker Brechreiz folgten sich sehr rasch. Der Besitzer, welcher einen Fremdkörper vermuthete, presste mit beiden Fäusten am Schlunde aufwärts, worauf die Kuh einen grössern Klumpen Gras erbrach und sich nunmehr ganz beruhigte. In kurzer Zeit jedoch wiederholten sich bei erneuter Nahrungsaufnahme alle bereits erwähnten Symptome, wesshalb der Besitzer bei uns Hilfe suchte.

Status praesens. Das Allgemeinbefinden des Thieres ist mit Ausnahme der Athmung durchaus normal. Eine grössere Quantität Gras, das von uns der Kuh dargereicht wurde, wird

¹⁾ Schweiz. Archiv für Thierheilkunde, II. Bd. III. Heft, Jahrgang 1879, pag. 1.

ohne nachtheilige Folgen in regelrechter Weise verschluckt. Die Athmung ist etwas beschleunigt, wesshalb wir eine leichte Fremdkörperpneumonie vermutheten.

Das Einführen der Monro'schen Schlundröhre gelangte leicht bis zur Brustportion des Schlundes, allein an dieser Stelle gewahrte man ein deutliches, etwa fingerlanges, mit mässig starkem Drucke an der Schlundröhre zu überwindendes Hinderniss. Durch mehrmaliges Einführen der Schlundsonde durch diese Stelle gewannen wir die Ueberzeugung, dass es sich nur um eine Schlundstenose oder um eine stark vergrösserte, tuberkulöse Mediastinaldrüse handeln könne. Wir empfahlen die sofortige Schlachtung. Der Besitzer, offenbar ermuntert durch das Fehlen von Symptomen bei der Fütterung während unserer Anwesenheit, fütterte indessen die Kuh noch am Nachmittag, worauf sich die obengenannten Symptome wiederholten und die Nothschlachtung vorgenommen werden musste.

Sektionsbefund: Lungen zusammengefallen, überall lufthaltig; in der Trachea etwas Schleim und einige Futterreste. Die Intima der Aorta an mehreren Stellen rauh, uneben, wabenähnlich. Eine Stelle des Oesophagus ist um das Doppelte verdickt, spindelförmig. Die Verdickung betrifft vorzugsweise die Submucosa, welche hart und derb ist; durch die Oeffnung kann der Daumen an dieser Stelle leicht eingeführt werden. Das Bindegewebe zwischen Muscularis und Mucosa ist gallertig, serös infiltrirt, schlotterig, von gelber Farbe. An der verengten Stelle finden sich zahlreiche, vom Epithel entblösste Stellen, welche unregelmässig begrenzt und von grauer Farbe sind. Das neugebildete Gewebe besteht aus Bindegewebsfibrillen.

Patholog. anatomische Diagnose: Stenose des Oesophagus durch ein diffuses Fibrom in der Submucosa.

Epikrise. Dieser Fall lehrt, dass zur Sicherung der Diagnose das Sondiren des Schlundes sehr werthvoll, ja absolut unentbehrlich ist und dass Schlundfibrome von etwelcher Grösse die schwersten Folgen haben.

VII.

Chronische Tympanitis bei einer Kuh infolge von tuberkulöser Entartung und Vergrößerung der Mediastinaldrüsen.

Zu wiederholten Malen schon wurde dieses Leiden von uns beobachtet und beschrieben ¹⁾, aber trotzdem bietet der folgende Fall vielleicht noch einiges neues Interesse, weil er die sichere Stellung der richtigen Diagnose rasch ermöglichte.

A n a m n e s e. Am 31. August 1889 wurden wir wegen einer schwer kranken Kuh nach O. gerufen. Dieselbe hatte schon zweimal gekalbt und befindet sich wieder im 7. Monat der Trächtigkeit. Sie lieferte früher 5—6 Liter Milch per Melkzeit, gegenwärtig aber keine mehr. Das ehemals fette, jetzt aber stark abgemagerte Thier wird täglich zweimal mit Gras gefüttert. Vor sechs Wochen zeigte dasselbe aus unbekanntem Gründen Mittags eine leichte Indigestion, verbunden mit ziemlich starker Tympanitis, welcher Zustand durch reichlichen Einguss von „Blähwasser“ verschwand. Drei Tage später stellte sich die nicht erklärbare Tympanitis Mittags wiederum in hohem Grade ein, so dass am Nachmittag der Pansenstich vorgenommen werden musste. Seit dieser Zeit trat das Aufblähen besonders bei Tage sehr häufig auf. Während der Anfälle war das Thier ganz ruhig und konnte bei starker Auftreibung hin und wieder rülpsen, gewöhnlich jedoch mussten die Gase vom Besitzer mit der Schlundsonde entleert werden.

S t a t u s p r a e s e n s. Kuh fünf Jahre alt, Simmenthalerbastard, in ziemlich schlechtem Ernährungszustande. Pulse 52 und Athemzüge 22 per Minute, Rektaltemperatur 37,9° C. Die Haut ist trocken, hart und auf den Rippen fest anliegend. Die Haare sind glanzlos struppig und über dem Rücken aufstehend. Alle Schleimhäute blass. Husten ist nur nach dem Eingiessen von Medikamenten bemerkbar. Die Respirations-, Zirkulations-, Digestions- und Geschlechtsorgane zeigen nichts

¹⁾ Schweiz. Archiv für Thierheilkunde 1889, pag. 266 und Band XXXI, Jahrgang 1889, pag. 159.

Abnormes, ausser dass man beim Einführen der Monro'schen Schlundsonde in der Brustportion des Schlundes auf ein deutliches, wenn gleich unschwer zu überwindendes Hinderniss stösst. Nach Passiren dieses Hindernisses gleitet die Schlundröhre leicht in den Pansen.

D i a g n o s e. Gestützt nun auf die chronische, recidivale und intermittirende Tympanitis, sowie auf den Befund beim Kathetrisiren standen wir vor der Alternative, entweder einen Tumor im Schlunde oder eine tuberkulöse Entartung und Vergrösserung der Mediastinaldrüsen zu diagnostiziren. Wir entschieden uns wegen der auffälligen Abmagerung, des fehlenden Brechreizes und beschwerdelosen Schluckens sofort für das letztere.

Da sich die Anfälle nunmehr bei Tag und Nacht häufig wiederholten und die Behandlung von Seite eines Kollegen erfolglos geblieben war, empfahlen wir, auf obige Diagnose gestützt, die sofortige Schlachtung.

Die Sektion ergab Folgendes:

Uterus hochträchtig (seit 13. Februar). Auf der Pansenwand zahlreiche miliäre Tuberkel, in den Lungen einige Tuberkel. Auf dem pleuralen Ueberzug des rechten vordern Lungenflügels sind dieselben sehr zahlreich (Perlsucht). Die mediastinalen Lymphdrüsen vom Brusteingang bis zum Zwerchfell sehr stark vergrössert; es sind deren fünf grössere und vier kleinere. Sie wiegen zusammen über 900 Gramm. Die hinterste derselben ist 22 *cm* lang und 18 *cm* dick und verkalkt. Die übrigen sind etwas kleiner. In den Lungen sind vereinzelte Echinococcenblasen vorhanden. Lymphdrüsen der Haube vergrössert und von sulziger Konsistenz. Auf der Brustwand zahlreiche Perlknoten, sowohl auf der rechten wie auf der linken Seite. Auf dem Bauchfell zahlreiche kleine, tuberkulöse Auflagerungen. Die Lymphdrüsen des Beckens ähnlich verändert wie diejenigen der Haube. Auf dem Herzbeutel liegen auch zahlreiche tuberkulöse Lymphdrüsen. Primär war Tuberkulose der Lungen und Lymphdrüsen, sekundär die der serösen Häute des Bauchfells. Auf der Schlundschleimhaut mehrere stecknadelkopfgrosse Warzen.

E p i k r i s e. Dieser Fall, in Verbindung mit den schon früher beobachteten, lehrt, dass hin und wieder durch Sondiren

des Schlundes die sichere Diagnose ungemein erleichtert wird, wesshalb die Benützung der Schlundsonde auch in solchen Fällen nie unterlassen werden sollte.

VIII.

Ueber die enzootisch vorkommende Rindertuberkulose.

In unserer letzten Arbeit „Die Symptomatologie der Tuberkulose des Rindes“ ¹⁾ wurde das nicht selten enzootische oder stabuläre Auftreten der Rindertuberkulose in unserem Wirkungskreise erwähnt. Zur Vervollständigung der daselbst angeführten Thatsachen sind wir nun in der Lage, hier einige wirklich klassische Fälle beifügen zu können, welche von Herrn Prof. Dr. Guillebeau und mir beobachtet wurden.

Am 6. Januar 1890 erhielten wir den amtlichen Auftrag, die dem Pächter B. in J. gehörende Viehwaare gemeinsam mit Hrn. Kollege Stauffer in Huttwyl zu untersuchen und eventuell eine Sektion vorzunehmen. Die Untersuchung ergab Folgendes:

A n a m n e s e. Auf dem Gute des genannten Pächters B. trat von April 1889 bis Neujahr 1890 bei verschiedenen Thieren nacheinander Husten und nebst anderen noch zu erwähnenden Symptomen ein chronischer Durchfall auf, welcher stets zu starker Abmagerung und Abzehrung führte, wesshalb mehrere Stücke geschlachtet werden mussten und andere umstanden. Bis jetzt sind sieben Kühe und fünf Rinder der tückischen Krankheit erlegen und zwar in nachstehender Reihenfolge:

1. Fall	1 Kuh	im	April	1889
2. „	1 „	Anfangs	Mai	„
3. „	1 Rind	im	Juni	„
4. „	1 Kuh	„	Juli	„
5. „	1 Rind	„	„	„
6. „	1 Kuh	„	August	„

¹⁾ Schweiz. Archiv für Thierheilkunde, XXXI. Band, Jahrgang 1889, pag. 153 ff.

7. Fall	1 Kuh	im August	1889
8. „	1 Rind	„ September	„
9. „	1 Kuh	„ „	„
10. „	1 „	„ November	„
11. „	1 Rind	„ „	„
12. „	1 „	„ Dezember	„

Diese Kühe waren verschieden alt, die Rinder standen zwischen 2—3¹/₂ Jahren; sämmtliche Stücke gehören der Simmenthaler Rasse an. Die meisten befanden sich schon seit drei Jahren, während welcher Zeit Pächter B. dieses Gut bewirthschaftete, in den Stallungen desselben. Im Mai 1889 kaufte der Besitzer die Kuh Nr. 10, welche im November desselben Jahres geschlachtet werden musste. Während der dreijährigen Pachtzeit gingen ihm ausserdem viele Kälber im Alter von einigen Wochen bis zu fünf Monaten aus unbekanntem Ursachen zu Grunde.

Beim Antritt dieser Gutswirthschaft übernahm B. auch eine Kuh, bei welcher ihm der Husten auffiel. Bei allen ob-erwähnten erkrankten Stücken war von Beginn der Krankheit an ein kurzer, trockener Husten, ohne Dyspnoe vorhanden. Stets zeigten die erkrankten Thiere trotz verminderter Fresslust und Fieber normale Rumination bis zum Tode. Was jedoch der Besitzer als Hauptsymptome auffasste, waren: der von Beginn der Krankheit an wahrnehmbare chronische Durchfall und das Versiegen der Milchsekretion. Die Krankheitsdauer betrug durchschnittlich bis zur vollständigen Abzehrung 6—8 Wochen. Die Thiere wurden von drei Kollegen konsultatorisch gegen Durchfall behandelt, und dazwischen holte sich der geängstigte Besitzer auch noch bei andern Leuten Rath, von denen er als Medikament das sog. „Zürcher Pulver“ erhielt.

Im Sommer bestand die Fütterung aus Gras und bisweilen aus Heu, im Winter nur aus Heu und kleinen Gaben Turnips. Geweidet wurden diese Stücke nie. Auf Anrathen eines Thierarztes nahm der Besitzer das Futter für die gefährdeten Kühe auch von weiter entfernten Orten, allein ohne die Krankheit

dadurch aufhalten zu können. Der Stallboden ist seit letztem Herbst neu erstellt und besteht aus Holz, der Gang aus Steinplatten; die Stalljauche hat guten Abfluss und die Ventilationsverhältnisse sind befriedigend, ebenso die ganze Stallanlage. Gegenwärtig befinden sich noch in diesem Stalle zwei Pferde und vier Kühe. Bei Witterungswechsel will der Pächter B. das Aufschiessen kleiner, weisser Pilze und einen ganz eigenthümlichen Gestank im Stalle, vom Mist herrührend, bemerkt haben.

Status praesens. Die vier noch lebenden Kühe zeigten folgende Erscheinungen:

I. Kuh (genannt „Krone“), 6 Jahre alt, Simmenthaler Schlag, in mittlerem Ernährungszustand. Diese kalbte im letzten April, und es ist unbestimmt, ob sie wieder trächtig ist. Sie steht seit drei Jahren in diesem Stalle. Sie verräth grosse Munterkeit; ihr Allgemeinbefinden ist normal, Rektaltemperatur $38,6^{\circ}$ C., Pulse 66 und Athemzüge 24 per Minute. Die Haut liegt über den Rippen zu fest an; die Haare sind glanzlos; Nasenausfluss ist keiner vorhanden, die ausgeathmete Luft ist normal und der Husten kurz und trocken. Im Kehlgang befinden sich vergrösserte Lymphdrüsen. Die Perkussion der Brustwand ergibt beidseitig nichts Abnormes, die Auskultation beidseitig deutlich verschärftes, vesikuläres Athmen. Pansen- und Darmperistaltik sind rege, der Mist normal, ebenso Euter und Milch. Von letzterer liefert die Kuh per Melkzeit 3 bis $3\frac{1}{2}$ Liter.

II. Kuh (genannt „Musi“). 8—10 Jahre alt, Simmenthaler Schlag, in schlechtem Ernährungszustande; sie kalbte Anfangs des Jahres 1889; ob sie gegenwärtig trächtig ist, ist nicht bekannt. Sie steht seit drei Jahren in diesem Stalle. Das Allgemeinbefinden ist etwas getrübt und der Gang schwankend. Die Rektaltemperatur beträgt $37,8^{\circ}$ C., die Zahl der Pulse 54 und diejenige der Athemzüge 16 per Minute. Die Haut ist hart, knackt beim Abheben und bildet Falten. Die Haare sind glanzlos, trocken, über dem Rückgrat aufgerichtet, Hörner und Ohren sind normal warm. Das Flotzmaul ist stark bethaut, die Kopfschleimhäute sind blass und der Blick matt.

Der Kopf wird öfter gestreckt; die Kehlgangslymphdrüsen sind etwas vergrössert, der Kehlkopf zeigt einige Empfindlichkeit. Die Athmung ist dyspnöisch, mit starker Oeffnung der Nüstern und Anwendung der interkostalen und respiratorischen Hilfsmuskeln. Die Perkussion der Brustwandungen ergibt beidseitig überall einen tympanitischen Ton, die Auskultation im obern Drittel der linken Brustwand verschärftes, vesikuläres Athmen, im mittlern Pfeifen und Schnurren, im obern Drittel der rechten Brustwand ebenfalls verschärftes, vesikuläres Athmen und im mittlern und untern Drittel starkes Pfeifen. Die Brustwandungen sind beidseitig empfindlich; Nasenausfluss fehlt; der Husten ist trocken, lang und keuchend. Die Pulse sind schwach, kaum hörbar; Herzdämpfung normal. An der Vena jugularis ist deutliche Pulsation zu erkennen. Die Lymphgefässe in den untern Flanken sind beidseitig angeschwollen. Die Peristaltik ist normal, der Mist dünn, aber normal gefärbt. Die Milchsekretion ist nahezu erloschen; das Sekret ist weiss, aber etwas dicklich.

III. Kuh (gen. „Mai“). Acht Jahre alt, Freiburger Schlag, in mittelmässigem Ernährungszustande. Sie kalbte im letzten April und soll wieder trüchtig sein. Seit drei Jahren steht dieselbe in diesem Stalle. Das Allgemeinbefinden ist ordentlich. Das Thier zeigt indessen bei grosser Munterkeit einen schwankenden Gang. Die Rektaltemperatur beträgt 38,2° C., Pulse 66 und Athemzüge 15 pro Minute. Die Haut ist über den Rippen fest anliegend und knackt beim Abheben. Die Haare sind glanzlos struppig. Hörner und Ohren normal warm; Kopfschleimhäute etwas blass. Die Kehlgangslymphdrüsen sind bedeutend geschwollen, der Kehlkopf zeigt keine Empfindlichkeit. Das Thier athmet mässig dyspnöisch. Die Perkussion der Brustwandungen ergibt nichts Abnormes, die Auskultation an der Trachea normale Athmungsgeräusche, an der linken Brustwand im obern Drittel verschärftes, vesikuläres Athmen, in den mittlern und untern Theilen grobblasiges Rasseln; rechts in sämtlichen Partien Knistern und verschärftes, vesikuläres Athmen. Die Brustwand ist bei Druck nicht empfindlich, bei

Druck auf den Rücken senkt das Thier denselben nicht ein. Aus der Nase fliesst ziemlich viel glasig wässeriger Schleim. Bei tiefer Kopfhaltung fällt aus dem rechten Nasenloch ein fingerlanges und umfangreiches, rundes, weisses, schleimig eiteriges, aus Klumpen bestehendes Sekret (aus einem Bronchialast). Der Husten ist kurz und trocken. Die Pulse sind regelmässig und deutlich, die Pulsation an der Vena jugularis leicht sichtbar. Die Lymphgefässe in den untern Flanken sind geschwollen, die Darmperistaltik ist rege, der Mist von etwas zu dünner Konsistenz, das Euter normal, die Milch ebenfalls. Von letzterer liefert die Kuh 3 Liter pro Melkzeit.

IV. Kuh (gen. „Schimmel“), fünf Jahre alt, kleiner Simmenthaler Schlag, im Zustande grosser Abzehrung. Sie kalbte im letzten Mai, ist gegenwärtig nicht trächtig und erkrankte im vergangenen Oktober. Trotz einem stark getrübten Allgemeinbefinden ist das Thier noch munter, der Gang jedoch schwankend. Die Rektaltemperatur beträgt $38,4^{\circ}$ C., die Zahl der Pulse 66—68 und diejenige der Athemzüge 12. Die Haut ist hart und fest anliegend; die Haare sind glanzlos und struppig, die Hörner und Ohren normal warm. Das Flotzmaul ist wenig bethaut, die Kopfschleimhäute sind blass, die Augen zurückgesunken. Das Thier zeigt starken horizontalen Nystagmus, 200 Bewegungen per Minute. Im Kehlgange befindet sich eine leicht geschwellte Lymphdrüse; Kehlkopf nicht empfindlich; Husten kann nicht veranlasst werden. Die Perkussion an der linken Brustwand ergibt im obern Drittel einen normalen, im mittleren einen stark tympanitischen und unten einen etwas gedämpften Ton, rechts ist der Befund der gleiche. Die Auskultation ergibt links in allen Dritteln Pfeifen nebst verschärftem, vesikulärem Athmen. Auf Druck sind die Brustwandungen nicht empfindlich, bei Druck auf die Lenden jedoch senkt das Thier den Rücken ein. Nasenausfluss und Husten sind nicht vorhanden. Die Pulse sind regelmässig, aber etwas schwach, die Herzdämpfung normal, an der Vena jugularis ist starkes Pulsiren sichtbar. Die Lymphgefässe in den untern Flanken sind ge-

schwellt. Die Pansen- und Darmperistaltik ist rege, der Mist dünnflüssig, aber von normaler Farbe. Das Urinieren geschieht normal, der Harn ist blassgelb und normal, das Euter ganz klein und liefert keine Milch mehr. Die Haut am Oberschenkel sowie an der medialen Seite des linken Sprung- und Fesselgelenkes ist haarlos und überdies geröthet.

Im Einverständniss mit dem Besitzer wurde nun diese letzte Kuh nach beendigter Untersuchung geschlachtet, und die Sektion ergab Folgendes:

Grosse Magerkeit. Auf beiden Brustwänden kleine Neubildungen von körniger Beschaffenheit und gelber Farbe; ähnliche Geschwülste kommen auch auf dem Zwerchfell und dem Herzbeutel vor. Lungen klein, zusammengefallen, überall von Knoten durchsetzt, welche aus einem schleimigen, mit Bröckeln untermischten Eiter bestehen. Die Bronchialdrüsen sind ebenfalls von käsigen Herden durchsetzt; das Blut ist dunkel, gut geronnen. Am Herzen nichts Besonderes. Milz klein, Leber ebenfalls, einige Leberegel enthaltend. Die Drüsen der Leberpforte etwas vergrössert, nicht verkäst. Im Dünndarm viel Inhalt. Auf der Schleimhaut verkalkte Knötchen, beim Ausschneiden mit flüssigem Inhalte. Inhalt des Blinddarmes sehr flüssig; in den Peyer'schen Plaques finden sich verkäste Knötchen vor. Auch im Grimm- und Mastdarm flüssiger Inhalt. Von den Gekrösdrüsen sind eine Anzahl normal, andere vergrössert und von käsigen Herden durchsetzt. Die Drüsen der Kniefalte sind vergrössert, aber auf dem Durchschnitt normal. Die Schleimhaut der Vagina und diejenige der Milchdrüsen und Zitzen sind normal.

Epikrise. Aus diesem Befunde geht zur Evidenz hervor, dass die Kuh „Schimmel“ an ausgeprägter, generalisirter Tuberkulose gelitten hat, indem die Lungen, das Brustfell, die Gekrösdrüsen und der Darmkanal Sitz der Tuberkulose waren. Die Milch dieser Kuh wurde intraperitoneal zwei Meerschweinchen eingepflegt, jedoch ohne Erfolg, denn nach zehn Wochen fand sich bei der Sektion beider Versuchsthiere nichts Abnormes vor.

Was die noch lebenden drei Kühe anbetrifft, so sind, wie die Symptome beweisen, die Kühe No. II und III („Musi“ und „Mai“) ebenfalls unzweifelhaft tuberkulös und werden in

nächster Zeit auch nothgeschlachtet werden müssen. Die Kuh No. I („Krone“) ist für Tuberkulose höchst verdächtig.

Es handelt sich somit bei der Viehwaare des B. in J. um eine Tuberkulose-Enzootie, wie wir solche auf unserer Praxis schon seit Jahren in vier Gehöften, wenn auch nicht in so grossartigem Massstabe, beobachten konnten, und offenbar waren, wie wir uns überzeugen konnten, auch die frühern Stücke diesem Leiden erlegen. Es braucht nicht ausdrücklich erwähnt zu werden, dass der chronische, unheilbare Darmkatarrh nur auf die eingetretene Darmtuberkulose zurückzuführen ist. Was nun neuerdings die Frage anbetrifft, in welcher Weise sich die Tuberkulose im vorliegenden Falle verbreitet haben mag, so kann es sich nach neuesten Forschungen wesentlich nur um zwei Arten der Uebertragung handeln: entweder nämlich verpflanzt sich das Tuberkelgift von einem Thiere auf das andere durch Ablecken des Geifers und Nasenausflusses von schon erkrankten, in der Nähe stehenden Thieren, oder aber die Thiere nehmen Futter auf, das durch die Sputa tuberkulöser, mit ihrer Pflege betrauter Personen verunreinigt, bezw. infiziert ist. Schliesslich fordern derartige Fälle auch in sanitäts- und veterinärpolizeilicher Hinsicht zu ernstem Nachdenken auf und nöthigen zu einem konsequenten und einigen Vorgehen aller beteiligten Kollegen, wenn anders diese wichtigste aller Seuchen mit Erfolg bekämpft werden soll.

IX.

Pyelo-Nephritis beim Rinde.

Im letzten Jahresberichte erwähnten wir nur kurz fünf theils nicht ganz vollständige Krankheitsgeschichten von Pyelo-Nephritis beim Rinde; weil aber die Literatur über dieses sehr wichtige Leiden ¹⁾ noch eine recht spärliche ist und wir in

¹⁾ Dammann, Deutsche Zeitschrift für Thiermedizin, 1887, Bd. III, pag. 265. — Eichenberger, Schweiz. Archiv für Thier-

den verflossenen zwei Jahren wieder sehr schöne und typische Fälle bei lebenden Thieren beobachteten und mit Sicherheit diagnostizirten, so mögen die folgenden Auseinandersetzungen als weitere Beiträge zur Kenntniss der Diagnose Pyelonephritis dienen.

1. Eine Kuh, 15 Jahre alt, Simmenthaler Rasse in mittelmässigem Ernährungszustande, dem Pächter B. in E. gehörend, wurde von uns im Herbst 1886 wegen Katarrh der Speicheldrüsen und im Frühjahr 1887 wegen einer mit Kreuzlähme verbundenen Mastitis parenchymatosa, welche beiden Zustände in kurzer Zeit gehoben waren, behandelt. Im Sommer 1888 zeigte die mehrmals trächtig gewesene Kuh hin und wieder, besonders nach starker Verwendung zum Zuge, röthlichen Harn ohne weitere Erscheinungen. Am 4. Oktober 1888 kalbte sie völlig normal und die Eihäute lösten sich sofort ab. Am 8. Oktober konsultirte der gut beobachtende Besitzer und theilte uns folgende ergänzende Anamnese mit.

Seit acht Tagen vor der Geburt, mithin dem 26. September 1888, zeige die Kuh konstant stark blutigen Harn und fresse und ruminire nicht mehr normal. Fieber habe er nie bemerkt, die Milchsekretion betrage per Melkzeit vier Liter.

Status praesens. Unsere Untersuchung vom 8. Oktober 1888 ergab nun Folgendes:

Die Kuh bewegt sich gut. Die Rektaltemperatur beträgt 38,6° C., die Zahl der Pulse 56 per Minute, die Athmung ist normal, die Kopfschleimhäute ebenfalls. Die Pansenbewegungen sind erheblich verzögert; der Mist normal; Geschlechtsorgane, Scheide und Uterus desgleichen. Ausfluss aus diesen Organen

heilkunde, 1884, Bd. XXVI, pag. 194. — Friedberger und Fröhner, Spezielle Pathologie und Therapie, 1886, Bd. I, pag. 420 (mit Literaturverzeichnis). — Kaiser, Thiermedizinische Rundschau, 1887/88, Bd. II, pag. 17. — Hess, Schweiz. Archiv für Thierheilkunde, 1888, Bd. XXX. pag. 269. — M. Seuffert, Recueil de médecine vétérinaire. Tome VII. No. 12, vom 30. Juni 1890, pag. 293 und ibidem Tome VII. No. 16, 1890, pag. 453.

findet nicht statt. Das Absetzen des Harnes geschieht durchaus normal und in den gewohnten Intervallen. Auch die Quantität ist normal. Im aufgefangenen Harne, dessen Reaktion stark alkalisch war, waren enthalten: rothe Blutkörperchen, viel Eiweiss und Tripelphosphat, Schleimkörperchen, Blutklümpchen und ausserdem sehr zahlreiche ziemlich grosse Bakterien; Epithelien fehlten.

Beim Touchiren per vaginam war die Harnblase leer, Scheide und Vorhof ganz normal, Muttermund geschlossen. Beim Touchiren per rectum fanden wir den Uterus ganz klein, gut kontrahirt und leer. Die linke Niere erscheint etwas grösser, derber, doch nicht schmerzhaft; die rechte ist nicht fühlbar. Bei Druck auf die rechte obere Flanke biegt sich die Kuh ein und verspürt Schmerz. Gestützt auf diesen Befund, konnte es sich also nur um eine Blutung aus den Harnorganen mit Zersetzung des Harnes handeln, und wir stellten daher die Diagnose auf Pyelo-Nephritis. Weil der Besitzer glaubte, die Kuh sei nicht so schwer erkrankt und der Harn sei wieder etwas heller als einige Tage vorher, so verabreichten wir derselben einige Aromatica.

Am 13. Oktober war der Befund noch völlig gleich wie am 8. Oktober. Das Milchquantum erschien etwas vermehrt und der Harn kaffeebraun, jedoch von gleicher Zusammensetzung. Am 22. Oktober zeigte der langsam abmagernde Patient folgendes Bild:

Schwankender Gang, glatte, glänzende Haare, bewegliche Haut; Rektaltemperatur $38,5^{\circ}$ C., 66 schwache Pulse und 18 Athemzüge per Minute; Hörner und Ohren normal warm; Kopfschleimhäute schwach rosaroth. Die Fresslust und Rumination sind zeitweise ganz normal; dann wiederum sind beide nahezu sistirt. Die Pansenperistaltik ist rege, der Mist normal, die Milch ebenfalls (per Melkzeit $5\frac{1}{2}$ Liter), kein Scheidenausfluss. Der Harn wird normal abgesetzt, ohne abnormes Pressen. Die Quantität ist normal, ebenso die zeitlichen Zwischenräume. Der Harn ist stark blutig, hinterlässt einen

starken Bodensatz und zeigt im Uebrigen den gleichen mikroskopischen und chemischen Befund, wie am 8. Oktober, nie konnten wir Harnzylinder oder Nierenepithelien nachweisen. In den letzten Tagen zeigte die Kuh, besonders am Abend nach dem Füttern, bis zwei Stunden lang anhaltende Kolikschmerzen, welche mit dem Darreichen lauwarmer Tränke am Abend und Morgen verschwanden. Die Unmöglichkeit der Heilung einsehend, liess der Besitzer die Kuh in unserer Anwesenheit am 26. Oktober 1888 schlachten.

Sektionsbefund:

Ziemlich guter Ernährungszustand; die inneren Organe waren normal und keine Verletzungen oder Narben in den Vormägen wahrzunehmen. Wurf und Scheide ebenfalls normal, der Muttermund verschlossen, der Uterus klein, noch einige Flocken braunrothen Schleimes enthaltend. Die Cotyledonen klein, gelblich-weiss, die Harnröhre normal. In der Harnblase befand sich ein mehr als apfelgrosser, schleimiger, grauer Bacillenklumpen. Die Schleimhaut, besonders an den untern Abschnitten, geschwollen, gelockert, an der Oberfläche leicht hyperämisch; stark geschwollen und schlotternd ist ferner die Umgebung der Mündung beider Harnleiter. Diese letztern sind in ziemlich derbe, fingerdicke Röhren umgewandelt, mit saftreicher, indessen nicht stark verdickter Schleimhaut. Nieren sehr gross, 30 *cm* lang, 18 *cm* breit, 8 *cm* dick, jede 2 *kg* schwer, mit leicht ablösbarer Kapsel. Das Nierenbecken ist ausgedehnt und ausgefüllt mit einer grauen, schleimigen Bakterienwolke. In der Rindensubstanz der Niere finden sich viele kleine, bis mehrere Centimeter breite, weisse Flecken, welche über die Oberfläche etwas hervorragen und aus saftiger Substanz von gewöhnlicher Nierenkonsistenz bestehen. Manche Papillen an der Spitze sind in ein kleines Geschwür umgewandelt, dessen Grund blutig ist. Manchmal trifft man auch einen fadenförmigen, nekrotischen Streifen, der von der Papille bis zur Rinde geht. Das Nierenbecken enthält viele Blutkörperchen, normale und auch gequollene Epithelien, deren Inhalt aus feinen Körnern, wahrscheinlich Pilze darstellend, besteht; daneben kommen Krystalle vor. Die Lymphdrüsen der Niere sind gross und markig geschwollen. In einigen Nierenkelchen ist ein blendend Pulver enthalten, bestehend aus Krystallen. Mikroskopisch zeigt das Organ die Veränderungen der interstitiellen Nephritis in Herden. Das Gerüste besteht entweder aus dicht genäherten Rundzellen, oder aus einer kleinen Zahl von spindelförmigen Zellen.

Pathologisch-anatomische Diagnose: Cystitis chronica, Entzündung der Ureter und beidseitige Pyelo-Nephritis bacteritica. Woher die Pyelo-Nephritis rührt, ist nicht anzugeben, möglicherweise von der Mastitis parenchymatosa vom Jahre 1887.

2. Der zweite Fall betraf eine der Anstalt B. gehörende, 5 Jahre alte, mittelmässig genährte Simmenthaler Kuh. Dieselbe zeigte während mehrerer Wochen des Sommers 1888 verminderte Fresslust infolge eines chronischen Darmkatarrhs. Die Rumination war immer normal, und das Milchquantum des sonst vorzüglichen Milchthieres betrug 4—6 Liter per Melkzeit. Uriniren und Harn waren ebenfalls immer normal. Auf unsere, längere Zeit dauernde Behandlung mit Tonica und Astringentien besserte sich der chronische Darmkatarrh ganz bedeutend, und die Kuh nahm an Körpergewicht wieder zu. In der Nacht vom 11./12. November 1888, d. h. am Ende des siebenten Trächtigkeitsmonats abortirte das Thier aus uns unbekanntem Gründen. Am 13. November untersuchten wir die Kuh und fanden Folgendes:

Herzthätigkeit stark aufgeregt, Athmung und Rektaltemperatur normal, Kopfschleimhäute ebenfalls; die Fresslust ist gering, die Pansenperistaltik ist vermehrt, der Panseninhalt zu dünnflüssig, der Mist ist ganz dünn. Das Euter ist anatomisch ganz normal, die Milch, 2 Liter per Melkzeit, von allen Vierteln weiss, aber mit ziemlich vielen Gerinnseln versetzt. Die Scheide ist etwas geröthet, aber nicht verletzt; die Nachgeburt ist noch nicht abgegangen. Das Thier zeigt keinen Druck, das Uriniren geschieht normal, und der Urin hat ein normales Aussehen. In den beiden hintern Klauenspalten zeigt das Thier schon seit einigen Monaten phagedänische, infektiöse Geschwüre, welche seit 3 Tagen wieder sehr akut und heftig sich ausbreiteten. Die Kuh lahmt heute sehr stark, und die Geschwüre waren sehr schmerzhaft und gross. Dieselben wurden mehrmals mit rauchender Salpetersäure betupft; in Scheide und Uterus machten wir wegen der *retentio secundinarum* antiseptische und astring-

girende Einspritzungen, und innerlich gegen den Magen- und Darmkatarrh wurden Tonica und Astringentien angewendet. Der Milchfehler blieb ausser Acht, weil sekundärer Natur. Am 14. November zeigte die Kuh starken Druck, verminderte Fresslust und $40,1^{\circ}$ C. Rektaltemperatur. Am 15. November ist der Zustand noch der gleiche, am 17. November sind die Eihäute noch nicht vollständig abgegangen. Das Allgemeinbefinden ist besser, die Kuh hat kein Fieber und vermehrte Fresslust. Die Milch (3 Liter per Melkzeit) ist normal, die Lahmheit viel geringer. Aus der Scheide fliesst eine eiterig-jauchige Flüssigkeit, Reste der Nachgeburt enthaltend. Die Kuh zeigt noch periodischen Druck, aber nicht die mindesten Harnbeschwerden; Harn konnten wir heute keinen zur Untersuchung erhalten. Die Nieren waren nicht vergrössert. Trotz guter Behandlung und Pflege magerte die Kuh fortwährend ab. Die purulente Metritis und die gestörte Fresslust hielten an, und wir machten den Besitzer auf das wahrscheinliche Vorhandensein von Pyelo-Nephritis aufmerksam.

Am 9. Dezember war die Fresslust sehr gering und am 10. ganz sistirt, wesshalb die Kuh geschlachtet wurde.

Sektionsbefund.

Eine der Zwischenklauenspalten etwas geschwollen, mit einem länglich birnförmigen Geschwür von 3 *cm* Länge und $1\frac{1}{2}$ *cm* Breite. Das Geschwür ist sehr seicht, überall mit beginnender Bedeckung von Epithel. In der Umgebung sehr wenig Reaktion. Die Schleimhaut des Blinddarms ist saftreich verdickt, an vielen Orten diffus pigmentirt, an mehreren Stellen mit Hyperämie. Die eine Niere 22 *cm* lang, 11 *cm* breit, 5 *cm* dick und 850 *gr* schwer, die andere hat eine Länge von 25 *cm*, eine Breite von 15 *cm* und eine Dicke von 6 *cm* und ihr Gewicht beträgt 1400 *gr*. An beiden leicht abziehbaren Kapseln kommen kleine verfärbte Flecken vor, auf welchen sich etwas Eiter befindet, die kleinen Rindenabscessen entsprechen. Die Nierensubstanz ist sehr feucht, etwas brüchig, vielerorts im Zustande mässiger Hyperämie. Die Oberfläche ist glatt, glänzend, mit einigen kleinen, stecknadelkopf- bis erbsengrossen Abscessen von weisser oder dunkler, schieferiger Farbe. In anderen Rindentheilen kommen dagegen unregelmässig begrenzte, etwas derbere, weisse Stellen vor (interstitielle Nephritis). Ein Zusammen-

hang dieser veränderten Rindenabschnitte mit veränderten Markabschnitten konnte nicht direkt nachgewiesen werden. Das Mark war feucht, sonst für das blosse Auge wenig verändert. Dagegen ist bei Veränderung der Rinde stets die entsprechende Papille von einem weissen oder blass schiefergrauen Schorfe bedeckt, der sich nicht ablöst. Das Nierenbecken ist nicht erweitert, die Schleimhaut desselben blass, etwas gelockert, hie und da mit schieferig grauen Schorfen besetzt. Im Nierenbecken findet sich viel zäher, eitriger Schleim; keine Sedimente. Der Harnleiter ist ebenfalls geschwollen und stellenweise mit dünnen Schorfen besetzt. Die Lymphdrüsen der Niere sind stark geschwollen und durchfeuchtet. Der Schleim des Nierenbeckens ist sehr reich an Streptococcen und Bakterien. Die Schorfe der Papillen und der Abscesse der Rinde enthalten nur Stäbchen. Die interstitiellen Herde sind bakterienfrei. Bei den akut entzündeten Partien kommen Coccen vor, aber nur vereinzelt.

Pathologisch-anatomische Diagnose. Beidseitige Nierenbeckenentzündung. Chronischer Labmagen- und Darmkatarrh.

Epikrise. In diesem Falle war die linke Niere etwas grösser als die rechte, aber sicher nicht in dem Grade, dass solches beim Touchiren hätte herausgefunden werden können. Woher diese Pyelo-Nephritis rührt, ist uns nicht klar, können ja doch zu ihrer Entstehung der chronische Labmagen- und Darmkatarrh, die Zwischenklauengeschwüre, sowie die zurückbleibende und verfaulende Nachgeburt einzeln genügende Ursachen sein.

3. **Anamnese.** W. in Z. besitzt eine 10 Jahre alte, ziemlich gut genährte Walliser Kuh, welche vor 1 $\frac{1}{2}$ Jahren zum letzten Mal kalbte; die Geburt ging normal von Statten. Das Thier ist untrüchtig und wurde bis vor 3 Monaten regelmässig brünstig, seither trat trotz sichtbar völliger Normalität der Geschlechtsorgane und des Allgemeinbefindens keine Brünstigkeit mehr ein.

Am 23. Juli 1889 Vormittags soll die Kuh heftige Kolikschmerzen gezeigt haben, welche in Unruhe, Hin- und Hertrippeln, öfterem Niederliegen, Aufstehen und Schlagen nach dem Bauche sich äusserten. Am 24. Juli konsultirt, verab-

reichten wir Laxantien und am 25. Juli war der Status praesens folgender:

Allgemeinbefinden recht befriedigend. Die Kuh ist munter, hat kein Fieber, zeigt wieder Fresslust. Die Rumination und Pansenperistaltik fast normal, Panseninhalt weich, Flanken eingefallen; Mist normal, Milch ebenso (2 Liter per Melkzeit), dergleichen Harn und Geschlechtsorgane.

Tags darauf verabreichten wir der Kuh noch Aromatica, worauf sich der Zustand rasch und vollständig besserte.

Am 14. Sept. Morgens zeigte die Kuh, nachdem sie Abends durchaus normal gewesen war und 7 Liter Milch geliefert hatte, gar keine Fresslust und Rumination, eingefallene Flanken, normalen Mist, keinen Thau, kein Fieber, wenig Milch. Gegen Mittag fieberte die Kuh stark, wesshalb der Besitzer, ohne thierärztliche Hilfe zu requiriren, dieselbe schlachten liess. Die Sektion der uns zugestellten Nieren ergab Folgendes:

In der rechten Niere ist ein grosser Nierenstein, der in den Harnleiter hineinragt. Die Niere etwas vergrössert, die Kapsel löst sich leicht. An der Oberfläche sind mehrere hyperämische, eingesunkene Stellen vorhanden, die Substanzverlusten entsprechen und sich bis zur Papille als hyperämisch serös infiltrirte Keile erstrecken.

An verschiedenen Orten des Nierenbeckens sind harte Stellen wahrzunehmen.

Pathologisch-anatomische Diagnose: Pyelo-Nephritis.

Epikrise. Diese Pyelo-Nephritis weicht in ihrem Krankheitsbilde ganz wesentlich von den schon citirten Fällen ab, denn hier war bei Lebzeiten das Hauptsymptom die aufgehobene Fresslust, welche das erste Mal mit Kolik verbunden war. Wann und aus welchen Ursachen die Pyelo-Nephritis begann, ist uns unbekannt.

4. Anamnese. Eine 5 Jahre alte, dem W. Sch. in R. gehörende, gut genährte, zum zweiten Male trüchtige Simmenthaler Kuh sollte am 15. Oktober 1889 kalben. Im August des genannten Jahres untersuchten wir die Kuh wegen hochgradigen Lahmgehens und konstatirten einen Sohlenabscess,

welchen wir öffneten, worauf die Kuh bald wieder normal ging. Kurze Zeit nachher soll dieselbe nach Aussage des (geistig beschränkten) Melkers eine Senkung der beiden Beckenbänder und zugleich Schwellung der Wurflefen gezeigt haben. Wehen zeigte die Kuh keine, der Ernährungszustand und die Fresslust waren gut. Die Senkung der breiten Beckenbänder und die Anschwellung der Scheide verschwanden bald, jedoch magerte die Kuh seit dem 10. Sept. bedeutend ab, zeigte zunehmende Abnahme der Fresslust und grosse Schwäche in der Nachhand. Trotz dieser Symptome requirirte der unvorsichtige Besitzer keine thierärztliche Hülfe bis am 21. Sept. Bei unserer Ankunft lag das Thier bereits im Todeskampf; die Rektaltemperatur betrug $38,4^{\circ}$ C. Das Thier zeigte grosse Abmagerung und konnte sich nicht mehr erheben. Eine genauere Untersuchung war daher unmöglich, und da die sogleich angerathene Schlachtung unterlassen wurde, krepirte die Kuh über Nacht.

Die Sektion ergab Folgendes:

Primär war eine Torsio uteri und zwar bestehend in einer halben Drehung nach rechts, sekundär jauchige Metritis, Peritonitis, Pleuritis und Pyelo-Nephritis. Die Nieren waren etwas vergrössert; die Kapsel löste sich leicht; in der letztern fanden sich zahlreiche weisse Knötchen, deren Umgebung serös infiltrirt war und welche kleine Abscesse darstellten. Die zugehörigen Markpartien waren etwas geschwollen und hyperämisch.

Epikrise. Es kann, gestützt auf die gute Entwicklung der beiden Zwillinge, keinem Zweifel unterliegen, dass die Torsio uteri in dem Momente entstanden ist, wo die Kuh Erscheinungen des Abortus, wie Senkung der breiten Beckenbänder und Schwellung der Wurflefen, zeigte. Würden wir rechtzeitig von dem Zustande des Thieres benachrichtigt worden sein, so wären wir wohl im Stande gewesen, die Torsio uteri zu diagnostizieren und den Besitzer vor so grossem Schaden zu bewahren. Die Aetiologie ist, wie der klinische Bericht zeigt, ganz verschieden von der sonst beobachteten Pyelo-Nephritis bacteritica, denn die Entzündung pflanzte sich hier per contiguitatem vom

Uterus auf Nieren und Peritoneum über und durch Infektion auch auf die Pleura.

5. **A n a m n e s e.** Eine schöne, in der Anstalt W. stehende, gut genährte, 5 Jahre alte Simmenthaler Kuh, die wir im Winter 1887 gegen Indigestion mit gutem Erfolg behandelten, kalbte am 2. Sept. 1889 zum zweiten Male; die Geburt ging ohne äussere Nachhilfe von Statten und war völlig normal; die Nachgeburt ging sofort ab. Zehn Tage vor der Geburt litt die Kuh hinten links aussen an eiterig hohler Wand, welche langsam abheilte. Mehrere Tage nach der Geburt bemerkte der Melker bei dieser Kuh ein öfteres Uriniren; der Harn war in Farbe normal, wurde jedoch nur in kleineren Mengen und unter stärkerem Drücken ausgeschieden. Scheidenausfluss war nicht vorhanden. Am 16. Sept. Morgens war die Kuh weniger munter und zeigte geringe Fresslust und gekrümmten Rücken.

Der **S t a t u s p r a e s e n s** am 16. September war folgender: Allgemeinbefinden getrübt, Gang normal, Blick matt. Die Kuh ist deprimirt, krümmt den Rücken aufwärts und zieht den Bauch auf. Rektaltemperatur normal, Pulse 84, Athmung normal, Kopfschleimhäute ebenfalls; Flanken beidseitig eingefallen. Die Pansenperistaltik ist stark unterdrückt, der Panseninhalt weich, Mist etwas zu wenig konsistent; Euter und Milch normal, letztere etwas vermindert; die breiten Beckenbänder nicht gesenkt, Scheidenschleimhaut geröthet, geschwellt, mit Eiterflocken bedeckt, besonders vor dem Blasenhalseingang. Beim Touchiren per vaginam findet man den Gebärmuttermund für drei Finger geöffnet; aus demselben fliesst ziemlich viel eitriger, geruchloser Schleim. Zwischen Gebärmuttermund und Blasenhalseingang, etwas rechts von der Mittellinie, findet sich unter den Scheidenhäuten ein nicht sehr schmerzhafter, derb-weicher, zwei Fäuste grosser Tumor, welcher leicht auf dem Schambein verschoben werden kann. Der Blasenhal ist von normaler Weite.

Beim Touchiren per rectum fühlt man die rechte Niere ziemlich vergrössert, etwas tiefer in die Bauchhöhle hinabhängend, aber nicht schmerzhaft. Der rechte Harnleiter ist wohl daumens-

dick. Die linke Niere ist nicht fühlbar, die Blase ziemlich stark angefüllt. Durch künstlichen Eingriff (Pfeffer) setzte das Thier ganz normal ca. 500 cc. Harn ab; derselbe ist trüber und grau-gelblich, und seine Untersuchung ergibt Folgendes: Mikroskopisch: einige Blutkörperchen, Pflasterepithelien und 3 Harnzylinder. Chemisch: alkalische Reaktion, und mit dem Nessler'schen Reagens wurde die Normalschwefelsäure sehr rasch und beträchtlich braun gefärbt, so dass man mit Sicherheit auf einen vermehrten Ammoniakgehalt im Harn schliessen konnte.

Status am 19. Sept.: Das Allgemeinbefinden ist noch mehr getrübt, Rektaltemperatur $41,2^{\circ}$ C., Pulse 96, Athemzüge 20. Die Haut derb, hart und fest anliegend, Haare trocken. Die Maulschleimhaut ist rosaroth; die Kuh speichelt ziemlich stark. Die Fresslust ist minim, das Wiederkauen 40 Schläge. Der Bauch ist stark aufgezogen, der Rücken aufgekrümmt, die Pansenperistaltik unterdrückt, der Mist zu wenig verdaut und zu trocken. Bei Druck in die obere rechte Flanke biegt sich das Thier ein und zeigt Schmerz. Milch 2 Liter per Melkzeit, Druck ist keiner vorhanden. Der Befund beim Touchiren ist gleich wie das erste Mal.

Am 22. Sept. ist das Allgemeinbefinden sehr stark getrübt, Rektaltemperatur $40,4^{\circ}$ C., Pulse 98, Athemzüge 15. Der Gang ist mühsam. Die Kuh zeigt grosse Depression, Zähneknirschen und viel Durst. An Körpergewicht hat sie erheblich abgenommen; Fresslust und Rumination sind sistirt. Der Bauch zeigt sich sehr stark aufgeschnürt. Druck ist keiner vorhanden, die Kuh harnt in den letzten Tagen häufiger, aber ganz normal. Harn per Mal 500 cc. von hellgelber Farbe, ohne Bodensatz, und das Nessler'sche Reagens erzeugt merkwürdigerweise in der Normalschwefelsäure keine stärkere Braunfärbung als im normalen Harn. Alle übrigen Symptome waren wie früher erwähnt. Auf dieselben gestützt, stellten wir schon beim ersten Besuche die Diagnose auf eine Pyelo-Nephritis und sehr wahrscheinlich einen kalten Abscess unter den Scheidehäuten. Alle andern Erscheinungen waren sekundärer Natur. Nachdem

der Fall unter dieser Diagnose noch sämmtlichen anwesenden Studirenden am 19. Sept. demonstrirt worden war, wurde die Kuh am 22. Nachmittags geschlachtet.

Die Sektion ergab Folgendes:

Auf der Scheidenschleimhaut glasiger Schleim, der Gebärmutterhals für drei Finger durchgängig; der Uterus fast normal zurückgebildet. Auf der Schleimhaut ist eine dicke Lage gelben Eiters, unter welchem sich eine weissliche Membran, bestehend aus abgestorbenem Epithel, befindet. Die Harnröhre ist normal, die Schleimhaut der Harnblase an der obern Wand etwas geschwollen; zwischen Harnblase und Scheide befindet sich ein faustgrosser Abscess mit dicker, pigmentirter Wandung und eitrigem Inhalt.

Die linke Niere ist etwas vergrössert, circa 1 Kilogramm schwer, die Kapsel leicht abziehbar, auf der Rinde zahlreiche, weisse, im Centrum manchmal dunkelroth gefärbte Flecken, welche der Basis von Pyramiden, deren Spitze sich in den Papillen befindet, entsprechen.

Die rechte Niere ist vergrössert, 6,5 Kilogramm schwer, ohne Kapsel beträgt ihr Gewicht 3 Kilogramm; das ganze Organ ist in der Gesammtheit in eine gelbgraue, nekrotische Masse verwandelt; die Konsistenz ist theils normal, theils weicher. Im Gewebe befinden sich zahlreiche, kleine, tuberkelähnliche Eiterherde.

Die Klaue des linken Hinterbeines ist völlig geheilt. Der Harnleiter ist stark verdickt und erweitert und die Wand pigmentirt.

Epikrise. In diesem Falle war die Diagnose bei Berücksichtigung aller erwähnten Symptome leicht; allerdings setzte sie wiederum eine genaue Untersuchung und richtige Beurtheilung der vorhandenen Erscheinungen voraus.

6. Anamnese. Obwohl dieser Fall erst im Laufe dieses Jahres (1890) beobachtet wurde, so soll er doch der typischen Symptome und der Vollständigkeit halber hier noch angeführt werden.

Am 4. März d. J. wurden wir wegen einer in mittlerem Ernährungszustande sich befindenden, sechsjährigen, ca. 550 kg schweren, dem W. auf W. gehörenden Simmenthaler Kuh gerufen. Dieselbe hat bis jetzt dreimal gekalbt und zwar zum letzten Mal im Januar 1889. Nach diesem sonst normal verlaufenen Geburtsakte ging die Nachgeburt nicht ab, sondern

verfaulte im Uterus, und thierärztliche Hilfe wurde vom Besitzer deshalb nicht in Anspruch genommen. Die Folge war, wie gewöhnlich, eine chronische, eiterige Metritis, aber dessenungeachtet wurde das Thier bis vor 6 Wochen regelmässig brünstig, seither jedoch nicht mehr. Im Laufe des letzten Sommers war die schlangenleibige Kuh in gutem Ernährungszustande und lieferte, als gutes Milchthier, noch 6—7 Liter Milch per Melkzeit. Seit letztem Herbst magerte dieselbe jedoch konstant ab, und seit einigen Wochen beobachtete der Besitzer, dass die Kuh, nebst geringerer Munterkeit und verminderter Fresslust, beim Uriniren starken Druck und Beschwerden zeigte.

Symptome. Das Allgemeinbefinden ist getrübt, das Thier muthlos, der Gang beschwerlich, die Rektaltemperatur beträgt 38,6° C., die Zahl der Pulse 66, die der Athemzüge 12. Die Haut ist leicht verschiebbar, die Haare sind glatt und anliegend, der Blick matt, das Flotzmaul wenig bethaut, die Kopfschleimhäute normal, die Herzschräge stark pochend, die Fresslust gering, die Pansenperistaltik ist kaum hörbar, der Panseninhalt weich, der Mist von dünner Konsistenz. Die beiden obern Flanken sind eingefallen. Bei Druck auf die Lenden senkt sich das Thier ein wenig. Bei Druck auf die rechte Flanke biegt sich die Kuh stark ein und zeigt bedeutende Schmerzen. Euter und Milch sind normal; das Milchquantum beträgt 2 1/2 Liter per Melkzeit. In der Scheide befindet sich etwas glasiger Schleim, die Vaginalschleimhaut ist geschwellt und punktiert geröthet (*vaginitis catarrhalis chronica*). Bei Beleuchtung der Scheide zeigt sich die Harnröhrenmündung ringförmig geschwellt und erheblich geröthet. Beim Touchiren per vaginam findet man den Gebärmuttermund für den Zeigfinger geöffnet. Die Harnblase ist nicht empfindlich. Beim Touchiren per rectum fanden wir den Uterus klein und zusammengezogen; der rechte Harnleiter ist so dick wie ein mittelgrosser Arm. Die rechte Niere ist sehr gross und viel zu dick, doch nicht schmerzhaft; sie hängt stark in die Bauchhöhle hinab. Ihre Konsistenz ist normal, aber wir glaubten beim Darüberstreichen ganz kleine

Erhabenheiten zu fühlen. Die linke Niere sowie der linke Harnleiter sind nicht zu finden. Nach Reizung des Blasenhalsses mit dem Zeigefinger und mit Eiscylindern entleerte die Kuh, welche nach Aussage des Melkers sonst in normalen Intervallen Harn absetzte, unter bedeutendem Druck und starker Anstrengung eine normale Quantität Harn. Der Harnstrahl war normal, auch blieb kein Harntröpfeln zurück. Die Harnfarbe ist grün-röthlich, der Harn hinterlässt Bodensatz, bestehend aus grossen, glasig-durchsichtigen Schleimklumpen, in denen bis erbsengrosse Blutklumpen eingeschlossen sind. Seine Reaktion ist stark alkalisch, sein Eiweissgehalt geringgradig. Mikroskopisch enthält er rothe Blutkörperchen, sehr schöne, grosse Streptococcen und Haufen kleiner Bakterien. Er enthält abnorm viel Ammoniak, indem sich die Normalschwefelsäure mit dem Nessler'schen Reagens intensiv braun färbt. Nebst den erwähnten Erscheinungen zeigt die Kuh noch seit einiger Zeit beidseitig hinten kleine, oberflächliche Zwischenklauengeschwüre. Gestützt auf diese Symptome, spez. auf die gefundene deutliche Vergrösserung der rechten Niere und des rechten Harnleiters, sowie auch die Harnbeschaffenheit stellten wir die Diagnose schon beim ersten Besuch auf Pyelo-Nephritis, und es unterliegt wohl keinem Zweifel, dass diese Krankheit zurückzuführen ist auf die *retentio secundinarum* im Sommer 1889. In diesem Falle verlief die Pyelo-Nephritis chronisch und bedingte in Verbindung mit dem Uteruskatarrh den bedeutenden Rückgang im Ernährungszustande.

Die Sektion am 6. März 1890 ergab Folgendes:

Das ganze Bindegewebe des Beckens ist serös infiltrirt.

Die Harnleiter erreichen die Dicke von zwei Fingern; das Lumen derselben ist nur wenig erweitert, dagegen beträgt die Stärke der Membran 12 *mm*. Das Gewebe derselben ist sehr derb, straff und von weisser Farbe; die Schleimhaut ist dunkel-fleischroth.

Die Nieren sind um das Zwei- bis Dreifache vergrössert, ihre Kapsel löst sich leicht, bis auf wenige Lappen, welche fest verwachsen sind.

An der Nierenoberfläche bemerkt man an einigen Orten kleine, gelbe, hervorragende Knötchen, andere derselben sind intensiv roth

Nummer des Falles.	Zeit des Kalbens.	Primäres Leiden.	Dauer der Krankheit.	Verlauf.
Jahresbericht 1888.				
1	Kalbte vor mehr als 12 Monaten ganz normal, jetzt untrüchtig.	Unbekannt.	6 Tage	Akut.
2—5	Nicht genau bekannt.	In drei Fällen retentio secundinarum, in einem Verletzung des Uterus und der Scheide.	Nicht genau bekannt.	—
Jahresbericht 1890.				
1	4. Oktober 1888.	Vielleicht die Mastitis parenchymatosa vom Sommer 1887.	In unserer Behandlung 18 Tage. Das Leiden war jedoch jedenfalls schon im Sommer 1888 vorhanden.	Chronisch.
2	Abortirte am Ende des 7. Monats der Trächtigkeit	Retentio secundinarum, Metritis purulenta, chronischer Labmagen- und Darmkatarrh, Zwischenklauengeschwür.	26 Tage.	Chronisch.
3	Vor 1½ Jahren	Unbekannt.	53 Tage.	Chronisch.
4	Soll in 24 Tagen kalben.	Torsio uteri, sekundär jauchige Metritis.	Circa 30 Tage.	Chronisch.
5	Vor 14 Tagen normale Geburt.	Kalter alter Abscess in der Scheide, eiterige hohle Wand.	Die Kuh wurde während 6 Tagen beobachtet.	Akut.
6	Vor 14 Monaten.	Retentio secundinarum.	Mehrere Monate.	Chronisch.

Hauptsymptome.

Minimes Fieber, Indigestion, später Urämie, Harn- u. Geschlechtsorgane ganz normal.

Die ersten Symptome traten einige Tage oder Wochen nach der Geburt ein. Allgemeinbefinden stets getrübt, 0,5—1^o Fieber, allmälige Abmagerung in Verbindung mit chronischer Indigestion, chronischer Metritis und Vaginitis, starkes Drängen bei angestrengtem Harnen, bei zwei Kühen incontinentia urinæ. Harn wie bei Cystitis acuta.

Kein Fieber; Harn und Geschlechtsorgane normal, ebenso Uriniren. Im stark blutigen Harne Tripelphosphat und sehr zahlreiche Bakterien. Die linke Niere ist zu gross und zu derb; die rechte nicht fühlbar. In der rechten Flanke zeigt das Thier bei Druck Schmerzen. Später Kolik.

Kein Fieber, Uriniren normal, Nieren nicht wahrnehmbar vergrössert.

Kein Fieber, heftige periodische Kolikanfälle (Harnkolik).

Hohes Fieber, infolge der Metritis und Peritonitis.

Kein Fieber, geringe Fresslust, starke Abmagerung, Vaginitis acuta purulenta. Kalter Abscess in der Scheide, rechte Niere und Harnleiter vergrössert, linke nicht fühlbar; öfteres Uriniren in kleinen Mengen. Im Harn drei Harncylinder und mit Nessler'schem Reagens vermehrter Ammoniakgehalt nachweisbar. In den letzten drei Tagen Fieber und Schmerzen in der rechten Flanke.

Kein Fieber. Allmälige Abmagerung. Schmerz in der rechten Flanke. Starker Druck und Anstrengung beim Uriniren. Bedeutende Vergrösserung der rechten Niere und starke Verdickung des rechten Harnleiters; linke Niere nicht fühlbar. Mit Nessler'schem Reagens vermehrter Ammoniakgehalt des Harnes nachweisbar. Grosse Streptococci und kleine Bakterien.

gefärbt. Beim Durchschneiden findet man die Mark- und Rindensubstanz von normaler Dicke, oft von weissen Streifen durchzogen, immer aber ist auf der Papille ein gelbflockiger Belag, welcher durch Nekrose des Nierengewebes entstanden ist. Die Nierenkelche sind etwas weit und enthalten eine erhebliche Menge von eitrigem Schleim, untermischt mit Gewebsfetzen. Das Nierenbecken ist erweitert, die Schleimhaut verdickt und hyperämisch, der Inhalt trübe und eiterig. An andern Orten ist die Nierenoberfläche mit zahlreichen, weissen Vertiefungen versehen, welche narbigen Einziehungen entsprechen; hier ist die Mark- und Rindensubstanz stark verschmälert. Die Markstrahlen treten als weisse Streifen deutlich hervor. Die Nierenkelche sind sehr weit und von einer dicken Membran ausgekleidet. Der Inhalt ist auch hier eiteriger Schleim in grossen Mengen.

An einigen Nierenläppchen ist der Schwund der Substanz so weit gediehen, dass nur noch eine dicke, fibröse Membran von derselben übrig geblieben ist, welche den eitrigem Inhalt des Nierenkelches umschliesst. Uterus und Ovarien sind normal, die letztern mit gelben Körpern, sowie mit reifen Grafschen Follikeln besetzt. Dagegen sind die beiden Fimbrien mit dem Ovarium verwachsen und auf der einen Seite hat sich im Eileiter eine apfelgrosse, runde, seröse Cyste gebildet, während auf der andern Seite derselbe sich in längerer Ausdehnung zu einem mehr als fingerdicken, sehr dünnwandigen und vielfach gewundenen, mit serösem Inhalte gefüllten Behälter umgewandelt hat.

Epikrise. Diese hier citirten sechs Fälle unterscheiden sich sowohl in ihrem Krankheitsverlaufe, als auch dem entsprechend in der Symptomatologie sehr wesentlich von den im letzten Jahresberichte publicirten. Der Einfachheit und Kürze halber sei es uns desshalb gestattet, in der Tabelle (Seite 36 und 37) die nun von uns veröffentlichten 11 Fälle noch in Bezug auf Symptome, Diagnose, Ursachen, Verlauf und Ausgang miteinander zu vergleichen.

Bezüglich der Symptome müssen wir neuerdings konstatiren, dass die Krankheit, wie unsere Tabelle deutlich beweist, unter sehr verschiedenen Symptomengruppen auftreten kann, wesshalb unsere 11 Fälle folgendermassen rubrizirt werden müssen.

Fall No. 1 (G. St.) vom 14. August 1886 zeigte Anfangs die Erscheinungen einer Indigestion, am letzten Krankheitstage diejenigen der Urämie ;

Fälle 2 und 3 (im letzten Jahresbericht) diejenigen einer chronischen Metritis und Vaginitis ;

Fälle 4 und 5 (ebenfalls vom letzten Jahresbericht) diejenigen einer akuten Cystitis.

Fall 1 (B. in E.) könnte unter den Sammelbegriff Hämaturie eingereiht werden.

Fall 2 (A. B.) zeigte in der Hauptsache die Symptome eines chronischen Labmagen- und Darmkatarrhs.

Fall 3 (W. Z.) diejenigen von periodischen Kolikanfällen.

Fall 4 (Sch. in R.) die primären und sekundären Symptome der Torsio uteri.

Fälle 5 und 6 (A. W. u. W. auf W.) sind in ihren Erscheinungen ähnlich und zeichnen sich aus durch deutliche Beschwerden beim Harnen und eine pathognomonische Beschaffenheit des Urins. Es sind dies wahre Musterfälle.

Diagnose. Wie aus dem früher Erwähnten erhellt, ist die sichere Diagnose Pyelo-Nephritis unter Umständen keine leichte, wesshalb wir versuchen wollen, die Hauptsymptome und Untersuchungsmethoden hiernach zusammenzufassen.

1. Zu verschiedenen Malen gab uns für die Diagnose schon die Anamnese einen guten Wink, indem, wie unsere Tabelle auch beweist, kurze Zeit nach dem Kalben und besonders bei Kühen mit *retentio secundinarum*, sowie mit Katarrhen und Verletzungen der Genitalorgane das Leiden sich leicht einstellt.

2. Allmälige Abmagerung, starker Druck und Schmerzen beim Uriniren, sowie öfteres Harnen sind häufige Begleitsymptome; äusserst wichtig ist jedoch der Befund beim Touchiren per vaginam und rectum, welches trotz der Unannehmlichkeiten niemals unterlassen werden sollte. Bei dem weit wichtigern Touchiren per rectum findet man (siehe Tabelle) öfters die einte oder die andere Niere, sowie den betreffenden Harnleiter verschieden stark vergrössert, verdickt und schmerzhaft. Bei diesem Touchiren machten wir die Wahrnehmung, dass im Gegensatz zu den Angaben in Franck's „Anatomie“ die rechte Niere bei den meisten Kühen viel leichter zu finden

und zu umfassen ist als die linke, welche letztere wir trotz grosser Uebung sehr häufig selbst bei kleineren Kühen gar nicht aufzufinden im Stande waren. Der Grund ist in anatomischen Verhältnissen zu suchen: Die rechte Niere nämlich liegt weiter rückwärts und hängt am lockern Gekröse; die linke dagegen ist solid angewachsen unmittelbar neben den ersten Lendenwirbeln unter den Querfortsätzen. Für junge Praktiker ist ein öfteres Touchiren normaler Kühe unentbehrlich, damit sie sich die Grössenverhältnisse der verschiedenen Organe vom Rectum aus genau merken. Bei allen Kühen mit Vergrösserung der Nieren und Verdickung der Harnleiter konstatirt man auch bei Druck in der rechten oberen Flanke infolge der Schmerzen ein starkes Einbiegen und Ausweichen.

3. Die Harnanalyse. Viel Geduld erfordert oft beim Rind die Entnahme des Harnes. Wir versuchten schon die verschiedensten Methoden mit wechselndem Glücke. Ohne Erfolg sind bei nicht stark angefüllter Vesica das Ausüben eines Handdruckes auf die Blase von Scheide oder Mastdarm aus, ferner das Einführen des nassen und kalten Zeigefingers in die Urethra. Mit Erfolg verwendeten wir dagegen kleine Eiscylinder, die in den Blasenhalshineingestossen werden, ferner den Katheterismus. Zu dieser einige Uebung erfordernden Operation benützen wir einen biegsamen, desinfizirten Metall-Katheter.

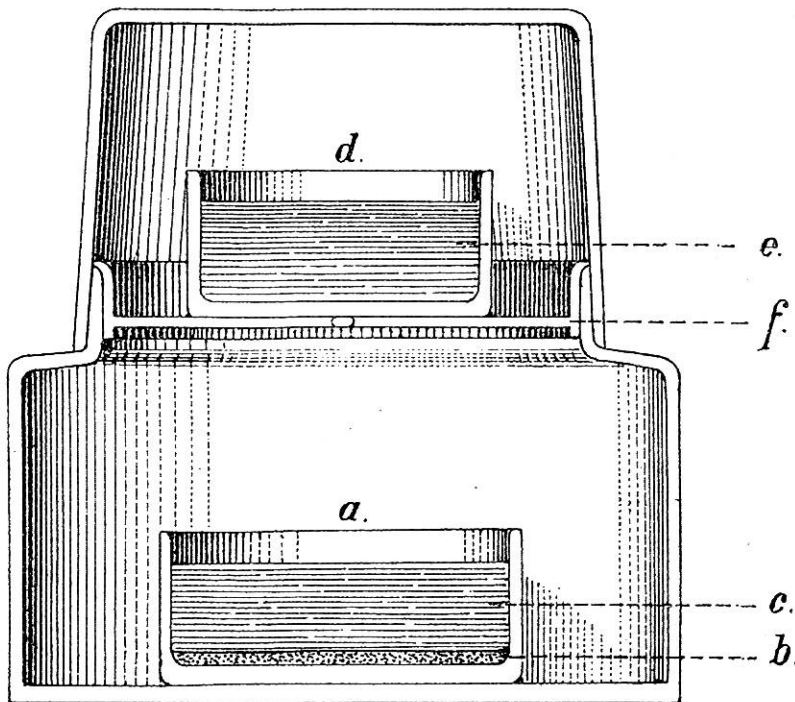
Um den Harn zu erhalten, bläst man Luft durch den Katheter in die Harnblase oder saugt mit Schlauch und Spritze den Harn an. Der Katheterismus, ein für die Praxis ziemlich umständliches Verfahren, hat den Nachtheil, dass nach 2—3 Tagen leicht eine infektiöse Cystitis sich entwickelt, wodurch die fernere Harnanalyse erschwert wird. Als ein ganz vorzügliches Mittel für die Praxis, Harn zu erhalten, betrachten wir Pfefferpulver. Von diesem wird ein wenig mit der nassen Zeigefingerspitze in die Mündung der Harnröhre gestrichen, worauf die Entleerung des Urins in kurzer Zeit erfolgt. Bei nicht allzuhäufiger Anwendung hat dieses Verfahren keine Nachtheile; die leichte Urethritis und Vaginitis heilt sehr rasch

ab. Bei stark gefüllter Harnblase genügen die einfachsten, am Anfang angeführten Mittel.

4. Mikroskopische Untersuchung. Diese ergibt selbst in ausgesprochenen Fällen nicht immer typische Befunde. Sehr massgebend und wichtig sind (vgl. Tabelle) das Vorkommen von Harncylindern und von Bakterienwolken. Niemals fanden wir Nierenepithelien. In einem Falle (1 a) war phosphorsaure Ammoniakmagnesia (Tripelphosphat) vorhanden, welche, weil wir eine Cystitis als ausgeschlossen betrachten konnten, für die Diagnose allein beweisend gewesen wäre, abgesehen von dem Haufen Bakterien; denn Phosphate kommen im normalen Harn des Rindes niemals vor.

5. Chemische Untersuchung. Der stets alkalisch reagirende, eiweisshaltige Harn muss zweifellos bei allen an Pyelo-Nephritis erkrankten Rindern in der Niere schon die ammoniakalische Gährung eingehen, d. h. es entwickelt sich eine Ammoniamie (Ammoniakvergiftung). Deshalb richteten

Fig. 1.



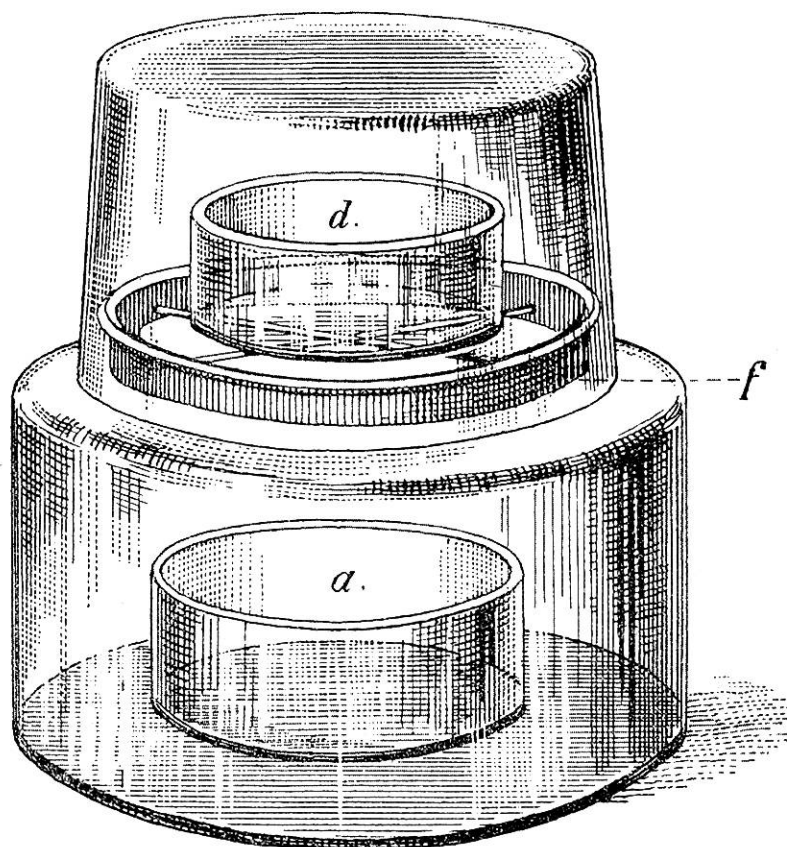
Längsdurchschnitt eines Exsiccators mit Glasdeckel nach Fresenius.

$\frac{1}{2}$ natürlicher Grösse.

a Kleines unteres Gefäss. *b* Schichte gelöschten Kalks. *c* Harn. *d* Oberes Gefäss.
e Normalschwefelsäure. *f* Drahtkreuz zum Aufstellen des obern Gefässes.

wir auch, um die Diagnose zu sichern, unser Augenmerk auf den vermehrten Ammoniakgehalt im Harne, dabei nicht vergessend, dass schon im normalen Rinderharn Spuren von Ammoniak vorhanden sind. Da es sich nicht um genaue quantitative Bestimmung des Ammoniaks handeln konnte, so benützten wir, weil mittelst eines vor die Nasenlöcher gehaltenen Reagenspapiers der vermehrte Ammoniakgehalt der Athmungsluft nicht sicher nachgewiesen werden kann, folgendes Verfahren ¹⁾. In das

Fig. 2.



Exsiccator mit Glasdeckel nach Fresenius.

^{1/2} natürlicher Grösse.

Die Buchstaben haben die gleiche Bedeutung wie bei Figur I.

¹⁾ Kopp-Bolly's Handbuch der technisch-chemischen Untersuchungen. Erste Abtheilung, Leipzig 1874, pag. 43 und 47.

Neubauer und Vogel, 7. Aufl., pag. 240.

Schmiedeberg, Archiv f. exper. Pathol. VII, pag. 166.

Die Normalschwefelsäure enthält im Liter Wasser 49 gr. $\text{SH}_2 \text{O}_4$.

Nessler'sches Reagens. Alkalinisches Kaliumquecksilberjodid ($\text{J}_2 \text{Hg}$, $\frac{1}{2} \text{JK} + \text{Na HO}$). Dieses Reagens wird bereitet, indem 4,0

kleine untere Gefäss des Exsiccators (*a*) legt man einige Messerspitzen voll gelöschten Kalk (*b*); zu diesem giesst man 20—40 cc. ganz frischen Harn (*c*) des erkrankten Thieres. In ein darüber angebrachtes Gefäss (*d*) im Exsiccator giesst man etwa 30 cc. Normalschwefelsäure (*e*). Nun wird der Exsiccator verschlossen und an der Verschlussstelle, um das Eindringen der Luft zu verhindern, mit Schweinefett bestrichen und 24 Stunden stehen gelassen. (Vide Figur 1 und 2.) Die ganz gleiche Prozedur nehmen wir, um später genau vergleichen zu können, mit normalem Kuhharn in einem zweiten Exsiccator vor. Die Normalschwefelsäure bindet das Ammoniak des Harnes. Nach 24 Stunden nimmt man nun von dieser Normalschwefelsäure in ein Reagensgläschen und versetzt sie mit Nessler'schem Reagens. Zuerst bildet sich ein brauner Niederschlag; setzt man nach Vorschrift noch mehr vom Nessler'schen Reagens zu, wodurch die Normalschwefelsäure mehr als neutralisirt wird, so wird die Farbe derselben gelblich-bräunlich, und je bräunlicher sich dieselbe zeigt, desto grösser ist auch der Ammoniakgehalt des Harnes. Der normale Harn wird sich bei gleicher Prozedur bei Weitem nicht so stark bräunlich färben. Diese Methode lässt sich in der Praxis leicht ausführen und ergab uns (vide Tabelle) 2 Mal sehr typische Resultate; allein auch hier muss die Untersuchung Cystitis als ausgeschlossen annehmen können.

Bezüglich der ursächlichen Leiden, der Dauer, des Verlaufes und Ausganges verweisen wir auf die Tabelle und Sektionsberichte.

Jod-Kalium in 10 cc. Wasser gelöst und unter Erwärmung so viel zinnberrothes Quecksilberjodid hinzugefügt wird, bis ein kleiner Theil desselben ungelöst bleibt; nach dem Erkalten verdünnt man mit 40 cc. Wasser, filtrirt und fügt 75 cc. mässig verdünnte, kaustische Natronlauge hinzu. Die so erzeugte alkalische Lösung ist selten klar und farblos; sie wird es aber, wenn man sie in geschlossenen Gefässen 24—48 Stunden ruhig stehen lässt, wobei sich gewöhnlich ein gelbbrauner Körper absetzt. Die mit Vorsicht klar abgegossene oder auch filtrirte Flüssigkeit bildet das Nessler'sche Reagens.

Bezüglich der Prognose sei erwähnt, dass dieselbe immer schlecht ist und die Kühe, sobald die Diagnose gesichert, geschlachtet werden sollten. Um die Uebertragbarkeit der Pyelo-Nephritis zu erforschen, wurden von Hrn. Prof. Dr. Guillebeau und dem Verfasser 20 Versuche angestellt, wozu 11 Kaninchen, 5 Meerschweinchen, 1 Ziege, 1 Rind, 1 Kuh und 1 Pferd benützt wurden. Weil das Resultat bei den kleinen Versuchsthieren, trotzdem diese mit Harn- oder Reinkulturen in die Harnröhre, Ohrvene, subkutan oder intrarenal geimpft wurden, ein negatives war, so glaubten wir durch Impfung von krankhaftem Nierenbeckeninhalt in die Nieren grösserer Haustiere vielleicht Erfolge erzielen zu können. Allein dies war einzig bei dem Pferde der Fall, welchem am 4. Februar 1888 2,5 gr. einer verflüssigten Gelatine-Kultur mittelst einer Pravaz'schen Spritze mit 18 *cm* langer Kanüle in die vom Mastdarm aus fixirte linke Niere gespritzt wurde. Am 11. Februar wurde das Pferd getödtet, die Sektion ergab Folgendes:

Rechte Niere normal; über der linken ein sehr grosses Hæmatom. Das Blut theerartig geronnen, stellenweise mit Fibringerinseln. Hinteres Ende der Niere etwas vergrössert. Stichkanal weit, blutig infiltrirt reicht bis in die Grenzsubstanz. Von da an seröse Infiltration des Markes und weisse Streifen in demselben; Kapsel löst sich überall leicht; unter derselben an vielen Orten kleine, miliäre, weisse Knötchen, welche etwas über die Oberfläche hervorragen und auf der Schnittfläche weissen Streifen entsprechen, welche bis zur Papille reichen. Die Konsistenz derselben ist eine gute. Die Veränderungen kommen nur in dem hintern, direkt angestochenen Theile vor, nicht im vordern; im hintern sind sie aber gleichmässig zertheilt.

Trotz mehrfacher Versuche ist es uns nie gelungen, durch Injektion von krankem Harn in die Nieren gesunder Thiere Pyelo-Nephritis hervorzurufen, wesshalb behufs vollständiger bakteriologischer Abklärung des Leidens noch weitere Untersuchungen erforderlich sein werden.