

# Praktische Winke zur Ausführung der Ovariectomie

Autor(en): **Bertschy, M.**

Objekttyp: **Article**

Zeitschrift: **Schweizer Archiv für Tierheilkunde SAT : die Fachzeitschrift für Tierärztinnen und Tierärzte = Archives Suisses de Médecine Vétérinaire ASMV : la revue professionnelle des vétérinaires**

Band (Jahr): **41 (1899)**

Heft 6

PDF erstellt am: **11.07.2024**

Persistenter Link: <https://doi.org/10.5169/seals-589767>

## **Nutzungsbedingungen**

Die ETH-Bibliothek ist Anbieterin der digitalisierten Zeitschriften. Sie besitzt keine Urheberrechte an den Inhalten der Zeitschriften. Die Rechte liegen in der Regel bei den Herausgebern.

Die auf der Plattform e-periodica veröffentlichten Dokumente stehen für nicht-kommerzielle Zwecke in Lehre und Forschung sowie für die private Nutzung frei zur Verfügung. Einzelne Dateien oder Ausdrucke aus diesem Angebot können zusammen mit diesen Nutzungsbedingungen und den korrekten Herkunftsbezeichnungen weitergegeben werden.

Das Veröffentlichen von Bildern in Print- und Online-Publikationen ist nur mit vorheriger Genehmigung der Rechteinhaber erlaubt. Die systematische Speicherung von Teilen des elektronischen Angebots auf anderen Servern bedarf ebenfalls des schriftlichen Einverständnisses der Rechteinhaber.

## **Haftungsausschluss**

Alle Angaben erfolgen ohne Gewähr für Vollständigkeit oder Richtigkeit. Es wird keine Haftung übernommen für Schäden durch die Verwendung von Informationen aus diesem Online-Angebot oder durch das Fehlen von Informationen. Dies gilt auch für Inhalte Dritter, die über dieses Angebot zugänglich sind.

von Pulver (Protargol cum Talkum 1 : 5), Gazeverbände heilten die grosse Wundfläche in verhältnismässig kurzer Zeit von drei Wochen. Das Pferd war dienstfähig, die Wunde hatte sich ums vierfache verkleinert.

Die fast zu rasche Verheilung hatte auch da ihre Schattenseite. Das bereits in rascher Gangart gebrauchte Pferd musste beschlagen werden (vierte Woche nach dem Unfall). Beim Aufheben des couronnierten Fusses legte es die vordere Körperlast plötzlich auf diesen gehobenen Fuss. Blutung und ein cirka 2 *cm* langer Riss mitten durch die mit einer trockenen Kruste bedeckte ursprüngliche Wunde, war die Folge. Neuerdings musste ich das Tier in Behandlung nehmen, der Riss schien ins Gelenk zu gehen; der Schmerz war am ersten Tag abermals da. In 14 Tagen war das Pferd wieder gebrauchsfähig.

### **Praktische Winke zur Ausführung der Ovariectomie.**

Von Tierarzt M. Bertschy in Düringen.

Die Ovariectomie beim Rindvieh gewinnt, des ökonomischen Nutzens wegen, von Tag zu Tag an Bedeutung.

Kühe, die an Stiersucht leiden, oder öfters rinderig werden und trotz der Begattung unbefruchtet bleiben, Kühe, die beim Weidegange, statt ruhig zu fressen, herumrennen und durch ihr tobsüchtiges Benehmen die ganze Herde belästigen, Tiere mit krankhaft aufgeregtem Geschlechtstrieb und erschlafften Beckenbändern, oder die zur Zucht untauglich gewordenen Kühe, werden, wenn an ihnen die Ovariectomie ausgeführt wird, zu sehr nutzbarem Milch-, Arbeits- und Mastvieh umgeändert.

Der Landwirt unserer Gegend ist vom Erfolge und Nutzen der Operation schon so überzeugt, dass er in Orten, wo ein Tierarzt nicht gleich zu haben ist, stiersüchtige Kühe einem beliebigen Verschneider zum Operieren zur Verfügung stellt.

Und der in der Anatomie unbewanderte Pfuscher, der etwa in einer Schlächtereier sich die Beckenteile einer Kuh

ansah, wagt den kühnen Schnitt in den Scheidenkanal und führt die Operation mit Erfolg aus, währenddem Tierärzte zögern und die ungefährliche und nützliche Ovariectomie dem Charlatan überlassen oder die Verbreitung derselben mit Geheimmittelei hemmen.

Nach dem Entfernen oder Zernichten der Ovarien bei einer an krankhaftem Geschlechtstrieb leidenden Kuh schwindet schon einige Tage nach der Ovariectomie die Brunst. Die vor der Operation erschlafften breiten Beckenbänder erhalten ihre normale Spannung; die zum Vorfalle neigende Scheide verengert sich und das Tier bekommt ein ruhiges, sanftes Temperament, was die Zunahme an Körpergewicht und Milchsekretion zur Folge hat.

Während die stiersüchtige Kuh zum Gerippe abmagert und bei der Schlachtung ein gelbes, mit Gallenstoff (? d. R.) durchtränktes, unappetitliches Fleisch liefert, hat die operierte Kuh ein jedem Ochsenfleische ebenbürtiges Fleisch.

Junge, nicht trächtig werdende Kühe, von guter Abstammung und hohem Zuchtwert, können, bevor an ihnen die Ovariectomie vorgenommen wird, mit dem Eierstockdrücken erst erfolgreich behandelt werden. Bleibt aber der Versuch resultatlos, so wird die Ovariectomie vorgenommen.

Die Ovarien sind nämlich vom Mastdarme aus fühlbar. Wenn der Operateur seinen eingefetteten Arm bis hinter den Ellbogen in den Mastdarm der leidenden Kuh bringt, so fühlt er durch die Gewebe hindurch in der Beckenhöhle die Eierstöcke. Dieselben werden mit der vollen Hand gefasst und fest gepresst. Zwar wird dieses Quetschen der Ovarien durch die peristaltischen Bewegungen des Darmes oft verzögert, aber, da nach jeder wurmförmigen Bewegung des Mastdarmes Erschlaffung desselben eintritt, kann das Drücken des Ovars glücklich zu Ende geführt werden.

Dieses Ovariendrücker hat in viehzuchttreibenden Gegenden einen grossen Wert, weil bei erst- und zweikälbigem Kühen es fast immer mit Erfolg begleitet ist.

Das beste Zuchtmaterial leidet oft an Eierstockcysten und wegen Entartung der gelben Körper an intra-ovarier und peri-ovarier Entzündung. Werden nun die Follicularcysten vom Mastdarme aus mittelst Handdruck entleert und die mit dem Nachbargewebe zu Verwachsungen neigenden, oft sehr umfangreichen gelben Körper (Corpus luteum) fest gepresst, so wird die bei der nächstfolgenden Brunst begattete Kuh fast immer trüchtig.

Bei den jungen Kühen trifft man häufig unilokuläre Cysten an. Diese, auf das Eierstockparenchym einen oft heftigen Druck ausübenden Wasserblasen, verhindern oder stören die normale Fortentwicklung der übrigen Graafschen Follikeln. Die Cysten vergrößern die Ovarien bedeutend. Wegen dieser follikulären Ovaritis verlieren die Eierstöcke ihre normale Lage, erleiden oft Axenbrechungen, und die Eichen fallen dann in die Bauchhöhle, statt in die Fallopischen Trompete. Das Ausdrücken und Massieren der aus hunderten von kleinen Bläschen zusammengesetzten Eierstöcke giebt dem zu cystöser Entwicklung neigenden Ovarium wieder die normale Beschaffenheit und Lage, und das Tier wird für eine weitere Periode fruchtbar.

Bei älteren Kühen mit erschlafften, breiten Beckenbändern ist das Eierstockdrücken fast immer erfolglos. Man vermag auch mit dem festesten Händedruck die multilokulären, oft konfluierenden Cysten nicht ganz zu entleeren. Hier erreicht man mit der Ovariotomie den gewünschten Erfolg.

#### Vorbereitung des Tieres zur Ovariotomie.

Die Kuh soll vor der Operation nicht einer Hungerkur unterzogen werden; denn mit dem Schwinden des Darminhaltes grössert der Raum der Bauchhöhle, und es wird dann während der Operation massenhaft Luft durch die Scheidenwunde in die Bauchhöhle strömen. Die operierte Kuh bekommt einen stark aufgetriebenen Hinterleib und ist sehr niedergeschlagen, deprimiert. Die Luft, die zwar nach und nach resorbiert wird, kann Verdauungsstörungen oder auch Peritonitis verursachen.

Es genügt, das Tier am Morgen des Operationstages nicht zu füttern, wenn bei dem im Laufe des Nachmittages zu operierenden Tiere das lästige Mistabsetzen während der Operation verhindert werden soll.

Gleich nach der Operation oder schon während derselben wird dem Tiere etwas Futter verabfolgt, weil dadurch die Magenwandungen blutreicher und die Beckengegenden vom Blutdruck etwas entlastet werden.

Um den Blutdruck der Eierstockarterien zu vermindern, machte ich in den früheren Jahren gleich nach der Ovariectomie einen Halsaderlass von 6—8 Litern. Wenn er momentan auch von Erfolg war, so schwächte er doch das Tier so, dass oft die Milchsekretion bedeutend einbüßte oder auch ganz schwand.

Während bei der Operationsmethode „Torsion“, wo man doch immer mehr oder weniger besorgt sein muss, es könnte vielleicht doch eine leichtere oder stärkere Blutung der Eierstockarterie stattfinden, Ruhe und Diät streng durchgeführt werden sollen, kann das Tier, wenn es mit der sicheren Ligatur operiert wurde, nach der Ovariectomie ruhig zugefüttert werden.

#### Der Scheidenschnitt.

Der wichtigste und schwierigste Teil der Ovariectomie ist der Scheidenschnitt. Wenn viele Tierärzte die Ovariectomie nicht praktizieren, so ist es wohl des Scheidenschnittes wegen, weil er dann und wann auf Hindernisse stößt und mit Mühe auszuführen ist.

Zur Praktizierung dieses wichtigen Momentes der Operation bestehen zwei einander ganz entgegengesetzte Methoden, die, einzeln vorgenommen, den Scheidenschnitt für den Anfänger zum unsichersten Schnitte der Veterinärchirurgie machen, die aber, wenn sie mit einander kombiniert werden, es einem jeden Operateur ermöglichen, den Schnitt leicht und sicher auszuführen.

Zwei physiologische Momente sind also wohl zu beachten: die Spannung und die Erschlaffung der Scheidenwand.

Man benützt wohl immer den Moment der Spannung des Scheidenkanals, oder spannt die Scheide absichtlich aus, um mit dem Bistouris den Schnitt in Schleimhaut und Peritoneum der Excavatio recto uterina auszuführen. Dieser Schnitt ist bei normaler Lage der Scheide und des Uterus im Augenblicke der Scheidenspannung leicht ausführbar.

Wir bekommen aber zur Operation meistens ältere, stiersüchtige, brüllende Kühe, also Kühe, die unfruchtbar geworden sind, resp. Kühe, bei denen Scheide und Uterus nicht in ihrer normalen Lage sich befinden. Wegen der Erschlaffung der Becken- und Eierstockbänder, und wegen des Gewichtes und Zuges der oft faustgrossen in der Bauchhöhle hängenden Eierstöcke ist die Excavatio recto uterina oft vollständig nach rechts oder links verschoben und überworfen.

Bei vielen Kühen ist somit im Augenblicke der Scheidenspannung die Incision schwer ausführbar. Werden Scheidenschleimhaut und Peritoneum nicht beim ersten Zuge durchgeschnitten, so trennt sich das Bauchfell los und flieht bei weiterem Schneiden der Spitze des Bistouris.

Der Operateur fühlt unter seiner Messerklinge die stark pulsierenden Beckenarterien, und er wird ängstlich und furchtsam. Man tappt dann eben im Dunkeln herum und weiss nicht mit Bestimmtheit, in was geschnitten wird; denn bei älteren Kühen mit schlaffer Scheide fühlt man oft hinter dem Scheidengrunde Niere, Magen etc. Weil bei jeder Kuh die Dicke der Scheidenwandungen auch eine verschiedene ist, kann die Klinge des Bistouris nie genau begrenzt werden, und Verletzungen innerer Organe sind bei Ausführung des Schnittes möglich.

Statt nun, um den Schnitt auszuführen, die inneren Geschlechtsorgane in die Bauchhöhle zu schieben, den Scheidenkanal zu spannen, ziehe ich die Geschlechtsorgane gegen den Wurf, entspanne den Scheidenkanal.

Nach einer sorgfältigen Reinigung der äussern Geschlechtsteile des zu operierenden Tieres führt der Operateur die skrupulös desinfizierte linke Hand in die erschlaffte, luftleere Scheide.

An der obern Fläche, nicht zu nahe am Muttermunde, wird mit Daumen und Zeigefinger eine beliebige Quer- oder Längsfalte aufgehoben. Bei dieser Faltenaufhebung fühlt man unter der Schleimhautfalte auch eine der Schleimhaut sich anpassende Bauchfellfalte.

Mit der rechten Hand führt der Operierende die lange Schere behutsam in die Scheide und schneidet die Falte an.

Wird tief in die Falte geschnitten, so ist das Bauchfell auch getroffen, und man kann zur Zernichtung der Eierstöcke schreiten.

Nach Durchschneidung der Schleimhaut und Muscularis erweitert man mit dem Zeigefinger die Wunde und fühlt nach, ob das Peritoneum erreichbar sei. Sollte der Scheidenschnitt nicht unmittelbar unter dem Bauchfell liegen, so kann man ohne Nachteil weitere Scherenschnitte vornehmen.

Nun wird erst, weil die Wundränder der Schleimhaut leicht bluten, die Scheide mit 4 % Lysolwasser gut ausgewaschen. Nach der Waschung hört die Blutung auf.

Diese Spannung wird sofort gehoben und die Luft entweicht, wenn der Scheidengrund mittelst dem in die Wunde gelegten Mittelfinger der linken Hand gegen den Operateur gezogen wird. Jetzt drückt man das Peritoneum mit dem Zeigefinger gegen den Daumen, fasst es in einer Falte und schneidet dasselbe auch mit der Schere durch.

Es geht leicht, die Bauchfellfalte aufzunehmen und zu durchschneiden. Die Öffnung in die Bauchhöhle ist nun vorhanden, und da bekanntlich Risswunden weniger bluten als Schnittwunden, erweitere ich die Wunde bis zur genügenden Grösse mit den Fingern.

In den seltenen Fällen, wo schon beim ersten Einführen der Hand in die Scheide die Wandungen so ausgespannt sind, dass die Scheidenschleimhaut unmöglich in eine Falte zu nehmen ist, macht man mit dem Bistouri einen leichten Schnitt in die obere Mittellinie des Scheidengrundes, die als markierter linienartiger Streifen oder Naht fühlbar ist. Mit dem in die

Schnittwunde gelegten Zeigefinger wird der Zug des Scheidengrundes gegen den Wurf ausgeführt, die Luft entweicht nach aussen und das Peritoneum ist wie oben anzufassen und zu durchschneiden. Gerade in diesen Fällen von übermässiger Scheidenausdehnung ist das Anschneiden des Peritoneums mit der Schere ein bequemes und sicheres Operationsverfahren. Die Schere schneidet nur das zwischen Daumen und Zeigefinger festgehaltene Gewebe durch, was eine Verletzung unbekannter Organe unmöglich macht.

### Zerstörung der Eierstöcke.

Bei der Entfernung der Eierstöcke soll eine innerliche Blutung nicht stattfinden können; die physiologischen Funktionen der Verdauung sollen nicht gestört werden, und das Operationsverfahren soll einfach, geschickt und streng antiseptisch sein.

Seit dem Jahre 1884 wendete ich bei der Ausführung der Ovariectomie je nach Fall und Umstand folgende Methoden an:

#### 1. Entfernung der Eierstöcke mit dem Kettenecraseur.

Die Methode, nach welcher das Ovarium mittelst der Ecraseurenkette von den Bändern abgetrennt wird, ist nicht anzuempfehlen. Bei den meisten Patienten bluten die Eierstockarterien nach der Operation. Die Blutung ist selten tödlich; aber das in die Bauchhöhle ergossene Blut wird nur langsam resorbiert und wirkt oft wochenlang hemmend auf eine gute Fortentwicklung des Tieres. Von den 1200 mit dem Ecraseur operierten Kühen wurden 79 wegen tödlicher Blutung, Peritonitis, Abmagerung geschlachtet.

#### 2. Die Torsion.

Die Torsion geschieht mittelst Ecraseur und Eierstockzange. Man legt die Ecraseurenkette, gut fingerbreit hinter dem in die Scheide gezogenen Eierstocke, um das Band an und schnürt zusammen, fasst dann mit dem Maul der Zange das



Ovarium und dreht es, aber ganz langsam, ab. — Wird während der Drehung die Kette locker, so muss dieselbe wieder fester, jedoch nicht bis zum Durchschneiden des Gewebes, angezogen werden. Nach zehn und mehr Drehungen fällt der

Eierstock ab. — Fig. 1.

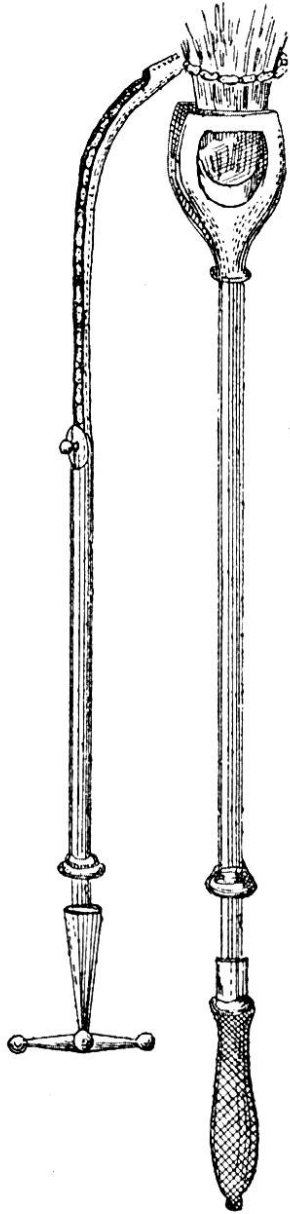


Fig. 1.

Statt mit der Zange abgedreht, kann das Ovar mit den Fingern weggerissen werden. Bei diesem Verfahren bleiben aber oft Zellen vom Eierstockparenchym an dem in die Bauchhöhle zurückfallenden Bande hängen. Diese Zellen entwickeln sich nach der Operation wieder zu Cysten und die Stiersucht besteht beim Patienten weiter. Ein solches Operationsverfahren bleibt ohne Erfolg und schädigt den Wert der Ovariectomie.

Herr Dr. A. Guillebeau, Professor am „Pathologischen Institut“ der Tierarzneischule in Bern war so gütig, den Uterus zu untersuchen, der von einer Kuh stammte, die acht Monate vor der Autopsie nach letzter Methode operiert wurde.

Der Bericht des Herrn Dr. Guillebeau lautet wie folgt:

„Uterus vergrößert, 900,0 schwer, (statt 6—700,0). Muttermund unvollkommen geschlossen, für ein Bleistift leicht durchgängig. Das Gewebe desselben saftreich, geschwollen, im Cervicalkanal etwas Schleim.

„Uteruswand dick, saftreich, Cotyledonen gross, im Uteruskörper ein kleiner Schleimklumpen.

„Beide Ovarien fehlen. Auf dem rechten Mutterbände, an der Stelle des Nebeneierstockes eine pralle Cyste von 4,5 cm Durchmesser, aus einer grossen und mehreren kleinen Kammern bestehend. Der Inhalt der Cyste ist ein gelbliches

Serum. — Auf dem linken Mutterbände, an der Stelle des Nebeneierstockes, befindet sich eine bohngrosse, dreikammerige Cyste, ebenfalls mit serösem Inhalte.

„Diagnose: Mangel der Eierstöcke, beidseitige cystöse Hypertrophie der Nebeneierstöcke. Chronische Metritis, besonders des Cervicalabschnittes. — Lymphcystenbildung im Mastdarm-Gebärmutterraum, infolge von Narbenschumpfung.“

Die Kuh wurde wegen Stiersucht operiert, das Leiden nahm aber, zum grössten Erstaunen des Eigentümers, nach der Operation noch zu. Damit die Ovariectomie den gewünschten Erfolg habe, darf keine Zelle vom Eierstockparenchym am Mutterbände zurückbleiben.

Die Torsion ist eine einfache und gute Operationsmethode. Nachblutungen sind selten. Damit das Gewebe nicht zu schnell reisse, soll die Drehung langsam vorgenommen werden. Nach ruhiger Drehung ist keine Blutung zu befürchten, da jedoch die Operation etwas in die Länge gezogen wird, dringt während dem Drehen Luft durch die Scheidewunde in die Bauchhöhle und verursacht in seltenen Fällen leichte Verdauungsstörung.

Von 2634 mittelst Torsion operierten Kühen musste die geringe Zahl von zwei Stück wegen innerer Blutung geschlachtet werden; jedes dieser Tiere gab täglich circa 30 l Milch und beide gehörten dem ganz grossen scheckigen Viehschlage der Thallandrasse an.

### 3. Die Ligatur.

Man wendet die Ligatur in Fällen an, wo die Eierstock- und Mutterbänder zu stark entwickelt sind, wo die Eierstöcke wegen ihrer Grösse nicht wohl in die Scheide gezogen werden können, sowie bei Verwachsungen der Ovarien mit dem Nachbargewebe.

Die Abbindung geschieht entweder im Scheidenkanale oder auch in der Bauchhöhle. Im letztern Falle erweitert man mit den Fingern durch Aufreissen die Scheidenwunde so, dass sie für die linke Hand durchgängig ist.

Zur Vornahme der Ligatur verwende ich starke, bindfadengrobe Seidenschnur oder Catgut. Man legt die Schlinge (Fig. 2 und 3) über Zeige- und Mittelfinger oder auch über den Daumen der linken Hand an, fasst dann mit der gleichen Hand das Ovarium und gleitet die Schlinge über dasselbe um die Bänder. Am längeren, aus der Scheide hängenden Ende *a* wird mit der rechten, und am kürzeren, in der Scheide oder Bauchhöhle liegenden Ende *b* der Ligatur wird mit der linken Hand gezogen, nun überwirft man das längere Ligaturstück, wie Fig. 4 zeigt, noch einmal über den Eierstock und knüpft

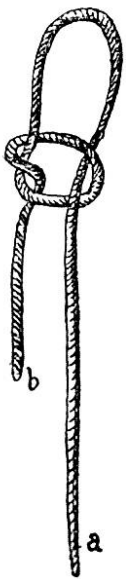


Fig. 2.

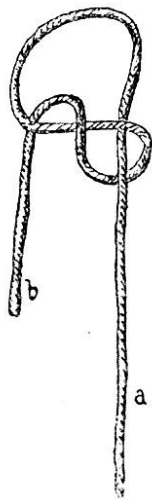


Fig. 3.

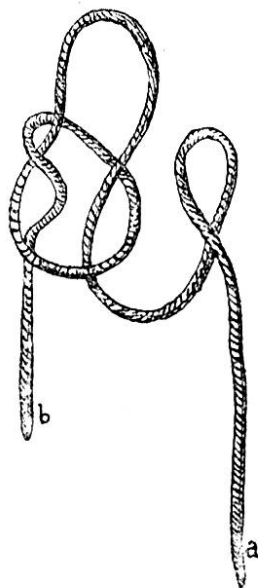


Fig. 4.

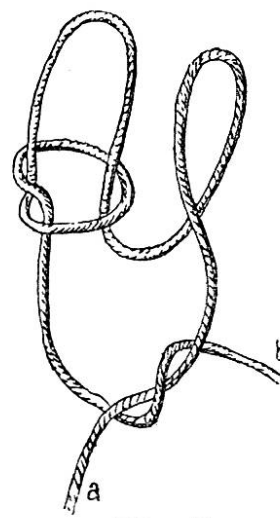


Fig. 5.

dann nach festem Zuge zu, Fig. 5. Nachdem die Schnurenden in der Nähe des Knotens mit der langen Scheere, Fig. 8, abgeschnitten sind, lässt man das Ovarium in die Bauchhöhle zurückfallen; es wird, ohne nachteilige Folgen zu verursachen, resorbiert und eine Blutung der Eierstockarterie ist aufgehoben. Bei 96 nach dieser Methode operierten Kühen war der Erfolg ein glänzender. Eine Kuh musste einige Stunden nach der Operation geschlachtet werden, Beckenorgane und Bauchhöhle zeigten schwere tuberkulöse Störungen.

#### 4. Die Ligatur mit dem perforierten Metallkugeln.

Beim Drängen des Tieres oder bei heftigen Scheidenkontraktionen ist es nicht immer möglich, die Ligatur genügend

fest um das Eierstockband anzulegen. Um die Operation zu vereinfachen, habe ich einen Selbstbinder konstruieren lassen, der sicher und schnell arbeitet.

Die, das Uterus-Eierstockband umgebende Schlinge *a*,

Fig. 6, geht durch das Öhr eines hanfkorn-grossen Bleikügelchens, *b*, das in *c* im Maule der Zange festsitzt. Die zwei Enden der Schlinge *a* sind

an die Metallstange *d'd'* fixiert. Mittelst Zug am Hebel *d* wird die Schlinge *a* verkürzt und schnürt die Bänder zusammen. Nach genügender Zusammenschnürung wird mittelst Anziehen der Schraube *e* das

Bleikügelchen von der Zange eingedrückt und die Seidenschnur ist nun im Bleikügelchen fest eingeklemmt. Mit dem unterhalb

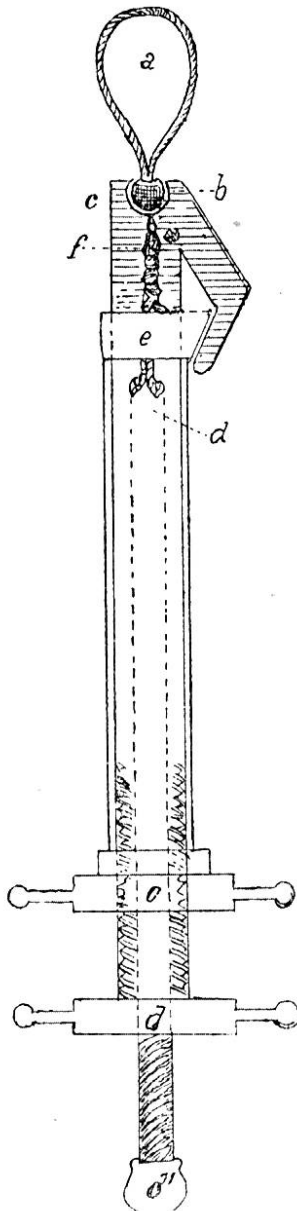


Fig. 6.

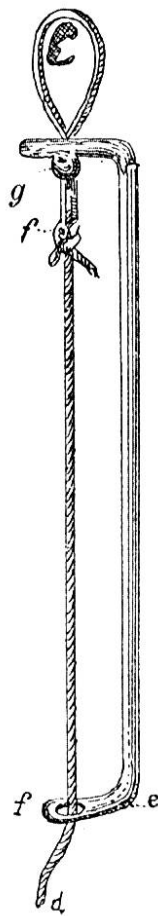


Fig. 7.

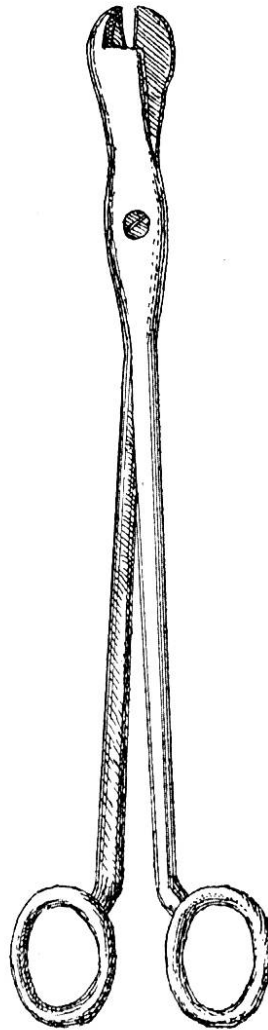


Fig. 8.

dem Bleikügelchen in *f* sich befindenden Messer werden die Schnurenden abgeschnitten. Nach der Abbindung und Plombierung entfernt man mit der langen Scheere, Fig. 8, den Eierstock. Eine Nachblutung ist nicht zu befürchten.

Das mit der Öse versehene Metallkügelchen kann Blei, Zinn oder Silber sein. Zinn und Silber geben härtere Körner

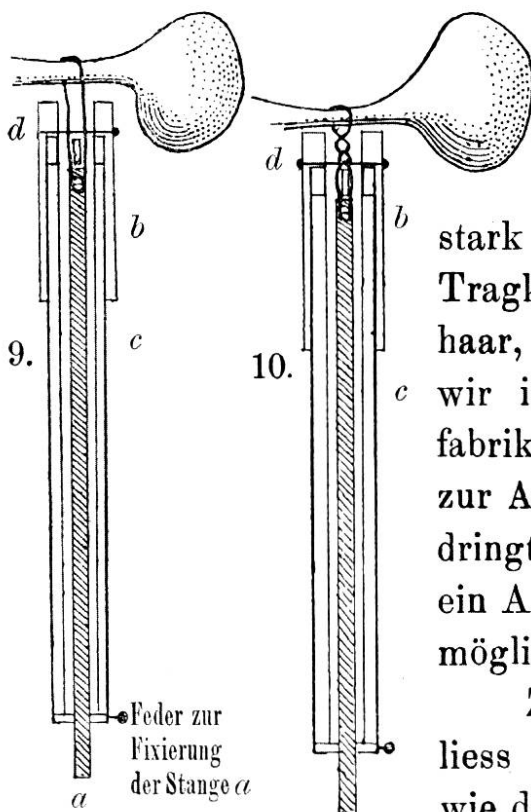
als Blei und schliessen bei Verwendung grober Ligatur die Schnurenden besser zusammen.

Die Kügelchen, die von der Grösse eines Stecknadelkopfes bis zur Grösse eines Hanfkornes sein können, bedingen in der Bauchhöhle nicht die geringste Störung und die operierte Kuh verhält sich schon eine halbe Stunde nach der Operation wie wenn nichts geschehen wäre.

Herr Professor Guillebeau gab folgenden Bericht ab, über den Uterus einer Kuh, die acht Monate vor der Autopsie mittest Catgut und Metallkügelchen kastriert wurde:

„Die Operationswunde des Scheidenschnittes, caudal vom Cervix, quer verlaufend, 3 cm lang, in der Schleimhaut als glatte Furche sichtbar; die Muskulatur ist beidseitig weit von der Wunde zurückgewichen; der Bauchfellüberzug glatt, stellenweise pigmentiert. Uterus von normaler Grösse, 650,0 schwer, ohne Inhalt. Eileiter dünn. Die Ovarien fehlen. Die bei der Operation verwendeten Bleikügelchen sind eingewachsen, ohne irgend welche Entzündung veranlasst zu haben.“

### 5. Die Drahtligatur.



Statt Seidenfaden kann auch Catgut oder Hanffaden oder Draht verwendet werden. Catgut hat den Nachteil, im Lysolwasser zu stark aufzuquellen und dadurch an Tragkraft zu verlieren. Pferdeschweifhaar, grober, weicher Eisendraht, wie wir ihn in der künstlichen Blumenfabrikation finden, eignet sich sehr gut zur Abbindung des Ovars. Der Draht dringt fest in das Gewebe ein und macht ein Ausgleiten des Stumpfes ganz unmöglich.

Zur Ausführung der Drahtligatur liess ich ein Instrument konstruieren, wie die Croquis 9 und 10 zeigen. Nach-

dem die um das Uterus-Eierstockband angelegte Drahtschlinge mittelst Stange *a* fest angezogen ist, wird das in die Hülse *b* eingeschobene Rohr *c* viermal gedreht. Die Hülse *b* ist in der linken Hand festgehalten und bleibt fix. Durch die Umdrehung des Rohres *c* werden die Drahtfäden ebenfalls um sich selbst gewunden und nach vier Drehungen wird mittelst Druck auf das Messer *d* das Drahtende durchschnitten.

Damit das Drahtstück *f*, welches den Knotenteil der Ligatur bildet, die Nachbar- gewebe nicht verletze, ist es nach der Ent- fernung des Eierstockes, mittelst Daumen nach dem Stumpfe hin zu legen, Fig. 11, 12.

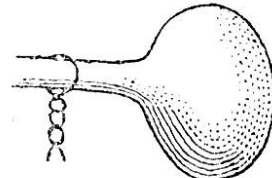


Fig. 11.

Die Ausübung des Zuges auf die Schlinge resp. auf die Stange *a* soll mit der Hand geschehen, denn bei Schraubeneinrichtungen kann die Zugkraft nicht wohl gemessen werden und der Draht reisst oft.

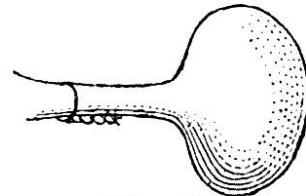


Fig. 12

Der Befund des Herrn Professor Guillebeau an dem Uterus einer vor fünf Monaten kastrierten Kuh war folgender :

„In der oberen Scheidenwand, 7 *cm* aboral vom vorderen Scheidenende, befindet sich eine 4 *cm* lange, quer verlaufende, lineare, vertiefte Narbe, ohne irgend welche Reaktionserscheinung. Muttermund geschlossen. Uterus von gewöhnlicher Grösse, 800,0 schwer. Bauchfellüberzug glatt, glänzend, Tuben normal, Eierstöcke fehlen. An ihrer früheren Ansatzstelle liegen kleine, 8 *mm* weite Ösen von Eisendraht, von 0,7 *mm* Dicke, welche mit der Umgebung nur locker verbunden sind. Die Nachbarschaft derselben ist durchaus normal und weist keine Spur von Reaktion auf.“

Ich verwendete in letzter Zeit zur Abbindung des Eierstockes den Draht häufig. Der Erfolg war jedes Mal vollständig, wenn auch der während der Operation zuschauende Landwirt gewisse, aber unberechtigte Vorurteile gegen den Draht hat und es lieber sieht, wenn chinesische Seide oder in Carbol aufbewahrter Schafdarm zur Anwendung kommen.

Die durch die Ligatur oder durch die Ecraseurkette zusammengeschnürten Bänder bilden einen Stiel von der Dicke eines Fingers. Kette und Schnur sollen nun auf die Gewebe einen Druck von 12 *kg* und mehr ausüben. Durch diesen Druck werden die Gewebe und Blutgefäße ineinander gepresst, ausgetrocknet und machen dem Blute einen mechanischen Widerstand. Die Ligatur gleitet nicht vom Stumpfe ab, und der Eierstock kann ganz ohne Gefahr abgeschnitten werden. Die Eierstock- und Mutterbänder üben auf die Ligatur einen gewissen Zug aus. Ist die Schnur locker angelegt, so kann der Stumpf, bevor ein Obliterationspfropf in den stark entwickelten Gefäßen sich gebildet hat, ausschlüpfen und eine gefährliche Hämorrhagie tritt ein.

#### 6. Die elastische Ligatur.

Die elastische Ligatur bietet so viele Vorteile dar, dass sie bald, bei der Ausführung der Ovariectomie, von den meisten Praktikern mit der Seide, dem Schafdarme, dem Drahte auf den gleichen Rang gestellt wird. Das Kautschuk hat mit dem Drahte das gemeinsam, dass es in der Feuchtigkeit nicht verwickelt, seine ihm eigentümliche Steifheit nicht verliert und sich mit grosser Leichtigkeit über den Eierstock und um die Bänder legen lässt. Es hat eine genügende Tragkraft, um den notwendigen Zug, der nicht bis zur Elastizitätsgrenze reicht, zu ertragen. Zerreißen der elastischen Ligatur während der Operation sind selten und eine selbständige Lösung des Ligaturknotens nach der Operation findet nicht statt.

Elastiks wende ich, um Ochsen und Schafböcke zu kastrieren, öfters an. Die Schnur wird ausgedehnt um die Basis des Scrotums gewunden und nachdem beide Ligaturenden mittelst Bindfaden vereint sind, liegen gelassen. Vier Tage nach der Abbindung schneidet man den abgestorbenen Teil fingerbreit unterhalb der Ligatur ab und bestreut die Schnittfläche des Stumpfes mit fein pulverisiertem Cupr. sulphuric. Die nach dieser Methode operierten Tiere blieben, bis jetzt

wenigstens, vom Tetanos verschont. Dieses Verfahren hat einen Nachteil: es ist so einfach, dass es in Orten mit unbeständiger Kundschaft nicht anzuempfehlen ist.

Anders ist es mit der Ovariectomie. Sie kann noch so vereinfacht werden, sie wird meistens eine Operation des Tierarztes bleiben, weil man bei der Ausführung derselben doch immer die Bauchhöhle des Tieres öffnen muss, und dabei oft auf Unvorhergesehenes und Komplikationen stossen kann, die nur dem Manne vom Fache erklärlich sind, und wenn sie nicht, je nach Umständen berücksichtigt werden, den Tod des Tieres zur Folge haben.

Ich lege die elastische Ligatur auf folgende einfache Weise um die Eierstockbänder:

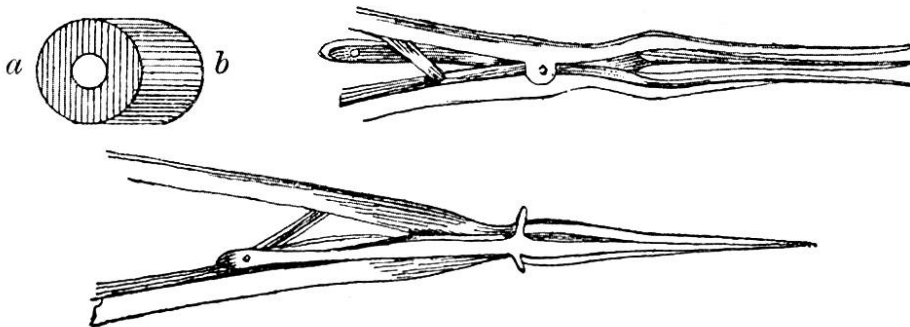


Fig. 13.

Ein 1 *cm* langes, starkwandiges Kautschukröhrchen *a* Fig. 13, wird an die dreiteilige Spitze des Dilatators *b* gesteckt, Die Spitze wird nämlich von drei Metallstangen gebildet. Bei Druck auf die Stangenenden öffnet sich die dreiteilige Spitze und dehnt das elastische Röhrchen so aus, dass es über den Eierstock gebracht werden kann. Ist das Ovarium in das elastische Dreieck gelegt, so stösst man mit den Fingern den Kautschuk von den Spitzen ab; er fällt um das Uterus-Eierstockband und schnürt es zusammen.

Diese Ligatur unterbricht augenblicklich oder auch erst nach einiger Zeit den Blutkreislauf im Ovarium, das dann, wenn es seiner Nährstoffe beraubt ist, zerfällt und resorbiert wird. Ich schneide nämlich bei Anwendung der elastischen Ligatur den Eierstock nicht ab.



Es kam vor, dass der elastische Ring einen zu geringen Druck auf die Bänder ausübte. Das venöse Blut wurde aufgehalten, hingegen floss das arterielle Blut noch so, dass im Ovarium eine Blutstauung entstand, welche die Kapillargefäße desselben zerstörte. Am Tage nach der Operation war das vergrößerte Ovarium per rectum leicht fühlbar. Es traten keine schlimme Folgen ein; die operierten Tiere waren von der Stiersucht geheilt.

Da, um den Regeln der Chirurgie nachzuleben, eine zu lockere Abbindung des Ovariums verwerflich ist, da ferner, bei zufälligen Wunden an der Eierstockwandung, nach dieser Abbindungsweise eine beträchtliche Menge Blutes aus den Eierstockgefäßen sich in die Bauchhöhle ergiessen könnte, soll die Eierstockligatur stets genügend fest angezogen sein. Ich kenne gegenwärtig noch keine elastische Ringlein, die für diese Abbindungsweise einen genügenden Elasticitätscoefficient hätten, und kann somit diesen einfachen Abbindungsmodus noch nicht als allen Anforderungen entsprechend meinen werthen Kollegen anempfehlen.

Auch das schon besprochene perforierte Metallkugelchen hat in der elastischen Ligatur wieder seine Bedeutung. Hier kann es sogar durch ein perforiertes Glaskugelchen, Rosenkranzstein etc. ersetzt werden.

Je stärker das Elastik ausgedehnt ist, um so geringer ist sein Durchmesser. Eine verhältnismässig grobe elastische Schnur kann im Augenblicke der Dehnung durch ein kleines Ohr gezogen werden.

Das Kugelchen *a*, Fig. 14, kann weder nach vorwärts, noch nach rückwärts geschoben werden. Ist die elastische Schnur, wie in Fig. 15, stark ausgedehnt, so kann das Kugelchen *a* leicht nach *b* bewegt werden.

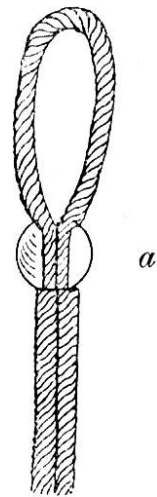


Fig. 14.

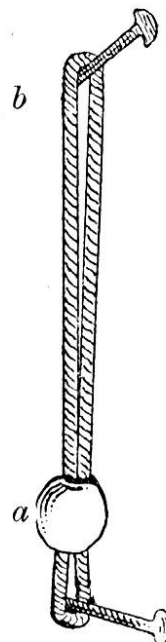


Fig. 15.

Gestützt auf diese Beobachtung, wird die elastische Ligatur noch wie folgt, angebracht:

Mittelst des Ligaturträgers, Fig. 7, wird die elastische Schlinge in die Scheide bis zum Eierstocke gebracht und auf die gleiche Art wie die Ecraseurkette um die Bänder gelegt.

Während die linke Hand das Ovarium und die Bänder fest hält, zieht die rechte Hand die aus der Scheide hängende Schnur *d* genügend stark an und bindet sie am Fusse *e* des Trägers fest. Die elastische Schlinge *c* ist nun stark ausgedehnt. Die obere Biegung *c* umschliesst die Bänder und das untere Ende *f* reicht fast bis zum Fusse des Trägers.

Daumen und Zeigefinger der frei gewordenen linken Hand bringen nun das Glaskügelchen *g* so weit nach vorne gegen die Bänder als möglich. Nun wird die Schnur vom Fusse *e* gelöst und die Ligatur um die Bänder hält genügend fest, um jede Blutzirkulation zu verhindern. Die Enden werden mit der Scheere, Fig. 8, abgeschnitten.

Kuh, vor acht Monaten wegen Nymphomanie mittelst der elastischen Ligatur, unter Belassung der Ovarien in ihrer Verbindung kastriert. Sofortiger Ausfall der sexuellen Aufregung, gute Mästung.

Nach der Schlachtung constatirt man ein Gewicht des Uterus nebst Seitenbänder von 510 Gramm. Muttermund für ein Bleistift durchgängig. Uterushöhle leer, Schleimhaut etwas hyperämisch, Bauchfellüberzug glatt, durchsichtig. Beide Eileiter mit den breiten Mutterbändern in abnormer Weise verwachsen.

Rechter Eierstock sehr klein, 15 mm. lang, 10 mm. breit, mit sehr kleinen gelben Körpern. Über dem Eierstockbande das durch einen metallenen Ring zugeschnürte Kautschukbändchen. Der linke Eierstock fehlt ganz. An seiner Stelle ein Kautschukbändchen mit Metallring, welcher über und über von einer dünnen Bindegewebskapsel umschlossen wird.

Die Atrophie der Eierstöcke war somit eine sehr weit vorgeschrittene bis totale, und die elastische Ligatur war ohne

Kongestion oder Exsudation von einer dünnen Bindgewebekapsel umgeben worden.

\* \* \*

Gewöhnlich erklärt sich der angehende Tierarzt bereit, jede Kuh die ihm zur Operation gemeldet wird, zu kastrieren. Diese fieberhafte Dienstfertigkeit ist unklug; denn Tiere mit chronischen Krankheiten der Geschlechtsorgane, müssen, bevor sie eine so wichtige Operation erleiden, einer entsprechenden Behandlung unterstellt sein.

Weide-, Arbeits- und Handelsvieh ist nicht unmittelbar nach ermüdender Bewegung zu operieren.

Brünstigen Tieren schadet die Operation nicht. Eine im vierten Monate der Trächtigkeit stehende Kuh wurde operiert und warf fünf Monate nach der bestandenen Operation zwei gesunde Kälber.

Bei Tieren mit Scheidennarben, Scheidenverengungen, wird der Flankenschnitt vorgenommen; er ist nach den heutigen Regeln der Chirurgie ausgeführt, ungefährlicher, als der Pansenschnitt oder auch der bei inneren Bauchbrüchen der Ochsen zu praktizierende Flankenschnitt.

Ist das Ovarium zu einem, mit seröser Flüssigkeit gefüllten Balge entartet, so trage man dafür Sorge, es durch zu heftigen Druck nicht zum platzen zu bringen; denn, da man nachher nur noch eine Haut in den Fingern hat, geschieht die Abdrehung oder Abbindung derselben mit einiger Schwierigkeit.

Auch das corpus luteum, das oft zu einer braunen, umfangreichen Masse entartet ist, soll vor der Abbindung des Ovars nicht losgerissen werden, weil dann durch Blutung die Operation gestört wird.

Während der Operation und unmittelbar nachher, stellt sich Kolik ein, sie ist der Ausdruck des Schmerzes in der Lendengegend und verschwindet nach kurzer Zeit.

Der Patient soll nach der Operation während sechs Tagen ruhig im Stalle gefüttert und getränkt werden.

Ich schliesse meine Abhandlung mit der Bemerkung, dass es schwierig ist, sich an eine einzige Methode zu halten; man wird bald die Torsion, bald die Ligatur anwenden.

Mögen diese aus der Erfahrung genommenen Zeilen meine werten Kollegen aufmuntern, auch mit der Vornahme der Ovariectomie der Landwirtschaft nützlich zu sein.

---

## Litterarische Rundschau.

---

**Reggiani:** Ein Fall von *Schistosoma reflexum*. (Vet. di camp. 1899, pag. 107.)

Vergangenen 13. März früh morgens wurde der V. zu einem Nachbarn gerufen, dessen Kuh bei gewöhnlicher Hülfeleistung nicht kalben konnte.

Bei der Ankunft bemerkte R. das Heraushängen der Därme und des Magens des Foetus aus der Scheide der Mutter. Der Geburtshelfer riss die Eingeweide mit der Hand los und entfernte sie.

Bei der Exploration fand der V. den Kopf und die 4 Beine zusammenliegend und die Wirbelsäule stark gebogen.

Reggiani riet dem Besitzer die Kuh zu schlachten, weil die Entwicklung des Jungen unmöglich sei (? d. R.)

Die Missgeburt hatte eine offene Bauchhöhle. Der Rücken war derart gekrümmt, dass die hinteren Gliedmassen in der Nähe der Vorderfüsse mit dem Kopfe zusammenlagen. Die vordere linke Gliedmasse war nach hinten gebogen und berührte die vordere Kopffläche. Die übrigen Beine waren gestreckt.

*Giovanoli.*

---

**Caffaratti:** Vorfall des Fruchthälters. (Vet. di camp. pag. 15, 1899.)

Caffaratti wurde eines Mittags zu einem Besitzer gerufen, wo eine erstgebärende Kuh wenige Stunden vorher geboren hatte, und unter fortbestehendem Drängen und Pressen eine