

Pseudocarcinom beim Pferd

Autor(en): **Zschokke, E.**

Objektyp: **Article**

Zeitschrift: **Schweizer Archiv für Tierheilkunde SAT : die Fachzeitschrift für Tierärztinnen und Tierärzte = Archives Suisses de Médecine Vétérinaire ASMV : la revue professionnelle des vétérinaires**

Band (Jahr): **45 (1903)**

Heft 6

PDF erstellt am: **11.09.2024**

Persistenter Link: <https://doi.org/10.5169/seals-590488>

Nutzungsbedingungen

Die ETH-Bibliothek ist Anbieterin der digitalisierten Zeitschriften. Sie besitzt keine Urheberrechte an den Inhalten der Zeitschriften. Die Rechte liegen in der Regel bei den Herausgebern.

Die auf der Plattform e-periodica veröffentlichten Dokumente stehen für nicht-kommerzielle Zwecke in Lehre und Forschung sowie für die private Nutzung frei zur Verfügung. Einzelne Dateien oder Ausdrucke aus diesem Angebot können zusammen mit diesen Nutzungsbedingungen und den korrekten Herkunftsbezeichnungen weitergegeben werden.

Das Veröffentlichen von Bildern in Print- und Online-Publikationen ist nur mit vorheriger Genehmigung der Rechteinhaber erlaubt. Die systematische Speicherung von Teilen des elektronischen Angebots auf anderen Servern bedarf ebenfalls des schriftlichen Einverständnisses der Rechteinhaber.

Haftungsausschluss

Alle Angaben erfolgen ohne Gewähr für Vollständigkeit oder Richtigkeit. Es wird keine Haftung übernommen für Schäden durch die Verwendung von Informationen aus diesem Online-Angebot oder durch das Fehlen von Informationen. Dies gilt auch für Inhalte Dritter, die über dieses Angebot zugänglich sind.



SCHWEIZER-ARCHIV
FÜR
TIERHEILKUNDE.

Redaktion: E. ZSCHOKKE, E. HESS & M. STREBEL.

XLV. BAND.

6. HEFT.

1903.

Pseudocarcinom beim Pferd.

von Prof. Dr. E. Zschokke — Zürich.

Wenn man bedenkt, wie gering noch unsere Kenntnisse sind von der Genesis der Geschwülste, so erscheint es angezeigt, jede Beobachtung, welche diese Frage berührt, bekannt zu geben. Dieser Standpunkt mag nachfolgende Darstellung rechtfertigen, obwohl sie sich nicht auf eine abgeschlossene Untersuchung beziehen kann.

Am 22. Juni 1893 gelangte ein achtjähriger brauner Wallach in hiesige Klinik zur operativen Entfernung einer reichlich kindsaustgrossen Geschwulst, welche ziemlich scharf abgegrenzt, in der Oberlippe, etwa in der Höhe der Inzisiven, in der Schleimhaut sass. Die Schleimhaut, sowie der Lippenrand waren stellenweise von Epithel entblöst — wie durchgerieben. Die Geschwulst selber hatte eine breite Basis, zeigte eine höckerige Oberfläche, war derb, unschmerzhaft und nicht vermehrt warm, auch fehlten Entzündungserscheinungen der Umgebung, sowie Schwellung der Kehlgangsdriisen. Das Tier präsentierte sich in ordentlichem Ernährungszustand, obwohl es sichtlich in der Futteraufnahme gehindert war. Störungen im Allgemeinbefinden bestanden keine; Temperatur und Pulse normal, Munterkeit ungetrübt.

Die Exzision wurde am folgenden Tag tiefgründig vorgenommen und heilte die Wunde rasch und anstandslos, so dass

das Tier schon nach 8 Tagen aus der Behandlung entlassen werden konnte. Die Prognose sah diesen glücklichen Ausgang allerdings nicht vor. Sie war vielmehr sehr vorsichtig gestellt, indem der Tumor durchaus das Aussehen eines Karzinoms hatte und vorerst auch für ein solches gehalten wurde.

Zwar konnte keine Krebsmilch von der Schnittfläche abgestrichen werden und mangelten Blutungen und stinkende Geschwüre; allein die defekte, granulierende Oberfläche und der fächerige Bau mit den zahlreichen weichen, aber nicht eigentlich eitrigen Herden, mussten in erster Linie an Kankroid erinnern.

Immerhin war ja auch Aktino- oder Botryomykose denkbar und wurde darum sofort ein Stück zur mikroskopischen Prüfung vorbereitet. Diese ergab aber ein derart sonderbares Bild, dass eine definitive Diagnose auch jetzt noch nicht gemacht werden konnte. Man begnügte sich vorläufig mit der Bezeichnung „Pseudokarzinom“ und reihte den Fall etikettenlos jenen vielen andern unaufgeklärten bei, wie sie wohl jeder vorurteilslose Beobachter in seinem Erfahrungsschatz lagern hat.

Neun Jahre später, am 15. Juli 1902 wurde der konsultatorischen Klinik ein Pferd zugeführt, welches wegen einer seit 3 Wochen entstandenen Geschwulst nicht mehr recht fressen könne. In der Tat zeigte der 12-jährige, noch gut genährte, Wallach eine beinahe faustgrosse, graublaue, Anschwellung des Zwischenkiefers und zwar vornehmlich am Schneidezahnrand, zwischen dem linken Eckzahn und dem rechten Mittelzahn. Die Geschwulst prominente namentlich stark auf der Vorderfläche, dehnte sich aber auch rückwärts gegen den harten Gaumen 5 cm. weit aus.

Die 3 linken Schneidezähne waren aus ihrer Richtung verdrängt und beweglich. Die Schleimhaut der Gaumenfläche zeigte einige bis frankenstückgrosse Substanzverluste und eine Menge kleiner Knötchen oder bläschenartiger Erhabenheiten. Daneben fühlte sich die scharf markierte Geschwulst ziemlich

derb an, erschien auf Druck nicht besonders schmerzhaft, wie denn auch Erscheinungen von Entzündung, als Eiterung, Ödem, höhere Rötung und Wärme fehlten. Die linke Kehlgangsdüse erwies sich etwas vergrößert, indessen weich und lappig gebaut. Das Allgemeinbefinden des Tieres war nach keiner Richtung getrübt.

Abermals war die Diagnose nicht ohne weiteres möglich. Ob man zunächst auch an Aktinomykose dachte, so war doch der karzinomatöse Charakter der Geschwulst nicht zu verkennen. Und da Therapie und Prognose in diesem Falle absolut auf einer sichern Diagnose basieren mussten, so wurde eine Probeexzision vorgenommen.

Die mit dem Gefriermikrotom sofort erstellten Schnitte ergaben bei der mikroskopischen Betrachtung wiederum ein gar eigenes, absolut fremdartiges Bild, das sofort an den Fall vom Jahr 1893 erinnerte. Die eingelegten Präparate jenes ersten Falles, welche denn auch sofort zur Vergleichung herbeigebracht wurden, zeigten in der Tat ein vollständig, bis ins einzelne, übereinstimmendes Aussehen der Gewebsveränderung in den beiden Geschwülsten, Veränderungen, welche den Gedanken an Aktinomykose nicht zuließen. Für die Behandlung der Patienten genügte diese Erkenntnis vorerst. Da der erste Fall reüssierte, wurde auch hier die Operation vorgenommen.

Beiläufig mag noch ergänzt werden, dass der Tumor samt drei Schneidezähnen mit dem blossen Messer herausgeschnitten werden konnte, dass, nachdem die starke Blutung mit dem *ferrum candens* gestillt, der Regenerationsprozess rasch und normal einsetzte, und die Wunde glatt und prompt ausheilte. Das Pferd konnte schon nach neun Tagen entlassen werden, nahm sein Futter ohne irgendwelche Störung auf, zeigte nie Spuren einer Rezidive oder Drüsenschwellung, und musste leider, nachdem es noch neun Monate lang seinen Dienst gut versehen, wegen eines Beinbruches geschlachtet werden.

Doch nicht das Klinische des Falles, sondern das Pathologische an demselben ist es, was unser Interesse verdient; denn

ich entsinne mich nicht, in der Literatur etwas Identisches beschrieben oder abgebildet gefunden zu haben¹⁾.

Das makroskopische Aussehen der Geschwulstmassen mochte also kaum eine bestimmte Diagnose zulassen. Von dem ziemlich derben, bindegewebig-fächerigen Bau der Schnittfläche wurde bereits Notiz gegeben, und es ist zu sagen, dass beide Geschwülste in ihrer Textur durchaus übereinstimmten, indem in dem Kiefertumor jeglicher Rest von Knochengewebe fehlte. Die, ein bis drei Millimeter tiefen, geschwürigen Schleimhautdefekte, die hirsekorngrossen, weisslichen oder speckigen, rotumrandeten Herde, die teils in der Schleimhaut steckten und dann als Knötchen oder Bläschen leicht prominieren, teils kleinen Erweichungsstellen im Querschnitt entsprachen, konnten ebensowohl als Actinomyces- wie als Krebsnester gedeutet werden.

Abstriche der Schnittfläche und der Inhalt der Erweichungs-herde ergaben wohl körnige Massen, nirgends indessen Actinomycesdrusen oder Botryomycesballen, kurz keine bestimm-

¹⁾ Ähnliche Beobachtungen finden sich wiederholt niedergelegt in der Literatur (vgl. les Maladies microbiennes v. Nocard & Leclainche). So stimmt namentlich eine, in Indien als Bursatte, in Nordamerika als Leeches und in Frankreich als „mycose innomée“ bezeichnetes Leiden der Pferde in mancher Beziehung mit dem zu beschreibenden überein, allein die Geschwülste, welche bei jenen Krankheitsfällen auftreten, sollen mit Fistelgängen und Konkretionen bis Eigrösse durchsetzt sein, und entspricht das histologische Bild unseren Funden gar nicht.

Auch die von J. de Haan und Hoogkamer (Berl.-Archiv, Bd. 29, pag. 395) beschriebene Hyphomycosis destruens equi bei indischen Pferden hat gewisse Ähnlichkeit mit unsern Funden; aber auch hier scheint der Erreger, ein Schimmelpilz, viel virulenter zu wirken und passt das histologische Bild nicht.

Am meisten wäre ich geneigt, eine Beobachtung von Stabsveterinär Schwarz-Bamberg (B. T. W. 1901, pag. 600) als mit meinen Funden übereinstimmend zu betrachten — das makroskopische Aussehen der beschriebenen Geschwulst am Zahnfleisch des Zwischenkiefers würde durchaus entsprechen —; allein dort soll es sich definitiv um Aktinomykose gehandelt haben. Ein ähnlich situierter Tumor, beschrieben von Prof. Röder (Sächs. Vet. B. 1899), kann ebenfalls nicht in Frage kommen, da es sich dabei wirklich um ein Karzinom gehandelt haben soll.

baren Elemente, so dass Schnitte angefertigt werden mussten. Die erst in vierprozentigem Formalin, dann in Alkohol gehärteten und in Celloidin gebetteten Stücke, liessen sich sehr gut schneiden und wurden — die Schnitte — zunächst in schwacher Hämatoxylin- und dann in Eosinlösung tingiert, aber daneben auch allen möglichen andern Färbungen unterworfen.

Ein solcher, hämatoxylin-eosin gefärbter Schnitt bot etwa folgendes:

Ein bindegewebiges Gerüste bildet die Grundlage: Ziemlich gleichmässige, 0,1 bis 0,3 Millimeter breite, mattrote Züge von fibrillärem Bindegewebe verlaufen kreuz und quer durch das Gesichtsfeld, ein Netzwerk bildend, welches rundliche oder ovale, oft auch spaltförmige Lücken zwischen den Maschen lässt, dem Lymphdrüsengewebe nicht unähnlich. Da und dort kleine Gefässquerschnitte. Das Epithel der Schleimhaut ist hier intakt, die Zellen sind absolut unverändert und bilden einen gleichmässigen, $\frac{1}{2}$ Millimeter breiten, intensiv gefärbten Rand. Die Schleimhautpapillen sind nicht vergrössert. Nirgends trifft man Einsenkungen des Pflasterepithels in die Tiefe.

In diesen Bindegewebsmaschen liegen ziemlich scharf abgegrenzte Haufen von dicht gelagerten Leukocyten, in ihrer Form wiederum am ehesten an Lymphfollikel erinnernd. Diese kleinen Abszesse — denn als solche sind sie zu betrachten, da ihnen ein retikuläres Gerüste abgeht — schmiegen sich im allgemeinen den Hohlräumen an, sind also meistens rundlich und besitzen durchschnittlich 0,3 bis 0,7 Millimeter Durchmesser. Sie finden sich annähernd gleichmässig verteilt im ganzen Präparat und zwar bis dicht unter das Epithel. Ja, an einer Stelle liegt ein derartiger Abszess mitten in diesem. Er scheint von der Spitze einer Papille aus entstanden zu sein. Das Pflasterepithel darum zeigt eine konzentrische Lagerung, als ob es verdrängt worden sei.

Im übrigen ist das Gewebe nicht sonderlich chargiert mit Leukocyten. Dagegen finden sich zwischen den Bindegewebsbündeln ganze Züge, meist reihenförmig aneinander ge-

lagerte, junge Bindegewebszellen (Fibroblasten), teils kuboid, teils in Spindelform ausgezogen, ganz wie man solche im Granulationsgewebe beobachtet.

Mitten in diesen kleinen Abszessen liegen nun eigentümliche rundliche Gebilde, welche die Farben nur in geringem

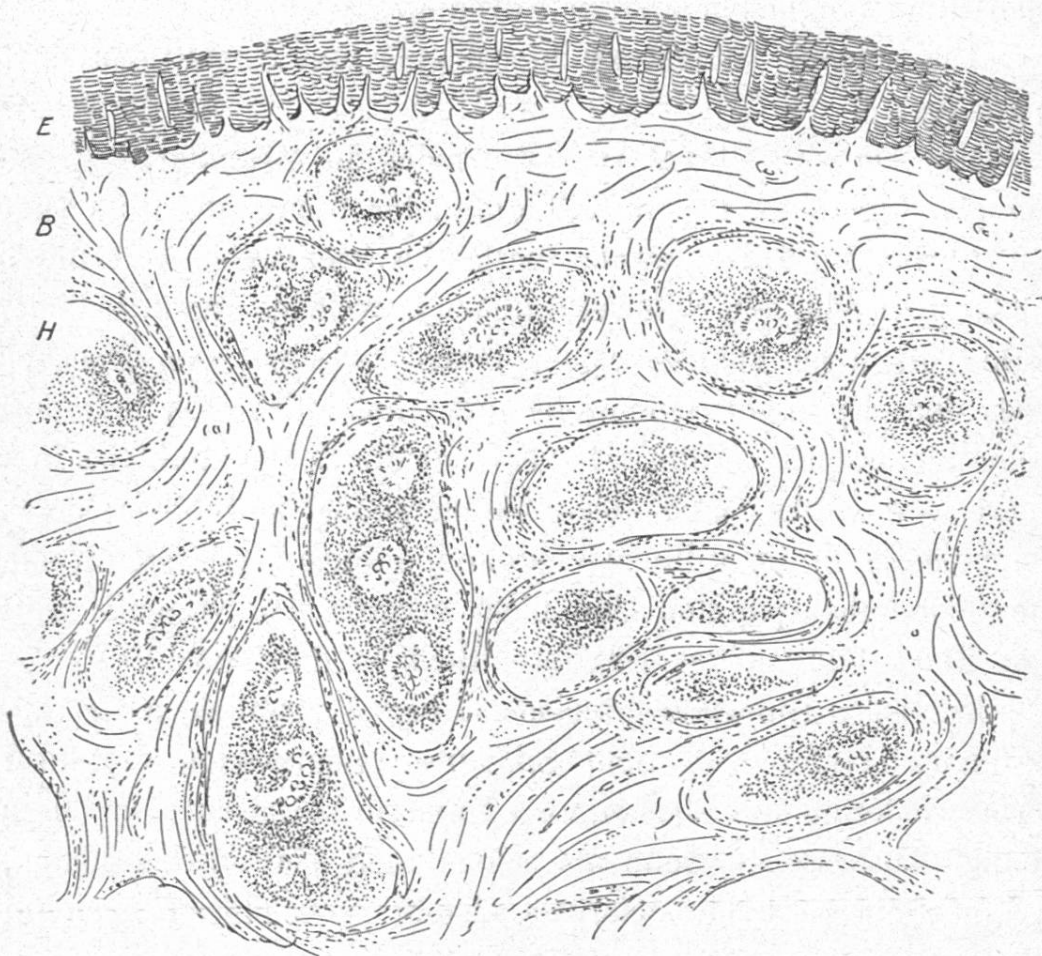


Fig. 1.

Schnitt aus einer Kiefergeschwulst vom Pferd, in Formaldehyd und Alkohol gehärtet, in Celloidin eingebettet und mit Haematoxylin und Eosin gefärbt. Vergr. ca. 30fach. E = Epithel, B = fibrilläres Bindegewebe
H = Leukocytenherde, im Zentrum mit nierenförmigen, fächerigen Einlagerungen.

Masse angenommen haben und darum bei schwacher Vergrößerung wie grosszellige hyaline Knorpelstücke aussehen. Sie sind rundlich oder nierenförmig, oft sogar Hutpilzen ähnlich.

Man hat sofort den Eindruck, dass es sich hier um fremdartige Elemente handle. Sie heben sich mit scharfer Grenze

von dem umgebenden Leukocytenwall ab. Alle diese Gebilde sind ungefähr gleich gross, 0,1 bis 0,3 Millimeter Quermesser haltend, und kommen meist einzeln oder zu zwei bis drei per Abszess vor. In einem $\frac{1}{2}$ Quadratcentimeter grossen Schnitt zählte ich deren 44, so dass sich pro ein Kubikcentimeter zirka 7000 berechnen lassen.

Und schlagen wir auch die Schrumpfung des Präparates durch die Konservierungsflüssigkeiten (Alkohol, Äther, Xylol) auf 30 % an, so kommen wir immer noch auf einen Gehalt von zirka 5000 solcher Gebilde im Kubikcentimeter lebendem Gewebe. Es sei hier abermals erwähnt, dass sich die Präparate vom Jahr 1893 bis in alle Details gleich verhalten, sogar die Zahl dieser Einlagerungen stimmt ziemlich genau mit denjenigen der neuern Geschwulst überein.

Diese fremden Eindringlinge, etwas besser aufs Korn genommen, zeigen bei starker Vergrösserung folgendes:

Die bei schwächerer Vergrösserung erst als hyaline Gewebsgebilde taxierte Einlagerungen entpuppen sich in der Tat als ungeteilte Wesen, etwa vom Aussehen eines Badeschwammes.

Eine ziemlich homogene, struktur- und kernlose, durch Eosin leicht färbbare, schleimartige oder doch kolloide Substanz, welche mit zahlreichen Hohlräumen durchsetzt ist, präsentiert sich gleichsam als Gerüst dieser Spongelia.

Diese Hohlräume sind im Zentrum der Gebilde sphärisch und wesentlich grösser, als an der Peripherie, woselbst sie kanalartige Gestalt und radiäre Anordnung erhalten. In diesen Binnenräumen liegen nun sonderbar zellige Gebilde und zwar in den zentralen Teilen mehr formlose, nur Eosin bindende Schollen, ohne Spuren eines Kernes, überhaupt ohne irgendwelche konstante Merkmale. Viele zentrale Hohlräume sind leer, oder enthalten nur Reste von solchen Schollen, die man am besten als abgestorbene Organismen auffassen wird.

Gegen die Peripherie hin nimmt man dagegen Formen wahr, die an einzellige Lebewesen erinnern: kugelige, elyptische und ganz aussen sogar wurmähnliche, oft lappige oder seitlich

sprossende Geschöpfe, welche die Farbstoffe nur sehr schwach annehmen, und, nach den ganz hellen Feldern in ihrem Innern zu schliessen, mit Vakuolen durchsetzt sind. Vielfach hintereinandergereiht, füllen sie die Buchten und Gänge beinahe komplet aus.

Was sie auszeichnet, das sind feine und grössere, sich mit Hämatoxylin intensiv färbende, kugelige Körner, die einzelt oder zu mehreren, wie feinste Tröpfchen, den Zelleib unregelmässig durchsetzen, wogegen eigentliche Kerne fehlen.

Diese Zellgebilde mögen inhaltlich etwa die Grösse eines roten Blutkörperchens erreichen und werden gegen die Peripherie hin kleiner und langgezogen, oft in keulenartige Anschwellung auslaufend. Ihre Kontur ist deutlich und scharf; sie verschmilzt nirgends mit der maschigen Grundsubstanz, die peripheriewärts spärlich wird (vgl. Tafel).

Darüber wird man sich bald klar, dass es sich hier nicht um Körperzellen handelt. Es kommen in keinem Gewebe auch nur annähernd solche Elemente vor, obwohl man, wie erwähnt, versucht sein möchte, die Struktur dieser Einlagerungen mit Knorpeln zu vergleichen. Es handelt sich aber offensichtlich auch nicht um kranke, degenerierte, etwa glasig gequollene oder gar nekrotisierte Zellen, wenn auch die sonderbare Anhäufung der Leukocyten an eine Demarkationslinie erinnert. Derartig degenerierte oder abnorm wuchernde Zellen im tierischen Körper wären für mich in der Tat eine ganz unbekante, neue Erscheinung. Auch findet man nirgends Übergänge normaler Zellen in diese Form, wie auch vereinzelte solcher Gebilde, trotz der eingehendsten Durchmusterung der Präparate, nicht entdeckt werden können, obwohl die grosse Zahl der Herde eine Verschleppung einzelner Keime voraussetzen lässt. Immerhin erscheint mir auch jetzt noch der ursprüngliche Verdacht auf Krebs verzeihlich, namentlich mit Hinsicht auf die grossen zentralen Hohlräume, die bei schwacher Vergrösserung sehr wohl als degen. Epithelien gehalten werden können.

Doch, als was sind denn diese Gebilde anzusprechen? Der Umstand, dass sich der Tumor allmählich bildete, mithin auch diese Einlagerungen sich entsprechend vermehrt haben, sowie das Aussehen der letztern, sprechen entschieden dafür, dass es sich um schmarotzende Lebewesen handelt. Auch der Sitz der Geschwülste würde diese Annahme nicht beeinträchtigen, wenn man bedenkt, wie häufig z. B. Aktinomykose an den Lippen und sodann namentlich im Kiefer seinen Eingang findet. Nicht minder spricht für diese Auffassung der überall typische Bau der Herde, die radiäre Anordnung der Gebilde, die direkt auf ein peripheres Wachstum hinweist.

Ungleich schwieriger aber gestaltet sich die weitere Deutung. Handelt es sich um tierische oder pflanzliche Organismen? Um der Beantwortung dieser Frage näherzukommen, wurden die verschiedensten Tinktionsmethoden versucht.

Hämatoxylin-Eosinpräparate sind geeignet, die Gebilde als tierische Schmarotzer erkennen zu lassen. Ihre Form kann sehr wohl den Vergleich mit Plasmodien (z. B. Halteridium Danilewskyi) oder mit jungen Amöben aushalten, und namentlich erinnere ich mich nicht, je bei Pflanzn solche Protoplastmakörner getroffen zu haben, welche sich so intensiv färben mit Haematoxylin¹⁾, wogegen sie z. B. bei Amöba coli in frappanter Ähnlichkeit zugegen sind.

Auch eine derartige homogene Zwischensubstanz, welche die Parasiten zu einer Kolonie verbindet, findet sich in dieser Form meines Wissens nirgends bei pflanzlichen Schmarotzern. Andererseits ist ja allerdings entgegenzuhalten, dass eigentliche Kerne, ein wesentliches Kennzeichen für einzellige Tierformen, fehlen; es sei denn, man wolle diese Körner als solche beanspruchen, weil sie spezifische Affinität zum Kernfärbemittel Hämatoxylin zeigen. Zudem sind so niedere Tierformen mehr

¹⁾ Damit soll nicht gesagt sein, dass Pflanzen das Hämatoxylin nicht aufnehmen. Vielmehr lassen sich sogar Milzbrandstäbchen mit dieser Farbe tingieren.

als Zellschmarotzer bekannt und logieren gewöhnlich nicht ausserhalb der Zellen (Coccidien, Plasmodien, Pyrosomen).

Auch bedingen tierische Schmarotzer, welche nicht etwa pflanzliche Mikroben mit sich schleppen, in der Regel keine Eiterung (Cysticerken, Sarkosporidien, Trichinen), jedoch ist dieses Kriterium wohl nicht allzuhoch anzuschlagen.

Von pflanzlichen Parasiten mussten des Aussehens halber zunächst die Plastomyceten in Frage kommen, die ja ab und zu als Ursache von Geschwülsten hingestellt werden. Beschreibungen und Bilder hierüber, soweit ich solcher habhaft werden konnte, stimmen indessen so wenig mit unsern Schmarotzern überein, dass ein bezüglicher Gedanke fallen gelassen wurde.

Mit Rücksicht darauf, dass, weder typische *Actinomyces*-rasen noch *Botryomyces* vorgefunden wurden, und also die Idee eines Karzinoms dominierte, wurden anlässlich der Exzision an zwei Kaninchen erbsengrosse, noch lebenswarme Geschwulststückchen aseptisch verimpft, bei dem einen unter die Haut, bei dem andern in die Bauchhöhle. Die Wunden heilten per primam, und die Tiere blieben gesund. Bei dem subkutan geimpften Tier verschwand die kleine Geschwulst bald, und beim andern, das nach vier Wochen getötet wurde, konnte in der Bauchhöhle weder eine Reaktion, noch eine Spur des verimpften Gewebstückes mehr aufgefunden werden¹⁾.

Leider aber wurde die übrige Geschwulst dann zu rasch in Formalin gebracht, so dass Kulturen nicht angelegt werden konnten. Es bleibt in dieser Hinsicht eine bedauerliche Lücke in der Untersuchung, und ist es eine schlechte Entschuldigung, sagen zu müssen, dass so wie so keine Versuchspferde zur Verfügung gestanden wären.

Mittlerweile — nach langer Unterbrechung — sind die Untersuchungen fortgesetzt worden. Dabei zeigten sich folgende Färbungserfolge:

¹⁾ Dieser negative Erfolg beweist natürlich nicht viel. Möglicherweise kommt der Parasit auf Kaninchen gar nicht fort, ganz abgesehen, dass direkte Übertragung, z. B. von *Actinomyces*, nur sehr schwer gelingt.

Mit Methylenblau, Methylviolett, Fuchsin, Rubin färben sich die Organismen gut, lassen sich aber nicht differenzieren mit Säuren.

Eosin und Neutral- und Kongorot halten sich in der Stützsubstanz nach Behandlung mit Alkohol ziemlich gut. Die Organismen erblassen dagegen. Jodgrün lässt die Drusen hell. Dahlia färbt die Stützsubstanz. In alkalischem Benzoazurin werden die Drusen bläulich, die Körperzellen lackfarbig. Karbolthionin lässt die Parasitenherde violett erscheinen, wogegen das Körpergewebe kobaltblau bleibt.

Eine Differenzierung mit der Tuberkelbazillen-Färbmethode gelingt nicht, wohl aber mittelst der Gramschen Jodkalibeize, wenn man, anstatt mit Alkohol, mit Anilin und Äther entfärbt, wogegen die Behandlung mit Alkohol zur sofortigen totalen Entfärbung führt.

Diese Tinktion¹⁾ fördert nun ein überraschendes Bild zu Tage. Die Gerüstsubstanz erblasst, während die Schmarotzer intensiv blau hervortreten, und nun in ihrer ganzen Ausdehnung übersehen werden können. Da zeigt sich nun an der Peripherie der Herde ein Kranz von radiär gestellten Schollen und keulenförmigen Gebilden, von welchen aus ab und zu fadenförmige, bisweilen deutlich verzweigte Fortsätze, etwa in der doppelten Breite eines Anthraxpilzes in das im übrigen leere Zentrum hineinragt, wie man das bei keiner andern Färbung gewahr wird.

In manchen dieser Fäden und Keulen ist der Farbstoff körnig gebunden, anderorts scheint er Vakuolen abzugrenzen. Alles in allem glaubt man nun definitiv den Charakter von Fadenpilzen wahrnehmen zu können, die zum Teil in Degeneration (Quellung und Zerfall) begriffen sind. (Siehe Fig. 2.)

¹⁾ Färbung in alkalischer, wässriger Methylviolettlösung, flüchtiges Abwaschen in H_2O —, Beizen mit Lugolscher Lösung, Abtrocknen mit dem Fliessblatt, Entfärben mit Anilinöl, Entfetten mit Äther, Xylol, Kanada-Balsam.

Auch die Färbung: Methylviolett-Pikrinsäure-Chloroform liefert noch ordentliche Bilder.

Hinsichtlich weiterer, namentlich biologischer Eigenschaften dieser Pilze, lässt sich wegen dem Mangel von Kulturen nur wenig sagen.

Die Infektion dürfte, nach dem Sitz und der oberflächlichen Lage der Herde zu schliessen, direkt von aussen her, vielleicht durch kleine Wunden und Epitheldefekte der Maulschleimhaut erfolgt sein. Die Mikroorganismen scheinen sich

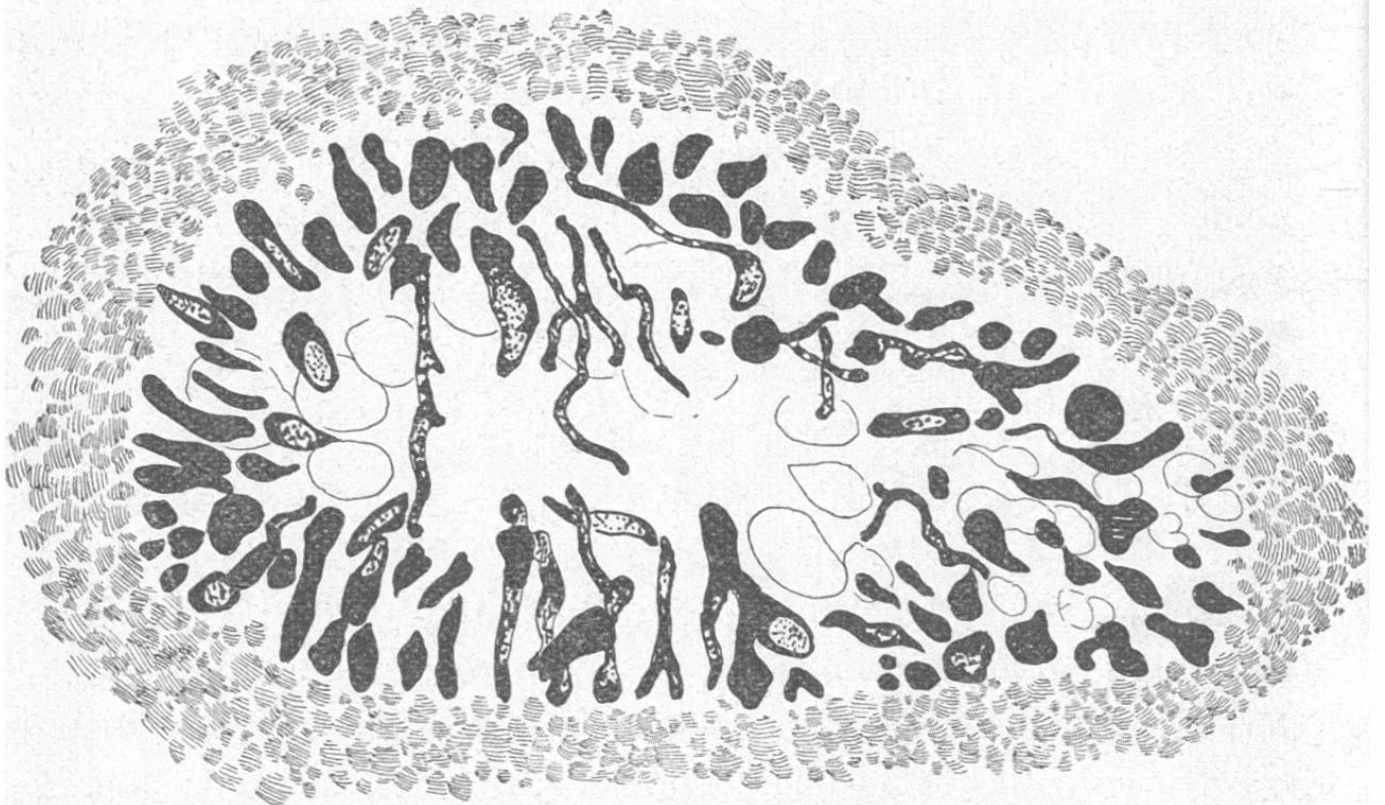


Fig. 2.

Pilzherd, von einem Leukocytenwall umgeben, nach Gramscher Färbung.
Vergrösserung ca. 300fach.

sodann in der Weise zu vermehren, dass sie Kolonien bilden, welche je durch eine kolloide Substanz zusammengehalten werden. Diese Substanz wird offenbar von den Mikroben abgesondert; denn sie beschränkt sich vollständig auf die Herde und ist im Zentrum derselben am reichlichsten.

Die Vermehrung der Pilze vollzieht sich augenscheinlich durch Sprossung und Abschnürung, und ist das Wachstum ein radiäres. Die ersten Keime bilden das Zentrum. Dort sind auch die grössten Hohlräume. Während an der Peri-

pherie lauter wohlgebildete und in Sprossung begriffene Keime liegen, finden wir zentral neben vereinzelt Fäden gequollene und offensichtlich zerfallene Zellgebilde, offenbar Folgen von Ernährungsstörungen.

Wie die Weiterverbreitung stattfindet, ist nicht direkt ersichtlich. Zweifellos finden Ablösungen von Keimen aus ihrem Verbands nicht selten statt, sonst wären die Herde nicht so ausserordentlich zahlreich. Die Weiterverbreitung dieser Keime geschieht dann wohl in passiver Art, durch den Lymphstrom. Doch scheinen sie nicht sehr mobil zu sein, da trotz der mehrwöchentlichen Krankheitsdauer die Lymphdrüsen nicht erreicht wurden, und überhaupt die Infektion relativ beschränkt blieb und keine Metastasen bildete.

Über die Provenienz dieser Geschöpfe lassen sich nicht einmal Vermutungen hegen. Das eine Pferd stammt von der Bodenseegegend, das andere von Zürich.

Ihr pathogener Einfluss auf die Gewebe ist nicht bedeutend. Während eine Fernwirkung überhaupt fehlt, indem weder Fieber, noch irgendwelche Funktionsstörungen von Organen auftreten, beschränkt sich die Nahwirkung auf eine mässige Reizung des Gewebes. Es fehlen alle Symptome von Zellerkrankung oder Nekrose. Sogar da, wo ein Herd mitten im Epithel steckt, vermisst man Veränderungen der Zellen. Diese sind, wie erwähnt, konzentrisch um den Herd gelagert, so dass man annehmen muss, sie seien einfach zur Seite gedrängt worden. Die Abszesse im Bindegewebe hinterlassen den nämlichen Eindruck; denn nirgends findet man Gewebstrümmer (Detritus), wie man solche etwa in bazillären Herden, bei eitrigen Einschmelzungen anzutreffen pflegt.

Einzig das Knochengewebe ist verschwunden. Allein auch hier bedarf es keineswegs der Voraussetzung einer sichtbaren Zelldegeneration, sondern es vermag bekanntlich schon anhaltender Druck das Knochengewebe zur Atrophie (Resorption) zu bringen.

Die Reizwirkung besteht in dem Auftreten einer positiv-chemotactischen Entzündung, die sich durch den beschriebenen Leukocytenkranz manifestiert. Beiläufig bemerkt, scheinen die vorhandenen polynucleären Leukocyten nicht viel ausrichten zu können. Höchstens stellen sie der Expansion der Kolonie ein Hemmnis entgegen und lässt sich hierdurch die relativ gleichmässige Grösse der Herde erklären. Aber Spuren einer Phagocytose konnten nicht entdeckt werden.

Eine weitere Wirkung ist sodann die trophische Reizung der Fibroblasten, welche letztere in unmittelbarer Nähe der Abszesse am stärksten gewuchert sind.

Man möchte nun versucht sein, diesen Schmarotzer ohne weiteres dem Genus *Actinomyces* zuzuweisen. Die Streptothrixform¹⁾ der Fäden, ihre keulenförmigen Anschwellungen und der strahlige Bau der Kolonien verleiten dazu. Die grosse Variabilität dieser Gattung²⁾ würde vielleicht eine Reihe von Differenzen noch erklären lassen. Allein bevor das kulturelle Verhalten bekannt geworden, erscheint doch eine derartige

1) Noch näher läge es, die Pilze direkt zu den Streptothricheen zu rechnen; aber dabei wäre nicht mehr gewonnen, da auch über den Umfang dieser Klasse verschiedene Ansichten bestehen. Zwar bezieht sich der Begriff von Streptothrix heute nicht mehr auf höhere Hyphomyceten, sondern auf gewisse Übergangsformen zwischen den Faden- und Spaltpilzen, d. h. auf Pilze, die sowohl in bazillärer Gestalt, wie als feine verzweigte Fäden auftreten. Diese werden häufig als Schmarotzer bei Tieren angetroffen; sie nehmen auch ab und zu Keulenform und strahlige Anordnung der Kolonien an.

Streng genommen, müssten sowohl der Tuberkel- und Rotz-, wie der Strahlpilz hiezu gerechnet werden.

Die Streptothrix zeigen dagegen durchschnittlich grössere Virulenz und namentlich mehr Fähigkeit, sich rasch im Gewebe auszubreiten und Knötchen (sog. Pseudotuberkeln) zu bilden, als es in unserm Fall zu sein scheint.

2) Lehmann und Neumann (Atlas und Grundriss der Bakteriologie, 1896) unterscheidet schon neun Arten von *Actinomyces* und dazu kommen noch *A. canis* und *A. bicolor* (Trolidenier, Zeitschrift für Tiermed. VII. Bd., pag. 108), sowie die Varietät *A. bovis* von Lignières.

Klassifikation zu unsicher. Und einer der hervorragendsten Spezialisten in Aktinomyces, Herr Dr. Silberschmid, Zürich, der hierüber konsultiert wurde, glaubt eine Einreihung des Parasiten zu den Actinomyceten vorerst entschieden ablehnen zu müssen.

Es sind auch jetzt schon in der Tat namhafte Unterschiede zu erkennen. Schon das Aussehen frischer ungefärbter Strahlpilzdrusen ist ein ganz anderes als dasjenige unserer Parasiten. Während letztere im Ausstrichpräparat nur grosse dunkle körnige Haufen darstellen, sind die Aktinomyces gelblich, an der Peripherie deutlich strahlig und durchschnittlich viel kleiner. Die keulenförmigen Enden der Strahlpilzfäden sind viel dichter und gleichmässiger, und die Fäden dünner und zwar beim Pferd — wo ich allerdings bis jetzt nur einen Fall mikroskopisch zu sehen bekam — wie beim Rind. Eine Stützsubstanz fehlt dem Strahlpilz, wie ich auch Quellung und Vakuolenbildung noch nie beobachtete.

Die differenzierende Färbung mit Eosin gelingt wohl bei *A. bovis*, wogegen unser Parasit das Eosin in Alkohol wieder abgibt. Die Verschiedenheit der beiden Organismen bei Anwendung der Gramschen Tinktion — unser Pilz behält die Farbe bei Anwendung von Anilin und entfärbt sich in Alkohol, während Aktinomyces sich umgekehrt verhält — ist evident und die Färbungsmöglichkeit mit Hämatoxylin besteht nur für unsere Pilzart.

In ihrer Virulenz dem tierischen Organismus gegenüber dagegen nähern sich die beiden Formen wieder. Denn auch Aktinomyces ist wenig virulent, bedingt lokale eitrige Entzündung und regt das Bindegewebe zur Wucherung an. Immerhin ist zu sagen, dass die Eiterherde bei Aktinomyces durchschnittlich grösser sind, insbesondere beim Pferd, und dass die Dispersion der Herde bedeutender ist.

Übrigens hat diese Klassifikation nicht viel auf sich, zumal die Umgrenzung des Genus Aktinomyces noch ganz un-

sicher ist. Mit Recht weist Lignières¹⁾ darauf hin, dass die Kriterien für Actinomyces: Kolbenform der Pilzenden, strahlige Anordnung derselben und Verzweigung der Fäden, auch andern Mikrophyten zukommen, und es ist darum auch nicht verwunderlich, wenn bis heute nicht einmal die Frage entschieden werden konnte, ob man es bei Actinomyces mit Hyphomyceten (Preusse) oder Schistomyceten (Harz, de Bary) zu tun habe.

Da nun unser Parasit doch ausgesprochen die Merkmale eines Pilzes und zwar vorwiegend eines Fadenpilzes und zudem einen strahligen Bau seiner Kolonien aufweist, so wird man sich vorläufig, soll denn absolut eine Bezeichnung gefunden werden, am besten an den Vorschlag Lignières halten und von einer Actinophytose (*ἀκτις* = Strahl und *φυτόν* = Pflanze) sprechen.

Erklärung der Tafel.

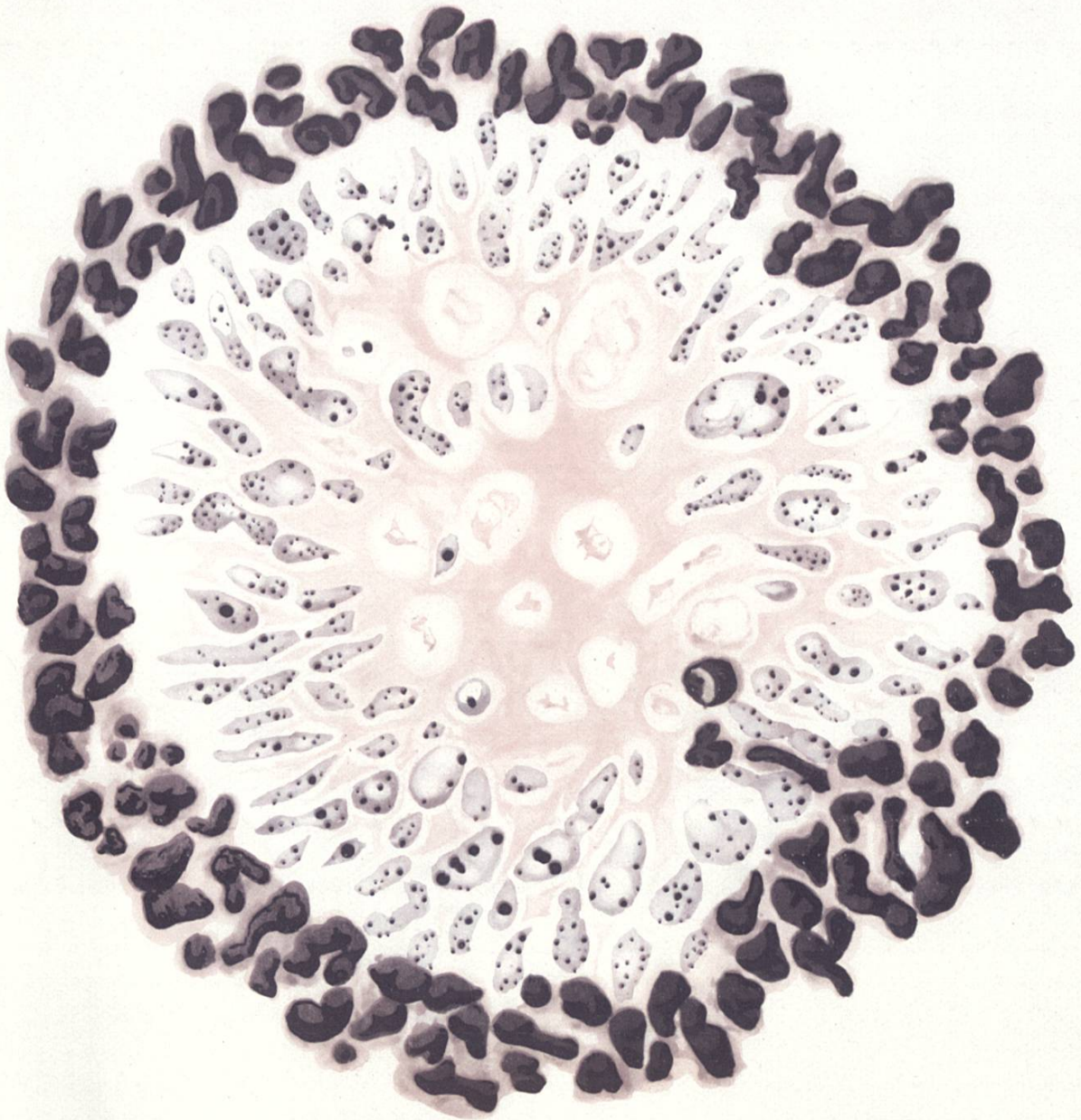
Pseudocarcinom (Actinophytose) vom Pferd. Vergr. ca. 750fach. Haematoxylin — Eosin-Tinktion.

Die Pilzdruse ist durch eine homogene, rötlich gefärbte Substanz zusammengehalten. Die Pilze zeigen kolbige Anschwellungen und blau gefärbte Körner in ihrem Innern.

Ein dichter Kranz polynucleärer Leukocyten demarkiert den Pilzherd.

(Alle Zeichnungen sind bis ins Detail genau nach mikroskopischen Praeparaten gezeichnet und habe ich auch die Färbung möglichst getreu wiederzugeben versucht.) Die technische Reproduktion entspricht dem Original vollständig.

¹⁾ Lignières et Spitz: Actinobacillose 1902.



Pseudocarcinom beim Pferd (Actinophytose)