

Beitrag zur Kenntnis der Magen-Darmstrongylosis, der sogen. Kaltbrändigkeit, des Rindes

Autor(en): **Schnyder, Othmar**

Objektyp: **Article**

Zeitschrift: **Schweizer Archiv für Tierheilkunde SAT : die Fachzeitschrift für Tierärztinnen und Tierärzte = Archives Suisses de Médecine Vétérinaire ASMV : la revue professionnelle des vétérinaires**

Band (Jahr): **48 (1906)**

Heft 3

PDF erstellt am: **28.06.2024**

Persistenter Link: <https://doi.org/10.5169/seals-589160>

Nutzungsbedingungen

Die ETH-Bibliothek ist Anbieterin der digitalisierten Zeitschriften. Sie besitzt keine Urheberrechte an den Inhalten der Zeitschriften. Die Rechte liegen in der Regel bei den Herausgebern. Die auf der Plattform e-periodica veröffentlichten Dokumente stehen für nicht-kommerzielle Zwecke in Lehre und Forschung sowie für die private Nutzung frei zur Verfügung. Einzelne Dateien oder Ausdrucke aus diesem Angebot können zusammen mit diesen Nutzungsbedingungen und den korrekten Herkunftsbezeichnungen weitergegeben werden. Das Veröffentlichen von Bildern in Print- und Online-Publikationen ist nur mit vorheriger Genehmigung der Rechteinhaber erlaubt. Die systematische Speicherung von Teilen des elektronischen Angebots auf anderen Servern bedarf ebenfalls des schriftlichen Einverständnisses der Rechteinhaber.

Haftungsausschluss

Alle Angaben erfolgen ohne Gewähr für Vollständigkeit oder Richtigkeit. Es wird keine Haftung übernommen für Schäden durch die Verwendung von Informationen aus diesem Online-Angebot oder durch das Fehlen von Informationen. Dies gilt auch für Inhalte Dritter, die über dieses Angebot zugänglich sind.

Beitrag zur Kenntnis der Magen-Darmstrongylosis, der sogen. Kaltbrändigkeit, des Rindes.

Von Dr. Othmar Schnyder, Tierarzt in Horgen.

Einleitung.

Sowohl Landwirte als auch Tierärzte bezeichnen einen unter den Rindviehbeständen in der Umgebung des Zürichsees vorkommenden chronischen Durchfall als „Kaltbrändigkeit“. Sie sagen „Kaltbrändig“, weil die Krankheit fieberlos, „kalt“ dennoch aber mit grossem Durstgefühl „Brand“ verläuft. Auch den Metzgern hierorts ist die Krankheit bekannt. Sie berichten von einem kaltbrändigen Tiere, dass es ein minderwertiges Fleisch liefere, es metzge sich zwar weiss, aber nass. Dabei seien die Kranzdärme (Dünndärme) fleischig geschwollen und so brüchig, dass man sie nicht zu Wursthäuten verwerten könne.

Die Krankheit gilt allgemein als unheilbar. Als prognostisch besonders schlimmes und charakteristisches Zeichen wird von Landwirten wie Tierärzten noch das Auftreten von kleinen Bläschen in den dünnbreiigen Entleerungen angesehen.

Als seit acht Jahren am Zürichsee praktizierender Tierarzt ist es mir möglich, folgendes klinisches Bild dieser Krankheit zu entwerfen. Vor allem zeigen die Tiere sehr dünnbreiige, wässerige Darmentleerungen, die, gewöhnlich in

Brief von Tierarzt Villiger in Auw, Kt. Aargau. Dieser Herr schreibt mir: „Ich kastriere unheilbare, stiersüchtige Kühe per vaginam seit Anfangs der 60er Jahre.

„Anfangs begnügte ich mich, die Ovarien abzureissen, abzukneifen. Weil hin und wieder Blutung erfolgte, habe ich dann angefangen, mit gutem, ganz feinem Bindfaden das Eierstockband festzubinden und dann nach der Unterbindung den Eierstock abzuschneiden. So habe ich während vielen Jahren viele hundert Kühe kastriert. In der letzten Zeit gebrauchte ich den Ecraseur. Es freut mich, dass es Tierärzte gibt, welche die Kastration der Kühe ausführen; sie ist von grossem ökonomischem Nutzen.“

grossem Bogen abgesetzt, auf dem Stallboden weit verlaufen und dann viele, meist stecknadelkopf- bis linsengrosse Bläschen erkennen lassen. Die Farbe des Kotes ist gewöhnlich wenig verändert, oder hat nur selten einen Stich ins Gelbliche. Öfters sind die Fäces von einem penetranten, stinkenden Geruche begleitet. Mit Beginn des Durchfalls bekunden die kranken Tiere fast durchweg sehr grossen Durst, zu dessen Befriedigung einzelne täglich bis zu 80 und mehr Liter Wasser trinken. Futter wird wählerisch und wenig aufgenommen. Das Wiederkauen ist sehr verschieden, unzeitig, meist vermindert, 16 bis 37 Schläge pro Bissen, dann aber zeitweilig normal und wieder vermehrt 60—70. In der linken Hungergrube besteht in den ersten Tagen immer eine leichte tympanitische Füllung. Die Pansengeräusche sind stark vermehrt, ungleichmässig und vielfach polternd. Eine besondere Druckempfindlichkeit in der Bauchgegend, z. B. der Labmagengegend kann meinerseits nicht konstatiert werden. Die Temperatur beträgt meist 38,7° C., anfänglich 39,5 bis 39,7° C., die Pulszahl schwankt von 52 bis 80 pro Minute. Im Verlaufe der Krankheit tritt rasch starke Abmagerung, Milchverminderung und progressive Anämie ein. Die Tiere ermüden rasch nach Bewegung. Im Stande der Ruhe aber besitzen sie bis fast an das Ende der Krankheit munteren Gesichtsausdruck. Sie zeigen kühle Hautoberfläche, gestäubte Haare, bisweilen Zähneknirschen, Neigung zum Nagen oder Lecken. Oft stellt sich schon in den ersten Wochen Kehlgangs- oder Brusttrielödem ein; oft aber ist auch nach mehrmonatlicher Dauer der Krankheit nirgends eine ödematöse Schwellung in der allgemeinen Decke zu bemerken. In allen Fällen ist die Krankheitsdauer eine sehr lange. Hin und wieder stellen sich etwa Stadien etwelcher Besserung ein; die Fäces werden etwas consistenter und die Futteraufnahme ist befriedigender; allein der Ernährungszustand geht stetig zurück, so dass die Tiere schliesslich zum Skelett abmagern.

Bei der Sektion findet man, ausser dem geringen Er-

nährungszustande, seröse Schwellung und Durchtränkung der Subcutis, Zellgewebswassersucht, so dass die ausgeschlachteten Tiere trotz 24stündigem Hangen in luftigem Lokale nicht trocken werden.

Das Blut erscheint manchmal wässerig, wenig abfärbend. In der Bauchhöhle liegen gewöhnlich $\frac{1}{2}$ —1 Liter helle seröse Flüssigkeit. Auffallend, und schon à distance erkennbar, sind die Dünndarme verändert. Sie erscheinen schlaff, leer, dickwandig und in verschieden grossen Strecken von gelbrötlicher Färbung. Gewöhnlich scheint auch das an den Dünndärmen haftende Fettgewebe wässerig durchtränkt und gequollen. Die hauptsächlichsten anatomischen Veränderungen aber zeigt die Labmagen- und Dünndarmschleimhaut.

Zunächst beobachtet man die Labmagenschleimhaut gewaltig ödematös gequollen, namentlich sind die Plicae spirales in lauter schlotterige Geschwülste umgewandelt und zwar meist bei sehr chronischen Fällen, oft hingegen schon bei solchen, die nur drei bis vier Wochen angedauert hatten.

In einem Falle (siehe Spezialfall 14) machte sich die Ödembildung mehr in der Pylorusabteilung des Magens bemerkbar, woselbst die seröse Quellung die ganze Magenwandung durchsetzte.

In allen Fällen findet man Veränderungen der Lab-Schleimhaut. Diese ist meist gleichmässig oder fleckenweise gequollen und gerötet und in verschiedenen Graden übersät von etwa stecknadelkopfgrossen, grauweissen Erhabenheiten, die ein, höchstens mohnsamengrosses, zentrales, helles bis gelbliches Bläschen zeigen mit wallartigem Rande (Wurmknötchen). Daneben bestehen linsen- bis fingernagelgrosse, scharf berandete, wie angenagt aussehende, seicht vertiefte Stellen, Erosionen. Während die ödematöse Funduspartie selten Schleimbeleg zeigt, so kommen solche dagegen in der Pylorusmagenhälfte um so stärker vor. Der Labmageninhalt besteht meist aus ganz dünnbreiigem Futtergemisch mit viel Sand und Steinchen vermengt.

Im übrigen sind die Labmagenschleimhautbelege sehr verschieden. Bei starkem Ödem erscheint die Fundusschleimhaut auch ohne Wurmknötchen; die Mukosa erscheint diesfalls glatt und verschiedenartig grau und gelblich fein marmoriert oder geadert. Oft bestehen, namentlich bei frischen Entzündungen der Labmagenschleimhaut dicke, flockige, lockere Auflagerungen, (in Fall 6, wie Fall 2, fand sich ein sehr dünner, etwa 0,2 mm dicker, membranartiger Überzug.)

Die Dünndarmschleimhaut namentlich der mittleren Darmpartie ist streckenweise (1—7 m lang), locker, gequollen, viele grobe Quer- und Längsfalten bildend, wobei besonders letztere auf ihrer Höhe oft stark fleckig gerötet sind. Zwischen diesen Falten liegt meist ein gelber, zäher, sputumähnlicher Schleim. Die nicht entzündlich veränderten Dünndarmpartien beherbergen gewöhnlich sehr dünnflüssigen, dunkelgrünen Inhalt.

Wie im Labmagen, so erstreckt sich auch hier die Entzündung, d. h. die seröse Durchtränkung bis auf die Serosa hinaus.

Leichte Schwellung und Durchfeuchtung zeigen auch die mesenterialen Lymphdrüsen. Blind-, Grimm- und Mastdarm weisen dagegen selten grobe Schleimhautveränderungen auf, nur ist der Inhalt auch in diesen Darmpartien überall dünnbreiig bis flüssig. Bei den übrigen Mägen und Organen machen sich keine konstanten Veränderungen bemerkbar.

Häufigkeit und Verbreitung des chronischen Durchfalls.

Was diese beiden Eigenschaften der sogenannten Kaltbrändigkeit anbetrifft, so sei bemerkt, dass ich während acht Jahren in einem Praxisgebiet, wo ca. 1500 Rinder stehen, bei 23 Stücken Magenödem und chronischen Dünndarmkatarrh durch die Sektion konstatieren konnte, also bei rund 0,2 % pro Jahr und Gesamttrindviehbestand. Die Prozentzahl dürfte indes höher genommen werden, denn viele kaltbrändige Tiere werden geschlachtet, bevor sich ein Magenödem ausgebildet hat. Die Krankheit tritt meist vereinzelt und zu jeder Jahres-

zeit auf, sowohl bei Dürr- wie bei Grünfütterung. Sie befällt Tiere in jedem Alter, vornehmlich aber scheinen junge Milchkühe in den ersten Wochen nach dem Abkalben von dem Leiden ergriffen zu werden.

Nach den statistischen Mitteilungen des Kantons Zürich (erstes Heft der Vieh-Versicherungs-Statistik für das Jahr 1900) beträgt die Zahl der im Jahre 1900 wegen chronischen Magendarmkrankheiten geschlachteten Kühe 183 oder 7 0/0 der gesamtgefallenen Kühe und der Schadensbetrag, den die Vieh-Versicherungskasse zu leisten hatte rund 39,000 Fr. Hiezu kämen dann noch die Schadensbeträge für Jungvieh, Zuchtstiere und Ochsen. Und dass hiebei die Kaltbrändigkeit eine nicht unwesentliche Rolle spielt, wird von allen Tierärzten zugegeben; denn laut den mündlichen Mitteilungen meiner Herren Kollegen, ist die besagte Krankheit weit im Kanton Zürich verbreitet, und nach Anfragen und Antworten in dem Sprechsaal der schweizerischen landwirtschaftlichen Zeitschrift (64) ist zu schliessen, dass auch in der übrigen Schweiz eine gleichartige Krankheit vorkommt.

Auf Anregung von Herrn Prof. Dr. E. Zschokke-Zürich, der vor Jahren schon der Vermutung Ausdruck gab, die besagte Kaltbrändigkeit habe ihre Ursache in Wurminvasionen in den Magen und Darm, entschloss ich mich, die Magen- und Darmfauna des hiesigen Rindes etwas näher zu studieren und die Literatur soweit als möglich in dieser Hinsicht zu durchgehen. Insbesondere bewog mich der von Herrn Dr. W. Stödter⁶⁸⁾ in Hamburg am Ende seiner äusserst interessanten Arbeit: „Die Strongyliden im Labmagen der gezähmten Wiederkäuer und die Magenwurm-Seuche“ geäusserte Wunsch, das tierärztliche Interesse möchte sich den tierischen Schmarotzern und den durch sie verursachten Krankheiten wieder mehr und mehr zuwenden, das Augenmerk speziell auf die Strongyliden zu richten.

Literarische Notizen

über das Auftreten und über die Pathogenität von Nematoden im Digestionstractus.

a) Beim Rinde.

Penberthy⁴⁸⁾ stellt den Satz auf, dass selbst die besten Parasitologen und Pathologen die parasitären Ursachen von Darmerkrankungen bei Haustieren immer noch zu wenig erkennen und anerkennen.

Während der Jahre 1882 und 1889 beobachtete P. auf einer Farm Bedfordshire eine schwere, seuchenhafte, mit Diarrhöe und Abmagerung einhergehende, in 90% der Fälle zu Tode führende Erkrankung des Jungviehes. Gleiche Beobachtungen machten Harker²⁰⁾ und Wilson²⁰⁾ im Sommer 1893 in Siddington-Glourestershire (England). Alle drei Autoren führen die Ursache dieser Erkrankungen auf kleine Strongyliden (*Strongylus-retortaeformis*, *ventricosus*, *Harkeri-Stödter* [nach Stödter]) zurück, die zahlreich im Labmagen und Darne zugegen waren.

Auch ältere Tiere, namentlich Milchkühe, sollen der parasitären Gastroenteritis zum Opfer fallen. Übereinstimmend mit Penberthy konstatiert M'Fadyean¹²⁾, dass besagte Krankheit vorwiegend bei grasendem Viehe vorkomme. M'F. glaubt in einem Falle feststellen zu können, dass die Seuche durch eine erkrankte Kuh eingeschleppt worden sei.

In den Faeces fanden P. und H. häufig Wurmeier, selten Blut. Abgestorbene Strongyliden waren nach P. ebenfalls selten, nach H. indess in grosser Zahl vorhanden.

Röll⁵⁵⁾ sagt, Helminthen scheinen bei Rindern seltener als bei anderen Haustiergattungen vorzukommen.

Dieckerhoff¹⁰⁾ betrachtet als Ursache der akuten Magendarmentzündungen hauptsächlich die Erkältung und Aufnahme von verdorbenem Getränk (z. B. bei Eisenbahntransporten), Brun⁴⁾ hält akute und chronische Magendarmkatarrhe für Folgen schlechter Ernährung und Hygiene.

Carsten-Harms¹⁹⁾ unterscheidet einen akuten und chronischen Labmagen-Dünndarmkatarrh, einen schleimigen, serösen Durchfall, einen Frühjahrs-Durchfall (Grasseuche) und chronischen Durchfall mit meist unbekanntem Ursachen.

Prietsch⁴⁹⁾ will bei 600 geschlachteten scheinbar *gesunden* Rindern in 20—25 % aller Fälle, teils akute, teils chronische Katarrhe des Labmagens beobachtet haben. Saake⁵⁸⁾ indess spricht von Labmagenkatarrhen mit sehr heftigen Folgezuständen: Diarrhöe, allmähliche Abmagerung, Chlorose mit Neigung zu Ödembildung im Kehlgang.

So mannigfaltig von den verschiedenen Autoren die Ursachen und klinischen Erscheinungen bei diesen Magendarmkatarrhen geschildert werden, so verschieden gestalten sich auch ihre Angaben über die pathologisch-anatomischen Veränderungen in dem Digestionstractus.

Während Harker bei parasitärer Gastroenteritis einer Kuh keine wesentlichen pathologischen Abnormitäten in dem Verdauungsschlauche vorfindet, erwähnt er bei einem 1¹/₄ jährigen, wegen Wurmerkrankung geschlachteten Stiere, dass die Labmagenschleimhaut entzündlich verändert und mit einem, stellenweisen, diphtheritischen Belag versehen gewesen sei. Penberthy, Carsten-Harms und Saake sprechen gleichfalls von entzündlicher Schwellung der Mukosa und Submucosa, streifiger oder fleckiger Rötung, seröse, seröszellige und zellige Infiltration der Schleimhaut. In chronischen Fällen fand Saake follikuläre Geschwüre und Carsten-Harms punktförmige, umwallte Vertiefungen in der Labmagenauskleidung, so dass letztere oft wie übersät erschien.

Graf¹⁷⁾ beobachtete ein Ödem des Labmagens bei einer Kuh und fand klinisch Diarrhöe, Verweigerung von fester Nahrung, allmähliche Entkräftung.

Die Labmagenschleimhaut war in sulzig ödematöse, 3 bis 4 *cm* breite und 2 *cm* hohe Falten gelegt, die schlotterden Geschwülsten glichen und das gesamte Volumen des Magens

so ausfüllten, dass nur flüssige Bestandteile Durchtritt finden konnten. Entzündungserscheinungen waren nicht vorhanden.

Über die pathologischen Veränderungen im Darmverlaufe berichtet P. folgendes:

Der Dünndarm ist nur sporadisch und in geringem Masse Sitz der Parasiten und der durch sie erzeugten Veränderungen. In Blind- und Grimmdarm ähneln die Vorkommnisse denen im vierten Magen und sind oftmals mehr vorgeschritten, auch mannigfaltiger. So kommen kleine Tumoren (pag. 8) vor, welche käsiges und kalkiges Material nebst Trümmern von Würmern einschliessen.

Anmerkung. Wahrscheinlich handelt es sich hier um verkäsende Nematoden-Knötchen, um die Helminthiasis nodularis intestinalis des Rindes, die ganz neulichst in dem Fortschritte für Veterinärhygiene durch **Dr. L. Scheben**⁶⁰⁾ Hamburg vergleichend zoologisch beschrieben worden ist. Heft 5—6 1905.

Scheben glaubt, die Parasiten seien offenbar als Fremdkörper in der Schleimhaut die Ursache der Knötchenbildung.

Er hat bei dem europäischen Rinde in den *Darmknötchen* nun das **Ankylostomum** gefunden, erachtet es aber als erwiesen, dass in dem *amerikanischen Rindsdarme Knötchen* vorkommen, die **zwei** verschiedene Nematoden enthalten: Das **Ösophagostomum** Curtice und das von ihm gefundene **Ankylostomum**.

Diesen Wurmknötchen ist in meiner Arbeit, obwohl ich sie oft zahlreich vorfand, nicht volle Beachtung geschenkt worden. Nach von mir vorgefundenen, ausgewachsenen reifen Exemplaren von **Anchylostomum** und **Oesophagostomum** im Blinddarme möchte ich aber doch zur Annahme hinneigen, dass wohl auch das *europäische* Rind in seinen Knötchen neben den Larvenstadien von **Anchylostomum** auch die von **Oesophagostomum** beherberge.

Harker erwähnt stellenweise Schleimhautentzündungen, namentlich gegen das Rectum hin.

Allgemein wird sodann der Inhalt des Labmagens und Darmes als meist flüssig und schmutziggrün bezeichnet und ebenso vermerkt, dass im übrigen die Sektion das Bild der Anämie und Cachexie biete.

Penberthy fügt noch bei: Die Lymphdrüsen sind geschwollen und dunkel gefärbt. Meistens beobachtet man auch

Gallengangs- und Gallenblasenkatarrh und derbe, atrophische Leber, dann bisweilen eine geringe Ascites und schleimige Degeneration des Fettgewebes.

Ausserdem sei von P. die folgende Beobachtung besonders hervorgehoben, dass die Würmer mit dem Kopfteile an der Schleimhaut festhaften.

Friedberger und Fröhner¹⁴⁾, Hutyra und Marek²³⁾ bringen in ihren Lehrbüchern keine speziellen Abhandlungen über Magendarmstrongylosis beim Rind, sondern resümieren einzig die Arbeiten der einzelnen Forscher, wie Ostertag, Stödter, Saake, M'Fadyean, Prietsch, Zschokke-Basel usw.

(Bang B. soll in der Maanedsskrift for Dyrlager, Bd. IV p. 340 über Strongyliden als Ursache von Diarrhoe beim Jungvieh berichten. Leider war mir dieser Bericht nicht zugänglich.)

In der Schweiz konstatierte im Jahre 1896 Tierarzt Beeler¹⁾ auf einer, mit 102 Stück Jungvieh bestandenen Alp der Gemeinde Gams (Kt. St. Gallen), das Auftreten von hartnäckiger Diarrhoe bei vielen Rindern, die trotz zweckmässiger Gestaltung der Diät und sorgfältiger Therapie keine Tendenz zur Heilung zeigte.

Die Fäces waren sehr dünn, von gelber Farbe und eigentümlichem penetrantem Geruch. Haferschleim, Eier, verschiedene Arzneien, selbst die stärksten Adstringentien hatten nicht den geringsten Erfolg. Die Tiere magerten innert wenigen Tagen zu Skeletten ab und bei zwei Drittel derselben kam es infolge Cachexie und Marasmas zur Notschlachtung oder zum Tod.

Professor E. Zschokke-Zürich begutachtete an Kantons-tierarzt Brändle¹⁾ in St. Gallen die Erkrankungen, gestützt auf Untersuchung eingesandter Eingeweide dahin, dass es sich um eine durch Würmer (Strongylusart, von Stödter bestimmt)

¹⁾ Zschokke fand in einem meterlangen Dünndarmstücke über 1000 Exemplare von Strongylen, mit den Köpfen solid in die Schleimhaut

hervorgerufene eitrig-hämorrhagische Dünndarm- und Magenentzündung, um Enteritis verminosa handle und empfahl Flores Cinae-, Eichen- oder Chinarinden-Decocte und Bismutum subnitricum.

Die Behandlung erwies sich als nutzlos.

Von Interesse erscheint noch das von Brändle geschilderte Sektionsbild:

Die Tiere waren in sehr abgemagertem Zustande; in den sog. Vormägen nichts Abnormales, ausser einer ungewöhnlichen Futteransammlung im Pansen. Hingegen zeigten sich im Blätter- und Labmagen starke Veränderungen; in der Schleim- und in der Muskelhaut fanden sich weisse Knötchen von der Grösse einer Linse oder eines Stecknadelkopfes, welche tief in die Muscularis reichten, grössere hatten selbst die Ausdehnung von 5—10 Centimes-Stücken. Manche dieser Neubildungen zeigten deutlich speckige Entartungen, welche in eiterigen Zerfall überzugehen drohte.

(Heute unterliegt es wohl keinem Zweifel mehr, dass diese weissen Knötchen nicht als speckige Neubildungen, sondern als Wurmknötchen aufzufassen sind.)

Die Schleimhaut dieser beiden Magenabteilungen war gerötet, *stellenweise geschwellt*, ihre Blutgefässe gefüllt. Beim Übergang des Labmagens in den Dünndarm waren jeweils die eben beschriebenen Erscheinungen am ausgeprägtesten. Die Rötung dieser Partien konnte selbst von aussen, d. h. von der äussern Seite des Labmagens gesehen werden. Von den Gedärmen war nur der Dünndarm, allerdings in seiner ganzen Länge, in Mitleidenschaft gezogen. Derselbe zeigte innen auf der Schleimhaut partienweise den *Verlust des Epithels und zwar in ganz grosser Ausdehnung*.

eingebohrt. In einem Fläschchen in Alkohol konservierter Würmer vermochte ich folgende Arten zu erkennen:

Strongylus curticei-Giles
 „ oncophorus-Railliet,
 „ filicollis-Rudolphi,

wobei die Strongyliden curticei-Giles 87 % ausmachen.

b. Über Wurmseuchen bei andern Tieren.

Über grosse Wurmepidemien bei Schafen geben namentlich französische Forscher sehr einlässliche Schilderungen und Beobachtungen.

In erster Linie mögen hier Julien (24) und Rössignol (52) genannt sein. J. erstattet Bericht über eine seuchenhafte Magen-Darmerkrankung unter dem Schafbestande der französischen Reichsackerbauschule in Grignon in den Jahren 1880 und 1892—1897. (Gesamtschaden 60,000 Fr.). Als Ursache der Erkrankungen betrachtet J. zwei Strongylidenarten (nach vergleichenden zoolog. Untersuchungen von Stödter: *Strongylus contortus* Rudolphi und *Strongylus Ostertagi*-Stiles).

R. hegt einigen Zweifel, ob bei der im Jahre 1884 in der Umgebung von Melun herrschenden Schafseuche, *Strongylus contortus* wirklich als Ursache der an Anämie verendenden Tiere anzusehen sei, weil er bei zufällig getöteten Schafen von ausgezeichnetem Nährzustande den besagten *Strongylus* ebenfalls in grosser Zahl im Magen vorfand.

Im Anschluss an diese beiden Seuchen teilt Railliet (52) mit, dass die Southdowns in erster Linie erkrankten, während die Dischleys und Dischleys-Merinos widerstandsfähiger waren und zudem langen Krankheitsverlauf zeigten. Überdies haben die erwachsenen Tiere die Krankheit immer viel besser überstanden als die Lämmer und von den letztern schienen die elenden widerstandsfähiger zu sein als die fetten. (Les agneaux chétifs aient paru plus refractaires que les individus gras.)

Lignières (31) behauptet (1899), dass die Strongylen ganz unschuldig seien und dass nur durch deren Verletzungen der Magen- und Darmschleimhaut Eingangspforten geschaffen werden für die *Pasteurella*.*) Die *Strongylus*arten, die bei der

*) Anmerkung. Ein fakultatives, ovoides Bacterium, oder fakultativer Cocco-Bazillus, der als die Ursache der Wild- und Rinderseuche, der Pferde-Influenza und Brustseuche, der Stuttgarter Hundeseuche, der Schweineseuche, der Hühnercholera und Diphtheritis, der infektiösen Pneumonenteritis und Pneumonie, des Schafes und der Ziege (argentinische *Lombriz*) sowie der chronischen Diarrhœe des erwachsenen Rindes angesehen war.

Lombriz (Magenwurmseuche, Pneumonenteritis der argentinischen Schafe) getroffen werden, leben hauptsächlich auf Kosten des Eingeweideinhaltes und *nicht* mit Hilfe von Nahrungsstoffen, die die Parasiten aus der Tiefe der Schleimhaut sögen (Blut oder andere Flüssigkeiten). Das in den Eingeweiden gewisser Strongylenarten enthaltene rote Pigment sei kein Blut, es weise nicht die Streifen des Hämoglobins auf.

Moussu (41) und Marotel (44) geben im Jahre 1902 letzterer Feststellung weniger Bedeutung und sagen, wenn der Eingeweideinhalt des Strongylus auch nicht die chemischen Reaktionen des Hämoglobins aufweist, so beweise dieses durchaus nicht, dass es sich nicht um Blut handle, da die Verdauungssäfte des Parasiten die Zusammensetzung der absorbierten Nahrungsflüssigkeiten ganz bedeutend modifizieren. Sie halten die Parasiten als das Wesentliche der Strongylose der Schafe, weil durch die anthelmintische Behandlung die Sterblichkeitsziffer sinke und die Kranken geheilt werden. Von Strongylus filicollis Rud. machen sie noch die Erwähnung, dass er sich mehrere Millimeter tief in die Schleimhaut einbohren könne.

Nocard⁴⁶⁾ bemerkt, die Strongylose ist allerdings kein zu übersehender Faktor, aber es gibt *Hammel, die von der „Lombriz“ ergriffen sind und bei denen der Strongylus gar nicht oder nur in geringer Zahl anzutreffen ist.*

Dass die Würmer durch Mikroben verursachte Infektionen, die von den Eingeweiden ausgehen, begünstigen können, bestreitet auch N. nicht, aber es ist ihm unmöglich, den Strongylen, wie die Verfasser Moussu und Marotel es tun, die Hauptrolle bei den Erkrankungen an Wurmleiden zuzuschreiben.

Forcher⁴⁶⁾ (Lyon) meint, dass man die Strongylose von der Pasteurellose trennen müsse.

Dass indes Lignières³²⁾ selber die Pasteurella später nicht mehr einzig und allein für die vorbesagten Krankheiten verantwortlich macht, scheint aus einem Referat im Recueil

vom 15. Juli 1902 hervorzugehen. Dasselbst berichtet nämlich L. über den Erfolg der Schutzimpfungen gegen Pasteurellosen: Der Erfolg ist besonders gross, wenn es sich um akute, septicämische Formen handelt, wie bei der *Hühnercholera*; sie sind weniger befriedigend in den langsamen Formen, bei welchen *mikrobielle Associationen die Regel sind*.

Prof. Dr. Schmalz⁶²⁾ berichtet, dass Rundwürmer (*Uncinaria os papillatum*) bei zwei jungen Elefanten schwere katarrhalische Veränderungen der Verdauungsschleimhaut bewirkten.

Laut Aufzeichnung im Sektionsprotokoll der Tierärzteschul Zürich vom Jahr 1898 litten bei einer seuchenhaften Ziegenlämmererkrankung auf einer Alp in der Gemeinde Wald, Kanton Zürich, alle Tiere an Durchfall und gingen ausnahmslos an Abzehrung zu grunde. Zwei der erkrankten Tiere wurden dem Tierspital in Zürich eingesandt. Sie wurden mit Creolin in Milch behandelt, gingen aber an fieberloser Diarrhöe ein. Die Obduktion der verendeten Ziegen ergab ausser Abmagerung, Hydrämie und Lungenödem, mässig injizierte Labmagen- und Dünndarmschleimhaut mit schiefergrauer Färbung. Auf der Schleimhaut fanden sich unzählige Strongyliden. Dieselben waren jedoch mit blossen Auge in dem die Schleimhaut bedeckenden Sekrete nicht sichtbar; sie wurden mittelst der Decantiermethode isoliert. Im Pansen und Dickdarm fehlten die Schmarotzer.

Knötchen oder Geschwüre waren im Darm nicht nachweisbar. Der Darminhalt erwies sich leucocytenhaltig. Die Gekrösdrüsen zeigten markige Schwellung; Nieren, Milz und Leber waren nicht verändert.

Hinsichtlich der Ätiologie des chronischen Magendarmkatarrhs und der Pathogenität der Nematoden, geht

aus den bereits erwähnten literarischen Aufzeichnungen hervor, dass einzelne Autoren, wie Lignières (pag. 16) den Parasiten des Magen-Darmtractus nur eine ganz sekundäre Rolle zu-

schreiben, wogegen englische und amerikanische Forscher wieder sehr für die pathogene Wirkung der Rundwürmer sprechen.

Nach den Beobachtungen von Prof. Dr. Ostertag⁴⁷⁾ vermag der von ihm im Labmagen des Rindes entdeckte Strongylus, bei starker Einwanderung, einen bedeutenden Ausfall an verdauender Fläche des Magens, somit Abmagerung und, ungünstigsten Falles, wassersüchtige Erscheinungen hervorzurufen.

Dr. Stödter⁶⁸⁾-Hamburg fasst am Schlusse seiner ganz vorzüglichen Arbeit „Die Strongyliden in dem Labmagen der gezähmten Wiederkäuer und die Magenwurmseuche“, Hamburg 1901, die Wirkungsweise der Strongyliden dahin zusammen: Die Labmagenstrongylen bedingen nicht nur durch grobanatomische Verletzungen und durch direkte Blutentziehung Gesundheitsstörungen bei den Wirtstieren, es scheint auch die Annahme berechtigt, dass sie ausserdem nach Art der Ascariden, Trichocephalen und Oxyuren, Toxine ausscheiden, welche schädigend auf die Blutbereitung wirken und dadurch in zweiter Instanz schwere anämische Erscheinungen bei den Wirtstieren hervorrufen.

Sehr wichtige Aufschlüsse über die Toxinwirkung der Helminthen geben uns Messineo³⁹⁾ und Calamida³⁹⁾. Nach den Untersuchungen dieser Forscher beruht die schädliche Wirkung der Helminthen auf den Organismus viel weniger auf örtlicher, mechanischer Schädigung, als auf der Wirkung eines von den Helminthen gebildeten spezifischen Toxins. Die Verfasser stellten letzteres aus zerriebenen Helminthen-Leibern dar und injizierten subkutan, intracraniell und intraperitoneal Meerschweinchen, Hunden und Kaninchen. Die Versuchstiere starben unter folgenden klinischen Erscheinungen: Konvulsionen, Abgeschlagenheit, unvollständige Lähmung der Hinterhand und Temperaturabfall. Zschokke-Zürich⁷²⁾ spricht sich über die Pathogenität der Strongyliden folgendermassen aus: Die Schädlichkeit dieser Parasiten geht

der Grösse der Invasion parallel und ist in gewissen, nassen Jahrgängen oft sehr bedeutend.

Es ist sehr wahrscheinlich, dass manche Formen von hartnäckigem Darmkatarrh beim Rind auf solche Helminthen zurückzuführen sind.

Mit obigen Verfassern gibt uns sodann der bekannte Helminthologe Dr. von Linstow³⁶⁾ in Göttingen, in einem Sammelberichte an den achten internationalen tierärztlichen Kongress in Budapest 1905, Auskunft wohl über sämtliche bis dahin bekannten Forschungen, betreffend die durch tierische Parasiten erzeugten toxischen Stoffe. Von Linstow kommt zu dem Schlussresultat, dass viele Helminthen, besonders Cestoden und Nematoden, ein Toxin (Leucomain oder Ptomain) enthalten, welches in den Wirten eine Zerstörung der roten Blutkörperchen und Reduktion des Hämoglobins hervorruft. Es entsteht eine hochgradige Anämie mit Poikilocytose, Auftreten von kernhaltigen roten Blutkörperchen und Megaloblasten; die Rollenbildung der roten Blutkörperchen fehlt; die farblosen Blutkörperchen können vermehrt sein, immer aber zeigt sich Eosinophilie derselben.

Das Toxin ist ein Blutgift und bedingt einen pathologischen Eiweisszerfall der Gewebe; im Harn wird viel mehr Stickstoff ausgeschieden, als dem Körper an Nahrung zugeführt wird; die Ausscheidung ist überhaupt hochgradig gesteigert, und ist anzunehmen, dass ein erhöhter Zerfall der kernhaltigen Gewebe stattfindet. Das Blut ist die hauptsächlichste Quelle der im Harn nachweisbaren Stickstoffverluste. Das Toxin ist auch ein Protoplasma Gift; es ruft eine Verfettung des Herzens, der Leber, der Nieren der, Muskulatur, sowie Milzanschwellung hervor.

Nach Entfernung der Parasiten aus dem Körper und des Toxins aus dem Blute wird die Eiweissnahrung wieder assimiliert, die Eiweisseinschmelzung hört auf, die roten Blutkörperchen nehmen schnell an Zahl zu bis zur Norm, die Eosinophilie der weissen schwindet. War die Toxinwirkung

eine zu lange andauernde oder eine zu heftige, so tritt der Tod ein.

Therapie beim chronischen Durchfall.

So viel aus der Literatur ersichtlich ist, sind schon die verschiedensten Mittel gegen den chronischen Durchfall und chronischen Magendarmkatarrh verwendet worden, mit meist negativem Erfolg.

So schreibt Carsten Harms:¹⁹⁾ Die Beseitigung des chronischen Durchfalls im allgemeinen ist immer schwierig, meistens nicht möglich. Vorübergehende Heilungen wurden erreicht durch Tanningaben, 10 *gr* Tannin in einem Stall-eimer Wasser, nachdem das Abendgetränk weggelassen wurde, ebenso durch Opium in Verbindung mit Salzsäure, Weidenrinde und Kupfervitriol.

Truelsen¹⁹⁾ gab dreimal täglich 5 *gr* Creolin in einer Flasche Wasser.

Zschokke-Zürich⁷²⁾ empfahl (siehe pag. 13) bei Enteritis verminosa Flores Cinae-Eichen-Chinarinden-Decocte.

Ehrhardt-Zürich empfiehlt das Resorcinum (mündliche Mitteilung).

Schmalz⁶²⁾ hält bei frisch importierten, namentlich jungen Elefanten eine prophylaktische Wurmkur für nicht unangebracht.

Schaller⁵⁹⁾ wendet bei Verdauungsleiden der Rinder mit stinkenden Entleerungen ebenfalls Creolin an. 5—15 *gr*.

Stiles⁶⁵⁾ nimmt zur Behandlung der Rundwürmer bei Schafen, Ziegen und Rindern in Texas: Ol. terbinthini, Steinkohlenteercreosot, solchen mit Thymol, Gasoline und Kupfervitriol.

Cadéac⁶⁾ erwähnt in seiner Pathologie interne bei der Behandlung der Magenwurmseuche der Schafe: Kräftige Nahrung; von Medikamenten: Das Chabertsche Öl, oder eine Mischung von letzterem mit Terpentinessenz zu gleichen Teilen, Benzin, Kamala 3—4 *gr* pro Tag und picrinsaures

Kali 0,15—0,3 *gr* für ein Lämmchen und 1,25 *gr* für ein Erwachsenen.

Penberthy⁴⁸⁾ meldet: Die Therapie muss auf Zerstörung der Wurmb Brut auf Äckern und Wiesen, auf die Vermeidung der Aufnahme, welche offenbar beim Weidgang und Trinken aus Tümpeln stattfindet, sowie auf die Beseitigung der aufgenommenen Parasiten Bedacht nehmen. Die medikamentöse Behandlung kranker Tiere ist nicht von grossem Erfolge; die besten Dienste leistete ihm Terpentin in Milch verabreicht. Die wirksamste Behandlung kann nur in der Verhinderung der Aufnahme der Parasiten und in der Zerstörung der ausgeschiedenen Eier und Jungen bestehen.

Von Arzneimitteln, die meinerseits gegen den chronischen Durchfall, die sog. Kaltbrändigkeit verwendet wurden, seien genannt: Opium pulvis und tinctura, Catechu mit Milch oder schleimigen Mitteln, Cortex Cinchonae, Cort. quercus ebenfalls in Verbindung mit Schleim, Tartarus stibiatus, Alumen, Bismutum subnitricum, Semen Strychni, natrium salicylic. acid. tannicum, in letztern Jahren Tannoformium, Tannalbinum. Obwohl diese Arzneien oft lange Zeit und auch in sehr grossen Dosen verabreicht wurden, so war von keinem dieser Mittel eine nachhaltige Heilwirkung zu sehen, namentlich, wenn die Krankheit acht oder vierzehn Tage gedauert hatte. Seither wurde dann über ein Jahr lang hauptsächlich das Creolin in Dosen von 15 *gr*, gewöhnlich täglich zweimal in 3 0/0 Lösung verabreicht. Es schien dieses Mittel die früheren zu übertreffen, in eigentlich chronischen Fällen aber führten auch Totalgaben von 100—200 *gr* nicht zur Stopfung.

Die literarischen Aufzeichnungen lassen im fernern es als wahrscheinlich erscheinen, dass die Strongylosis und der chronische Durchfall sehr weit verbreitet ist. (Stödter gibt die Verbreitung der Magenwurmseuche über den ganzen Erdball an.) Sie zeigen aber auch ferner, dass hinsichtlich der Therapie bei der Magen- und Darmstrongylosis des Rindes noch sehr vieles zu ergründen ist.

Methodik der Untersuchung.

Seit August 1904 bis Mitte Oktober 1905 wurden von Tieren, die teils in öffentlichen Metzgen, teils bei Landwirten zur Schlachtbank kamen, Labmagen und Gedärme auf grob pathologisch-anatomische Veränderungen und Wurmgehalt hin untersucht.

a) Nachweis der Würmer, Dekantiermethode.

Zur Ermittlung der Wurmart und namentlich der approximativen Wurmzahl wurden Magen- und Darminhalt dem Dekantierverfahren unterworfen, das sich an das Zschokke-sche Verfahren anlehnt (vide Schweizer Archiv für Tierheilkunde, 1901, pag. 230):

Dasselbe besteht darin, dass der Magen- und Darminhalt, mit Wasser gut gemischt, in Gefäßen aufgestellt wird. Die schweren Bestandteile, wozu auch die Würmer gehören, senken sich hiebei in wenigen Minuten zu Boden, wogegen allerlei Pflanzenreste und zellige Beimengungen länger in der obern Wasserschichte verweilen. Letztere wird nun durch sorgfältiges Dekantieren abgegossen. Der Rest wird neuerdings mit Wasser aufgeschwemmt und die Prozedur so lange wiederholt, bis das zugesetzte Wasser klar bleibt. Der restierende Bodensatz wurde sodann aufgehoben und sorgfältig entweder in toto, oder nur zu einzelnen Kubikzentimetern teils makroskopisch, teils mit der Lupe untersucht und die Würmer daraus isoliert.

Eine Glasplatte, 28 *cm* lang und 9 *cm* breit, mit einem gegen den Rand hin eingeschliffenen Millimetermassstabe, leistete bei der Wurmsuche gute Dienste. Das erhaltene Depot wurde nämlich kubikzentimeterweise auf der Glasplatte ausgebreitet, wenn nötig, mit Wasser vermengt, und konnte nun mit einer Präparier-Nadel durchsucht und aufgefundene Würmer gleich auf dem Millimetermass gemessen werden. Bei guter Beleuchtung und dunklem Grund war es möglich, makroskopisch auch die feinsten Strongyliden (*Strongylus*

retortaeformis Zederi) und sogar Larvenstadien von 2 mm Länge herauszufischen.

War dann auf diese Weise der *Wurmgehalt* eines oder mehrerer Kubikzentimeter festgestellt, so wurde $\frac{1}{2}$ —1 cm³ der bereits makroskopisch untersuchten Menge noch auf Objektträger gebracht und mikroskopisch durchmustert, um kleinere Exemplare, Embryonen und Eier mitzubekommen.

Wenn immer möglich, wurde sofort nach der Ausschachtung des Tieres der gesamte Labmageninhalt, oder, wenn durchführbar, die Fundus- (ganze Faltenabteilung) und Pylorus-Abteilung gesondert, in einen resp. in zwei genau bezeichnete zehnliterige Kessel entleert. Von der Fundusmagenabteilung wurde sodann der weitere Futter- und Schleimbelag mit einem Esslöffel fest abgestrichen und in ein Litergefäß verbracht. Das gleiche geschah mit dem Pylorusmagen-Belag. Diese Abstrichmassen wurden gesondert dekantiert und untersucht.

Endlich wurden aus den Gedärmen, meist vom Zwölffinger-, Anfang-, Mitte und Ende Leerdarm, Hüft-, Blind-, Grimm- und Mastdarm, je ca. 100 cm³ Inhalt ebenfalls in separate Gefäße entnommen. Die betreffenden Darmwänden wurden zudem mit dem Löffel abgestrichen, die Abstrichmasse indes nicht gesondert gehalten, sondern gemeinschaftlich mit dem betreffenden Darminhalt behandelt.

b) Zählungs-Methode.

Es hält schwer, eine einfache, genaue Art und Weise aufzustellen, wie man den Gesamt-Wurm-Gehalt des Magens und Darmes bestimmen soll. Die sicherste Zahlbestimmungsmethode wäre das Abzählen der Würmer im natürlichen Magen- und Darminhalte und in den Schleimhäuten des Digestionstraktus. Im undekantierten, ungewässerten Magen- oder Darminhalte sind aber die, meist sehr feinen, Würmer nur schwer sichtbar. Das Abzählen der gesamten Wurm-menge des Digestionstraktus würde zudem so lange Zeit erfordern, dass die Würmer bis zum letzten Zähltag vielfach

abgestorben, unkenntlich, oder dass statt der Würmer viel mehr Embryonen, Larven, vorhanden wären.

Wird anderseits z. B. je ein meterlanges Stück vom Anfange, von der Mitte und von dem Ende einer Darmabteilung untersucht, die Wurmzahl bestimmt und dann auf die Gesamtlänge des Darmes der Wurmgehalt berechnet, so ist dies auch wieder ungenau, weil die Würmer verschieden dicht im Darne liegen können.

Ziemlich sichere Zahlen gibt das Verfahren, wenn man den gesamten Darminhalt (Dünndarm, Blind-, Grimm- und Mastdarm jeden für sich) dekantiert und dann aus den gesamten Dekantier-Depot-Mengen die Gesamtzahl herausrechnet. Bei kranken Tieren kam diese Methode einige Male in Anwendung. Bei grossen, namentlich gesunden Tieren mit viel Darminhalt ist indes das Auswaschen der Darminhaltsmengen sehr umständlich und gibt dann im weitem nicht gleichzeitig Aufschluss, wie weit zurück vom Labmagen die Würmer im Darne vorkommen.

Diese verschiedenen Nachteile zusammenfassend, suchte ich nach folgendem Verfahren zur Bestimmung der approximativen Wurmmenge im Magen und Darne zu gelangen.

Nachdem die verschiedenen Magen-Darm-Inhalts- und Belagsmassen separat gleichmässig dekantiert waren, wurden von jedem Dekantierdepot einzelne Kubikzentimeter genau untersucht und die daraus enthaltenen Würmer gezählt. Die gefundenen Wurmmengen dieser einzelnen Kubikzentimeter wurden sodann mit der Anzahl der noch übriggebliebenen, nicht untersuchten Dekantier-Depot-Mengen (cm^3) multipliziert.

Zur Vereinfachung des weitem Rechnungsmodus nun wurde die Dekantier-Depot-Menge gleich gesetzt der ursprünglichen, aus dem Digestionstraktus entnommenen, undekantierten Menge. Z. B.: Aus dem Labmagen wurden 1000 cm^3 freier Inhalt entnommen und dekantiert, durch das Dekantieren gingen 10 % Futtermasse verloren, so verblieben noch als

Dekantier-Depot 900 cm^3 . Wenn nun 1 cm^3 des letzteren einen Wurm enthielt, so enthielten $900 \text{ cm}^3 = 900 \times 1 = 900$ Würmer. Um aber mit geraden Zahlen einerseits und andererseits nicht jeweils mit den Dekantierverlustsprozenten rechnen zu müssen, so wurde als Multiplikator wieder 1000, die ursprüngliche, undekantierte Menge, und nicht 900 genommen. Es lautet demnach das End-Rechnungsergebnis:

In 1 cm^3 dekantiertem freien Mageninhalt = 1 Wurm.

In 1000 cm^3 (undekantiertem) freiem Labmageninhalt = 1000 Würmer.

Die Rechnungsunterschiede wurden dann dadurch etwas ausgeglichen, dass die undekantierten Mengen aus Magen und Darm etwas niedrig genommen wurden.

Als ausführliches Wurm-Zählungs-Beispiel siehe Fall Nr. 10, pag. 191, und Nr. 17, pag. 201.

Bei den übrigen Fällen sind, um die vielen Wiederholungen zu vermeiden, nur die Endresultate notiert.

Die aufgefundenen Würmer wurden jeweilen gleich frisch, mit schwacher Vergrösserung, System 3 A, untersucht, um die Wurmspezies, das Geschlecht, eventuell noch das Alter (Vorhandensein von Eiern, Furchungsstadien derselben usw.) festzustellen.

Eine grosse Zahl von Würmern wurde zu

Dauerpräparaten

verarbeitet. Hiebei liessen sich schöne naturgetreue Präparate durch folgende Methode erhalten: Auf dem Objektträger wurde, je nach der Grösse und Form des Wurmes und Deckgläschens, ein Kanada-Balsam-Ring oder Viereck angelegt, das erhaltene Bett angefüllt mit schwach eosingefärbter, 0,5 % Formalin-Lösung, beschickt mit einem oder mehreren Wurmexemplaren, und das Ganze durch das Deckgläschen möglichst ohne Luftblasen abgeschlossen.

Statt Formalin kamen auch destilliertes Wasser und Konservierungsflüssigkeiten nach Blanc, Brass, Wicknett (bezogen von Dr. G. Griebler & Co. in Leipzig) zur Verwendung. Mehrfach wurden Würmer auch in Glycerinkarbolgelatine, der noch etwa 1 % Picrinsäurelösung beigegeben war, eingebettet. Im ganzen sind ca. 500 Dauerpräparate angefertigt worden. Von allen Wurmartensodann, beinahe von jedem Untersuchungsfalle, wurden ferner in verschiedenen Mengen und Flüssigkeiten je 3 bis 3000 Stück in Reagensgläschen und zugeschmolzenen Glasröhrchen aufbewahrt.

c) Die Artbestimmung.

Zur Artbestimmung der in den folgenden Untersuchungsfällen aufgefundenen Strongyliden diente vornehmlich die schon früher erwähnte vergleichend zoologische Arbeit von Dr. W. Stödter in Hamburg. Die genauen charakteristischen und zutreffenden Abbildungen, wie sie Stödter über die Strongyliden in seinem Werke gibt, gestatteten meist schnell die sichere Bestimmung der aufgefundenen Art.

Untersuchungsergebnisse:

Nach Vergleichen mit vorgenanntem Werke wurden folgende Strongylusarten beim hiesigen Rinde gefunden:

1. Strongylus Ostertagi-Stiles.
2. Strongylus retortaeformis Zederi.
3. " oncophorus Railliet.
4. " Curticei-Giles.
5. " flicollis Rudolphi.
6. " contortus Rudolphi.

Ausser diesen Strongyliden-Arten konnte noch eine Art entdeckt werden, die Herr Dr. von Linstow als *species nova* bezeichnet, auf deren genauere Beschreibung indessen an diesem Ort nicht eingetreten werden soll.

Nachdem Stödter die Artunterschiede bei Magen-Darmstrongyliden in so erschöpfender Weise dargestellt hat, dürfte

es genügen, wenn von den hierseits gefundenen Würmern bloß Zeichnungen als Belege für die aufgefundenen Arten beigefügt werden. Daneben mögen auch die nachfolgende Tabelle der Spicula-Masse und die Zeichnungen der Würmer in ihrer natürlichen Grösse dazu dienen, die Agnosticierung der verschiedenen Arten zu ermöglichen.

Die verschiedenen vorgefundenen Rundwürmer ergeben nach dem Längenmasse ihrer Spicula nachstehende Reihenfolge:

Spicula von <i>Strongylus retortaeformis</i> Zederi:	0,102	mm	lang.
" " " <i>speciei novae</i> :	0,136	"	"
" " " Ostertagi-Stiles:	0,204	"	"
" " " <i>oncophorus</i> Railliet:	0,272	"	"
" " " Curticei-Giles:	0,299	"	"
" " " <i>contortus</i> Rudolphi	0,431	"	"
" " <i>Oesophagostomum bovis</i> :	0,816	"	"
" " <i>Strongylus filicollis</i> Rudolphi:	1,169	"	"
" " <i>Anchylostomum bovis</i> :	1,224	"	"
	bis:	1,428	"

Die Farbe der Spicula scheint mit dem Alter des Wurmes dunkler, gelb bis bräunlich zu werden, ähnlich wie die Eier von verschiedenen Cestoden und Trematoden.

Von der *Strongylus*art *filicollis* Rudolphi scheint mir folgendes auffälliges Unterscheidungsmerkmal nirgends vermerkt: Eine bei dem ♀ *Strongylus filicollis* Rudolphi am stumpfen Cauda-Ende vorkommende, 0,027 mm lange Wimper. Durch dieses Merkmal ist es leicht, ♀ *filicollis*-Larven von 2,7 mm Länge mit schwacher Vergrößerung zu erkennen.

Strong. retortaeformis Zederi.

Strong. spec. nov.?

Strong. Ostertagi-Stiles.

Strgl. Curlicei-Giles und *oncophorus* Railliet.

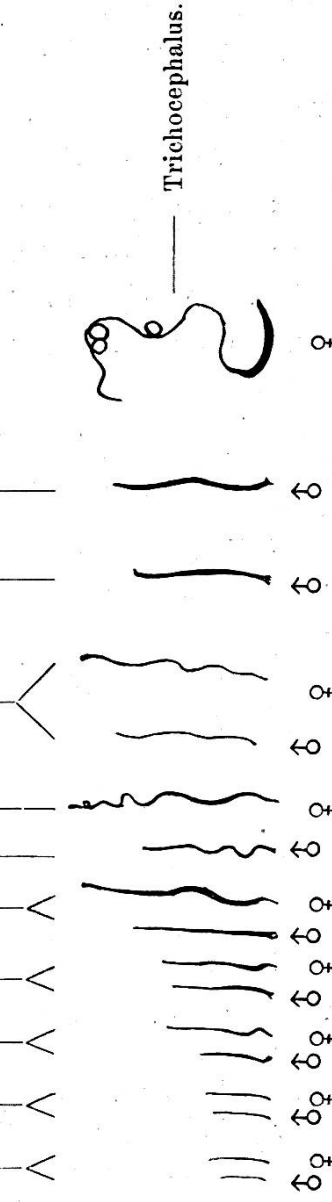
Strong. contortus Rudolphi.

Strong. flicollis Rudolphi.

Trichosoma bovis.

Ancylostomum bovis.

Oesophagostomum bovis.



Nematoden im Magen und Darm des Rindes in natürlicher Grösse und Form.

Die Wurmart ist bei den Holzschnittabdrücken in ihrem Dickenverhältnis zu stark herausgekommen. Vergleiche hierüber das Photogramm über die natürliche Anheftungsweise der Würmer.

Bei *Strongylus Ostertagi-Stiles* sodann waren hin und wieder männliche Exemplare erhältlich, die einen *dritten* Bursalappen aufwiesen, der oberhalb der Bursapapillen an der Bauchseite beginnt und nach hinten „kellnerfrackartig“ über und unter der Hinterrippe endigt.

A. Nematoden bei gesunden Tieren,

d. h. bei solchen, die nie wegen Magen- oder Darmleiden eine Behandlung erfahren, oder deshalb geschlachtet werden mussten.

Es ist vorerst zu erwähnen, dass die nun folgenden Fälle nicht alle in derselben vollkommenen Weise durchgeführt wurden, weil im Anfange eine bestimmte Praxis sich erst auszubilden hatte. Gleichwohl glaube ich sie samthalt mit-rechnen zu sollen, da einzelne dabei gewonnene Resultate doch in den Schlussfolgerungen verwertet werden können.

1. Fall.

Kuh, braun, 8 Jahre alt, mittelfett, der Familie B. im T. gehörend, wurde den 22. August 1904 wegen akuter Mastitis geschlachtet.

Anamnese: Die Kuh soll, ausser bei nasser Grasfütterung, nie dünnen Kotabgang gezeigt, jedoch öfters gehustet haben.

Sektionsbefund: Fundusmagenschleimhaut stark gerötet, auf 1 cm² ca. 1 Wurmknötchen.

Wurmergebnis: In 4 cm³ Fundusabstrich: 1 ♂ *Strgl. Ostertagi-Stiles*.
 1 ♀ " " "
 1 ♂ *Strongylus retortaeformis* Zederi.
 1 ♀ *Strongylus retortaeformis* Zederi

2. Fall.

Ochs, Fleck, 3 Jahre alt, in der öffentlichen Metzger (T.) den 30. September 1904 geschlachtet.

Anamnese: Nichts bekannt.

Sektionsbefund: Mittelfetter Ernährungszustand. Der Labmagen enthält ca. 2 l dickbreiigen, wenig sandigen, mit viel Kornfrucht durchmengten Futterklumpen. Die ganze Fundusdrüsenhälfte ist blassrot bis rot, ohne irgendwelche ödematöse Schwellungen. Auf 2 cm² kommen 2—3 Wurmknötchen, auf einzelne handteller-grosse Flächen sogar bis

zu 20; hier liegen dann meist 3—5 sehr nahe zusammen und bilden so einen fingernagelgrossen, höckerigen, grauen, speckigen Herd.

Auf der Pylorusdrüsenpartie liegt ein zäher, dünnschichtiger, graugelber Schleim. Darm ohne Besonderheiten.

Wurmergebnis: In Labmagen: 460 Strongylus Ostertagi-Stiles. In 500 cm³ Zwölffingerdarminhalt: 200 Strongylus Ostertagi-Stiles.

3. Fall.

Kuh: Braun, 12 Jahre alt, den Gebr. B. in M. gehörend, wurde den 19. Dez. 1904 wegen gelbem Galt geschlachtet.

Anamnese: Die Besitzer sagen, die Kuh sei in ihrer ganzen Lebensdauer nie wegen Verdauungsstörungen behandelt worden, und sei immer richtig in der „Fuhr“ gewesen. Dagegen fiel ihnen einzig auf, dass die Kuh von einer Fütterung auf die andere nie so leer wurde wie die andern, sie sei ein sogenannter Fressbauch gewesen.

Sektionsergebnis: Sehr fetter Ernährungszustand, sehr grosse Mägen. Der Labmagen enthält wenigstens 4 Liter dicken Futterbrei. Die Schleimhaut ist gerötet und besitzt in den tiefern Stellen des Fundus per 1 cm² 2—3 sehr deutliche, grosse Knötchen von 2—3 mm Durchmesser.

Dünndarm in seinem ca. 7 m langen Endteil gelbrötlich gefärbt, enger, dickwandiger als der vorangehende Darm. Die Schleimhaut leicht epithelial gerötet, ohne besondere Schwellung mit wenig und nur kleinen Faltenbildungen. — *Leichter Dünndarmkatarrh?*

Wurmergebnis: Im Fundus: 40 Strgl. Ostertagi Stiles.

Im Zwölffingerdarm: 0 Würmer.

4. Fall.

Kuh: Gelbbraun, ca. 14 Jahre alt, den 16. Jan. 1905 wegen gelbem Galt (an drei Vierteln) geschlachtet.

Anamnese: Die Kuh stehe schon seit ca. 6 Jahren bei dem Besitzer A. in L., habe im Juli 04 gekalbt, ohne vorher zu ergalten, wie dies früher schon dreimal vorgekommen sei. Nach der Geburt sei die tägliche Milchsekretion lange Zeit auf 30 Liter geblieben; demzufolge sei sie auch eine starke Säuerin gewesen, sie habe es im Dürrfutter bis auf 100 Liter im Tag gebracht, ohne Darmkatarrh zu bekommen. Im Sommer dagegen sei der Kot immer etwas zu dünn gewesen, Salz habe man ihr gar nie reichen dürfen, sonst hätte sie bis zum Umfallen gesoffen. Trotz Mehl- und Kleiefütterung sei die Kuh auch im Winter und auf das Kalben hin nie eigentlich fett geworden.

Sektion: Halbfetter Ernährungszustand, Mägen gross, Dünndarm in der Mitte ca. 3 m lang gelbrötlich, eng, dickwandig, dann gegen den Hüftdarm zu wieder ca. 2 m lang gelbrötlich und stärker kontrahiert.

Im Labmagen $2\frac{3}{4}$ Liter Futterbrei, Schleimhaut blassrot, sehr grosse Schleimhautfalten; die ersten sechs haben eine Höhe von 15—17 cm und eine Länge von 20—24 cm. (Prof. Martin sagt in seinem Lehrbuche: Anatomie der Haustiere, II. Aufl., Giessen 1904 von den Plicae spirales, sie erreichen eine Höhe von 5 cm und darüber.) Wurmknötchen finden sich sehr selten, nur 1 bis 3 auf einer ganzen Schleimhautfalte. In der Mitte des Dünndarmes, wo dieser schon äusserlich gelbrötlich erscheint, liegen nahe hinter einander zwei ca. 50 cm lange Bandwürmer, *Taenia alba*, die Köpfe kaudalwärts, die reifen Glieder also gegen den Magen zu zeigend. Die Schleimhaut erscheint hier locker, gequollen und an einzelnen Stellen fleckig gerötet. — *Dünndarmkatarrh*.

Wurmergebnis:

In 2800 cm³ Labmageninhalt: 425 Würmer = 335 Strgl. Ostertagi Stiles.
 90 „ retortaef. Zd.
 In 500 cm³ Zwölffingerdarminhalt: 50 ♂ Strongl. spec. nov.
 100 ♀ „ „ „

In dem weitem Dünndarmverlaufe keine Strongyliden mehr, sondern nur einige Taenien. Im Blinddarm keinerlei Würmer.

5. Fall.

Kuh: Hellbraun, ca. 14 Jahre alt, den Gebr. L. in der B. gehörend, wurde den 15. Febr. 1905 zufolge Abzehrung geschlachtet.

Anamnese: Die Kuh soll nie krank gewesen sein, nur in den letzten Wochen zeitweilig wechselnden Appetit gezeigt und daraufhin stets abgemagert haben.

Sektionsbefund: Geringer Ernährungszustand, Lungentuberkulose und Fremdkörper-Abszess in der Netzmagenwand.

Fundusmageninhalt, dickbreiig, ca. $2\frac{1}{2}$ Liter, Pylorusmageninhalt ca. $\frac{1}{2}$ Liter betragend und so konsistent, dass aus der Masse leicht kleine Haufen formiert werden können. Die Magenschleimhaut zeigt eine Stunde nach der Tötung des Tieres überall stechnadelkopfgrosse, sternförmige rote Punkte und einzelne kleine gleichförmige rote Flecken, Blutungen. Einzelne Fundusschleimhautfalten erscheinen höchrot. In dem submukösen Bindegewebe sind die Blutgefässe prall gefüllt. (Die Kuh habe kurz bevor sie den Kopfschlag zur Tötung erhielt, noch normal wiedergekaut.) Die Schleimhautechymosen sind 12 Stunden nach der Schlachtung noch deutlich sichtbar. Wurmknötchen sehr selten. Pylorusmagenschleimhaut blass, blassrot bis hübsch fleischrot. Gedärme ohne Besonderheiten.

Wurmergebnis: Im Labmagen: 160 Würmer = 35 Strgl. Ostertagi
 125 „ retortaef.
 Im Dünndarme: 0 Würmer.

B. Wurmfunde

bei Tieren mit zeitweisen oder geringgradigen Magen-Darmstörungen oder mit solchen Erscheinungen, die keine bestimmte klinische Diagnose stellen liessen.

6. Fall.

Zuchtstier, braun, 2 Jahre alt, mit Ohrenmarke, den 26. September 1905 in der öffentlichen Metzgerei des Herrn F. geschlachtet.

Anamnese: Das Tier soll beim Transporte bald sehr müde geworden sein.

Sektionsbefund: Sehr fetter Ernährungszustand, Nieren beidseitig ganz mit Fettpolstern überdeckt. Der Fundusmagen beherbergt ca. 1 Liter dünnbreigen, mit vielen Haferkörnern, Sand und Steinchen durchmischten Inhalt; der Pylorusmagen enthält ungefähr $\frac{1}{3}$ Liter dickbreiigere Masse. In der Funduspartie ist die Schleimhaut blassrot, einzelne Falten sind leicht ödematös gequollen. Beim Einlegen ins Wasser schilfern sich von der ganzen Labmagenschleimhaut, insbesondere von der Funduspartie, sehr dünne, meist fingernagelgrosse, membranöse Fetzen ab und lassen dann die Schleimhaut darunter dicht besät von Wurmknötchen erscheinen. Auf einzelnen Falten stehen die Knötchen so gedrängt, dass sie wohl die Hälfte der Schleimhaut beanspruchen. Stellenweise finden sich kleine, subepitheliale Blutungen. Die membranösen Fetzen enthalten viele lange, keulenförmige 1—2—3 gliederige Pilze, anscheinend Schimmelpilze, ein unregelmässiges Masch- (Myzel-) Werk, Fundusepithelzellen, viele Strongylen und Strongylen-Eier.

Der Zwölffingerdarm ist submukös gequollen und zeigt stark rötlich verfärbte Serosa, die Mucosa 1 m lang, stark quer und längs gefältelt, grau verfärbt, mit dickem Belag. Auch der Leerdarm weist in mehreren Metern gegen sein Ende hin Rötung in Serosa und Mucosa auf, letztere indes ohne besondere Schwellung. Hüftdarmschleimhaut in den kleinen Längsfalten geringgradig, fleckenförmig gerötet. Der ganze Dünndarminhalt grünlich. Im Dünndarmende hin und wieder submuköse Knötchen (Helminthiasis nodularis). Inhalt des Blinddarmes breiig, die Schleimhaut blass und glatt; beim Grimmdarm ist die Masse festweich, und im Mastdarm liegt der Kot in dicker Knäuelform versehen mit einem glänzenden, schwärzlichen Überzug.

Wurmergebnis: In 1700 cm³ Labmageninhalt: 3139 Würmer: 2619 Strgl. Ostertagi, 520 Strgl. retortaeuf.

Davon finden sich ausserdem in 3 cm³ Fundus-Abstrich 15 Larven in der Dicke von 0,027 mm und in der Länge von 0,68; 0,95; 1,02; 1,7—2 mm. Die Larven sind sehr beweglich und zeigen sogar nach vier Tagen, wenn sie aus der Labmagenschleimhaut enthoben werden noch

grosse Lebendigkeit. Ihr Caudateil hat die Form einer Canülenspitze. Auffallenderweise werden in diesen drei mikroskopisch untersuchten cm^3 Fundusabstrichmasse keine Wurmeier entdeckt. Spärlich Wurmeier finden sich sodann im freien Fundusinhalte, mehr im freien Pylorusinhalte und recht zahlreich in der Pylorusabstrichmasse. In $2 cm^3$ Pylorusabstrich dagegen werden nur 3 Larven gefunden und in $1 cm^3$ freiem Pylorusinhalte gar keine.

In $10 cm^3$ vom gesamten Dünndarminhalt = 0 Würmer, einzig in letzterer Masse ein Wurmhüllenstück, ein $\frac{2}{3}$ Strongylus Curticei-Giles mit stark gequollener Cuticula, das Körperinnere pulverig zerfallen, gleichmässig dunkel gefärbt.

In Zwölffinger- resp. Dünndarm: 580 Würmer: 140 Strgl. Ostertagi, 20 oncophorus Raill., 340 Curtic.-Giles, 80 spec. nov. Vom siebenten Meter Dünndarm an bis Ende Mastdarm keine Strongyliden.

Wurmeier konnten in 25 grossen Deckglaspräparaten (24×32) keine entdeckt werden, auch nicht nach der Filtriermethode von Dr. Gasteiger (15) in Tegernsee.

Zu obigen Labmagenwürmern kämen noch hinzu die in den Fundusschleimhautknötchen enthaltenen Exemplare, sowie die grosse Zahl der kleinen bis $2 mm$ langen Larven. Letztere scheinen sich frei, meist auf der Fundusschleimhaut zu bewegen und dürften dasjenige Larvenstadium darstellen, das sich in die Schleimhaut einringelt und dann das Wurmknötchen verursacht. Es ist mir zu mehreren Malen gelungen, aus ganz kleinen Labmagenknötchen Larven von nur $1,5 - 2 mm$ herauszupräparieren. Im weiteren erschienen in diesem Falle die Würmer meist kleiner ($1 - 3 mm$), schmaler, die ♀ mit weniger Eier versehen, bei den Ostertag'schen speziell die Glocke noch fehlend oder nur spärlich ausgebildet, so dass man versucht sein könnte, zu glauben, es handle sich hier um junge und jüngste Invasionen in den Labmagen. Auch Stödter berichtet über die verschiedenen Larvenstadienfunde.

7. Fall.

Kuh, grau, 4 Jahre alt, aus dem Stall des Herrn Sch. in A., musste den 16. August 1905 wegen Lähmungserscheinungen in der Nachhand geschlachtet werden.

Anamnese: Die Kuh soll früher eine treffliche Milcherin gewesen sein und soll vor sieben Wochen gut gekalbt haben. Nie sei die Kuh so recht fett geworden, habe schon nach 3 Wochen nach dem letzten Kalben erheblich an der Milch abgebrochen und sei später dann auch im Ernährungszustande zurückgegangen.

Spezialsymptome: Während einer vierzehntägigen Beobachtung zeigte das Tier träge Verdauung, unregelmässiges Wiederkauen in Zahl und

Zeit (37 — 60 mal pro Bissen), zeitweise leichte Flankentympanitis l., anfänglich häufiges Speicheln, das indes auf Dosen von 4×5.0 Kalium jodat. ziemlich verschwand, wählerische Futteraufnahme. Das Trinkwasser wurde immer genommen. Kot stets weich, aber etwas schleimiger und groberfaserig als bei anderen Stalltieren. Von verabreichter Körnerfrucht gingen erst nach zehn Tagen noch letzte Reste ab. Auffällig erschien ein Schwächezustand in der Nachhand, besonders im Kreuz, indem sich dasselbe deutlich eingesenkt hat. Das Tier liess sich nur schwer seitwärts bewegen und stand hin und wieder 1—2 Tage gar nicht auf zum Fressen. Auf Verabreichungen von bitter-salinischen Medikamenten schien der allgemeine Zustand sich wieder etwas zu bessern, jedoch schwanden die Lähmungserscheinungen nie ganz. Grosse Beschwerden bekundete das Tier beim Harnen, offenbar wegen dem Verstellen der Gliedmassen und dem Heben des Kreuzes. Im Harn war mikroskopisch nichts Pathologisches nachweisbar. Beim Transportieren des Tieres zur Schlachtbank auf eine Strecke von 100 m mussten vier Mann behülflich sein, da der Patient mit der Nachhand stark schwankte und mit den Hinterfesseln oft zum Umfallen überkötete. Temperatur $38,5 - 39,5^{\circ}$ C. Pulse 70 — 80 rektal abgenommen.

Sektionsbefund: Mittelfetter Ernährungszustand, apfelgrosser Fremdkörperabszess in der Netzmagenwand mit nur handgrosser entzündlicher Umgebung ohne Mitaffektion der Bauchwand, der Innenfläche des Netzmagens oder des Zwerchfelles.

Der Labmagen enthält zwei Liter breiigen Inhalt. Die Schleimhaut besitzt in beiden Abteilungen einen dicken, flockigen, grauen Belag. Währenddem die Funduspartie stecknadelkopfgrosse, grau und gelblich aussehende Felder aufweist, findet man in der Pylorusabteilung an einzelnen Stellen kleinfingernagelgrosse epitheliale Blutungen. Wurmknötchen sind selten.

Wurmergebnis: In 2200 cm^3 Labmageninhalt: 2290 Würmer: 765 Strgl. Ostertagi und 1525 Strgl. contort R.

In 500 cm^3 Zwölfingerdarminhalt: 0 Würmer.

8. Fall.

Ochs: Fleck, 2 Jahre alt, aus dem Besitze der Frau L. in der A., wurde den 22. Juni 1905 in öffentlicher Metzger geschlachtet.

Anamnese: Besagter Ochse soll in den letzten 14 Tagen sehr wählerisch im Futter, bald müde, beim Ziehen schnell von Atem gewesen und während dem Fressen im Stalle oft sogar umgefallen sein. Gesoffen habe das Tier nicht viel und der Kot sei immer fest und dick gewesen. Dem behandelnden Tierarzt war es unmöglich, eine sichere Diagnose zu stellen.

Sektionsbefund: Fetter Ernährungszustand, Fundusmagenschleimhaut überall stark gerötet mit vielen Wurmknötchen von meist nur 1 mm Durchmesser. Gegen die Basis der Fundusschleimhautfalten stehen die Knötchen wie dicht gesät.

Die Gedärme erscheinen äusserlich in der ganzen Länge normal und deshalb werden nur aus dem Zwölffinger- und aus dem siebenten Meter Leerdarm je 100 cm³ Inhalt entnommen.

Wurmergebnis: In 2000 cm³ Labmagengehalt: 4310 Würmer: 4270 Strgl. Ostertagi-Stiles, 40 Strgl. retortaef. Zederi. In 3500 cm³ Dünndarminhalt: 27,600 Würmer: 600 Ostertagi-Stiles, 21,000 Curtic.-Giles, 6000 Oncoph. Raill.

9. Fall.

Jungrind, braun, 10 Monate alt, sehr gut entwickelt. (Eigentümer: Hreh. S. im U.) Musste den 3. März 1905 notgeschlachtet werden.

Anamnese: Es soll sich dieses mit einem Nebenrinde in der Anbindvorrichtung verwickelt und stranguliert haben.

Wenige Tage vor der Erdrosselung haben beide, im gleichen Alter stehende Rinder an starkem Durchfall gelitten, der indessen ohne anderweitige Störungen verlief und von selbst ausheilte.

Sektionsbefund: (Das Tier war bei meiner Ankunft schon ausgeschlachtet, der Labmagen geleert und ausgebreitet ins Wasser gelegt worden.) Halbfetter Ernährungszustand.

Fundusschleimhaut blassrot, sehr gleichmässig in der Farbe, auf Handtellergrösse ein bis drei Wurmknötchen, Pylorusschleimhaut gelblichweiss mit sehr wenig Fältelung und ganz niederen Schleimhautgrübchen. (Von der Schleimhaut wurden 15 cm³ Belag abgekratzt.)

Dünndarm im Anfangsteil in der Länge von 1,5 m 20 mm breit, dunkelgrau gefärbt mit eiterähnlichem Inhalte. Die vier folgenden Meter sind 12—15 mm breit und von gelblichrötlicher Farbe, dann folgt ein vier Meter langes Darmstück von 30 mm Breite und daraufhin wird der Darm wieder enger, nur 20 mm breit mit gelbrötlicher dicker Wandung und eiterähnlichem Inhalte. Die Schleimhaut ist hier gefältelt, locker und zeigt leichte epitheliale Blutungen. So wechseln gelblichrötlicher Darm mit eiterähnlichem Inhalte und dunkelgrauer bis graugrüner Darm mit schmutzig-dunkelgrünem Inhalte noch wiederholt in dem gesamten Dünndarmverlaufe. — *Stellenweiser Dünndarmkatarrh.*

Wurmergebnis: In 100 cm³ Pylorusmagenabstrich 210 Würmer: (Es fehlen diesfalls die Wurmmengen aus freiem Labmageninhalte und Fundusabstrich.)

100 Strongylus Ostertagi-Stiles.

110 " retortaeformis Zederi.

Im Dünndarm: 5368 Würmer: 3608 Strgl.-Curticei-Giles, 396 Strgl.-Oncophor-Railliet, 1354 Strgl.-Filicollis-Rudolphi.

Nach der Mitte des Dünndarmes finden sich keine Strongylyden mehr vor, ebenso nicht in Blind- und Grimmdarm. Dagegen können aus 10 cm³ Hüftdarminhalts-Dépôt Würmchen, 5 ♂ und 1 ♀, herausbekommen werden, die nach Vergleichen mit *Trichosoma* bei der Taube und bei dem Huhne wohl ebenfalls als *Trichosoma* zu taxieren sind.

Die ♂ sind ca. 12 mm lang, am Halse 0,034 und im Hinterteile 0,074 mm dick mit einem 1 mm langem spiculaartigen Schwanzende und kleinem Bursasaume (flossenförmiges Gebilde am Ende der Spiculascheide) Die Haut zeigt Längsbänder mit dicht stehenden, zierlichen, warzenartigen Erhabenheiten.

Die ♀, ca. 20 mm lang, sind im Halsteil 0,04, im Bauchteile 0,095 mm dick; die Eier, deren Pole eingedrückt erscheinen, haben eine Länge von 0,047 und eine Breite von 0,027 mm.

Trichosomen sind meines Wissens beim Rinde noch nicht gefunden worden.

Ausserdem wurde in 100 cm³ Blinddarminhalt ein Trichocephalusweibchen entdeckt.

Es seien im weiteren an dieser Stelle ein ♂ und ♀ Strongylus kurz erwähnt, die sich im Jahre 1901 in dem Darne einer Taube fand. Sie stimmen in hohem Grade mit Strongylus Ostertagi-Stiles überein. Das ♀ besitzt z. B. einen kleinen Schild um die Vulva-Gegend herum, das ♂, eine Bursa und zwei Spicula, welche letztere sich in ihren Enden auch vogelklauenartig teilen und eine Länge von 0,204 mm aufweisen.

10. Fall.

Jungrind, braun, ein Jahr alt, dem Hrn. J. B. in W. gehörend, wurde den 11. Februar 1905 wegen sehr schlechter Entwicklung geschlachtet.

Anamnese: Das Rind soll, trotzdem ihm viel Salz gegeben worden sei, immer schlecksüchtig und zu trocken im Kot gewesen sein. Auffälligen Durst habe es nie gezeigt.

Spezialsymptome: Das Tier ist nicht weiter als ein Vierteljähring entwickelt, sehr mager mit überaus grossem Bauch, rauhem, langem Haarkleid und blassen Schleimhäuten. Beim Herausnehmen aus dem Stalle macht es nur wenige Sprünge und zeigt sich bald ermattet. Von dem 12. Januar an wurden ihm zehn Tage lang täglich je zweimal 4 gr

Salzsäure in einem halben Liter Wasser verabreicht. Auf diese Behandlung hin bekam das Tier Durchfall. Die Salzsäuregaben wurden deshalb sistiert, woraufhin der Durchfall aufhörte.

Sektionsbefund: Sehr geringer Ernährungszustand, grosser Pansen, Labmagen sanduhrförmig, Fundusportion durch Einschnürung derart von der Pylorusportion getrennt, dass beim Senkrechthalten des Magens am Schlundeingang der Inhalt der Fundusabteilung nicht in den Pylorusteil ausfliesst. Ganze Magenschleimhaut blassrot. Die Längsfalten der Fundusschleimhaut nur 1,5—2 cm hoch, auf ca. 2 cm² ein Wurmknötchen. Der Fundus enthält etwa einen halben Liter Inhalt, der Pylorus einen Drittel Liter Futterbrei, in der letztern Abteilung ist derselbe von festweicher Form. Der Anfangsteil des Leerdarmes ist etwa 1,5 m lang, sehr eng, im vierten Meter Leerdarm liegen drei etwa 80 cm lange Bandwürmer, *Taenia alba*, nebeneinander, im fünften und sechsten Meter weitere fünf Stück zu zwei und drei nebeneinander, alle mit dem Kopf afterwärts des Wirtes. Sie sind schon von aussen deutlich durch die Darmwandung sichtbar. Darminhalt hier sehr dünn, graugrün, die Schleimhaut aber ohne makroskopisch wahrnehmbare Veränderungen.

Grimm- und Mastdarminhalt ganz dickbreiig.

Wurmergebnis:

a) In 20 cm ³ freiem Fundusinhalte:	2 ♂	Strongylus	Ostertagi-Stiles.
	3 ♀	"	"
	1 ♂	"	retortaeformis Zederi.
	2 ♀	"	"
b) In 15 cm ³ Fundusabstrich:	3 ♂	"	Ostertagi-Stiles.
	2 ♀	"	"
	1 ♂	"	retortaeformis Zederi.
	5 ♀	"	"
c) In 15 cm ³ freiem Pylorusinhalte:	3 ♂	"	Ostertagi-Stiles.
	1 ♀	"	"
	1 ♂	"	retortaeformis Zederi.
	1 ♀	"	"
d) In 6 cm ³ Pylorusabstrich:	42 ♂	"	Ostertagi-Stiles.
	37 ♀	"	"
	1 ♂	"	retortaeformis Zederi.
	2 ♀	"	"

Sa. in 56 cm³ Labmageninhalt: 107 Würmer.

	1 ♂	Stgl.	Ostertagi-Stiles.
e) In 25 cm ³ Zwölffingerdarminhalt:	10 ♂	Stgl.	Curticei-Giles.
	13 ♀	"	"

f) In 11 cm ³ Leerdarminhalt, wo die Taenien lagen:	4 ♂ Stgl. Curticei-Giles.
	2 ♀ " " "
	2 ♀ " Filicollis Rudolphi.
g) In 20 cm ³ hinterm Leerdarminhalt:	0 Wurm.
h) In 7 cm ³ Hüftdarminhalt:	10 ♂ Strongylus curticei-Giles.
	14 ♀ " " "
	7 ♂ " Filicollis Rudolphi.
	1 ♀ " " "
	4 ♂ " speciei novae.
	3 ♀ " " "
<hr/>	
Sa. in 63 cm ³ Dünndarminhalt:	71 Würmer.
<hr/>	
i) In 20 cm ³ Blinddarminhalt:	0 Wurm.

Zusammenfassung: In 500 cm³ (siehe hiezu Wurmergebnis unter lit. a und Sektionsbefund: Labmageninhalt) freiem Fundusinhalt:

$$\frac{500}{20} \cdot (2 + 3 + 1 + 2) =$$

}	50 ♂ Stgl. Ostertagi-Stiles.
	75 ♀ " " "
	25 ♂ " retortaeformis Zederi.
	50 ♀ " " "

Vergleiche hiezu lit. b. In 100 cm³ Fundusabstrich:

$$\frac{100}{15} \cdot (3 + 2 + 1 + 5) =$$

}	21 ♂ Strongyl. Ostertagi-Stiles.
	14 ♀ " " "
	7 ♂ Stgl. retortaeformis Zederi.
	35 ♀ " " "

Vergleiche lit. c. In 300 cm³ freiem Pylorusmagen:

$$\frac{300}{15} \cdot (3 + 1 + 1 + 1) =$$

}	60 ♂ Strongyl. Ostertagi-Stiles.
	20 ♀ " " "
	20 ♂ " retortaeformis Zederi.
	20 ♀ " " "

Vergleiche lit. d. In 100 cm³ Pylorusabstrich:

$$\frac{100}{6} \cdot (42 + 37 + 1 + 2) =$$

}	714 ♂ Stgl. Ostertagi-Stiles.
	629 ♀ " " "
	17 ♂ " retortaeformis Zederi.
	34 ♀ " " "

Sa. in 1000 cm³ Labmageninhalt: 1791 Würmer.

Vergleiche lit. e. In 500 cm³ Zwölfdarminhalt:

(Inhalt gemessen.)

$$\frac{500}{25} \cdot (1 + 10 + 13) =$$

20 ♂	Strongyl. Ostertagi-Stiles.
200 ♂	" Curticei-Giles.
260 ♀	" " "

Vergleiche lit. f. In 4500 cm³ Leerdarminhalt:

(Inhalt gemessen.)

$$\frac{4500}{11} \cdot (4 + 2 + 2) =$$

1600 ♂	" " "
800 ♀	" " "
800 ♀	" Filicollis Rudolphi.

Vergleiche lit. g. In 500 cm³ Hüftdarminhalt:

$$\frac{500}{7} \cdot (10 + 14 + 7 + 1 + 4 + 3) =$$

700 ♂	" Curticei-Giles.
980 ♀	" " "
490 ♂	" Filicollis Rudolphi.
70 ♀	" " "
280 ♂	" speciei novae.
210 ♀	" " "

Sa. im Dünndarm: 6410 Strongylen, 8 Taenien.

Interessant ist diesfalls, wie die ♂ an Zahl vielfach überwiegen.

11. Fall.

Kuh, braun, 4 Jahre alt, bei Gebr. A. im K. stehend, wurde am 20. Februar 1905 wegen Verdacht auf chronischen Magenkatarrh geschlachtet.

Anamnese: Die Kuh war seit einem Jahr mager, bekam im Sommer sehr bald Durchfall, vertrug z. B. das Mehl nicht. Trotzdem das Tier im letzten Winter nur Heu und ganz wenig Emd (Grummet) erhalten hatte, waren die Faeces immer zu wenig dickbreiig und die einzelnen abgehenden Futterpartikelchen zu lang. (Zähne normal.) Der Durst war nie besonders gross. 100,0 Creolin, tägl. dreimal 1 Esslöffel voll in $\frac{1}{2}$ l Wasser, brachten keine wesentliche Änderung in die Faecesbeschaffenheit.

Sektionsergebnis: Magerer Ernährungszustand, Pansen und Blättermagen sehr gross, Dünndärme weit, Hüft darm ca. 3 cm. Der Fundusmagen enthält etwa $2\frac{1}{3}$ l dünnen Brei, der Pylorusmagen ca. $\frac{2}{3}$ l bedeutend konsistentere Inhaltsmasse. Beide Magenabteilungen sind voneinander getrennt, wie in Fall 10 beschrieben. In den Fundusschleim-

hautfalten liegen nur wenige Wurmknötchen, mehr dagegen an der Basis der Falten, dort meist in Gruppen zu 2 und 3.

Der Zwölffingerdarm zeigt starke Weitung, graue bis rötliche, geschwellte, lockere Schleimhaut. Leerdarm im fünften Meter eng, gelbrötlich und wieder so verändert ca. 80 cm lang im Endteile.

Zwölffingerdarmkatarrh.

Wurmergebnis: In 3200 cm³ Labmageninhalt: 3282 Würmer: 3010 Strongylus Ostertagi-Stiles, 260 Strongylus retortaeformis, 12 Strongylus spec. nov.

Im Zwölff.- resp. Dünndarm: 1104 Würmer: 300 Strongylus Ostertagi-Stiles, 804 Strongylus spec. nov.

In Leer-, Hüft-, Blind- und Grimmdarm keine Strongylien.

C. Wurm-Funde

bei Tieren, die an chronischem Magendarmkatarrh, Durchfall, an sogenannter Kaltbrändigkeit litten.

12. Fall.

Ochs, Rotfleck, 3 Jahre alt, des W. Sch. in H., wurde den 5. September 1904 in der öffentlichen Metzger geschlachtet.

Anamnese: Der Landwirt habe den Ochsen vor zirka 7 Wochen gekauft. Er konnte ihn jedoch nicht gut zum Zuge verwenden, besonders nicht gut zum Graseinführen, er miste zuviel am Wagen, oft sogar bis auf die Grasladung zurück und in der Futtertenne wieder auf den Boden, so dass alles besudelt wurde. Husten sei keiner vorhanden, die Fresslust gut, doch magere das Tier zusehends ab.

Sektionsergebnis: Magerer Ernährungszustand, Labmagenschleimhaut geschwellt, doch ohne Ödemfalten, an vielen Stellen mit erbsengrossen, roten Flecken, wo das Epithel zu fehlen scheint. (Hämorrhagische Erosionen.) Wurmknötchen sind wenig sichtbar, dies aber wohl deshalb, weil der Magen erst sechs Stunden nach der Schlachtung untersucht wurde; bei mehrstündigem Liegen kann nämlich das Schleimhautepithel aufquellen und können dann die Knötchen deshalb unkenntlich werden.

Dünndarm gegen das Ende hin zirka 2 m lang gelbrötlich, breiter, wässriger, brüchiger als normal, mit dicker Wandung. Die Schleimhaut dieses Teiles ist um das Doppelte verdickt, mit stark geröteten Falten, zwischen denen ein gelblicher (sputumähnlicher) Schleim liegt. Seine mikroskopische Untersuchung nach allg. und Gramscher Färbungsmethode zeigt viele Leukozyten, Epithelzellen mit grossen Zellkernen, ausserdem Mikrokokken. — *Labmagen-Dünndarmkatarrh.*

Wurmergebnis:

*In 1 cm³ Labmagenabstrichmasse: 20—35 ♂ u. ♀ Strgl. Ostertagi St.
 ♂ u. ♀ Strgl. retortaeformis Z.
 und kleine Larven.

In 1 cm³ Zwölffingerdarminhalt: 1—2 ♂ u. ♀ Strgl. Ostertagi-St.

In 5 cm³ sputumähnlichem Dünndarminhalt: 0 Wurm, noch Eier.

*Anmerkung: Die einzelnen Magenpartien sind hier nicht gesondert untersucht worden, deshalb ist das Wurmergebnis unvollständig.

13. Fall.

Kuh, graubraun, zirka 12 Jahre alt, den 17. September 1904 wegen „Kaltbrändigkeit“ geschlachtet.

Anamnese: Die Kuh stehe seit 8 Jahren bei dem Eigentümer B. in S., habe im Mai 1904 gekalbt, sei stets eine gute Milcherin gewesen (18—20 l pro Tag), aber schon wenige Tage nach dem letzten Kalben habe sie begonnen, im Milchquantum und im Ernährungszustande zurückzugehen. Gegen Ende Sommer magerte das Tier sehr ab, zeigte stets Durchfall, verbunden mit grossem Durst. Übrigens soll es seit Jahren, namentlich im Sommer, immer zu dünnbreiigen Kot abgesetzt haben. Trotz Haferfütterung und täglich nur 40 l Tränkewasser (sehr gutes Quellwasser), sowie tierärztlicher Behandlung sei keine Besserung eingetreten.

Spezialsymptome: Ende August zeigte die magere, doch allgemein noch lebhaft dreinschauende Kuh beim Touchieren des Mastdarmes starken Zwang und presste seinen Inhalt bogenförmig zu beiden Seiten meines Armes hinaus. Der Kot war sehr dünn und mit vielen kleinen Bläschen vermischt, doch ohne auffälligen Geruch.

Sektionsbefund: Ernährungszustand: mager, das Unterhautzellgewebe vermehrt feucht. Labmagen mit zirka 1¹/₂ l dünnbreiigem, sandigem Inhalte; Schleimhaut überall gerötet, die Falten leicht ödematös geschwellt. Wurmknötchen stellenweise 2—3 beieinanderliegend, dann in handflächengrossen Partien wieder keine. Leerdarm gegen den Hüftdarm hin zirka 3 m lang verändert wie bei dem vorher beschriebenen Falle, Inhalt aber stinkend.

Vom Mageninhalte wurden 100 cm³ ganz freiliegender Brei abgeschöpft und von der Funduspartie 50 cm³ abgestrichen. — *Labmagen-Dünndarmkatarrh.*

Wurmergebnis:* In 1700 cm³ Mageninhalt ohne Pylorusabstrich: 1300 Würmer: 300 Strgl. Ostertagi-Stiles, 1000 Strgl. retortaeformis Zederi.

In 500 cm³ Zwölffinger- resp. Dünndarm: 50 Strgl. spec. nov.

In Leer-, Hüft-, Blind-, Grimm- und Mastdarm keine Strongyriden.

*Anmerkung: Es fehlen diesfalls die Wurmergebnisse aus dem Pylorusmagenbelag.

Ausserdem wurden in 40 cm³ Blinddarminhalt der obigen Kuh, noch drei Rundwürmer, zwei ♂ und 1 ♀ gefunden, die auch einer kurzen Beschreibung unterworfen werden sollen. Die ♂ sind 17 mm, das ♀ ist 20 mm lang, alle zirka 0,5 mm dick. Sie zeichnen sich besonders durch einen starken Ösophagus mit leicht gezahntem 0,035 mm breiten Mundbecher aus.

Die ♂ besitzen sehr schlanke Spicula von 0,8 mm Länge und 0,027 mm Dicke, kurze, sechsrrippige resp. zwölfrippige Bursa, Hinterrippe sehr breit an der Basis und dann in zwei dünne Äste sich teilend. (*Oesophagostomum bovis*.)

In Grösse und Form obigen Exemplaren sehr ähnlich, fanden sich im Dickdarminhalt des Rindes, Fall 17, zwei ♂ Rundwürmer, die 17 mm Länge, kurze Bursa mit je sechs starken Rippen, ähnliche Hinterrippe und zwei lange, bis fast an die Spitze gleichmässig dicke, schlanke Spicula zeigen, 1,224 und 1,414 mm lang.

Sie besaßen prächtigen Mundbecher mit gezahntem Rande, der am Zahnrande 0,299 mm, in der grössten Breite 0,489 mm, in der vordern Länge 0,34 und in der hintern Länge 0,516 mm misst. Der für sich abgeschlossen erscheinende Mundbecher sitzt einem flaschenförmigen 1,428 mm langen Ösophagus auf. (*Anchylostomum bovis*.)

14. Fall.

Kuh. Ein Labmagen einer wegen sogenannter Kaltbrändigkeit geschlachteten Kuh wird mir den 1. Dezember 1904 von Kollege K. in A. zugesandt mit der

Anamnese: Die Kuh soll schon zwei Jahre im Besitze des Sch. in B. gewesen sein, zum letztenmal am 28. Juni 1904 gekalbt haben. Daraufhin erwies sich das Tier kränklich. Indessen zeigten sich erst in den letzten 4 Wochen auffällige Magen-Darmkatarrh-Erscheinungen, die eine Behandlung erforderten.

Sektionsergebnis: Die Fundusschleimhaut ist fast überall gleichmässig, jedoch nur leichtgradig gequollen, etwas mehr in den Längsfalten. Wurmknötchen sind nur selten sichtbar (zu spät nach der Schlachtung). Stellenweise zeigt die Schleimhaut noch stark rote Flecken, deren Zentrum vom Epithel entblösst erscheint.

In auffallend hohem Grade ist bei diesem Magen die Pylorusabteilung verändert. Äusserlich schon ist die Magenwandung hier derber und dicker anzufühlen; die Muskularis ist schwammig gequollen, ganz besonders aber die Submucosa. Diese ist $\frac{1}{2}$ cm dick und erscheint wie mit dickwandigen Wasserblasen durchsetzt. Die Schleimhaut selber ist

auch gequollen, die Grübchen sind sehr ausgeprägt und gegen den Pylorus hin ist die Mucosa auf einzelnen wallartigen Erhabenheiten stark gerötet. Der Magenschleimhautbelag ist dünn und mit Haferkörnern vermischt, der Zwölffingerdarm, zirka 1 m lang, ohne Besonderheiten.

Seröse Labmagenentzündung.

*Wurmergebnis**: In 100 cm³ Pylorusbelag: 4000 Würmer: 1400 Strgl. Ostertagi-Stiles, 2600 Strgl. retortaef. Zed.

Anmerkung: Da der Magen seines Hauptinhaltes entleert worden war, konnte nur der Schleimhautbelag dekantiert werden.

In 500 cm³ Zwölffingerdarminhalt: 5000 Würmer: 3500 Strgl. Ostertagi-Stiles, 1500 Strgl. retortaef. Zederi.

Bezüglich des Wurmergebnisses in dem Fundusmagen machte ich zur Zeit der Untersuchung des Falles nur die Bemerkung: „viel weniger Würmer“ als im Pylorusmagen. Es fehlen also diesfalls die Wurmergebnisse aus dem ganzen Fundusmagen und dem freien Pylorusmageninhalte.

15. Fall.

Zuchtstier, braun, 1¹/₂ Jahre alt, dem Herrn J. H. in der S. gehörend, den 12. Dezember 1904 wegen „Kaltbrändigkeit“ geschlachtet.

Anamnese: Der Stier soll schon viele Monate lang zu grossen Durst gezeigt haben. Seit zirka drei Wochen aber leide das Tier an Durchfall, der mit allen dem Besitzer zur Verfügung stehenden Hausmitteln (warmer Veltliner Rotwein, 1 l Rahm mit 6 Eiern, gutgeröstete Mehlsuppe, Haferschleim, Eichenrindenabsude) nicht zu stillen sei. Auch der Tierarzt A. habe nichts zur Heilung des Leidens beitragen können, trotzdem er dem Tiere die doppelte übliche Dosis verabreichte. Letztes Jahr (1903) soll der Stier längere Zeit die Milch von einer an gelbem Galt (Mastitis catarrhalis infectiosa [Streptokokken]) leidenden Kuh bekommen und daraufhin einmal eine dreitägige Verdauungsstörung gezeigt haben.

Spezialsymptome: Anlässlich des Untersuches vom 5. Dezember 1904 zeigt besagter Zuchtstier sehr magern Ernährungszustand, kühle Körperoberfläche, kühle Hörner, Ohren, Füsse, kaltes Flotzmaul, langes, glanzloses Haarkleid, eingefallene, blasse Augen, Temperatur: 38,7° C. Pulse 80 pro Minute. Mit dem Kopfe kratzt er viel an der Krippe und an dem nebenstehenden, ebenfalls 1¹/₂ Jahr alten, scheinbar ganz gesunden Rinde herum. Der Darminhalt entleert sich in bogenförmigem Strahle, verläuft weit im Stallgang herum, enthält viele kleine Bläschen und riecht sehr übel. Fress- und Sauglust sind jetzt gering.

Therapie: In den Tagen vom 6. bis 11. Dezember erhielt der Patient 200,0 Creolin und 100,0 Tannoform in Haferschleim.

Daraufhin war der Kot am 12. Dezember so dickbreiig, dass er am Boden einen runden Fladen bildete, auch schien der faulige, schlechte Geruch verschwunden zu sein. Der Puls ging auf 52 hinunter.

In der Annahme jedoch, es könne sich nur um vorübergehende Besserung handeln, liess ich das Tier töten. Um das Tier auf guter Strasse von höchstens 5 km zu dem Schlachtorte zu verbringen, gebrauchte es zwei volle Stunden.

Sektionsbefund: Blasses, mageres, feuchtes Fleisch, Blut ohne makroskopisch wahrzunehmende Veränderungen. Verdauungseingeweide allgemein klein. Der Labmagen enthält nur *einen Liter dünnen*, sehr sandigen Futterbrei. Die Funduslängsfalten erscheinen submukös $\frac{1}{2}$ cm dick gequollen, ödematös, leicht gerötet, und zeigen stellenweise Epitheldefekte. In den Falten sind wenig Knötchen, mehr indes gegen ihre Basis hin, hier meist 2 auf 1 cm². Alle Knötchen sind sehr klein und deshalb nur bei guter Beleuchtung deutlich sichtbar.

Zwölffingerdarm ohne besondere Abnormitäten, Leerdarmende zirka 1 m lang entzündlich verändert, dann zirka $1\frac{1}{2}$ m lang wieder geringradiger affiziert und darauf nochmals mit dem Hüftdarm zusammen zirka 2 m lang bis zur Einmündung in den Blinddarm hochgradig verändert, wie in Fall Nr. 9 beschrieben. Blinddarm mit viel dünnbreiigem, schwarzem Inhalte von eigentümlichem, darmfauligem Geruche. Die Schleimhaut ist überall ums Doppelte gequollen, wie mit Quadraten von 2 mm gefeldert, dabei erscheinen einzelne Feldchen mit Blut unterlaufen. Hier finden sich mehrere Exemplare von Trichocephalen.

Labmagenödem, chron. Dünn- und Blinddarmkatarrh.

Wurmergebnis: In 1200 cm³ Labmagenin.: 4803 Würmer: 2900 Strgl. Ostertagi-Stiles, 1900 Strgl. retortaef. Zederi, 3 Strgl. spec. nov.

In Dünndarm: 8981 Würmer: 5271 Strgl. Curticei-Giles, 2210 Strgl. filicollis Rud., 1500 Strgl. oncophorus Railliet.

In der Blinddarmschleimhaut: Trichocephalen.

16. Fall.

Kuh, grau, 4 Jahre alt, den 5. Juni 1905 wegen den Folgen der Kaltbrändigkeit geschlachtet.

Anamnese: Die von Herrn W. B. in H. anfangs Februar 1905 aus dem Kanton Schwyz bezogene, schon beim Ankauf mager gewesene Kuh soll Mitte Februar gekalbt haben.

Spezialsymptome, Verlauf und Therapie: Am 4. April zeigte dieses Tier auffallend schlechten Ernährungszustand, sehr verminderten, wäherischen Appetit, matten Gang. Rege Pansenperistaltik und oft polternde

Darmgeräusche, beim Wiederkauen 61 Schläge pro Bissen, viel Zähneknirschen, linke Hungergrube ziemlich tympanitisch, Kot dünnbreiig und in leichtem Bogen abgehend.

Obwohl die Kuh nur sehr wenig Futter zu sich nehme, soll sie doch täglich zirka 80 l Wasser saufen.

Es werden ihr 200,0 g Creolin, täglich dreimal 1 Esslöffel voll in $\frac{1}{2}$ l Wasser, verordnet.

Den 8. April hat die Kuh noch stärkern Durchfall, weshalb 50,0 Tannoform und 50,0 g Tannalbin Ia verschrieben werden. Davon werden täglich dreimal 1 Esslöffel voll in $\frac{1}{2}$ l dünnem Flachssamenschleim verabreicht. Daraufhin lassen sich den 10. April weniger polternde Magen-Darmgeräusche hören, die Faeces sind aber noch gleich dünn. Temperatur: 38,7° C. Pulse 52 per Minute. Beim Bergaufführen steht sie zirka alle fünf Schritte still und knirscht zwei- bis dreimal hintereinander laut mit den Zähnen. Es werden ihr nochmals 50,0 Tannoform und 50 Tannalbin verordnet, ebenso wird der Besitzer angehalten, täglich nur 30 l Wasser zu verabfolgen.

An einem Bündel halbdürerer Eichenzweige, das dem Tier in der Krippe vorgelegt wurde, nagt es mit Begierde.

Den 13. April wird die Kuh einem andern Landwirte in die Obhut gegeben. An dem neuen Standorte erhält das Tier täglich 30 l lauwarmen Gerstenschleim als Tränke, dabei Heu, Kleie und als Medizin abermals 50,0 Tannoform.

Am 24. April zeigt die Kuh dickern Kotabgang, wiederkaut mit 52 Schlägen pro Bissen gegenüber früher zu 61 und sogar 72 Schlägen. Das tägliche Milchquantum ist von 2 auf 3 l gestiegen.

Nachdem die Kuh zirka 3 Wochen in dem gleichen Zustande sich befand, die Faeces stets dickbreiig wie bei den übrigen Stalltieren waren und die Flanken sich mehr mit Futter füllten, so wagte der neue Besitzer es sogar, das Tier am 4. Mai auf die Weide zu treiben.

Das junge, trockene Gras verursachte keinen besonders dünnern Kotabgang. Als aber die Kuh auf der Weide ein Bächlein entdeckt hatte, stillte sie ihren Durst wieder nach Belieben und die diarrhöischen Erscheinungen stellten sich plötzlich wieder ein. Auf abermaligen Wasserentzug besserte sich die Kotkonsistenz wieder, der Ernährungszustand aber ging doch immer mehr zurück. Den 2. Juni war das Tier zum Skelette abgemagert, in den Flanken ganz eingefallen, Bauch hoch aufgezogen, in der Dammgegend gespalten bis zur Scheide hinauf. Beim Kotabsetzen wird ein hoher Buckel gemacht, aber die Entleerungen sind nicht sehr dünnbreiig. Temperatur: 38,7° C. Puls, rektal abgenommen, 80 per Minute, Auge noch ziemlich glänzend, doch tief im Kopf sitzend, Konjunktiven blass, sehr blass und blutleer erscheint auch das Euter,

Milchquantum noch $1\frac{1}{2}$ l pro Tag. Ohrenspiel und Kopfbewegungen sind recht lebhaft, dagegen steht das Tier während dem Füttern oft von der Krippe zurück und knirscht laut mit den Zähnen. Nirgends Hautödem!

Sektionsbefund: Sehr mageres und ziemlich feuchtes Fleisch. Nirgends Tuberkuloseherde zu finden. Labmageninhalt sandig und so dünnbreiig, dass der ganze Inhalt ausfliessen würde, wenn man den Magen geöffnet auf den Boden legte. Fundusschleimhaut leicht gequollen, blassrot, stellenweise mit kleinen Erosionen, auf Handtellergrösse 2–3 Wurmknotchen, Pylorusschleimhaut stärker gerötet als die des Fundus, doch kein Ödem. Übrige Mägen klein, auffallend gross dagegen sind die Gedärme.

Der Dünndarm misst vom Pylorus bis zum Blinddarmeingang 52.5 m. Er ist bis zum $26\frac{1}{2}$ m 6 cm breit, bläulich gefärbt, von da bis zum 31. m gelbrötlich, nur $4\frac{1}{2}$ cm breit, dafür mit dickerer Wandung, stark gequollenen Lymphdrüsen. Von dem 31. m bis zum 49. m ist der Darm wiederum bläulich, und weiter, mit weniger Drüsen, dann vom 49. bis $52\frac{1}{2}$ m nochmals gelbrötlich und kontrahierter Wandung. In den gelbrötlichen, dickwandigen Darmpartien erscheint die Schleimhaut gequollen und zeigt starke Fältelung, namentlich Längsfalten, die auf der Faltenhöhe intensiv gerötet sind. Blinddarmschleimhaut ebenfalls geschwollen und gerötet. Grimmdärme sehr weit. Inhalt im ganzen Dünndarm sehr wässerig, grünlich, ohne die stark verschiedenen Färbungen wie bei Fall 9, dünnwässerig auch im ganzen Dickdarm.

Gesamtinhalt des Labmagens 1 l (während dem Schlachten sind zirka 2 Liter ausgelaufen).

Gesamtinhalt des Dünndarmes	12 Liter.
„ „ Blinddarmes	6 „
„ „ Grimm-Mastdarmes	5 „

Seröse Labmagenentzündung, chron. Dünndarmkatarrh 7 m.

Wurmergebnis: In 1200 cm^3 Labmageninhalt: 9116 Würmer: 5813 Strgl. Ostertagi-Stiles, 3303 Strgl. retortaeform.

In Zwölffinger- resp. Dünn-Dickdarm: 1000 Würmer: Ostertagi-Stiles.

Ausser im Zwölffingerdarme im ganzen Dünn- und Dickdarme keine weitem Strongyliden.

17. Fall.

Jungrind: 11 Monate alt, dem Hrn. J. H. auf dem B. gehörend, wurde den 6. Oktober 1905 wegen hochgradiger Magerkeit, verbunden mit Herzschwäche und Durchfall, notgeschlachtet.

Anamnese: Das Rind soll sich schon im Frühling etwas mager und nicht recht fresslustig gezeigt haben. Beim Herausnehmen aus dem Stalle,

als die ersten Grasbüsche sich auf dem Felde zeigten, habe es diese nicht angefressen, wie es sonst Rinder im Frühling zu tun pflegen. Als es daher am 4. Mai 1905 auf die sehr gute Weide Wetzwil (ca. 700 m ü. M.) bei Herrliberg (Zürich) kam, ging der Besitzer schon nach 14 Tagen wieder nach dorten, um sich über das Befinden des Tieres zu erkundigen. Er fand sein Stück mit den übrigen ordentlich weiden. Bei einem spätern Besuche musste er konstatieren, dass es mehr wie früher von den andern ca. 80 Weidtieren durch Magerkeit hervorstach. Den 11. September wurde es von der Weide abgeholt, wobei der Besitzer bemerkte, dass sein Rind beim Abtransport den andern nicht zu folgen vermochte und Durchfall hatte. Bei der nachherigen Stallhaltung schien das Tier gut zu fressen und der Kot etwas dicker zu werden. Nach einigen Tagen jedoch sei der Appetit mehr und mehr gewichen, ebenso die Körperkraft; die Darmentleerungen seien ganz dünn und zudem noch gelblich geworden. Die Wasseraufnahme, ca. 10 Liter im Tag, habe das Rind nie versagt.

Spezialsymptome: Den 6. Oktober 1905 liegt das Rind am Boden, vermag nicht mehr aufzustehen. Nachdem es aufgestellt worden, verspreizt es die Beine und bekundet stark pochenden Herzton. Die allgemeine Decke ist kühl, das Haarkleid rauh, die linke Hungergrube zur Hälfte tympanitisch gefüllt. Pansengeräusche sind auch bei langem Horchen keine wahrzunehmen. Der abgehende Kot, nur etwa 100 cm^3 , ist wässerig, gelblich und stinkend, beschreibt aber keinen Bogen, sondern läuft der Dammgrube entlang hinunter (Magendarmparese). Weder am Tiel, noch an übrigen Körperteilen sind Ödeme bemerkbar.

Sektionsbefund: Sehr mageres, nasses Fleisch, in der Bauchhöhle ca. $\frac{1}{2}$ Liter gelblich wässriges Exsudat. Lunge, Herz, Leber, Milz, Nieren ohne auffällige Veränderungen, Gallenblase klein, Inhalt und Schleimhaut nicht abnormal. Mägen äusserlich ohne Besonderheiten. Gedärme klein, eng, namentlich der Dünndarm, die Mesenterialfalten stark wässerig gequollen, ebenso erscheinen die Mesenterialdrüsen vermehrt feucht.

Das Blut ist anscheinend etwas heller gefärbt.

Der Labmagen enthält $\frac{1}{2}$ Liter dünnen, sandigen Brei; die ganze Fundusschleimhaut ist hochgradig sulzig serös gequollen, namentlich die Längsfalten, einzelne davon zeigen 1—2 cm dicke, ödematöse Schwellungen. (Siehe Tafel Nr. 1.) An den ödematösen Stellen erscheint die Schleimhaut sozusagen ohne Belag, ohne Epithel, schiefergrau und gelblich kleingefeldert und geadert. In der Pylorusabteilung weist die nicht besonders geschwellte Schleimhaut mehr flockigen Belag auf. Beachtenswert scheinen hier einzelne fingernagelgrosse, stark gerötete und verdickte Schleimhautstellen, die in ihrer Mitte einen kleinen, gelblichen, kaum stecknadelkopfgrossen Herd, besser Deckel (Epithelnekrose) zeigen, der sich

abheben lässt und dann darunter eine rote, rundliche Epithellücke zurücklässt (Anfänge von *ulcus rotundum*?).

Der Anfangsteil des Dünndarmes ist 4 m lang, gelbrötlich gefärbt, kontrahiert, kaum 1 cm breit und erscheint ohne Chymusgehalt, man möchte sogar glauben ohne Epithel. Der lockere, schleimige Belag fehlt, und das Darminnere zeigt eine viel glattere Beschaffenheit als der normale Darm. In dem engen Darmlumen finden sich sehr viele halberbsengrosse, gelbweissliche, teils rotdurchwirkte Knäuelchen, die sich bei näherem Betrachten als Wurmkonglomerate erweisen (*Strongylus filicollis* und *Curticei*), verfilzt mit einzelnen Futterpartikelchen; daneben sonst gar keine Futterbelege (Chymus). Hin und wieder liegen Würmer auch einzeln wie rote Fäden auf dem Darminnern herum (*flicollis*). Einzelne Darmpartien von diesen 4 Metern, umgestülpt über Reagensgläser und ins Wasser verbracht, zeigen keine Strongylen in die Darmwand eing bohrt, sondern beinahe reine Wurmklumpen am Boden des Gefässes. Darmstücke dagegen aus dem hintern Dünndarmverlaufe ergeben lockere Beschaffenheit der Schleimhaut mit sehr reichem flottierendem Wurmbehang. Vergl. Tafel I. Anscheinend die gleichen Würmer lassen sich in der Mitte des Dünndarmes und am Hüftdarmende von blossen Auge konstatieren.

Der ganze Dickdarm enthält einen wässerigen, dünnen, graugrünen bis gelblichen Brei. Die Blinddarmschleimhaut zeigt reiche, schwarze, kleinstecknadelkopfgrosse Felderung und ist daneben schiefergrau, dunkelrot blutunterlaufen. Um die Hüftdarmöffnung herum sind drei klein-kirschengrosse Abszesse. Überall kleben *Trichocephalen* an der Schleimhaut. Beim Übergang des Blinddarmes in den Grimmdarm sind sie in solcher Zahl, dass auf eine Fläche von 36 cm² vierzig Stück gezählt werden können. Im Grimmdarme dagegen findet man keine solchen mehr. Schleimhaut im Mastdarmende sehr stark gefaltet und die Faltenhöhen bläulich schwarz verfärbt.

Labmagen-Ödem-Dünndarmkatarrh.

Bakteriologisches: Material von mehreren serös geschwollenen Mesenterialdrüsen auf Gelatine und Agar geimpft und in den Brutapparat verbracht, zeitigte gar keinerlei Pilze.

Da diesfalls schon makroskopisch festzustellen war, dass der ganze Dünndarm Würmer enthielt, wurde die approximative Gesamtwurmzahl so zu bestimmen versucht, dass vom Anfange und Ende des Dünndarmes der Inhalt von je 1 Meter langen Stück dekantiert, berechnet und die aus diesem Meter gefundene Wurmzahl mit der Anzahl m. Dünndarm multipliziert wurde. Zur Kontrolle wurde der übrige Dünndarm ganz durchgespült und die Menge in toto verarbeitet. Von dem ausdekantierten Gesamt-Dünndarm-Depot (300 cm³) wurde 1 cm³ untersucht und die darin

gefundene Wurmzahl mit 300 vermehrt. Auch der gesamte Dickdarminhalt wurde dekantiert. Die gut durchgespülten und ausgestreiften Dünndarmstücke wiesen keinen Wurmbegang mehr auf.

Wurmergebnis:

In 1 cm³ Labmageninhalt: 60 ♂ Strongylus Ostertagi Stiles
84 ♀ " " "
2 Larven 2,5 u. 4 mm lang.

In 1 cm³ Fundusabstrich: 33 ♂ Strongylus Ostertagi Stiles
39 ♀ " " "
6 ♂ Strongl. retortaef. Zederi
6 ♀ " " "
14 Larven v. 1–2 mm Lge. 8 W-Eier

In 1 cm³ Pylorusabstrich: 22 ♂ Strongylus Ostertagi Stiles
20 ♀ " " "
3 ♂ Strongl. retortaef. Zederi
5 ♀ " " "
2 Larven 1 mm, 1 Wurm-Ei

Sa. in 3 cm³ Labmageninhalt: 278 Würmer, 18 Larven, 9 W.-Eier
296

Der Pylorusbelag war diesfalls schwierig zu untersuchen, er enthielt viele festverfilzte Pflanzenfaserbällchen, die sich im Wasser nicht lösten und schwer zu zerzupfen waren.

Von 1 m Anfang Dünndarm wird $\frac{1}{10}$ des Dekantier-Wurm-Depots untersucht und gefunden:
87 ♂ Strongylus Curticei Giles
102 ♀ " " "
16 ♂ Strongylus filicollis Rudolphi
17 ♀ " " "
95 Larven von 1,6–1,7 mm Länge,
0,05 mm Dicke
17 " 4–7 mm lang (filicollis)

Sa. in $\frac{1}{10}$ Meter: 222 Würmer, 112 Larven, viele Eier
334

Von 1 m Ende Dünndarm wird $\frac{1}{10}$ des Dekantier-Wurm-Depots untersucht und gefunden:
13 ♂ Strongylus Ostertagi Stiles
9 ♀ " " "
1 ♂ Strongylus Curticei Giles
5 ♀ " " "
21 ♂ Strongylus filicollis Rudolphi
44 ♀ " " "
8 ♂ Strongylus speciei novae
20 ♀ " " "
5 Larven 5–8 mm lang (filicollis)
viele Eier

Sa. in $\frac{1}{10}$ Meter: 121 Würmer, 5 Larven, 30 filicollis Eier
126

In 1 cm^3 von dem gesamten dekantierten Dünndarminhalte. Depot 300 cm^3 :	}	132 ♂ Strongylus Curticei Giles
		142 ♀ " " "
		32 ♂ Strongylus flicollis Rudolphi
		51 ♀ " " "
		100 Larven 1,5—2 mm lang
		50 " 2,7—4 mm lang flicollis

Sa. in 1 cm^3 Dünndarm-Depot: 357 Würmer, 150 Larven, ca. 300 hl.
507 100 flic. Eier

In 1 cm^3 von dem gesamten dekantierten Dickdarminhalte; Depot 700 cm^3 :	}	15 ♂ Strongylus Curticei Giles
		20 ♀ " " "
		1 ♂ Strongylus flicollis Rudolphi
		3 ♀ " " "
		2 Larven flicollis

Sa. in 1 cm^3 Dickdarminhalt: 39 Würmer, 2 Larven flic., 40 kleine,
41 80 flic. Eier

In 1 cm^3 dekant. Ende Mastdarminh.: 0 Würmer,

davon in $\frac{1}{5}cm^3$ mikroskopisch untersuchtem Inhalt:

96 kl. Wurmeier m. lebend. Embryonen

4 Tage nach der Schlachtung:

15 flicollis Eier mit 8 Furchungskugeln auf 1 Seite.

Zusammenfassung:

In 500 cm^3 Labmageninhalt: 500 . (60 + 84 + 2)	}	30,000 ♂ Strongylus Ostertagi Stiles
		42,000 ♀ " " "
		1,000 Larven.
In 100 cm^3 Fundusabstr.: 100 . (33 + 39 + 6 + 6 + 14)	}	3,300 ♂ Strongylus Ostertagi Stiles
		3,900 ♀ " " "
		600 ♂ Strongylus retortaef. Zederi
		600 ♀ " " "
		1,400 Larven
In 100 cm^3 Pylorusabstrich:	}	2,200 ♂ Strongylus Ostertagi Stiles
		2,000 ♀ " " "
		300 ♂ Strongylus retortaef. Zederi
		500 ♂ " " "
		200 Larven.

Sa. in 700 cm^3 Labmageninhalt: 85,400 Würmer, 2,600 Larven.

In 1 m Anfang Dünndarm:

10 . 222 + 112 = 2,220 Würmer, 1,120 Larven

Sa. in 35 m Dünndarm:

35 . 2,220 + 1,120 = 77,700 Würmer, 39,200 Larven = 116,900 Stück

In 1 m Ende Dünndarm:

10 . 121 + 5 = 1,210 Würmer, 50 Larven.

Sa. in 35 m Dünndarm :

35 . 1,210 + 50 = 42,350 Würmer, 1,750 Larven = 44,100 Stück

Sa. in 300 cm³ Dünndarm-Depot :

300 . 357 + 156 = 107,100 Würmer, 46,000 Larven = 153,100 Stück

Sa. in 700 cm³ Dickdarm-Depot :

700 . 39 + 2 = 27,300 Würmer, 1,400 Larven = 28,700 Stück

In diesem Dickdarmdekantier-Depot fanden sich ausserdem 2 ♂ *Anchylostomum bovis* und in 15 cm³ : 1 ♂ und 1 ♀ *Strongylus Ostertagi* Stiles, sowie 2 *Trichocephalus*-Larven.

Ferner waren im gesamten Dünndarmdepot 11 Stück Taenien (Kopf mit zwei Saugnäpfen, Hals und unreifen Proglottiden, 12—20 mm lang) (*Tania alba* ?).

Zieht man von obigen auf dreifache Weise ermittelten Wurmsummen des Dünndarmes das Mittel: 116.900

44.100

153 100

so ergibt sich Gesamtsum. Dünnd. $314.100 : 3 = 104.700$ Stück.

hiez zu Gesamt-Wurmsumme des Dickdarmes: 28.000 „

Gesamt-Wurmsumme des Labmagens: 85 000 „

Gesamter Magen-Darm-Wurmgehalt: 217.700 Stück.

Bei dieser enormen Zahl von Würmern, Wurm-Larven und Eiern scheint mir zudem noch die Erwähnung gerechtfertigt, dass die Zahlen noch höher genommen werden könnten, denn mit dem Dekantierwasser gingen hier besonders viele Wurmgebilde ab. Es betraf dies solche, die sich lange oder gar nicht senkten, also gleich schwer oder leichter als Wasser waren. Beim Untersuchen dieser Gebilde war zu konstatieren, dass es sich meist nur noch um Wurmstücke oder um geschrumpfte, in der Kutikularschicht gequollene, eierleere Exemplare handelte, die z. B. nur noch den Uterus besaßen und wo das übrige eine pulverige Masse in dem Kutikularschlauch bildete, ganz ähnlich Exemplaren, wie man sie nach zwei bis sechswöchentlichem Liegen im Wasser erhält — ohne Zweifel schon länger abgestorbene Würmer. Je weiter man in dem Darne nach rückwärts sucht, um so mehr findet man solche abgestorbene Exemplare, namentlich ♀. Die ♂ scheinen sich länger in ihrer Körperform zu erhalten. Es geht dies auch aus Aufbewahrungsversuchen von ♂ und ♀ in Wasser hervor. Tot, zusammengeknäuelte und zusammengeschrumpfte im Darminnern liegend zeigen die ♂ meist prächtig offene Bursa (dienlich zu hübschen Dauerpräparaten.) Siehe Mikrophotographie.

In dem Dickdarm dieses Rindes waren nur wenige frische schöne Exemplare von *Strongyliden* mehr zu erhalten, weitaus die meisten,

♀ *Strongylus Curticei* und *flicollis* zeigten sich eierleer oder enthielten nur noch drei bis acht Stück und diese alle mit vielen Furchungskugeln. Ein vorgefundenes ♂ Stgl. Ostertagi-Stiles war in der Cuticula ganz besonders breit gequollen und schlaff, das ♀ ebenso und dazu eierleer. ♂ *Strongylus Curticei* und *flicollis* waren indes vielfach noch sehr schlank, fest und frisch.

Die Tatsache, dass sogar bei grossem Labmagenwurmgehalt seine Wurmart meist nur wenig weit über den Labmagen hinaus, über den Zwölffingerdarm hinaus ganz selten mehr getroffen werden, ferner, dass bei sehr grossen Wurmmengen im Dünndarme, schon das Ende des Dünndarmes wenig und der Dickdarm in der Regel gar keine Würmer zu enthalten scheint, lässt an Hand auch obiger gemachter Beobachtungen den Gedanken reifen, dass die Würmer wohl in der Grosszahl im Magen und Darmselbst verdaut werden. Eine Erscheinung, ähnlich wie man dieselbe auch bei den Spulwürmern des Pferdes und in neuester Zeit auch bei den Spulwürmern beim Kalbe beobachtet hat. Vergleiche hiezu: Gasteiger (15) pag. 24: Die Spulwürmer beim Kalbe kommen bald anscheinend fast unverletzt zum Vorschein, bald aber sind sie in dem harten Kote nur als Trümmer enthalten, bald findet man nur deren Häute.

Zum Schlusse der erwähnten Untersuchungsfälle sei noch über das Wurmergebnis bei einem gesunden Schaf berichtet, das aus einer zum Schlachten bestimmten Herde von 25 Stück herausgenommen und den 16. September 1904 getötet wurde.

Sektion: Mittelfettes Fleisch, Labmageninhalt ca. 360 cm³ betragend, breiig, mit sehr wenig Sandgehalt, aber dafür mit vielen grobstückigen Maiskörnern. Die Schleimhaut blassrötlich, ein Wurmknötchen auf ca. 6 cm², nirgends Schwellung, Darm ohne Schleimhaurötung.

Wurmergebnis: In 4 cm³ Labmageninhalt:

1 ♂	<i>Strongylus</i>	Ostertagi-Stiles.
1 ♀	"	" "
1 ♂	"	retortaeformis Zederi.
1 ♀	"	" "

Sa. in 360 cm³ Labmageninhalt:

	90 ♂	<i>Strongyl.</i>	Ostertagi-Stiles.
$\frac{360}{4} \cdot 1 + 1 + 1 + = 90$	♀	"	" "
	90 ♂	"	retortaeformis Zederi.
	90 ♀	"	" "

Sa. im Labmageninhalt: 360 Strongylen: 180 Ostertagi-Stiles.
180 retortaeformis Zederi.

Die Ostertagschen Strongylen sind grösser als beim Rind, dicker, voller, mit deutlicherem Darms und meist langen Doppelpfeilen von Eiern. Die ♀ 13—14, die ♂ 7—8 mm lang.

Von den Darmdepots (Zwölffinger-, Leer-, Hüft-, Blind-, Grimm- und Mastdarm zeigt keines einen Strongylus, einzig aus der Zwölffingerdarmmasse ist ein Wurmei zu konstatieren, sowie sieben schöne Exemplare von Trematoden: *Distomum lanceolatum*.

(Fortsetzung folgt.)

Literarische Rundschau.

Die Gestaltsveränderungen des Pferdefusses infolge Stellung und Gangart. Arbeit aus dem vet.-chirurg. Institut der Universität Zürich. (Autoreferat von Dr. H. Schwyter in Bern.)

A. Allgemeines. Wie alle Organe, entwickeln sich auch die Gliedmassen des Pferdes nach den Gesetzen der Vererbung und Anpassung. Hierbei erfolgt die Anbildung aller Gliedmassenteile für ganz bestimmte Beanspruchungs- und zwar Maximalleistungsverhältnisse.

Dem Entstehen und Entwickeln der Gliedmasse liegt eine bestimmt geordnete Ernährung zu Grunde. Jede Abweichung von den normalen Beanspruchungsverhältnissen ändert dieselbe und führt zu Formveränderungen der einzelnen Gliedmassenteile. Ernährung und Wachstum werden angeregt durch Tätigkeit.

Ihre Hauptbeanspruchung erfahren die Gliedmassenknochen in Form von Druck. Die Gleichmässigkeit der Bewegung des Säftestromes in den Organen ist unter anderem auch von den in ihnen herrschenden mechanischen Druckverhältnissen abhängig. Soll somit der Gliedmassenbau normal erhalten werden, so kann dies nur dann der Fall sein, wenn die einwirkenden Druckkräfte in den Stützelementen sich so verteilen, dass sie die bestehenden Ernährungsverhältnisse nicht nachteilig beeinflussen. Diesen Anforderungen entspricht nur die normale

* — Dem schweizerischen Archiv für Tierheilkunde entnommen.