Zeitschrift: Schweizer Archiv für Tierheilkunde SAT : die Fachzeitschrift für Tierärztinnen und Tierärzte = Archives Suisses de Médecine Vétérinaire ASMV : la revue professionnelle des vétérinaires

Herausgeber: Gesellschaft Schweizer Tierärztinnen und Tierärzte

Band: 48 (1906)

Heft: 5

Artikel: Untersuchungen über die Veränderungen der Schleimhaut bei der Magen-Darmstrongylose des Rindes

Autor: Blunschy, Joseph

DOI: https://doi.org/10.5169/seals-589839

Nutzungsbedingungen

Die ETH-Bibliothek ist die Anbieterin der digitalisierten Zeitschriften auf E-Periodica. Sie besitzt keine Urheberrechte an den Zeitschriften und ist nicht verantwortlich für deren Inhalte. Die Rechte liegen in der Regel bei den Herausgebern beziehungsweise den externen Rechteinhabern. Das Veröffentlichen von Bildern in Print- und Online-Publikationen sowie auf Social Media-Kanälen oder Webseiten ist nur mit vorheriger Genehmigung der Rechteinhaber erlaubt. Mehr erfahren

Conditions d'utilisation

L'ETH Library est le fournisseur des revues numérisées. Elle ne détient aucun droit d'auteur sur les revues et n'est pas responsable de leur contenu. En règle générale, les droits sont détenus par les éditeurs ou les détenteurs de droits externes. La reproduction d'images dans des publications imprimées ou en ligne ainsi que sur des canaux de médias sociaux ou des sites web n'est autorisée qu'avec l'accord préalable des détenteurs des droits. En savoir plus

Terms of use

The ETH Library is the provider of the digitised journals. It does not own any copyrights to the journals and is not responsible for their content. The rights usually lie with the publishers or the external rights holders. Publishing images in print and online publications, as well as on social media channels or websites, is only permitted with the prior consent of the rights holders. Find out more

Download PDF: 14.07.2025

ETH-Bibliothek Zürich, E-Periodica, https://www.e-periodica.ch

SCHWEIZER-ARCHIV
FÜR
TIERHEILKUNDE.
Redaktion: E. ZSCHOKKE, E. HESS & A. BORGEAUD.

XLVIII. BAND. 5. HEFT. 1906.

Untersuchungen über die Veränderungen der Schleimhaut bei der Magen-Darmstrongylose des Rindes.

Von Dr. Joseph Blunschy, Tierarzt in Einsiedeln, Kt. Schwyz.

Einleitung.

Herr Dr. Schnyder in Horgen hat in seiner kürzlich erschienenen Arbeit über die sog. *„Kaltbrändigkeit“*, d. h. chronischer Durchfall des Rindes, als ursächliches Moment eine Magen-Darmstrongylose beschuldigt. Seine Untersuchungen erstrecken sich einerseits auf die klinischen Symptome fraglicher Krankheit, anderseits auf die in den einzelnen Darmpartien vorkommenden Wurmmengen, auf die verschiedenen Strongylidenarten, sowie deren Anheftungsformen, soweit letztere makroskopisch oder mit der Lupe wahrgenommen werden konnten.

Dem Verfasser war es indessen nicht mehr möglich, etwas näher auf die histologischen Veränderungen des Darmtraktus einzutreten.

Diese Arbeit insbesondere, wie übrigens auch diejenigen von Ostertag, Stödter, Lignières, Gasteiger, Saacke, Vogel etc. liessen es als wünschenswert erscheinen, zu prüfen, welches denn die eigentlichen Verletzungen und Veränderungen sind, welche durch Schmarotzer hervorgerufen

werden, und ob die Wahrscheinlichkeit vorliege, dass die intensiven Krankheitserscheinungen oder sogar Todesfälle direkt auf Läsionen durch Würmer zurückzuführen seien.

In der Human-, wie auch in der Tiermedizin sind schädliche Einflüsse seitens zahlreicher Schmarotzer im Darmtraktus schon längstens bekannt. Als solche werden in der Literatur insbesondere erwähnt, *mechanische Wirkungen* (Verlegen des Darmlumens, Druck, Zerstörung von Gewebe, lokale Reizung etc.), *chemische Schädigung* (Nervenreizungen) und Entzug von Nahrungsstoffen. Die Folgen hievon wären sowohl Zirkulationsstörungen und Entzündungsprozesse, als auch regressive und progressive Veränderungen. Allein genauere Darstellungen dieser Läsionen, zumal durch die kleinern Nematoden, fehlen.

Die Ausführung dieser Arbeit war mir um so mehr ermöglicht, als Herr Dr. Schnyder mir sämtliches Material, das er jeweils von seinen klinischen Fällen konserviert hatte, in sehr freundlicher und zuvorkommender Weise überlassen hat, und es mir anderseits durch seine Mithilfe vergönnt war, bei einigen frischen Fällen selber die Sektion vornehmen zu können. Ihm möge schon an dieser Stelle mein aufrichtigster Dank ausgesprochen werden.

Um die Arbeit nicht allzu sehr zu komplizieren, wurden bakteriologische Untersuchungen unterlassen, schon deshalb, weil in den von mir sezierten Fällen keine Veranlassung hiezu vorlag. Ebenso war es mir nicht mehr möglich, die Würmer selber auf Toxine und diese auf ihre Wirkung prüfen zu können. So beschränkte sich die Untersuchung lediglich auf die histologischen Veränderungen, welche durch diese Parasiten an deren Ansiedelungen auf der Schleimhaut hervorgerufen werden.

Literatur.

Im allgemeinen beziehen sich die literarischen Aufzeichnungen über die Wirkungsweise der Darmparasiten mehr auf die makroskopischen Ergebnisse, worauf gestützt allerlei Vermutungen aufgestellt werden. Da Schnyder (24) die Literatur mit Hinsicht auf das Vorkommen von Wurmseuchen eingehend besprochen, genügt es hier, nur diejenigen Notizen zu bringen, welche allenfalls Aufschluss geben können über die pathologischen Veränderungen.

Im Jahre 1890 fand Ostertag (18) im Labmagen von Rindern, deren Fleisch „wässerig" war (kachektische Wassersucht), massenhafte Wurmbrut. Der Labmagen zeigte Schwellung und Rötung und bei chronischem Verlaufe „follikuläre Geschwüre"; die Schleimhaut war „mit linsengrossen, trüben, grauen Flecken völlig übersät; diese Flecken waren rundlich, besassen durchweg eine zentrale nadelstichähnliche Öffnung und sassen im Epithel der Mucosa". Jeder Fleck enthielt einen Nematoden (Strong. contort.). Er berichtet, dass der Nematode gleichmässig in der Schleimhaut des Magens vorkomme „mit Ausnahme der Pylorusgegend". „Die durch die Anwesenheit des Wurmes bedingten Flecken sind stecknadelkopf- bis linsengross, in der Regel flach, nur ausnahmsweise dem Darmlumen zugekrümmt". Die pathogene Wirkung von Strongylus convolutus bestehe insbesondere in Nahrungsentzug und in Ausfall an verdauender Fläche und in einem Labmagenkatarrh.

Auch Saacke (21) beobachtete bei an Strongylosis gestorbenen Tieren weiter nichts als Labmagenkatarrh und follikuläre Geschwüre. Ostertag (18) glaubt, dass letztere wohl nichts anderes waren als Wurmknötchen. Die von Ostertag beschriebenen Veränderungen der Labmagenschleimhaut (Wurmknötchen, wie noch nekrotische Stellen) konnte auch Gilruth J. A., Joutland (9) 1890 bei den alljährlich wiederkehrenden seuchenhaften Kälbersterben wahrnehmen.

Spirig (25) berichtet 1896 von sehr zahlreichen an Strongylosis erkrankten Rindern; bei der Sektion bemerkte Beeler-Gams (1) in der Mucosa und Muscularis des Labmagens weisse, zum Teil tief in die Muscularis reichende Knötchen von der Grösse einer Linse oder eines Stecknadelkopfes (sogar Centimesstückgrösse). Manche dieser Neubildungen zeigten deutlich speckige Entartung, welche in eitrigen Zerfall überzugehen drohte. Schwellung und Rötung der Schleimhaut im Labmagen und Psalter. Dünndarm hochgradig in Mitleidenschaft gezogen. Stark gerötete Stellen (bis 1-Frankenstückgrösse); Schleimhaut mit zahlreichen bis auf die Muscularis reichende Defekte.

In kleinen Knötchen im Labmagen des Schafes fand Stadelmann (26) 1896 ebenfalls einen Strongylus (Strong. circumcinctus, neuer Parasit).

1900 erwähnt Vogel (30) eine parasitäre Gastritis in Nordfrankreich und England. Ursache derselben waren grosse Invasionen von Strongylus cervicornis im Labmagen; „diese rufen eine starke Entzündung der Schleimhaut hervor, wodurch diese fleckenweise nekrotisiert. . . . . Am meisten betroffen erscheinen die weitoffenstehenden Pepsindrüsen, welche auffallend deformiert aussehen, wenn die Parasiten in deren Inneres eingedrungen sind“.

Nach Stödter (27) gehört Strongylus contortus Rud., der sich im Labmagen und Zwölffingerdarm des Schafes, wie auch im Labmagen junger und älterer Rinder aufhält, in Deutschland zu den gefürchtetsten tierischen Parasiten. „Indem er der Labmagenschleimhaut der Lämmer Blut entzieht, bedingt er in vielen Fällen eine perniziöse Anämie der Wirtstiere. . . . . Die Farbe des Wurmes ist eine graue oder graurote, je nachdem, ob wenig oder viel Blut des Wirtstieres von den Parasiten aufgesogen ist“.

Auch Strongylus Ostertagi soll nach drei Richtungen hin einen schädigenden Einfluss haben:

a) entzieht er dem Wirtstiere Nahrung;

b) erzeugt er, weil er die Labmagenschleimhaut bewohnt, einen Ausfall an verdauender Fläche;

c) bedingt er durch Störung der Verdauung einen chronischen Labmagenkatarrh etc.

Schnyder-Horgen (24) konstatierte bei kranken Tieren, dass die Labmagenschleimhaut sulzig gequollen war, namentlich die Längsfalten, von denen einzelne sogar 1—2 cm dicke, ödematöse Schwellung zeigten (Labmagenödem). In allen Fällen fand er Veränderungen der Labmagenschleimhaut. „Gleichmässig oder fleckenweise gequollen und gerötet und in verschiedenen Graden übersät von etwa stecknadelkopfgrossen, grauweissen Erhabenheiten, die ein höchstens mohnsamengrosses, zentrales, helles bis gelbliches Bläschen zeigen mit wallartigem Rande (Wurmknötchen)".

Schnyder konnte auch nachweisen, dass die Würmer nicht nur in der Darmschleimhaut angebohrt sein können, sondern auch in der Pylorusschleimhaut. Pylorusschleimhautstücke, leicht abgespült und ins Wasser gebracht, zeigten viele flottierende Wurmexemplare.

Bei der Magenwurmseuche der Schafe sollen nach Hutyra und Marek (11) auf der Schleimhaut des Labmagens mitunter auch „kleine Geschwüre" gefunden werden.

Stroh-Augsburg (28) erwähnt, dass die Anwesenheit von Strongyliden im Labmagen von Rehen zu erkennen war an den charakteristischen linsengrossen, weissgrauen Flecken.

Über Veränderungen des *Darmes* schreibt Drechsler (6) schon im Jahre 1876, dass er im Dünndarm eines Rindes eine ziemlich grosse Anzahl Knötchen fand, die zum grossen Teil käsigen Inhalt zeigten. Er hielt sie anfänglich für Tuberkel, sah aber „mikroskopisch statt des embryonalen Gewebes des grauen Tuberkels fibröses Gewebe". In einigen nicht verkästen Knötchen waren Nematoden; zudem fiel in den kleinen Knötchen eine starke Gefässinjektion in die Augen.

Ebenso berichtet Bollinger (3) von ca. 430 solcher Knötchen im Dünndarm des Rindes. „Im allgemeinen be-

stehen die in der Submucosa und in den tiefern Schichten der Schleimhaut eingelagerten Knötchen aus einer äussern Bindegewebskapsel, deren innere Zone mit Rundzellen vom Charakter der Eiterkörperchen reichlich versehen ist, während das erweichte Zentrum bei den jüngsten Knötchen neben dem erwähnten Parasiten, der hier offenbar als Fremdkörper die Ursache der Knötchenbildung darstellt, aus Eiter, fettig körnigem Detritus, in den grösseren Knoten dagegen aus käsig kalkiger Masse besteht."

Auch Saacke (21), Ratz (20), Glage (10), Meyer (14) etc. bestätigen diese im submucösen Bindegewebe des Dünndarmes vorkommenden Knötchen.

Der bei Helminthiasis nodularis im Rindsdünndarm vorkommende Parasit ist nach Ströse (29), Railliet (19), Curtice (5) eine Anchylostomumlarve oder Oesophagostomumlarve.

Bei der Magen-Darmstrongylose des Rindes hat auch Schnyder (24) einige Male etliche Knötchen im Dünndarme beobachten können; diese beherbergten aber immer eine Anchylostomumlarve.

Zschokke-Zürich (32) fand 1897 bei einer mit Durchfall, Abzehrung und Tod einhergehenden Ziegenseuche auf einer Alp in Wald (Kt. Zürich) die Würmchen (Str. retortaeformis Stödter) mit dem Kopfe in der Schleimhaut steckend, aber trotzdem weder Knötchen noch Geschwüre im Darme.

Bekannt sind auch die häufigen Wurmknötchen (Str. tetracanthus) im Colon des Pferdes.

Moussu und Marotel (15) erwähnen, dass Strong. filicollis sich mehrere Millimeter tief in die Schleimhaut einbohren könne.

Nach Schnyder (24) sind die Würmer in einer Tiefe von 1—3 mm vielfach so stark verankert, dass man sie entzwei reisst beim Versuche, sie auszuheben, und dass jeweils derjenige Teil des Wurmes, der in der Schleimhaut steckt, blutig rot erscheint etc.

Gasteiger (8), der über eine Wurmerkrankung (Ascariasis) unter den Kälbern geschrieben hat, nennt als pathologische Erscheinungen des Darmes: „Darmschleimhaut in den leichten Fällen keine auffallenden Veränderungen; bei starker Invasion eher subperitoneale ramifizierte Rötungen; die Schleimhaut war glänzend und leicht gequollen.“

Nach Olt-Hamburg (17) sollen auch bei den entozoischen Follikularerkrankungen im Darme des Schweines durch Würmer sich Knötchen bilden. „Von der Eintrittsstelle bis um das Lager des Wurmes setzt eine Verkäsung des Follikels fort etc.“

Faure und Marotel (7) untersuchten die pathogene Wirkungsart einiger Nematoden, wie Strongyliden des Schafes, Sklerostomum des Pferdes, Trichocephaliden des Schweines und Ascariden des Pferdes. — Letztere (Ascariden) „üben keine pathogene Wirkung aus; die Wirkung der erstern äussert sich verschieden und zwar teils durch Blutentziehung, teils dadurch, dass die Mucosa des Darmes mechanisch verletzt wird, wodurch den Infektionserregern vom Darme her eine Eintrittspforte geschaffen wird“.

Es erscheint nach Stödter (27) „die Annahme berechtigt, dass die Labmagen-Strongyliden nicht nur durch grobanatomische Verletzungen und durch direkte Blutentziehung Gesundheitsstörungen bei den Wirtstieren bedingen, sondern dass sie ausserdem nach Art der Ascariden, Trichocephalen und Oxyuren, Toxine ausscheiden, welche schädigend auf die Blutbereitung wirken und dadurch in zweiter Linie schwere anämische Erscheinungen bei den Wirtstieren hervorrufen“.

Schon 1874 wies Bohland (2) die Giftwirkung von Anchylostomum duodenale nach, und ebenso zeigt 1894 Schaumann (22), dass auch Botrycephalus latus ein Gift absondere, während Cao (4) 1901, 1902 die Giftwirkung der Helminthen ganz bestreitet.

Später untersuchten Messineo und Calamida (15) das Toxin der Helminthen eingehend und erklären: „Die schädliche Wirkung der Helminthen auf den Organismus

ihrer Wirte beruht viel weniger auf örtlicher mechanischer Schädigung als auf der Wirkung eines von den Helminthen gebildeten spezifischen Toxins."

Auch von Linstow (31) kommt in einem Sammelreferat über die durch tierische Parasiten erzeugten toxischen Stoffe zum nämlichen Schlusse: „Viele Helminthen, und besonders Cestoden und Nematoden, enthalten ein Toxin (Leukomaïn oder Ptomaïn), welches in den Wirten eine Zerstörung der roten Blutkörperchen und Reduktion des Hämoglobins hervorruft; es entsteht eine hochgradige Anämie mit Poikilocytose, Auftreten von kernhaltigen roten Blutkörperchen und Megaloblasten; die Rollenbildung der roten Blutkörperchen fehlt; die farblosen Blutkörperchen können vermehrt sein, immer aber ist Eosinophilie derselben." (v. Linstow.)

Schnyder (24) will die Ansicht, dass Str. Ostertagi auch durch Toxine schädigend wirken könne, nicht ausschliessen; er sagt in seinen Schlussfolgerungen: „Ob die pathogene Wirkung zurückzuführen ist auf die Schleimhautverletzungen durch diese ungeheure Zahl von Parasiten oder ob es sich um eine Toxinwirkung von Seite der Würmer handelt im Sinne der von Messineo und Calamida und von Linstow bekannt gegebenen Beobachtungen und Schlussfolgerungen, kann zur Stunde noch nicht festgestellt werden. Wohl möglich, dass die Läsionen auf beide Faktoren zurückzuführen sind."

Lignières (12) behauptet, dass die Parasiten als solche ganz unschuldig seien, dass aber durch deren Verletzungen der Magen-Darmschleimhaut Eingangspforten geschaffen werden für die von ihm gezüchtete Pasteurella.

Moussu und Marotel (15) hingegen halten den Parasiten für das Wesentliche der Strongylose, stellen aber nicht in Abrede, dass von den Verletzungen, welche die Parasiten im Darmkanal hervorrufen, sekundäre Infektionen eingeleitet werden können. — Da durch anthelminthische Mittel die Sterblichkeitsziffer sank und die Kranken wieder

geheilt wurden, so könne es sich also bei dieser Krankheit um keine Pasteurella handeln.

Auch fand Lignières (12) miliare Abszesse im Darme wie solche von Schnyder in keinem Falle angegeben werden, und es erwähnt letzterer in seiner Arbeit nicht, wie Lignières, Komplikationen, als deformierende Arthritis, akute Pneumonie, Pleuritis, Peritonitis etc.

Eigene Untersuchungen.

Methodik.

Das verwendete Material, stammend von zehn klinischen Fällen von Magen-Darmstrongylose des Rindes, war z. T. ganz frisch, d. h. konnte während der Zeit, da die Untersuchungen vorgenommen wurden, gesammelt werden. Von anderem Material wurde nur das untadelhaft konservierte benützt. Die mikroskopische Technik erfordert nämlich bei kaum einem andern Organ so grosse Sorgfalt als wie gerade beim Darm; wird doch durch die geringsten Manipulationen, wie Berühren oder Abspülen der Schleimhaut, deren Epithel zerstört oder abgehoben, so dass sie für die Beurteilung histologischer Befunde gänzlich wertlos wird.

Von der Labmagenschleimhaut wurden meistens die durch Würmer hervorgerufenen Knötchen verwendet und auch vom Dünndarme, soweit es möglich war, nur solche Präparate, an welchen noch die Würmer hafteten.

Da, wo die Grössenverhältnisse es gestatteten, wurden, um die Mucosa möglichst intakt zu belassen, ganze Darmquerschnitte eingelegt.

Die Fixation der Präparate wurde vorgenommen mit Formol (4 %) und die Härtung in Alkohol mit steigender Konzentration.

Anfänglich wurde zum Einbetten das Celloidin benutzt; die Celloidinpräparate ergaben meist sehr schöne Bilder, der Nachteil war nur der, dass, wenn Würmer in der Schleim-

haut hafteten, diese sehr leicht herausfielen, so dass nur mehr der leere Wurmdefekt oder höchstens noch kleine Wurmpartikel vorhanden waren. Aus diesem Grunde wurde dann die Paraffinmethode (zuerst mit Hilfe von Toluol, dann mit Zedernöl) verwendet; dies Verfahren ermöglichte zugleich Serienschnitte herzustellen, die zum Nachweis der makroskopisch oft gar nicht sichtbaren Würmer fast unerlässlich sind.

Zur Feststellung, wie weit die Würmer in die Darmschleimhaut eindringen und auf welche Weise sie sich hier festsetzen etc., wurde in erster Linie das Präpariermikroskop mit einer achtfachen Vergrösserung benützt.

Als Tinktionsflüssigkeiten verwendete ich Hämatoxylin Delafield in stark verdünnter Lösung und Eosin. Diese Doppelfärbung musste meistens Anwendung finden, damit ein vergleichendes Studium der Degenerationen möglich war.

Zu Spezialfärbungen dienten z. B. Congorot und Ehrlichs Triacid, ersteres für Belegzellen, letzteres für eosinophile Zellen.

Aufenthaltsort und Anheftungsart der Würmer.

Im Darmtraktus der Wiederkäuer machen sich grössere Ansammlungen von Strongyliden erstmals geltend im Labmagen, während die Vormägen, soviel bis jetzt bekannt ist, gar nicht damit befallen zu sein scheinen; es ist wohl anzunehmen, dass das Pflasterepithel deren Ansiedelung verhindert.

Im *Labmagen* liegen die Würmer entweder frei im Mageninhalt oder aber auch sehr häufig auf oder in der Schleimhaut. Im Fundusteil des Labmagens haften sie höchst selten der Schleimhaut so an, dass ein freier Teil über die Schleimhaut hinausragt. Meistens stecken sie mit ihrem ganzen Körper in der Mucosa. An den betreffenden Stellen bilden sich kleine, hirsekorngrosse Erhebungen der Schleimhaut, deren Mitte immer eine zentrale, kraterförmige Vertiefung aufweist.

Schneidet man ein solches in Formalin gehärtetes Labmagenknötchen durch die zentrale Vertiefung entzwei, so gelingt es in sehr zahlreichen Fällen, namentlich bei den grösseren Knötchen, schon mit der Lupe einen typisch aufgerollten Strongylus nachweisen zu können. Der Strongylus (meistens Ostertagi) sitzt unmittelbar über der Muscularis mucosae und drängt diese letztere vielfach leicht gegen die Submucosa vor. Der Wurm selber liegt entweder in *einer* Ebene direkt über der Muscularis mucosae oder aber er ist, was viel häufiger der Fall ist, spiralig in der Mucosa aufgewunden und kann auf diese Weise die kraterförmige Vertiefung des Knötchens erreichen.

Dass die Würmer im Labmagen nur selten an der Schleimhaut flottieren, mag darin seinen Grund haben, dass diese Strongylidenarten, wie Schnyder dies erwähnt, in den Labmagenknötchen wahrscheinlich ihr Larvenstadium durchmachen, hier also längere Zeit verharren, um dann später die Knötchen zu verlassen. In dieser Wanderperiode nun können die Würmer in flottierendem Zustande wahrgenommen werden; in erster Linie könnte dies auch der Fall sein, wenn die Strongyliden noch als Embryonen in die Schleimhaut eindringen. — Aber auch Ostertag erwähnt, dass die Würmer bei geschlachteten Tieren nach kurzer Zeit die Knötchen verlassen.

Pylorus. „Während Ostertag bei einem 1½ Jahre alten Rinde, dessen Labmagenschleimhaut völlig mit Knötchen übersät war und in jedem dieser letztern einen zusammengerollten Nematoden fand, konstatierte er *keine Würmer in der Pylorusgegend*". (Stödter).

Nun aber hat Schnyder bereits schon darauf hingewiesen, dass auch an der Pylorusschleimhaut flottierende Strongyliden (meist Str. retortaeformis und Str. Curtice) vorkommen.

Ausserdem ergaben meine Untersuchungen des öfteren, dass in Präparaten aus der Pylorusschleimhaut, die makroskopisch in allen Partien ein gleichmässiges Bild präsentierte,

aufgerollte Nematoden in der Schleimhaut sitzen, die vielfach mehr als die halbe Höhe der Mucosa einnehmen. Eine Knötchenbildung ist nicht vorhanden oder so undeutlich, dass sie in den Unebenheiten der Pylorusschleimhaut gar nicht oder nur unbestimmt gesehen werden kann. — Es ist also sehr wahrscheinlich, dass bei bloss makroskopischer Betrachtung diese Tatsache übersehen wurde.

Bei der Magendarmstrongylose des Rindes beobachtet man nicht selten eine hochgradig sulzig-seröse Quellung der Labmagenschleimhaut. (*Labmagenödem*).

Dünndarm. Aus der Arbeit von Schnyder geht hervor, dass die Strongyliden im ganzen Verlaufe des Dünndarmes, wie auch Dickdarmes vorkommen können. Die Wurmmenge kann sogar 200,000 übersteigen. (Vergl. Fall 17.) Hinsichtlich der Zahl fand er den weitaus grössten Teil im eigentlichen Dünndarm; ihm folgt der Labmagen und zuletzt noch der Dickdarm. Das Coecum enthielt dagegen öfters Trichocephalen.

Anhaftende Strongyliden finden sich jedoch nur im vorderen Dünndarm, während im Dickdarm keine solchen mehr wahrzunehmen sind.

Die Grosszahl der Würmer liegen frei im Darminhalt, doch haften auch sehr viele an der Schleimhaut, so dass letztere mit flottierenden Würmern komplett übersät sein kann; dies ist namentlich der Fall bei Jungrindern, die von dieser Krankheit akut befallen sind; in chronischen Fällen sind an die Schleimhaut fixierte Exemplare meist nur mehr spärlich zu konstatieren.

Die Strongyliden stecken meistens nur mit dem Kopfteile in der Schleimhaut, vielfach aber zugleich noch mit dem Schwanzteile, so dass an der Oberfläche der Mucosa der Wurm nur mehr als kleine Öse sichtbar wird.

In einigen Fällen zeigte sich das eigentümliche Bild, dass der Wurm mit beiden Enden an der Schleimhaut flottierte und durch eine ziemlich breite Schleife in der

Mitte seines Körpers umschlungen war und auf diese Weise festgehalten wurde. Sehr wahrscheinlich hatte hier der Wurm eine Darmzotte in den obersten Partien durchbohrt, um sich so einen Fixationspunkt zu verschaffen.

Meist aber dringt der Wurm mit seinem Kopfende bis gegen die Muscularis vor und rollt sich hier auf, während sein hinteres Ende frei im Darmlumen schwebt.

Selbst ein relativ starker Zug vermag den Wurm nicht aus seiner Lage zu bringen, denn er setzt sich im Darme fest durch seine Knäuelung in der Tiefe der Mucosa.

Nur selten ist ein gerader, gestreckter Verlauf des Wurmes sichtbar; vielmehr ist der Wurm bestrebt, sofort

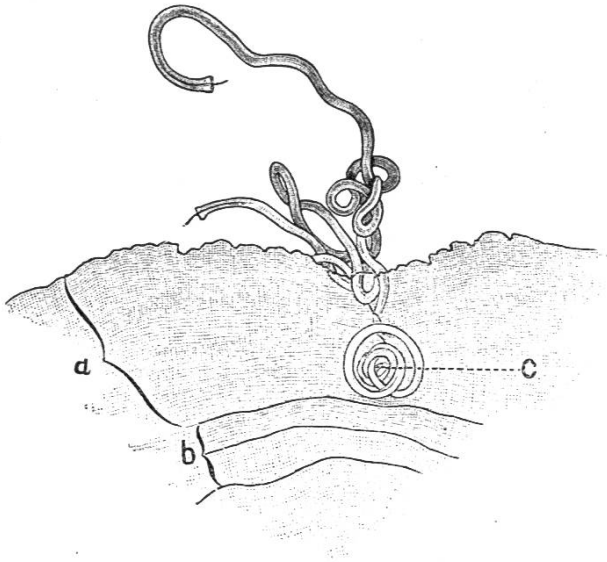

Dünndarm mit flottierenden Strongyliden.
a) Mucosa, *b)* Muscularis, *c)* zusammengerollte Nematoden mit den hinteren Körperpartien ins Darmhumen hineinragend.

nach dem Eindringen in die Schleimhaut d. h. sobald er eine gewisse Tiefe erreicht hat, sich aufzurollen. Auch rege Darmkontraktionen und durchgleitende Ingesta vermögen ihn jetzt nicht fortzureissen, wie dies sehr wahrscheinlich das Schicksal zahlreicher im Darmkanal vorkommender Strongyliden ist.

An der nämlichen Stelle können zugleich zwei oder

drei Exemplare sich in der Schleimhaut verankern (s. Figur); es entsteht diesfalls eine leichte Vertiefung der letztern.

Knötchen in der Dünndarmschleimhaut, durch zusammengerollte Strongyliden bedingt, konnten nie konstatiert werden; freilich fanden sich im Dünndarm ab und zu grössere Knötchen, die aber durch Anchylostomumlarven provoziert waren und welche nicht weiter in den Bereich meiner Untersuchungen gezogen wurden, zumal erwähnte Knötchen bereits beschrieben worden sind von Drechsler, Bollinger, Saacke, Ratz etc.

Mikroskopische Untersuchungen.

Die histologischen Veränderungen der Magen- und Darmschleimhaut bei der Strongylose des Rindes sind ausserordentlich mannigfaltig; denn einerseits kommt es doch sehr darauf an, wie lange die Krankheit schon bestanden hat, ob es sich um einen mehr chronischen oder akuten Fall gehandelt, ob eine mehr oder weniger grosse Wurminvasion stattgefunden hat. Anderseits können aber auch die verschiedenen Strongylidenarten schon an und für sich verschiedenartige pathologische Veränderungen bedingen. — Je nach der Vehemenz, mit welcher die einzelnen Würmer in die Schleimhaut eindringen, und je nach dem Ort, wo sie sich lokalisieren resp. aufzurollen beginnen, können sich die verschiedensten mikroskopischen Bilder entwickeln; auch sind die einzelnen Stadien, in welchen man progressive und regressive Veränderungen antrifft, sehr vielfältig.

Um all dies in etwas einheitlicherer Form darbieten zu können, war es nötig, die Resultate sehr zahlreicher mikroskopischer Bilder zusammenzufassen.

Auf nennenswerte Verschiedenheiten in einigen klinischen Fällen wird bei der Besprechung der einzelnen Darmpartien speziell aufmerksam gemacht werden.

Veränderungen der Labmagenschleimhaut.

Im Labmagen pflegt der Wurm in das Magengrübchen[1]) und die obersten Partien der Magendrüse einzudringen. Gelangt der Wurm hier nur bis zum Grunde des Magengrübchens, so erweitert sich nur dieses; die Auskleidung der gebildeten Wurmhöhle besteht aus lauter schleimbildenden Zylinderepithelzellen, wie solche dem Magengrübchen eigen sind. Haupt- wie Belegzellen fehlen; es ist die entsprechende Magendrüse gänzlich zur Atrophie gebracht worden.

Dringt aber der Wurm bis in die Magendrüse, findet er sich in dieser namentlich in den oberen Partien desselben aufgerollt vor, so bekleiden die Wurmhöhle nicht nur die Epithelzellen des Magengrübchens, sondern auch niedrige kubische Zellen mit ziemlich grossem Kern (Hauptzellen). Eigentliche Belegzellen aber fehlen vollständig oder es sind höchstens noch geringe Überreste derselben vorhanden, währenddem im gleichen Stadium die Belegzellen der umliegenden Magendrüsen noch in regelmässiger Anordnung und intakt erscheinen.

Nachdem nun der Wurm bis unmittelbar über die Muscularis mucosae vorgedrungen ist (ein Tiefergehen konnte ich in keinem Falle konstatieren) und eine grosse Wurmhöhle sich gebildet hat, werden die nächstliegenden Magendrüsen am Grunde eng aneinander gedrängt, während in den direkt über dem Wurm gelegenen Partien der Mucosa die einzelnen Magengrübchen und Magendrüsen weiter voneinander abzustehen kommen. Zwischen ihnen liegt ein lockeres, weitmaschiges Bindegewebsnetz, in welchem anfänglich keine

[1]) Unter Magengrübchen — Foveolae gastricae — sind zu verstehen die mit blossem Auge gerade noch sichtbaren Vertiefungen der Fundusschleimhaut, an welch erstere sich die eigentlichen Fundusdrüsen anschliessen. Die Auskleidung der Magengrübchen besteht aus einfachen Zylinderepithelien, dessen Zellen im oberflächlichen Teile mit Schleim erfüllt sind, während in den eigentlichen Fundusdrüsen zwei Epithelzellarten vorkommen, nämlich Haupt- und Belegzellen.

zellige Infiltration zu sehen ist; da Fibroblasten fehlen, kann es sich nicht um eine Wucherung der Tunica propria handeln. Die maschigen Räume müssen also durch ein eingelagertes flüssiges Medium entstanden sein, und ist es daher das nächstliegende, anzunehmen, dass, infolge Druckes seitens des Wurmes auf die umliegenden Gefässe, eine Lymphstauung in der Mucosa provoziert worden ist, welche sich natürlich in erster Linie in den oberflächlichen Partien geltend macht.

Nach und nach wird die Tunica propria auch in weiter Umgebung der Wurmhöhle gelockert und es werden dadurch die zelligen Elemente der Mucosa in die Höhe gedrängt, wodurch ein warzenähnliches Vorspringen der Schleimhaut entsteht.

Sobald nun aber der Wurm begonnen hat, sich zusammenzurollen, so sind auch schon die Epithelzellen der Wurmhöhle in Degeneration begriffen. Meist sind es zuerst die seitlichen Partien der Wurmhöhle, an denen sich Degenerationszustände geltend machen, vielfach aber auch der Grund derselben. Die Zellgrenzen werden dabei undeutlich oder verwischen sich ganz; das Protoplasma ist dunkler, schmutzig gefärbt. Die Kernfärbung ist nicht mehr in allen Partien eine gleichmässige; meist ist an der Peripherie des Kerns noch eine dunkel gefärbte Zone, und im Innern befinden sich noch einzelne Granula (Caryorhexis); es können aber auch Kerne nur mehr in ihren Umrissen wahrgenommen werden.

In der Umgebung der Wurmhöhle macht sich nun in weitern Stadien allmählich eine mässige Ansammlung von Leukozyten, darunter viele eosinophile Zellen, bemerkbar.

Je intensiver der Gewebszerfall, desto grösser die Zahl der eosinophilen Zellen, die einen förmlichen Wall um die lädierten Stellen bilden können.

Der Wurm verletzt aber auch selber das Epithel der Wurmhöhle, gelangt in die Tunica propria und bedingt ihre eine leichte Vermehrung der Leukozyten in der Umgebung,

wie insbesondere eine starke Leukozytenansammlung über der Muscularis mucosae. In der Folge scheinen auch die Belegzellen mehrerer der Wurmhöhle benachbarter Magendrüsen unterzugehen.

Die jedem Labmagenknötchen eigene *zentrale kraterförmige Vertiefung* präsentiert sich als kleines Geschwürchen. Die Epithelzellen um die Eintrittspforte des Wurmes degenerieren nach und nach; sie erscheinen anfänglich gross wie gequollen, dann verwischen sich die Zellgrenzen allmählich, das Protoplasma zerfällt; auch die Kerne degenerieren; schliesslich tritt allgemeiner Zellzerfall ein.

Der Wurm selber erweitert und lädiert die Eintrittspforte nicht sehr stark. Da der sich aufrollende und vielleicht noch wachsende Wurm die Blutzufuhr erschwert oder verhindert, so muss es notgedrungen zum Untergang der ausser Ernährung gesetzten Partien der Mucosa kommen, und ist es daher sehr begreiflich, wenn wir den stärksten Zellzerfall unmittelbar über der Wurmhöhle finden, während in den mehr seitlichen Partien derselbe geringer wird.

Inzwischen ist es nun aber auch zur Degeneration des Epithels der Wurmhöhle gekommen. Aber nicht nur dieses ist dem Untergange bestimmt, nein, es werden noch mehrere umliegende Magendrüsen in Mitleidenschaft gezogen, auch sie degenerieren nach und nach vollständig.

Die benachbarten Magendrüsen werden mehr oder weniger stark seitwärts verdrängt, ihre zur Muscularis mucosae sonst senkrechte Stellung so verändert, dass ihre Ausführungsgänge an der Oberfläche gegen die zentrale Vertiefung des Knötchens konvergieren.

Auf diese Weise entsteht oft eine scheinbare Abkapselung des Wurmes, namentlich in den seitlichen und untern Partien der Wurmhöhle, indem sich die verdrängten Magendrüsen konzentrisch anordnen.

Durch fortschreitende Degenerationen in der gesamten Mucosa hat nun die Wurmhöhle einen relativ sehr grossen

Umfang angenommen. Der Wurm als solcher umschliesst meist sehr zahlreiche zellige Elemente in den verschiedensten Stadien der Degeneration; in der Umgebung sammeln sich massenhaft Leukozyten an, so dass der Wurm schliesslich in einem Leukozytenherd drin liegen kann.

Nachdem so durch den Wurm eine ausgedehnte Destruktion des Gewebes und daran anschliessend eine intensive entzündliche Reaktion eingetreten ist, scheint derselbe das Knötchen zu verlassen. Es setzt nun offenbar eine rasche Wucherung von Fibroblasten ein, welche die Defekte der betroffenen Magendrüsen durch Bindegewebe substituiert, wobei sich die Leukozyten wieder verlieren.

Während nämlich in Präparaten von gesunden Tieren die Magendrüsen dicht gedrängt aneinander liegen und die Tunica propria zwischen den einzelnen kaum sichtbar ist, stehen bei mehreren der untersuchten Fälle die Magendrüsen öfters weit auseinander. Es bestehen oft grössere Bindegewebsherde, in denen gar keine Magendrüsen mehr vorkommen und ist als sehr wahrscheinlich anzunehmen, dass es sich hier um ausgeheilte Wurmknötchen handelt.

Die in allen Partien der Schleimhaut stattgehabte Wucherung der Tunica propria lässt mit einiger Sicherheit auf die Chronizität des Zustandes schliessen.

Es erscheint mithin die Annahme durchaus begründet, dass bei Anwesenheit vieler Knötchen auf der Labmagenschleimhaut, und wenn der Zustand chronisch ist, ein ganz bedeutender Ausfall der verdauenden Oberfläche des Magens bedingt wird. Dass schon dieser Zustand zu einer allgemeinen Ernährungsstörung führen kann, ist evident.

Anmerkung. **Ein eigentümliches Untersuchungsresultat ergab sich in den Labmagenknötchen von Fall 8 (Schnyder). — Das Präparat stammt von einem Ochsen, Fleck, 2 Jahre alt, welcher namentlich in den letzten 14 Tagen ausgeprägte Krankheitserscheinungen aufwies.**

In der ganzen Ausdehnung der Wurmknötchen, deren sämtliche Partien einen akuten Gewebszerfall aufweisen, liegen massenhaft intensiv rot gefärbte Granula, ganz ähnlich denjenigen eosinophiler Leukozyten.

Es ersetzen dieselben sogar grössere Abschnitte der Magendrüsen, von welchen oft nur mehr die Kerne, aber nicht mehr das Protoplasma sichtbar ist. Man wird zur Ansicht gedrängt, dass fragliche Granula ins Gewebe gelangten durch Austritt aus den Hauptzellen oder durch Zerfall der letztern. Die in ihrer Struktur noch erhaltenen Magendrüsen im Bereiche des Wurmknötchens zeigen nämlich an der innern Zone der Hauptzellen deutliche Granulation, die von oben nach unten immer typischer wird und eine grössere Affinität hat zu Eosin und Triacid. Am Grunde der Magendrüsen sind diese roten Granula (Sekretgranula ?) in den Zellen isoliert und von verschiedener Grösse. Vielfach glaubt man einen Zerfall solcher Hauptzellen und den Austritt von Granula direkt beobachten zu können. Eigentümlich ist jedenfalls, dass da, wo sehr viele freie Granula im Gewebe vorkommen, die Beschaffenheit der Hauptzellen eine ganz andere ist; es fehlt ihnen jegliche Körnelung; das Protoplosma hat seine Affinität zu den Anilinfarben verloren, es ist dunkler geworden.

Man könnte diese Granula allerdings auch auffassen als von eosinophilen Zellen herstammend; doch sind, wie dies das nämliche Präparat zeigt, die Granula der eosinophilen Zellen des Rindes bedeutend kleiner als die fraglichen Granula.

Auch könnte man sich fragen, ob es sich nicht etwa handeln würde um *rote Blutkörperchen,* die unter pathologischen Verhältnissen mannigfaltige Abnormitäten der Form darbieten können (Poikilozyten). Es muss aber ausdrücklich betont werden, dass sämtliche oben erwähnte Granula von ganz runder Gestalt sind, keine Schrumpfungen, keine Stechapfelformen aufweisen und im Gegensatz zu den roten Blutkörperchen, die sich nur schwach tingieren liessen, leuchtend rot erscheinen.

Eine Verwechslung dieser Labmagenknötchen mit *geschwellten Lymphfollikeln,* wie solche z. B. beim Schwein vorkommen sollen, ist unmöglich. Abgesehen davon, dass beim Rind die Lymphfollikel der Labmagenschleimhaut nicht so grosse Dimensionen annehmen — wenigstens ist mir solches weder aus den Lehrbüchern der pathologischen Histologie, noch aus solchen der Anatomie bekannt geworden — so spricht doch das mikroskopische Bild absolut gegen diese Vermutung, da wir im Knötchen meist noch Wurmpartikel, degenerierte Teile der Mucosa, wohl auch diffuse Leukozytenansammlung konstatieren können, nie aber das für einen Lymphfollikel typische retikuläre Gerüstwerk. — Lymphfollikel von bedeutendem Umfange repräsentierten sich zwar

einige Male in der Mucosa des Labmagens, ohne dass aber an der betreffenden Stelle auch nur die geringste Erhebung der Schleimhaut vorhanden war.

Anmerkung. Aber auch von anderweitigen Geschwüren lassen sich die Wurmknötchen unterscheiden wie nachfolgender Fall zeigt.

Den 26. Februar 1906 wurden dem pathologischen Institute von Tierarzt J. in C. Stücke des Labmagens und Darmes eingesandt. Diese stammten von einem ca. 5 Monate alten Rinde, das in kurzer Zeit wegen Durchfall bis zum Skelett abgemagert war und schliesslich verendete. Im nämlichen Stalle sollen schon in den Vorjahren mehrere Kälber unter den gleichen Symptomen zu Grunde gegangen sein. Ursache unbekannt; Behandlung ohne Erfolg.

Die Sektion ergab allgemeine Anämie und Gastritis acuta, haemorrhagica.

Auf der Labmagenschleimhaut, insbesondere an den Falten und am Grunde derselben sind zahlreiche makroskopisch gerade noch sichtbare kleinste Erosionen mit einem dunklen Hofe wahrzunehmen. Eigentliche Wurmknötchen mit den wallartigen Rändern sind nicht vorhanden. Es wurde dennoch Verdacht geschöpft auf Strongyliden, aber trotz genauer Untersuchung gelang es mir nie, einen Wurm zu finden.

Auch das mikroskopische Bild dieser Erosionen ist ein ganz anderes als bei den Wurmknötchen.

Wir sehen nur, dass die Mucosa oft bis in halbe Tiefe verloren gegangen ist, während die untern Partien der Mucosa noch erhalten sind und weder eine Wurmhöhle noch einen Wurm selber beherbergen. Um den Defekt, wie überhaupt in der gesamten Mucosa, starke Hyperämie und leichtes Konvergieren der umliegenden Magengrübchen. — Leukozyten fehlen vollständig.

Es präsentiert sich das Bild einer akuten Gastritis mit stellenweiser Geschwürsbildung.

Veränderungen bei Labmagenödem.

Die mikroskopische Untersuchung ergibt eine starke Lockerung der Tunica propria, so dass fast überall zwischen den Bindegewebszellen grosse Lücken sind, in denen ein flüssiges Medium sich befunden haben muss; da auch Fibrinnetze fehlen, hat hier offenbar nur Serumdurchtritt stattgefunden (Lymphstauung). Die Submucosa ist ausserordentlich erweitert; die Blutgefässe in derselben sind sehr gross, so

dass sie schon von blossem Auge leicht sichtbar sind. Jegliche Leukozyteninvasionen fehlen, ebenso wesentliche Degenerationserscheinungen.

Veränderungen der Pylorusschleimhaut.

Dass auch in der Pylorusschleimhaut Strongyliden vorkommen können, ohne indessen Knötchen zu provozieren, ist bereits erwähnt worden.

Selbst wenn der zusammengerollte Wurm mehr als die Hälfte der Mucosa einnimmt, die Wurmhöhle beinahe doppelt so gross ist als in den Labmagenknötchen, so ist dies makroskopisch keineswegs wahrzunehmen; auch wird an der Eintrittspforte des Wurmes das Gewebe nur in geringem Grade lädiert.

Über der Wurmhöhle ist die Schleimhautoberfläche nur ganz geringgradig vorgewölbt und die Muscularis mucosae etwas gegen die Submucosa verdrängt.

In der Pylorusschleimhaut sind z. T. kleine, zusammengerollte, nur mikroskopisch sichtbare Strongyliden, sehr wahrscheinlich Larvenstadien. — Einzelne Partien von Pylorusdrüsen sind zerstört worden, und es umschliesst der Nematode zahlreiche Detritusmasse. Um die Wurmhöhle befinden sich vermehrt fixe Bindegewebszellen; auch besteht, wenn sich der Wurm in den obern Partien befindet, eine deutliche Erweiterung der Blutgefässe in seiner Umgebung.

Meist sind es aber grössere, ausgebildete Strongyliden, die ihren Sitz in der Mucosa des Pylorus über der Muscularis mucosae zu haben scheinen. Auch sie dringen in die Pylorusdrüse ein, erweitern sie sehr stark, können aber auch das Epithel durchbrechen und mit ihren Schlingen die betreffende Drüse an ihrem Grunde umschliessen. In der vom Wurm gebildeten Höhle sehen wir daher zellige Elemente in Degeneration begriffen. — Detritus. — Leukozyten fehlen gänzlich.

Durch den sich zusammenrollenden Wurm werden die nächstliegenden Pylorusdrüsen verdrängt, scheinen aber im

übrigen noch intakt zu sein. Nie sah ich Leukozyten, wie im Fundusteil, auch in vorgerückten Stadien nicht.

Während wir im Labmagen meistens den Strongylus Ostertagi Stiles antreffen, kommt im Pylorus mehr Str. retortaeformis vor, und muss darum daran gedacht werden, dass diese beiden Wurmarten eben eine verschiedene Wirkung auf das Gewebe auszuüben vermögen, also nicht nur mechanisch, sondern auch toxisch wirken.

Veränderungen der Darmschleimhaut.

Bei Magen-Darmstrongylose scheint die Schleimhaut des Darmkanales in allen Partien, nicht nur etwa, wie dies im Labmagen und im Pylorus der Fall ist, an den durch die Würmer direkt lädierten Stellen, wesentliche Veränderungen aufzuweisen.

Direkte Läsionen. Im Dünndarm dringen die Würmer insbesondere in die Lymphfollikel der Peyerschen Plaques ein. Immerhin trifft man auch Würmer, die sich dadurch an der Schleimhaut fixieren, dass sie eine Darmzotte durchbrechen, so dass letztere den Körper des Wurmes, meist in dessen mittleren Partien, wie mit einer Schleife umgibt; solche Resultate ergaben nicht nur mehrere frische Präparate, sondern auch mikroskopische Dauerpräparate, welche deutlich zeigten, dass Wurmquerschnitte mitten in der Tunica propria einer Darmzottenspitze liegen können. Nachdem der Wurm durch die Mucosa eingedrungen, bohrt er sich nahe am Rande des Einzellymphknötchens ein, umschliesst allmählich den grössten Teil desselben; das übrige wird verdrängt und das Lymphknötchen erweitert sich bedeutend (siehe Figur 4). In der vom Wurm gebildeten Höhle liegen nicht nur sehr zahlreiche Epithelzellen von Lieberkühnschen Drüsen, sondern auch ganze Partien des Lymphfollikels, alles in Degeneration begriffen. An der Peripherie dieses Lymphknötchens konstatiert man starke Blutansammlung, und da wahrscheinlich auch Blutgefässe direkt lädiert werden können, kommen

gelegentlich sogar rote Blutkörperchen frei in der Wurmhöhle vor.

Im Dünndarm sah ich in keinem Falle den Wurm weiter vordringen als bis zur Muscularis; auch rollt er sich in der Darmwand nie vollständig zusammen, sondern ragt immer noch mit dem Schwanzteile ins Darmlumen hinein.

Das Epithel der Lieberkühnschen Drüsen, welche der Wurm passiert, ist grösstenteils verloren gegangen und zerstört worden; auch die Epithelzellen der nächstliegenden Darmzotten sind z. T. schon zerfallen, z. T. in Degeneration; nur am Grunde der Lieberkühnschen Drüsen sind die Epithelzellen in ihrer Struktur hie und da noch erhalten, deren Protoplasma und Kerne aber auch wesentlich verändert.

In der Tunica propria der ganzen Mucosa macht sich eine diffuse Leukozyteninvasion geltend, insbesondere in der Umgebung der Eintrittsstelle des Wurmes. — Auffallend hiebei ist die grosse Zahl der eosinophilen Zellen.

In der Folge entstehen durch den Wurm selber oder durch fortschreitenden Zerfall aller zelligen Elemente der über der Wurmhöhle gelegenen Mucosa kleinere, oft aber sogar sehr grosse Defekte in der Darmwand, und kommt es zur eigentlichen Geschwürsbildung. An gefärbten, 5–10 μ dicken Schnitten lassen sich denn schon von blossem Auge Defekte von 1/2—1 *mm* Ausdehnung erkennen; bei starker Wurminvasion können solche Wurmdefekte so nahe bei einander liegen, dass im nämlichen Präparat von 4—7 *mm* Länge zwei bis drei solcher Gewebsläsionen vorhanden sind. (Siehe Fig. 3.)

Die Würmer vermögen aber auch ganze Partien des Darmes der eigentlichen Mucosa zu entblössen. So konnte ich beispielsweise in einem Falle, wo die Grösse des Darmes es gestattete, Präparate in dessen vollem Umfange herzustellen, ersehen, dass die ganze Spitze einer Darmfalte nicht nur des Epithels, sondern auch der Tunica propria entbehrten, dass also hier ein grösserer Gewebszerfall bis über die Muscularis mucosae stattgefunden hat. Die umliegenden

Partien der Mucosa sind komplet durchsetzt von Leukozyten, insbesondere von zahlreichen eosinophilen Zellen.

Im Darmlumen sind ausser Wurmpartien sehr massige zerfallene oder degenerierte zellige Elemente und Detritusmasse.

Indirekte Läsionen.

Dünndarmschleimhaut. In allen Fällen von Magen-Darmstrongylose findet in der gesamten Mucosa eine starke diffuse Leukozyteninvasion statt, wobei insbesondere eosinophile Leukozyten in relativ sehr grosser Zahl vertreten sind. Zwar scheint die Struktur der Zotten und Krypten noch erhalten zu sein; indessen finden sich an Stelle von Darmepithelien vielfach grössere oder kleinere Protoplasmamassen. Zellgrenzen sind hier nicht mehr zu erkennen; Umrisse von Kernen sind hie und da noch erhalten; aber auch die umliegenden Zellen sind nur undeutlich und in Degeneration. Das Ganze macht den Eindruck von kleinern Koagulationsnekrosen, namentlich in den obern Partien der Darmzotten.

Auch die übrigen Schleimhautepithelien weisen Erkrankungszustände auf; vor allem fällt in die Augen eine etwas dunklere Färbung des Protoplasma, währenddem das Drüsenlumen in den tiefern Partien noch erhalten ist. Am Grunde der Lieberkühnschen Drüsen sind die Kerne noch am intensivsten gefärbt, gegen das Darmlumen zu wird aber die Tinktion derselben allmählich schwächer. Der Kern ist vielfach nur noch gekennzeichnet durch eine dunkle Peripherie und einzelne Granula in dessen Innern; das Protoplasma zeigt sich schmutzigrot gefärbt; die Zellgrenzen sind verschwommen, doch sind die Epithelzellen noch in ihrem gegenseitigen Verband.

Da nun der Dünndarm, dessen Schleimhaut dieses Bild präsentierte, eine ungemein grosse Menge Strongyliden enthielt (ca. 100,000 Exemplare), so wird man leicht zur Ansicht gedrängt, dass vielleicht von diesen Würmern Stoffe ausgeschieden wurden, die einen toxischen Einfluss auf das Gewebe ausübten.

Fragliche Präparate wurden in möglichst frischem Zustande in Formol (4 %) eingelegt, und glaube ich daher beschriebene Veränderungen nicht etwa als Kunstprodukte ansehen zu müssen, insbesondere da auch neben hochgradig veränderten Lieberkühnschen Drüsen weniger stark lädierte vorkommen und in allen Partien sehr zahlreiche Leukozyten angetroffen werden.

Bei akuten Zuständen macht sich zudem eine Hyperämie in der Mucosa geltend.

Je weiter nach rückwärts, desto mehr scheinen auch die Veränderungen zuzunehmen.

Dickdarm. Beinahe in allen von mir untersuchten Fällen bestand eine starke Affektion desselben, so dass man glauben mochte, dass hier der eigentliche Sitz der Krankheit wäre, trotzdem anhaftende Strongyliden in diesem Teile des Darmtraktus nicht mehr angetroffen werden.

Eigentliche Darmkrypten sind nur in sehr geringer Zahl vorhanden, oder es ist oft nur mehr der Grund derselben sichtbar. Zwischendrin liegen massenhaft grosse Zellen mit sehr viel Protoplasma und grossen bläschenförmigen Kernen mit nur schwacher Tinktion; fragliche Zellen haben den Typus von Endothelzellen. Welcher Art diese fast die gesamte Mucosa einnehmenden Zellen sind d. h. woher sie stammen mögen, kann nicht eruiert werden; ob es nur gequollene und verlagerte Epithelien der Darmkrypten sind oder ob es weitergehende Degenerationszustände sind, ist nicht sicher festzustellen. Da auch Anfangsstadien solcher Zustände beobachtet werden konnten, ist es denkbar, dass intra vitam hier irgendwelche Ursachen zu diesen Deformationen geführt haben müssen. — Auch ist zu betonen, dass die eosinophilen Zellen vollständig intakt erscheinen.

In einem anderen Falle wiederum sind sämtliche Krypten ganz oder teilweise untergegangen und in der oberen Hälfte der Mucosa ist meist vollständiger Gewebstod eingetreten,

aber nicht nur die Epithelien, sondern auffälligerweise öfters auch die Bindegewebszellen der Tunica propria.

Anmerkung. Man könnte einwenden, dass diese Veränderungen nicht der Wirklichkeit entsprechen, sondern als Folge unzweckmässiger Konservierung und Fixation anzusehen seien. In bezug auf die mikroskopische Technik glaube ich möglichst grosse Sorgfalt angewendet zu haben, und müsste es doch seltsam erscheinen, wenn nur in den hinteren Darmpartien dieselbe Technik, welche im Labmagen und Dünndarm stets gute Präparate lieferte, versagen würde.

Wie sind nun diese Läsionen zu erklären. Sind es wirklich die im Labmagen und Dünndarm vorkommenden sehr massenhaften Strongyliden, welche die beschriebenen Veränderungen im Darmtraktus provozieren, dann ist nur denkbar, dass das durch Gifte geschieht, entweder so, dass die Würmer giftige Stoffe absondern während des Lebens, oder aber, dass solche nach dem im Darm erfolgten Tode der Schmarotzer frei werden wie etwa die Endotoxine der Bakterien.

Würden die Würmer nur Eingangspforten schaffen für Bakterien (Pasteurella), wie solches Lignières annimmt, dann wäre nicht einzusehen, warum die Hauptveränderungen nicht da sich einstellen, wo die Würmer wirklich Läsionen erzeugen, d. h. im Magen und vorderen Dünndarm. Das ist aber nicht der Fall. Nicht nur sind die Epitheldegenerationen im vorderen Dünndarm, wo die Läsionen durch Würmer zahlreicher sind, geringer, sondern es muss auch auffallen, dass selbst gleichstarke Verwundungen im Magen von verschieden starken Degenerationen begleitet sind, je nach der ursächlichen Wurmart. Das würde schliessen lassen, dass weder die Läsion an sich, noch etwaige Infektion die Ursache der Degeneration sein kann.

Von Gasteiger wird darauf hingewiesen, dass die Wurmtoxine namentlich nach dem Tode der Schmarotzer frei werden. Nun fand schon Schnyder vom hintern Dünndarm an keine Strongyliden mehr oder doch nur tote Exemplare, und muss man in der Tat annehmen, sie werden verdaut. — Bekanntlich zeigen sogar die gewaltigen Asca-

riden vom Pferd, wenn sie im Kot abgehen, meist die Erscheinungen von Zersetzungen, so dass die Auffassung, dass tote, abgehende Würmer schon im Darm in Zersetzung übergehen, plausibel erscheint. — Hier ist es dann, wo allfällige Toxine frei werden; es wäre daher die Möglichkeit gegeben, dass sie im hintern Darmabschnitt eine stärkere Wirkung entfalten können und damit die Erscheinung der Epithelerkrankung im hinteren Darmteil erklärt.

Nahrungsaufnahme des Wurmes.

Nicht nur sind die Strongyliden befähigt, sich in die Magen- und Darmwand einzubohren und das Epithel zu durchbrechen, sondern sie schädigen auch durch Saugwirkung. Es gelang, diese Tätigkeit direkt nachzuweisen an Serienschnitten von Darmteilen mit anhaftenden Würmern. Es ist aber leicht begreiflich, dass nur durch Zufall günstige Präparate zu erzielen sind, d. h. solche, wo der Kopfteil des Wurmes in seiner Längsrichtung getroffen ist. Nur in diesem Fall kann ersehen werden, wie sich das Gewebe in der Gegend der Mundöffnung des Wurmes verhält. Namentlich war bei einem in das Magengrübchen eingedrungenen Strongylus deutlich zu beobachten, dass seine Kopfpartie unmittelbar dem Epithel der Wurmhöhle anlag. Das Epithel erschien hier leicht eingezogen d. h. die dem Wurm nächstgelegenen Epithelzellkerne waren deutlich in ihrer Lage verändert und hatten die Richtung gegen das Wurmlumen angenommen, währenddem die Stellung der übrigen Epithelzellkerne eine ganz andere, normale, geblieben war.

In ähnlicher Weise gestatteten auch andere Präparate dieselbe Deutung.

Dazu kommt, dass man in geschnittenen Würmern Körperzellen des Wirtes, namentlich rote Blutzellen, wahrnehmen konnte.

Obwohl die Tatsache von einer Grosszahl von Autoren bestätigt wird, glaubt Lignières gleichwohl die rote Farbe

der im Darmkanal oft in Knäueln vorkommenden Strongyliden rühre nicht her von roten Blutkörperchen. Allein zahlreiche bezügliche Präparate lassen hierüber absolut keinen Zweifel aufkommen. So fand ich z. B. in einem Falle den Ösophagus des Wurmes komplett gefüllt mit wohlerhaltenen roten Blutkörperchen von normaler Grösse und Gestalt. Auch in zahlreichen Querschnitten von Würmern aus der Darmschleimhaut waren ausserordentlich häufig unverkennbare rote Blutkörperchen nachzuweisen.

Von zwei Fällen standen mir zahlreiche blutig-rote Würmer frisch zur Verfügung. Hievon wurden mehrere Exemplare zwischen den Deckgläsern zerrieben und nach der Fixation mit Ehrlichs Triacid die Blutfärbung vorgenommen. Die mikroskopische Untersuchung ergab das typische Bild von Blutelementen, wie es präziser nicht erwartet werden konnte.

Es könnte freilich gegen diesen Versuch die Einwendung gemacht werden, das Blut wäre nicht im Körperinnern gewesen, sondern hätte vielleicht nur aussen an der Cuticula gehaftet.

Um auch da ein positives Resultat zu erhalten, wurden Untersuche angestellt mittels Hämolyse, wozu insbesondere eine auf ihre hämolytische Wirkung vorgeprüfte Saponinlösung Verwendung fand. Pferdeblut mit dieser Lösung vermischt ergab in zwei Minuten eine Hämolyse, die durch Zentrifugieren bestehen blieb. Nunmehr wurde ein roter Wurm in Saponinlösung gelegt und die weiteren Vorgänge mit dem Präpariermikroskop betrachtet. Nach 30 Minuten war noch keine Veränderung der Farbe des Wurmes eingetreten, während ein Tropfen Blut, das zur Kontrolle in die Nähe des Wurmes verbracht wurde, in zwei Minuten eine komplete Hämolyse zeigte. Es hatte also, wie vorauszusehen war, die Cuticula des Wurmes das Eindringen von Lösungen verhindert, während die Passage durch Mund und After offenbar sehr erschwert war. So wurde nun der Wurm in der Saponinlösung entzwei geschnitten und damit

der Lösung Zutritt zum Darminhalt gestattet. Schon nach Verlauf von kaum zwei Minuten war ein allmähliches Abblassen des Wurmes, also Hämolyse, bemerkbar. — Beiläufig mag erwähnt sein, dass die Würmer im Wasser etwa zwei Tage die rote Farbe beibehalten können und erst dann abzublassen beginnen.

Sehr oft sind grosse Partien des Wurmes vollgepfropft mit kleinen roten Granula, die sich verschieden intensiv färben. Die Vermutung liegt nahe, dass es sich auch in solchen Fällen um aufgenommene Erythrozyten handelt.

Damit soll aber nicht gesagt sein, dass die fraglichen Strongyliden reine Hämophagen sind, denn sie ernähren sich nicht nur vom Blut, sondern auch von anderen zelligen Elementen. Verletzen die Würmer aber Blutgefässe, was wohl häufig der Fall sein wird, so ist es begreiflich, dass erstere besonders da sich ihre Nahrung suchen.

Diese Ergebnisse dürften darauf hinweisen, dass *die Ernährung des Wurmes u. a. durch Saugwirkung geschieht und dass dabei auch zellige Elemente aufgenommen werden.*

Resumé.

1. Die Strongyliden, die beim Rind recht häufige Schmarotzer darstellen, siedeln sich nur im Labmagen (Fundus- und Pylorusportion) und vordern Dünndarm an.

2. In der Fundusdrüsenportion dringen die Strongyliden in die Magengrübchen und Drüsenschläuche ein, doch nie weiter als bis zur Muscularis mucosae. Hier weiten sie das Gewebe aus, indem sie sich spiralig aufrollen. Sie bedingen in der Umgebung der Wurmhöhle eine Lymphstauung (Ödem), sowie auch eine Leukozytenansammlung über der Muscularis mucosae und provozieren so kleine stecknadelkopf- bis hirsekorngrosse Knötchen mit zentralen kraterförmigen Vertiefungen, die wie kleine Geschwürchen der Schleimhaut aussehen.

3. Die Würmer verursachen in den Knötchen eine ausgebreitete Zerstörung des Gewebes und eine Invasion von Leukozyten mit hervorragender Beteiligung der eosinophilen Formen.

4. Das Ausheilen der so entstandenen Defekte vollzieht sich durch Substitution von Bindegewebe.

5. Bei chronischen Zuständen kommt es zu einer diffusen Wucherung der Tunica propria zwischen sämtlichen Magendrüsen. Diese letzteren nehmen an Zahl bis um zirka die Hälfte ab.

6. In der Pylorusdrüsenportion kommt es *nie* zu einer sichtbaren Knötchenbildung, ebenso fehlen Leukozytenansammlungen, trotzdem auch hier durch eindringende Würmer die Drüsen zerstört werden.

7. Im Dünndarm befallen die Strongyliden meist die Lymphfollikel der Peyerschen Plaques, erzeugen aber keine Knötchen etwa in der Art der Anchylostomum. Dagegen begegnet man in nächster Umgebung des Schmarotzers Degeneration und Zerfall des Epithels und der Lymphfollikel.

8. Die Strongyliden im Darmtraktus der Wiederkäuer enthalten in ihrem Verdauungsschlauch rote Blutkörperchen, ernähren sich also auch von zelligen Elementen.

9. Die Schleimhaut der hinteren Darmabteilung eines mit zahlreichen Strongyliden befallenen Rindes zeigt ausgebreiteten Ausfall und Degenerationszustände des Epithels, die sich am ehesten als Wirkung von Toxinen abgestorbener Würmer erklären lassen.

10. Die Magendarmstrongylose des Rindes („Kaltbrändigkeit") ist nicht zu identifizieren mit der von Lignières besprochenen Wurmerkrankung, denn es fehlen bei erstgenannter Krankheit sowohl miliare Abszesschen im Darm, als auch die von ihm erwähnten (klinischen) Komplikationen, wie Pleuritis, Peritonitis, Arthritiden etc.

Zum Schlusse sei es mir noch gestattet, Herrn Professor Dr. Zschokke für die freundliche Anregung und die mir erwiesenen Ratschläge meinen innigsten Dank auszusprechen. Ebenso Herrn Dr. Schnyder, Tierarzt in Horgen, für seine vielen Bemühungen und sein reges Interesse an vorliegender Arbeit.

Literaturverzeichnis.

1. Beeler zitiert Stödter.
2. Bohland zit. von Linstow.
3. Bollinger zit. Drechsler.
4. Cao zit. von Linstow.
5. Crutice zit. Müller.
6. Drechsler-München. Über einen neuen Parasiten in der Schleimhaut des Rinderdarmes (mit Zusätzen von Graff und Bollinger). D. Zeitschr. f. T. 1876, II. Bd., pag. 355.
7. Faure und Marotel. Die pathogene Wirkungsart einiger Nematoden. Rev. vét. 1902 No. 8, zit. Z. f. Fl. und M. 1903, pag. 188.
8. Gasteiger Carl. Über eine Wurmerkrankung unter den Kälbern. J. D. Zürich 1904.
9. Gilruth zit. Stödter.
10. Glage Amerikanische Knötchendärme. Z. f. Fl. und M. XII. Jahrg. 1902, pag. 381.
11. Hutyra und Marek. Spez. Pathologie und Therapie der Haussäugetiere. II. Bd. 1906.
12. Lignières. Die Pasteurellose. Berl. tier. Woch. 1899, pag. 221.
13. Messineo und Calamida. Das Toxin der Helminthen. (Rev. vét. 1902. No. 8) zit. Z. f. Fl. und M. 1903, pag. 187.
14. Meyer Werner, Dresden. Über Helminthiasis nodularis am Rindsdünndarm. Z. f. Fl. und M. 1903, pag. 349.
15. Moussu und Marotel. Behandlung der Magen-Darmstrongylose beim Schafe. (Bull. de la soc. centr. LVI. Bd. pag. 292) zit. Jahresb. d. Leist. d. Vet. 1902, pag. 131.
16. Müller-Mannheim. Aus der städtischen Fleischbeschau zu Mannheim. Mitt. d. Vereins badisch. Tierärzte 1903, pag. 150 zit. Z. f. Fl. und M. 1904, pag. 343.
17. Olt Dr., Hamburg. Die entozoischen Follikularerkrankungen im Darme des Schweines. Z. f. Fl. und M. 1898, pag. 121.
18. Ostertag. Handbuch der Fleischbeschau IV. Aufl. 1904.

Ostertag. Eine neue Strongylusart im Labmagen des Rindes Z. f. Fl. und M. 1. Jahrg. 1890, pag. 4.

19. Railliet zit. Ratz und Stödter.
dito, L'anémie pernicieuse d'origine parasitaire; zit. Jahresb. d. Leist. 1890, pag. 77.

20. Ratz Dr., Budapest. Wurmknötchen am Dünndarme. Z. f. Fl. und M. 1900. pag. 230.
dito, Über die Entstehung der Parasitenkrankheiten. Anh. f. Tierheilk. XXII pag. 202.

21. Saacke zit. Zürn.
dito, zit. Ostertag. Z. f. Fl. und M. 1890, pag. 4.

22. Schaumann zit. von Linstow.

23. Scheben L. Zur Kenntnis der Helminthiasis nodularis intestinalis des Rindes und des Schafes. Fortschritte d. Veterinärhygiene. 3. Jahrg. 1905, pag. 97—104.

24. Schnyder Dr., Horgen. Beitrag zur Kenntnis der Magen-Darmstrongylosis, der sog. Kaltbrändigkeit des Rindes. J. D. Zürich 1906.

25. Spirig. Massenerkrankung von Jungvieh durch Strongylus ventricosus. Bericht über die Tätigkeit der St. Gallisch. naturwiss. Gesell. 1898, pag. 298, zit. Jahresb. d. Leist. 1899, pag. 102.

26. Stadelmann. Über Strong. circumcinctus, einen neuen Parasiten aus dem Labmagen des Schafes. Z. f. Fl. und M. 1896, pag. 235.

27. Stödter. Die Strongyliden in dem Labmagen der gezähnten Wiederkäuer und bei Magenwurmseuche. J. D. Bern 1901.

28. Stroh G., Augsburg. Der Strongylus Ostertagi Stiles im Labmagen der Rehe. Z. f. Fl. und M. XV. Bd., pag. 163.

29 Ströse zit. Meyer.

30. Vogel. Parasitäre Gastritis bei Kälbern. (Annales de Médecine vétér. Août 1900) zit. D. t. W. 1900, pag. 412.

31. Von Linstow-Göttingen. Die durch tierische Parasiten erzeugten toxischen Stoffe. Sammelreferat v. VIII. internat. tierärztl. Kongress in Budapest 1905.

32. Zschokke zit. Stödter.

33. Zürn. Die tierischen Parasiten in und auf dem Körper unserer Haussäugetiere. 1882.

Erklärung der Abbildungen.

Fig. 1. *Labmagen* (Fundusschleimhaut) *mit Wurmknötchen.*

a) wallartige Erhebung der Mucosa,

b) zentrale Vertiefung des Wurmknötchens,

c) Wurmhöhle,

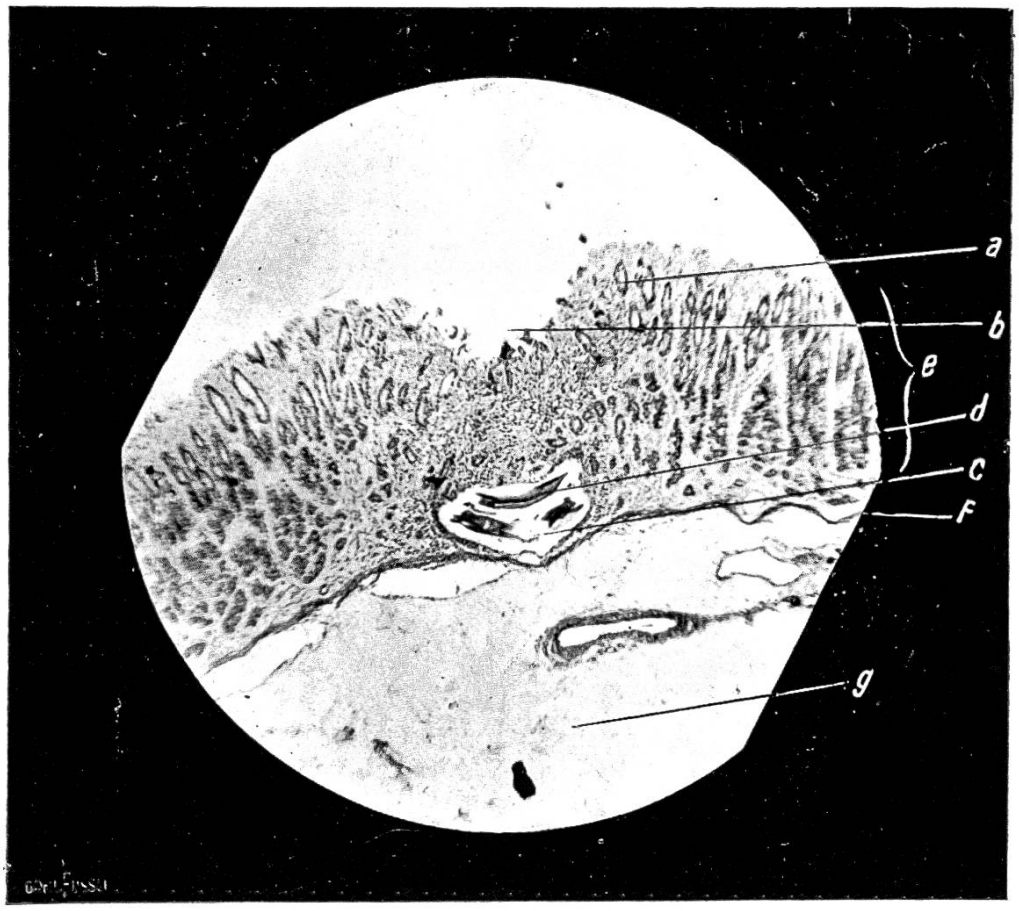

Figur 1. **Labmagen** (Fundusschleimhaut) **mit Wurmknötchen.**

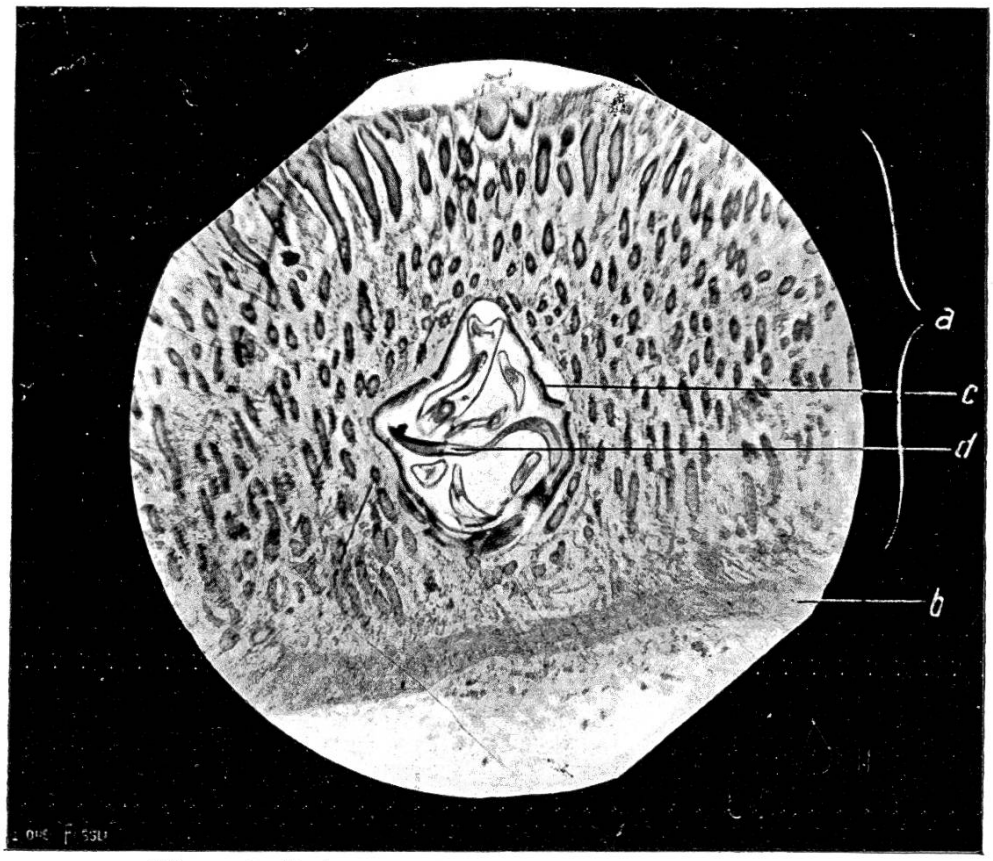

Figur 2. **Pylorusschleimhaut mit Wurmhöhle.**



Figur 3. **Dünndarm mit Wurmdefekt.**

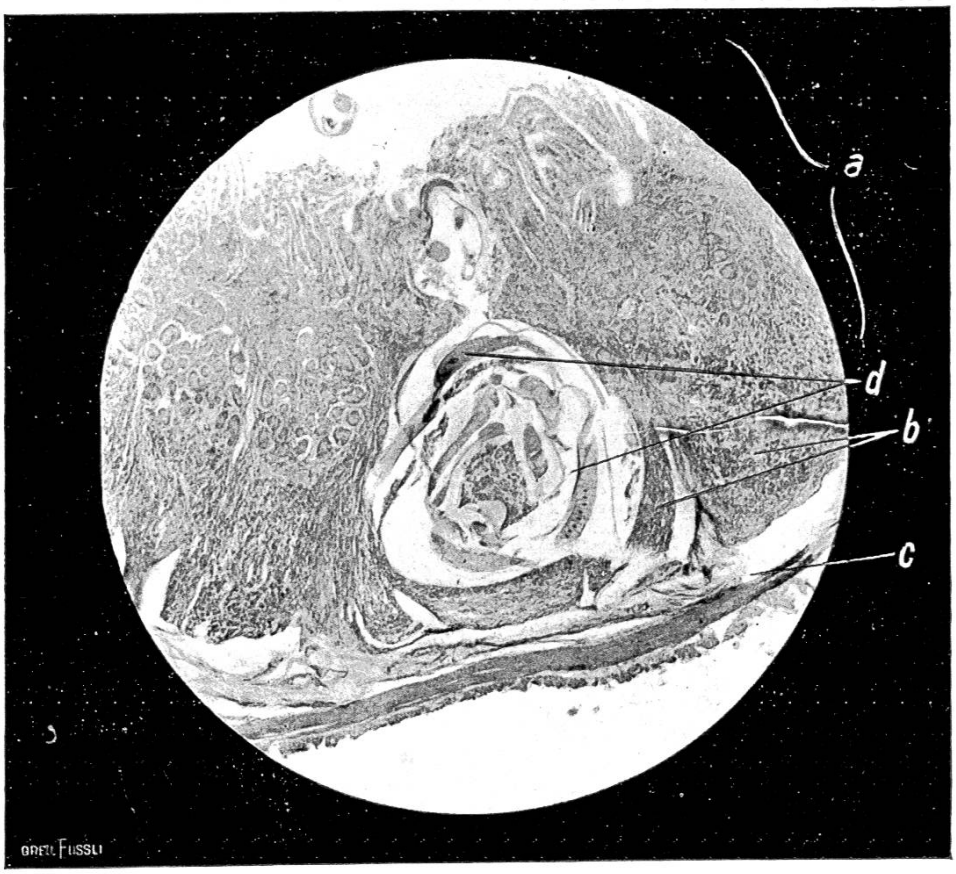

Figur 4. **Dünndarm mit Nematoden.**

d) Wurm,
e) Mucosa,
f) Muscularis mucosae,
g) Submucosa.

Fig. 2. *Pylorusschleimhaut mit Wurmhöhle;* Knötchenbildung fehlt.
a) Mucosa,
b) Muscularis mucosae,
c) durch den Wurm (*d*) erweiterte Pylorusdrüse.

Fig. 3. *Dünndarm mit Wurmdefekt.*
a) Mucosa,
b) Muscularis,
c) Lymphfollikel mit eingewanderten Nematoden (*d*),
e) Wurmdefekt.

Fig. 4. *Dünndarm mit flottierendem Nematoden.*
a) Mucosa,
b) Lymphfollikel der Peyerschen Plaques,
c) Muscularis,
d) Nematode, der die Mucosa durchdringt und zur Erweiterung und Zerstörung des betroffenen Lymphfollikels geführt hat.

Über die Ranula inflammatoria bei Kühen.

Von Dr. E. Wyssmann, Neuenegg (Bern).

Als Ranula s. Oedema inflammatorium s. Sialodochitis haemorrhagica phlegmonosa cystica s. Froschgeschwulst, französisch Grenouillette, werden bekanntlich verschiedenartige, sowohl akut als chronisch verlaufende Krankheitszustände in der Gegend des Zungenbändchens bezeichnet, die nach der Auffassung einiger Autoren Balggeschwülste (Stockfleth[1]) u. a.) oder multilokuläre Cysten [Defays[2]), Bayer[3]) u. a.] darstellen, nach anderen dagegen in einer Entzündung der Glandulae submaxillaris und sublingualis und deren Ausführungsgänge (Ductus Warthonianus und Ductus Riviniani) bestehen [Falke[4]),

[1]) Handbuch der tierärztl. Chirurgie, I. Teil, 1879. S. 116 u. 117.
[2]) Annales de méd. vét. 1871. S. 401 ff.
[3]) Lehrbuch der Veterinär-Chirurgie. 1890. S. 196.
[4]) Universallexikon der Tierarzneikunde, 1842, S. 297.