

Untersuchungen über die Evolution und Involution der Uterusmucosa vom Rind

Autor(en): **Hilty, Heinrich**

Objektyp: **Article**

Zeitschrift: **Schweizer Archiv für Tierheilkunde SAT : die Fachzeitschrift für Tierärztinnen und Tierärzte = Archives Suisses de Médecine Vétérinaire ASMV : la revue professionnelle des vétérinaires**

Band (Jahr): **50 (1908)**

Heft 5

PDF erstellt am: **15.08.2024**

Persistenter Link: <https://doi.org/10.5169/seals-589047>

Nutzungsbedingungen

Die ETH-Bibliothek ist Anbieterin der digitalisierten Zeitschriften. Sie besitzt keine Urheberrechte an den Inhalten der Zeitschriften. Die Rechte liegen in der Regel bei den Herausgebern.

Die auf der Plattform e-periodica veröffentlichten Dokumente stehen für nicht-kommerzielle Zwecke in Lehre und Forschung sowie für die private Nutzung frei zur Verfügung. Einzelne Dateien oder Ausdrucke aus diesem Angebot können zusammen mit diesen Nutzungsbedingungen und den korrekten Herkunftsbezeichnungen weitergegeben werden.

Das Veröffentlichen von Bildern in Print- und Online-Publikationen ist nur mit vorheriger Genehmigung der Rechteinhaber erlaubt. Die systematische Speicherung von Teilen des elektronischen Angebots auf anderen Servern bedarf ebenfalls des schriftlichen Einverständnisses der Rechteinhaber.

Haftungsausschluss

Alle Angaben erfolgen ohne Gewähr für Vollständigkeit oder Richtigkeit. Es wird keine Haftung übernommen für Schäden durch die Verwendung von Informationen aus diesem Online-Angebot oder durch das Fehlen von Informationen. Dies gilt auch für Inhalte Dritter, die über dieses Angebot zugänglich sind.

Untersuchungen über die Evolution und Involution der Uterusmucosa vom Rind.*)

Von Dr. Heinrich Hilty, Tierarzt von Grabs (St. Gallen).

Einleitung.

Die Form- und Texturveränderungen, welche der Uterus und seine Wand während der Gravidität und des Puerperalstadiums betreffen, sind sehr mannigfacher Art.

Während alle diese Vorgänge, die bei der Menstruation, der Schwangerschaft und während des Puerperalstadiums beim Menschen sich geltend machen, in einer grossen Anzahl von Arbeiten bekannt gegeben sind, finden wir, soweit es unsere Haustiere betrifft, in der Literatur nur wenige Angaben.

Von ersteren Arbeiten sind besonders zu erwähnen diejenigen von Friedländer (15), Kundrat (22), Engelmann (22), welche letztere interessante Befunde über das Verhalten der Mucosa in den einzelnen Monaten der Schwangerschaft, sowie über den Rückbildungsprozess der Schleimhaut nach der Geburt aufweisen. Ihnen reihen sich die Untersuchungen von Ercolani (11), Henschl (18), Kölliker (21), Langhaus (37), Schröder (30), Spiegelberg (32), Williams (36), Leopold (23) u. a. m. an.

Über den Bau der Placentae bei den Haustieren sind in neuerer Zeit namentlich die Arbeiten von Strahl ³³⁾ und Bonnet ²⁾ besonders anzuführen.

Wenn auch die Mitteilungen über die Veränderungen, welche die Uterus mucosa in der Gravidität und im Puerperalstadium durchmacht, in der neuern Zeit etwas zahlreicher geworden sind, so ist trotzdem die Zahl der untersuchten Tierformen vorläufig noch eine kleine. An literarischen Vor-

*) Auf besondern Wunsch des Herrn Prof. Dr. Hess in Bern erscheint vorliegende Arbeit in diesem Archiv.

arbeiten auf diesem Gebiet würden hier die Untersuchungen von Kiersnowski (19) und die Abhandlung von A. Noll (25) zu nennen sein.

Über die Veränderungen der Uteruswand, spez. deren Mucosa, bei den Wiederkäuern, spez. des Rindes und deren Placenta materna und foetalis, die sich von derjenigen anderer Tierarten so sehr unterscheidet, ist indes noch Weniges und Ungenaues bekannt gegeben worden. Schuld an diesem Faktor war weniger das mangelnde Interesse als die Schwierigkeit, das bezügliche Material zu erhalten. Die ausgedehnte ambulatorische Klinik hiesiger Fakultät, die mir ein grösseres Material zur Verfügung stellen konnte, gab mir infolgedessen auch Gelegenheit, die betreffenden Vorgänge am Rindsuterus, die während Gravidität und Puerperalstadium wesentliche, ins Auge springende Unterschiede in der Struktur desselben aufweisen, genauer ins Auge fassen zu können.

Die vorliegenden Untersuchungen betreffen ausschliesslich die Evolution und die Involution der mucosa uteri. Von den drei Schichten, in die die Uteruswand zerfällt, unterliegt ohne Zweifel die Schleimhaut den belangreichsten Veränderungen; wir haben hier nur an die Veränderungen zu erinnern, denen beim Rind die Karunkeln unterworfen sind. Besonders wichtig schien mir, nebst den vorübergehenden Texturveränderungen am Uterus zur Zeit der Trächtigkeit, diejenigen zu studieren, **die als bleibende dem einmal trächtig gewesenen Uterus sein Gepräge geben, an Hand deren es dem gerichtlichen Tierarzte ermöglicht werden soll, eine früher bestandene Trächtigkeit nachzuweisen.**

Nebst der Mucosa uteri unterliegt auch die mittlere Schichte, die muscularis uteri wesentlichen Veränderungen, welche letztere mehrmals bei Mensch und Tier, beim Rind speziell von C. J. Raab (28) in seiner vorzüglichen Abhandlung betitelt: „Untersuchungen über die Muskulatur des trächtigen Rindsuterus“,*) erforscht worden sind.

*) Diss. der vet.-med. Fakultät in Bern.

Kurze Bemerkungen über die Mucosa-Veränderungen bei den Wiederkäuern machen Bonnet (2), Frank (13), Schmaltz (38) und de Bruin (5) in ihren Lehrbüchern über Geburtshilfe, sowie Ercolani (11) in seiner Abhandlung betitelt: „Della glandula otricolare dell' utero e dell' organo glandulare di nuova formazione cec. 1868.“

Auf die bezüglichen Angaben werde ich jeweilen bei der Besprechung der einzelnen Abschnitte zu reden kommen.

Bevor ich zur Beschreibung der graviden und daraufhin der puerperalen Uteri übergehe, schicke ich eine Übersicht über den Bau der Uteruswand der Färse voraus.

Material und Untersuchungsmethoden.

Das Material entstammt teilweise der anatomischen Sammlung hiesigen Instituts, zum Teil verdanke ich dasselbe der Liebenswürdigkeit des Leiters hiesiger ambulatorischer Klinik, Herrn Professor Dr. Hess, ferner der Freundlichkeit meiner Kollegen, der Herren Tierärzte Dr. Mäder in Gossau und Keller in Neunkirch.

Bei der Auswahl des Materiales beobachtete ich mit grosser Vorsicht, dass die Präparate von Tieren stammten, welche nicht an Krankheiten des Uterus leidend waren. Wenn ja auch der betreffende Krankheitsvorgang histologisch kaum nachgewiesen werden kann, so wäre es immerhin schwer festzustellen, welchen Einfluss derselbe auf die weitere Entwicklung der Uterus mucosa ausüben könnte. Wo nicht das vollständige Organ erhältlich war, suchte ich wenigstens ein Stück der Uteruswand zu erhalten. Im übrigen verweise ich auf die allerdings manchmal fast wertlosen Anamnesen.

Die Präparate wurden entsprechend für Stück- oder Schnittfärbung behandelt. Als Fixierungsflüssigkeit gebrauchte ich sowohl „Müllersche“ Flüssigkeit, Formol 4⁰/₀, als auch Alkohol, wobei jedoch die beiden ersten bessere Resultate zeitigten. Die Färbung fand in üblicher Weise mit Hämatoxylin Eosin etc., statt. Zur Schnittfärbung bediente ich mich ebenfalls der Doppelfärbung Hämatoxylin Eosin, ferner auch des Borax-Carmins. Die Präparate wurden alle in Paraffin eingebettet.

Andere Stücke der in Formol gehärteten Präparate wurden auf dem Gefriermikrotom geschnitten und sodann zur spez. Fettfärbung mit „Sudan“ benetzt. Ich verwendete dabei die von Dr. Herxheimer angegebene alkalisch-alkoholische Lösung des obgenannten Farbstoffes. Dessen Anwendung war eine sehr einfache, und verweise ich diesbezüglich auf die Angaben von Engelman in seiner Abhandlung: „Über das Vorkommen von Fett in kryptorchidischen und normalen Hoden“. Das Fett färbte sich dabei gelb bis rötlich, und es schien auch mir die alkal-alkoholische Lösung die schönsten und intensivsten Bilder darzubieten.

Die Einteilung des Stoffes erfolgt naturgemäss:

- a) juveniler Uterus,
- b) gravider Uterus,
- c) puerperaler Uterus.

Bezüglich der Nomenklatur folge ich den Angaben von Strahl (33) in „Hertwigs Handbuche der vergleichenden und experimentellen Entwicklungslehre der Wirbeltiere“.

a.

Juveniler Uterus.

Das Präparat stammt von einem 17 Monat alten Rinde, das infolge eines chirurgischen Leidens notgeschlachtet werden musste.

Der vorliegende jungfräuliche Uterus (Gewicht 128 *gr*) zeigt an der Basis der Hörner eine durchschnittliche Wanddicke von 5 *mm*. Wo sich Karunkeln vorfinden, vermehrt sich die Dicke bis auf 5,9 *mm*. Dorsale, laterale, mediale, als auch die ventrale Wand weisen dieselben Maße auf.

Die Oberfläche der Uterus mucosa, von spärlichem weisslichem Schleim bedeckt, verrät glattes, gelb-weissliches, wenig glänzendes Aussehen. Die in 5 Längsreihen angeordneten, gleichmässig gelblich erscheinenden Karunkelanlagen, welche letztere mit breiter Basis aufsitzen, zeigen alle mehr oder weniger ausgesprochene länglich-ovale Formen, deren Längsaxe parallel zur Längsaxe der Uterushörner verläuft. Die

Karunkel des corpus uteri sind durchschnittlich etwas stärker gebildet, als diejenigen der cornua uteri.

Frank (12) gibt nachstehende Masse derselben an: Länge 17 mm, Breite 8 mm, Höhe 3 mm; demgegenüber finde ich die bestentwickelten Karunkeln nur von 6 mm Länge, 3 mm Breite und 2,5 mm Höhe.

Frank bezeichnet dieselben als meist ovale, convexe Erhöhungen, deren Umgebung wie die Uterus mucosa gefärbt ist, deren Kuppel jedoch eine weissliche Verfärbung auftreten lässt, und sich ziemlich genau von der Umgebung abgrenzt.

Infolge der sehr verschiedenen Entwicklungsgrade der Karunkeln ist es unmöglich, die Anzahl derselben genau zu bestimmen. Es sei hier nur bemerkt, dass die von Frank festgestellte Anzahl für mein Präparat zu niedrig gegriffen ist.

Einleitend zur Beschreibung der mikroskopischen Verhältnisse muss darauf hingewiesen werden, dass bezüglich der Struktur der Uteruswand, dieselbe in **Karunkelbezirke** = Kb. und **Karunkelzwischenbezirke** = Kzb. einzuteilen ist. Diese Einteilung soll durch die ganze Arbeit Anwendung finden.

Mikroskopisches.

In den Karunkelbezirken, welchen, wie der Name andeutet, die Karunkeln aufsitzen, die beim graviden Uterus eine starke Umwandlung durchmachen, erscheint die eigentliche Muscularis uteri von der Muscularis mucosae durch ein deutliches, bindegewebiges Stratum, die von Ellenberger (9) gedeutete Submucosa, bezüglich das Stratum vasculare nach Kreitzner, hinreichend differenziert (vide Fig. I).

Dieses Stratum vasculare tritt nur in genannten Bezirken als vollständig eigene Schichte hervor, währendem es in den Karunkelzwischenbezirken in Form von grössern und kleinern bindegewebigen Nestern zwischen beiden Muskelschichten zu Gesichte kommt. Selbst im Karunkelbezirk zeigen sich zwischen Muscularis mucosae und mucosae uteri dünne, meist senkrecht zur Innenfläche führende verbindende Muskel-

bündel; in den Zwischenbezirken sind beide genannten Muskelschichten meist in weiter Ausdehnung miteinander in Verbindung, so dass die Uteruswand an solchen Stellen bei Betrachtung der Schnitte mit blossem Auge oder mit der Lupe betrachtet, aus einer gemeinsamen Muscularis zusammengesetzt erscheint. Dieser Umstand trug Wesentliches zur Streitfrage des Vorkommens einer Submucosa bei, welche Frage dann Ellenberger (9) in bejahendem Sinne beantwortete.

Je nach der Grösse der einzelnen Karunkeln zeigt sich auch das Stratum vasculare im Karunkelbezirk verschieden stark entwickelt. Infolgedessen stärkerer Ausbildung an dieser Stelle zeigt sich die Muscularis mucosae jeweilen gegen die Innenfläche der Mucosa zu verschieden vorgewölbt. Deswegen erhält die Muscularis mucosae auf parallel zur Karunkelreihe geführten Schnitten einen mehr wellenförmigen Verlauf. Währendem wie Ellenberger betont, ferner Henle (9) und Frey erwähnen, die Muscularis mucosae in wechselseitigem Austausch ihrer Elemente mit der Drüsenschichte bzw. in innigstem Zusammenhange mit derselben steht, ist die Abgrenzung der Muscularis uteri gegenüber den angrenzenden Mucosaschichten, der Submucosa oder muscularis mucosae eine scharfe, prägnant erscheinende. Auch wo Muscularis uteri und Muscularis mucosae dicht aneinander verlaufen, stellt die Richtung deren Muskelbündel eine deutliche Grenze dar, indem auf quer zur Längsaxe angebrachten Schnitten die Muscularis uteri mehr longitudinal, die Muscularis mucosae dagegen quer getroffen erscheint.

Am bindegewebigen Stratum, das auch die grösseren Blutgefässe führt und daher als Stratum vasculare bekannt ist, ist es mir entgegen dem Befunde Ellenbergers hier unmöglich eine untere und obere Abteilung zu differenzieren, dasselbe hat vielmehr überall denselben baulichen Charakter und ist vollständig frei von einzelnen Muskelfasern. Das Bindegewebe ist ziemlich dicht angeordnet, besteht zumeist aus Fibrillen mit spindelförmigen und weniger zahlreichen,

platten Bindegewebszellen. Die Gefässe sind zahlreich, sowohl Venen wie Arterien, alle werden durch dichte bindegewebige Scheiden umgeben.

Die Muscularis uteri ist hier wesentlich schwächer als die Muscularis mucosae, erstere zeigt eine durchschnittliche Dicke von 480 μ , letztere eine solche von 960 μ . Währenddem die Stärke der Muscularis uteri sive Muscularis supravascularis durchwegs constant erscheint, schwankt die Dicke der Muscularis mucosae zwischen 800 und 1280 μ , je nach Ausbreitung der Gefässschichte. Von letzterer Schichte aus ziehen schwache Bindegewebsbalken durch die Muscularis mucosae und gehen in die Drüsenschichte über. Dieselben begleiten die aufsteigenden Gefässe.

An den Stellen, wo kleinere und grössere Bindegewebszüge aus der Muscularis mucosae in die Drüsenschichte eintreten, bildet diese Muskelschichte entsprechende trichterförmige Vertiefungen, indem wie Ellenberger (9) bereits erwähnt die Balken nach innen zu breiter und lockerer werden. Bis in diese Vertiefungen erstrecken sich in den Karunkelzwischenbezirken die blinden Drüsenenden. Ich will nun noch besonders darauf aufmerksam machen, dass die Muscularis mucosae in bezug auf Ausdehnung und Bau in beiden Bezirken keine speziellen Verschiedenheiten aufweist.

Bezüglich der Einteilung der Innenschicht der Mucosa halte ich mich an die Angaben von Ellenberger (9), welcher von aussen nach innen ein Stratum fibrillare, ein Stratum reticulare, und ein Stratum subepitheliale sive cellulare unterscheidet. Letzterem liegt das Epithel auf.

Was die Ausbreitung des Stratum fibrillare betrifft, so stimmt dasselbe an Präparaten juveniler Tiere ziemlich genau mit dem die Drüsenenden enthaltenden Mucosateil überein. Karunkel- und Karunkelzwischenbezirk verhalten sich bez. ihrer Struktur hier wesentlich verschieden. Das Stratum fibrillare, aus stärkern, etwas locker geordneten Bindegewebszügen mit aufsitzenden ziemlich zahlreichen Spindelzellen und

weniger häufigern platten Zellen sich zusammensetzend, hat seinen Ursprung in den aus der *Muscularis mucosae* tretenden Bindegewebsbalken, welche letztere im Karunkelzwischenbezirk sich mehr horizontal ausbreiten. Dagegen in der Mitte des Karunkelbezirks nehmen die etwas zahlreichern Fibrillen eher senkrechten, zum Karunkel aufstrebenden Verlauf. Sie bilden hier, da die Drüsenenden fehlen, einen sanduhrförmigen drüsenfreien Abschnitt (vide Fig. I). Die Fibrillen dieses Abschnittes breiten sich nach innen zu fächerförmig aus, lockern sich unter Zunahme der spindelförmigen und speziell der platten Bindegewebszellen. Je näher der Karunkel, d. h. gegen die Oberfläche der Schleimhaut zu, um so stärker wird der Zellenreichtum, bis sich endlich Zelle an Zelle lagert. Diese dichte Zellanhäufung an der Peripherie des Karunkelbezirks, welche mit der Lupe oder sogar mit unbewaffnetem Auge zumeist in Form einer dunklen fast halbkreisförmigen Zone hervortritt, entspricht dem hier vorgebildeten Karunkel (vide Fig. I).

Entgegen der Beschreibung *Ellenbergers* (9), nach welcher vereinzelte Muskelfasern und Muskelzellen von der *Muscularis mucosae* aus an die blinden Drüsenenden gehen, konnte ich höchstens ein Anliegen beider Teile beobachten. Stets finden sich dazwischen noch einzelne Bindegewebsfibrillen.

Das *Stratum reticulare* des Karunkelzwischenbezirks, das sich durch ein feines Maschenwerk von Fibrillen und spärlich eingestreuten Spindelzellen kenntlich macht, grenzt sich nach innen ziemlich scharf im *Stratum subepitheliale sive cellulare* ab. Die Struktur des Letztern im genannten Bezirke stimmt bei meinen Präparaten mit den Beobachtungen *Ellenbergers* (9) überein.

Ellenberger, beschreibt dasselbe folgendermassen: „Der oberste unmittelbar unter den Epithelien gelegene Teil der Innenschicht ist ungemein reich an Zellen. Dieselben liegen so dicht auf- und nebeneinander, dass das unterliegende Gewebe kaum zu erkennen ist. Unter ihr liegt eine an Zellen

weniger reiche Schicht, in welcher man ohne grosse Mühe ein Reticulum äusserst feiner Bindegewebsfasern erkennen kann. Nur an wenigen Stellen gelingt es äusserst zarte Bindegewebsfäden in netzartiger Verbindung zu sehen, währenddem das Zwischengewebe zwischen den Zellen körnig, punktiert erscheint.“

Nur das zuletzt erwähnte, körnig punktierte Zwischengewebe kann ich nicht sehen, dagegen finden sich im Stratum cellulare, besonders direkt unter dem Epithel zahlreiche Zellen mit granuliertem Protoplasmaleib, nämlich Rund- oder Wanderzellen. Es scheint hier in diesem Stratum, wie Ellenberger auch vermutet, eine rege Neubildung von Zellen stattzufinden. Neben diesen Zellformen treffen wir zumeist platte, mehr oder weniger protoplasmaarme Zellen mit grossen ovalen oder rundlichen Kernen an. Letztere treten in geringerer Anzahl auch im Stratum reticulare und im Stratum fibrillare auf. Das Stratum subepitheliale verzeigt an vorliegenden Serienschritten im Karunkelzwischenbezirk eine ziemlich konstante Stärke von ca. 110 μ .

Mit folgendem sei nun der **Karunkelbezirk** mit dem **aufsitzenden Karunkel**, dessen Bau noch weniger bekannt ist, genauer beschrieben.

Wie eingehends bezüglich der Grösse der einzelnen Karunkeln bei Präparaten juveniler Rinder betont wurde, bildet der Karunkelbezirk verschieden hohe nach dem Uteruslumen vorspringende, teils kugelförmige oder mehr abgeflachte Erhabenheiten. Wir treffen hier zahlreiche kleinste Erhebungen der Mucosa, welche makroskopisch kaum das Ansehen von Karunkeln verraten, dagegen mikroskopisch bez. Struktur sich vollständig den deutlich ausgebildeten Karunkeln identisch erweisen. Schon makroskopisch beobachtet man an Vertikalschnitten dieser verschiedenartig geformten Karunkeln eine bei Hämatoxylinfärbung besonders scharf hervortretende dunkle subepitheliale Zone, welche eine kappenartige bis mondsichelartige Gestalt besitzt. Seitlich geht diese Zone in das

ebenfalls dunkel erscheinende Stratum cellulare des Karunkelzwischenbezirks über.

Je nach der Grösse der einzelnen Karunkeln verbreitert sich das Stratum subepitheliale der Karunkelzwischenbezirke an den Seitenabschnitten des Karunkels und bildet derart sich verstärkend die soeben erwähnte kappenartige oder mond-sichelförmige periphere Zone des Karunkelbezirks. **Der vorgebildete Karunkel hat somit seinen Ursprung in einer Verstärkung des Stratum subepitheliale.** Es findet hier eine bedeutende Neubildung seiner Elemente statt. An dieser Zunahme scheinen in erster Linie die Rundzellen beteiligt zu sein, welche direkt unter dem Epithel am zahlreichsten auftreten. Dieses verstärkte Stratum cellulare i. c. der vorgebildete Karunkel, erreicht in meinen Präparaten eine maximale Höhe von 2560 μ . Auf Vertikalschnitten, die parallel zur Längsaxe der Karunkeln angelegt sind, bemerkt man an verschiedenen Stellen leichte Erhabenheiten der Mucosainnenfläche, welche letztere in einer beginnenden Verstärkung des Stratum subepitheliale bestehen, somit ebenfalls als vorgebildete Karunkeln aufzufassen sind, die jedoch makroskopisch der Beobachtung entgehen. Demnach wäre es geradezu unmöglich auf letzterem Wege die Anzahl der Karunkeln im Uterus der Färse festzustellen. Auch ist es begreiflich, dass während der Gravidität normal sich nur eine kleine Anzahl derselben zum eigentlichen Karunkel ausbildet, dass dabei eine Menge der veranlagten, auf Kosten der im Wachstum begriffenen Karunkeln der Rückbildung anheimfallen. Andererseits ist zu betonen, dass sich an jeder Stelle der Schleimhautinnenfläche durch eine beginnende Verdickung des Stratum cellulare Karunkeln bilden können. Den Beweis hiefür liefert das Vorkommen der sogenannten **accessorischen Placentae uterinae** bei der Kuh, welcher Frank (12) und de Bruin (5) in ihren Lehrbüchern über Geburtshilfe besonders Erwähnung tun. Auch in meiner Sammlung besitze ich ein sehr schönes diesbezügliches Präparat.

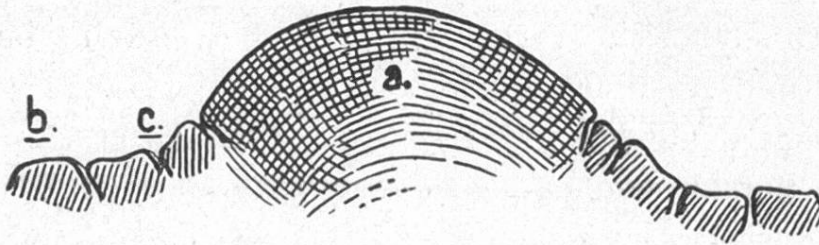
Die zusammensetzenden Elemente der vorgebildeten Karunkeln entsprechen vollständig denjenigen des Stratum subepitheliale der Karunkelzwischenbezirke. Ein typischer Unterschied besteht bez. Struktur und Verteilung der Drüsentubuli.

Ellenberger (9) erwähnt in seiner vergleichenden Histologie über die Karunkeln bei den Wiederkäuern folgendes: „Das Grundgewebe derselben besteht aus zellenreichem retikulärem Gewebe, das von zahlreichen schwachgeschlängelten Gefässen durchzogen wird, die nach der Oberfläche verlaufen und sich hier in Kapillaren auflösen. Die Drüsen fehlen hier ganz und gar. Dieselben hören am Seitenrande der Karunkeln auf, ev. erstrecken sich indes mit ihren blinden Enden in die zentralen Teile derselben hinein, so dass die Lage der Drüsen an diesen Stellen nicht parallel, sondern mehr fächerförmig ist.“

Dieser kurzen Beschreibung Ellenbergers sei Nachstehendes beigefügt. Die Ausführungsgänge der Uterindrüsen finden sich nur an den Seitenabschnitten des Karunkels. Dieselben bilden somit um den Karunkel eine kreisförmige oder mehr ellipsoide Anordnung. Der grösste hier feststellbare Durchmesser der drüsenfreien Zone weist 3840 μ auf. Entsprechend diesem Fehlen der Drüsenausführungsgänge unterscheidet sich die glatte Oberfläche des Hauptabschnittes der Karunkel histologisch sehr deutlich von den Mucosa-Bezirken der Karunkelzwischenbezirke, welche letztere sich durch die wellenförmige Beschaffenheit der Innenfläche auszeichnen.

Die dem Karunkel zunächst gelegenen Drüsenausführungsgänge verlaufen allseitig in schräg oder senkrecht zur Oberfläche der Schleimhaut verlaufenden Richtung in die Propria mucosae. Dieselben nähern sich in den tiefern Abschnitten jedoch niemals vollständig, sondern bilden hier eine von der Muscularis mucosae bis an die Oberfläche des Karunkels sich erstreckende, in Präparaten von noch nicht trüchtig gewesenen Tieren, stets vorhandene, drüsenfreie Zone. Diese

Zone trägt meist infolge ihrer Begrenzung Sanduhrform.
(Vide Skizze.)



a. Karunkelbezirk. b. Karunkelzwischenbezirk.
c. Drüsenausführungsgang.

Das die Innenfläche der Uterusmucosa bedeckende Epithel besteht, wie Ellenberger angibt, aus einer fest zusammenhängenden Schichte hoher zylindrischer Epithelzellen mit blassem Protoplasmaleib, in welchem der etwas längliche Kern basalständig ist. Die Stärke der Epithelschicht beträgt am Karunkelzwischenbezirk 16—18 μ , am Karunkelbezirk selbst bis 24 μ . Die trichterförmigen Ausführungsgänge der Drüsen münden übereinstimmend senkrecht zur Epithelbekleidung der Mucosa.

Über die Uterindrüsen, zu deren Beschreibung ich nun übergehe, und deren Anordnung in der Uterusmucosa soviel Interessantes bietet, schreibt Ellenberger wörtlich folgendes: „Der oberste, bzw. innerste Teil der Drüsen, der sog. Ausführungsgang steigt gerade, meist senkrecht zur Oberfläche, während der tiefere Teil, die eigentliche Drüse, in den verschiedensten Lagen angetroffen wird, so dass derselbe manchmal sogar horizontal, d. h. parallel der Oberfläche gelagert ist. Die Drüsen bleiben während des ganzen Verlaufs von gleichem Durchmesser und teilen sich nicht selten in zwei oder drei Äste, welche unter Umständen wieder Zweige abgeben. Manchmal zeigen die Drüsen auch kleine Ausbuchtungen und säckchenförmige Anhänge. Einzelne Enden der Drüsen senken sich in die Muskelschichte ein.“

Nach meinen Untersuchungen ist diesen Angaben noch beizufügen:

Die Beschreibung *Ellenbergers* entspricht im allgemeinen dem Bau der Drüsen im Karunkelzwischenbezirk, im Karunkelbezirk verhalten sich die Drüsentubuli bez. Verlauf und Ausbreitung vielfach anders.

Recht deutlich können wir an allen Drüsen zwei Abschnitte unterscheiden, die Drüsenausführungsgänge und die eigentlichen Drüsenschläuche. Die Drüsenausführungsgänge, welche nach meinen Beobachtungen hier wesentlich weiter sind als die Drüsenenden (Ausführungsgang $\frac{\text{Lumen } D \ 22}{\text{Wand } D \ 12} \mu$;
Drüsenschläuche $\frac{\text{Lumen } D \ 8}{\text{Wand } D \ 12} \mu$) verlaufen im Karunkelzwischenbezirk ganz schwach gewunden immer unter sich parallel und in senkrechter Richtung zur Mucosainnenfläche, an welcher sie stets in Form einer trichterförmigen Einstülpung des Oberflächenepithels münden (Fig. I). Es verlaufen deren meist einige, in der Anzahl 3—4, nebeneinander, sodass sie kleinere Gruppen bilden. Drüsenschläuche und Drüsenenden sind an allen Präparaten der Färse übereinstimmend auf die der *Muscularis mucosae* zunächst gelegene Schicht, das *Stratum fibrosum* lokalisiert, welches letzteres ungefähr $\frac{1}{3}$ der Innenschicht der *Mucosa*, als der *Propria mucosa*, ausmacht. Dabei schmiegen sich die Drüsenenden im Karunkelzwischenbezirk den Unebenheiten der *Muscularis mucosae* genau an. Vertikalschnitte der Uteruswand geben im Bereich des *Stratum fibrosum* eine mannigfaltige Teilung und Vervielfältigung der Drüsentubuli unter allmählicher Abnahme ihrer Luminadurchmesser zu erkennen. Der senkrechte Verlauf der Tubuli zur *Muscularis mucosae* wird dabei allgemein beibehalten. Parallel zur Oberfläche verlaufende Schläuche, wie sie *Ellenberger* wahrgenommen hat, kann ich nicht sehen. Der Verlauf der Drüsenschläuche verrät am Karunkelzwischenbezirk dieser Präparate einen besonders bei Lupenvergrößerungen deutlich hervortretenden

ausgesprochen streifigen Charakter. Auch finde ich eine wesentlich zahlreichere Teilung an den Tubulis als Ellenberger sie angibt. Je näher der Muscularis mucosae, um so ergiebiger ist dieselbe. Der allgemeine Charakter der Teilung ist ein gabeliger, d. h. dieselbe vollzieht sich stets unter spitzem Winkel. Einzelne dieser primären Gabeln enden bald blind, andere teilen sich wieder, bilden sekundäre, tertiäre und mehrteilige Schläuche. Indem diese frischen Zweige anfänglich wenig divergierende Richtung annehmen, ändern sie alsbald dieselbe und verlaufen bis zur nächsten Gabelung fast vollständig parallel zu einander, sowie senkrecht zur Innenfläche. Sekundäre, tertiäre und mehrteilige Tubuli verlaufen spirilig. Währenddem die horizontale Distanz nebeneinander gelegener Gruppen der Ausführungsgänge durchschnittlich 240μ beträgt, liegen die Drüsenenden div. Gruppen durchschnittlich 30μ auseinander. Die Distanz der Ausführungsgänge ein und derselben Gruppe beträgt meist ca. 50μ , die der Drüsenenden $16 - 18 \mu$. Diese Maße sprechen deutlich für eine starke, vielfältige Gabelung der Drüsen-schläuche. Die blinden Enden der Schläuche weisen teilweise eine geringgradige mehr kolbenähnliche Erweiterung auf.

Wie bereits eingehends angegeben, gestaltet sich die **Verbreitung der Uterinschläuche im Karunkelbezirk verschiedentlich anders**. Einmal fehlen solche am vorgebildeten Karunkel fast vollständig, nur dessen periphere Zone weist solche auf (Fig. I). Die an der peripheren Zone des Karunkels mündenden Ausführungsgänge verlaufen allseitig in mehr zentripentaler Richtung gegen die Basis desselben zu. Diese Schläuche bedecken jedoch nicht vollständig die Innenfläche der Propria des Karunkelbezirks, sondern lassen stets eine zentrale Zone frei. Diese drüsenfreie Zone breitet sich meist sanduhrförmig und in senkrechter Richtung von der Muscularis mucosae entspringend, gegen die Innenfläche des Karunkels zu aus (Fig. I). Die, in Form eines nach innen gerichteten konvexen Bogens, auftretenden Drüsen-

enden weisen hier eine kleinste horizontale Entfernung (kleinster Durchmesser der drüsenfreien Zone) von 480 μ auf. Entsprechend dieser Verteilung liegen die Tubuli im Karunkelbezirk der Muscularis mucosae nicht an, sondern letztere wird begrenzt durch eine drüsenfreie Zone der Propria mucosae. Infolge des bogenförmigen Verlaufes der Drüsenschläuche im Karunkelbezirk sind dieselben hier wesentlich länger als im Karunkelzwischenbezirk. Entsprechend dieser Ausdehnung erscheinen auch die Ausführungsgänge von merklich grösserem Lumendurchmesser. An der Grenze zwischen beiden Bezirken macht sich ein allmählicher Übergang von der mehr zentripetalen Richtung zur senkrechten an den Tubuli bemerkbar. Trotzdem verlaufen auch die Ausführungsgänge der Tubuli des Karunkelbezirks zueinander parallel. Die Teilung der Tubuli entspricht derjenigen des Karunkelzwischenbezirks, mit der einzigen Ausnahme, dass dieselbe hier, entsprechend den längern Drüsenschläuchen, bedeutender erscheint, sowie weiter nach innen ihren Anfang nimmt.

Ein hohes, zylindrisches Epithel, das Analogon zum Oberflächenepithel, kleidet die Drüsentubuli aus. Während Gerlach, Scanzoni, Schröder und Reichert dasselbe noch als Pflasterepithel bezeichnen, führt es Ellenberger mit vollem Recht als Zylinderepithel auf. Die Epithelzellen der Drüsenausführungsgänge sind nur um Weniges höher als die der Drüsenschläuche. Die Umrisse der Zellen erscheinen sehr deutlich; deren Kerne zeigen ovale Formen.

Bezüglich der bindegewebigen Scheiden der Drüsentubuli äussert sich Ellenberger (9) dahin, dass die Ausführungsgänge eine einfache, die Drüsenenden dagegen eine mehrschichtige Scheide aufweisen. Ich kann dieser Ansicht nicht beipflichten, indem gerade hier die Ausführungsgänge von wesentlich stärkern bindegewebigen Scheiden umgeben sind.

Der in vorstehendem geschilderte Bau der Uteruswand wird noch kompliziert durch die Verbreitung der Gefässe, an welcher letzteren der Uterus bekanntlich sehr reich ist.

Ellenberger (9) bringt hierüber folgendes: Die Arterien treten mit dem ligam. latum, zwischen dessen beiden Platten sie verlaufen, an den Uterus. Die grossen Äste dringen mit starker bindegewebiger Bekleidung in die lockere Bindegewebslage, welche sich zwischen dem äussern zweischichtigen und dem innern zirkulären Muskellager befindet. Die nach aussen tretenden Zweige versorgen die äussere Muskulatur. Nach innen treten grössere Äste in gerader oder schiefer Richtung in die Ringmuskelschicht, teilen sich mehrfach in derselben. Die Drüsenschichte ist sehr reich an Gefässen, dieselben werden alle von einer bindegewebigen Scheide umgeben. Die Venen verlaufen in ganz ähnlicher Weise wie die Arterien.

Meine Untersuchungen bestätigen die Befunde Ellenbergers.

Die zwischen beiden Platten des ligam. latum an den Uterus tretende Gefässschichte ist hier von verhältnismässig geringer Ausdehnung. Die Gefässe, die von derselben an die Submucosa, das Stratum vasculare übergehen, verlaufen allgemein in ziemlich senkrechter Richtung zur Längsachse des Uterushornes. Die grösseren Arterien des Stratum vasculare, die erhebliche Kaliber aufweisen, verlaufen parallel zu demselben. Diese Arterien senden nach der Peripherie zu, der Muscularis supravascularis, eine grosse Anzahl feinerer Gefässe, die in die wenig entwickelten Bindegewebssepta der genannten Muskellage eintreten und sich darin vielfach verzweigen. Zentralwärts geben die Grenzarterien des Stratum vasculare feine Ästchen für die zirkuläre Muskellage ab, welche sie, den bindegewebigen Septa folgend, in allen Richtungen durchkreuzen. Unter ihnen befinden sich einige stärkere, welche, nachdem sie die Muscularis mucosae mit Zweigen versehen haben, in die Innenschicht der Mucosa ein-

treten. Wie eingehends bezüglich der Ausdehnung des *Stratum vasculare* betont worden, so muss hier nachgeholt werden, dass der Karunkelbezirk des genannten Stratum nicht nur die zahlreicheren Gefässe, sondern auch die stärkeren birgt, dass entsprechend dieser stärkeren Vascularisation die bindegewebige Schichte in den Karunkelbezirken jeweilen eine entsprechende Verstärkung erlangt. Die grösseren, wie die kleineren Gefässe, verraten nur geringgradige Schlängelung.

Es ist bemerkenswert, dass die grösseren Gefässe des Karunkelbezirks die *Muscularis mucosae*, wenn nicht gerade in senkrechter, so doch in schiefer Richtung durchlaufen. Dieselben, in den drüsenlosen, bindegewebigen Stamm der Innenschicht eintretend, bilden im Karunkelgewebe Unmasse kleinster Arterien und Kapillaren, welche letztere starke Schlängelung aufweisen. Je näher der Karunkelperipherie, um so zahlreicher werden dieselben. Auch im Karunkelzwischenbezirk der Innenschichte sind zahlreiche, geringes Kaliber aufweisende, das Gewebe in den verschiedensten Richtungen durchkreuzende Gefässe vorhanden. Gegen den epithelialen Überzug beider Bezirke ist die Verzweigung der arteriellen Gefässe am feinsten und häufigsten, so dass hier ein reichlich verzweigtes, wohl ausgebildetes Kapillarnetz zustande kommt.

Weniger auffallend erscheint das Venengeflecht. In der Gefässschichte der Submucosa finden wir Venen mit grössern Lumina, welche zumeist eine ansehnliche starke Gefässwandung aufweisen.

Die Wandung der grössern Gefässe, speziell die *Media*, erscheint stark. Das Gefässlumen derselben ist rund bis oval. Die Lumina der Venen sind dagegen vielgestaltet, deren Wandungen legen sich, oft vielfach gefaltet, sehr gerne aneinander an. Bau und Dicke der Gefässhäute wechseln nach der Grösse der Arterien und Venen. Die Intima der Arterien besteht aus langgestreckten, spindelförmigen Endothelzellen, die der Venen aus einer einfachen Lage platter

Endothelzellen. Die Media der Arterien charakterisiert sich je nach deren Grösse durch eine einfache, meist aber durch eine mehrfache Lage platter Ringmuskelfasern. Die Externa setzt sich aus feinfaserigem, längsverlaufendem Bindegewebe und feinen elastischen Fasern zusammen! Die Tunica media tritt bei den Venen sozusagen einzig im Strat. submucosum hervor; in den inneren Mucosaabschnitten fehlt eine Media. Wo eine solche vorhanden, besteht sie aus zirkulären Muskelfasern, elastischen Membranen und fibrillärem Bindegewebe.

Gegen die Innenfläche der Propria mucosa zu wird die media der Arterien stets dünner, wird aus weiter auseinandergestellten Ringmuskelfasern gebildet, die schliesslich vollkommen verschwinden. Auch die Adventitia wird feiner und verschwindet allmählich gänzlich. Die hieraus resultierenden zahlreichen Kapillaren bestehen nur aus einer einfachen Lage von Endothelzellen.

Die Adventitia der Venen und Arterien geht besonders in der Propria mucosa ohne scharfe Grenze in das die Gefässe tragende perivasculäre und periglanduläre Bindegewebe über.

b.

Uterus gravidus.

I. Präparat.

Zur Untersuchung gelangt der Uterus einer sechs Wochen trächtig gewesenen Kuh. Dieselbe, welche vorher einmal gekalbt hatte, wurde wegen traumatischer Pericarditis notgeschlachtet.

Dieses Präparat bildet insofern noch besonderes Interesse, indem die Trächtigkeit das linke Horn betrifft, währenddem das rechte die bleibenden Veränderungen der vorangegangenen normalen ersten Geburt deutlich vor Auge führt.

Der vorliegende Uterus hat ein Gewicht von 890 *gr.* Das linke Horn, das bezüglich Umfang nur wenig vom

rechten zurücksteht, zeigt an dessen Grunde einen Umfang von $7\frac{1}{2}$ cm, das rechte, trüchtig gewesene, einen solchen von 9 cm. Die Wanddicke des rechten Hornes zeigt an vorerwähnter Stelle 6,5 mm, die des linken Hornes 9 mm. Die Wand des letzteren trägt rigidere Beschaffenheit. Auch das ligament. lat. des rechten Hornes ist an seiner Anheftungsstelle stärker; es ist dasselbe rechts 10 mm stark, links 5 mm im Durchmesser. Die Mucosa-Innenfläche des trüchtigen Hornes trägt weisslichen, bezw. hellen Farbenton. Dieselbe ist mit ziemlicher Menge glasigen Schleimes bedeckt. Sie trägt glattes Aussehen, hat keine Faltenbildungen. Die Mucosa-Innenfläche des rechten Uterushornes hat mehr gelbbraunliche Farbe. Die Schleimbaut des graviden Uterushornes bildet vier Längsreihen Karunkeln, deren Grösse wechselt. Die Anzahl derselben beläuft sich laut Zählung auf 52—54. Die grössern dieser Gebilde, bez. Sitz den Anfangsabschnitt des Hornes einnehmend, haben 9 mm Länge, 4 mm Breite und 2,5—3 mm Höhe oder Vertikaldurchmesser. Die Karunkeln, an deren ovaler Oberfläche man bereits deutlich die Bildung von Krypten wahrnimmt, welche dem blossen Auge somit schwammförmig durchlöchert erscheint, haben zumeist ovale, kappenartige Gestalten. Dieselben stehen mit ihrer Längsaxe quer zur Längsaxe des Hornes. Einzelne von diesen mütterlichen Placentargebilden beginnen sich bereits mittelst einer schwachen Schleimhautfalte von der Mucosa zu erheben. Die Grosszahl der Karunkeln hingegen und vorab die noch weniger entwickelten, so diejenigen der distalen Uterus mucosa, des Corpus uteri, sitzen noch mit breiter Basis auf der Schleimhautinnenfläche.

Die Karunkeln des untrüchtigen Hornes verraten vollkommen puerperalen Charakter. Mit gelblicher Kuppel, die von einem mehr dunkelbraunroten Hof umgeben ist, grenzen sich dieselben, mit breiter Basis der Mucosa aufsitzend, hinreichend von den im allgemeinen dunkler gefärbten zwischengelegenen Mucosaabschnitten ab. Nur am Übergange dieses

Hornes in das Corpus uteri sind auf der Karunkeloberfläche Kryptenbildungen wahrzunehmen.

Mikroskopisches.

Schnitte, vertikal auf die Längsaxe des trächtigen Hornes angebracht und letzteres in vollem Umfange treffend, zeigen nachstehendes Bild. (Fig. II.)

Schon von blossem Auge erkennt man eine deutliche Trennung zwischen Muscularis uteri und Muscularis mucosae. Diese Trennung macht sich geltend sowohl durch den abweichenden Faserverlauf der Muskulatur, als durch das stellenweise stärker hervortretende Stratum vasculare. Währendem die Muscularis mucosae in gleicher Stärke die Propria mucosa konzentrisch umgibt, strahlt die Muscularis uteri am stärksten an der antimesometralen Seite, von hier aus nach beiden Seiten in das Mesometrium aus (vide Fig. II). Zudem kann an der Muscularis uteri eine Teilung in zwei Schichten in vollem Umfange gemacht werden, entgegen den Beobachtungen späterer Präparate, wobei, wie C. J. Raab (28) ein Auseinanderweichen der äusseren Schicht feststellte, die äussere längsverlaufende Muskellage teilweise schwindet. Die äussere, longitudinal verlaufende Schichte der Muscularis uteri ist stärker, als die innere, konzentrisch verlaufende. Die längsverlaufende Schichte hat an der antimesometralen Seite eine Stärke von 650μ , an der Übergangsstelle in das Mesometrium eine solche von 160μ ; die zirkulär verlaufende Schichte zeigt an beiden Stellen eine durchschnittliche Stärke von 160μ . Beide Lagen sind verbunden durch spärliche, kleinere, bindegewebige Lücken, die die Gefässe führen. Meist jedoch stehen die Muskelfasern beider Lagen zueinander in direkter Verbindung. Am Übergange in das Mesometrium lockern sich beide Lagen auf, zerfallen in einzelne Muskelbündel, die sich im Lig. lat. ausbreiten. An der Basis des Hornes zeigt das Mesometrium einen Querdurchmesser von $8\frac{1}{2} \text{ mm}$. Die genannten beiden Muskel-

lagen, welche die Muscularis uteri bilden, werden nach innen begrenzt durch das Stratum vasculare, bzw. die Submucosa. Diese Teilung ist jedoch nicht im ganzen Umfange des Uterushornes vollständig, sondern macht sich nur bemerkbar, wo das Stratum eine stärkere Entwicklung erfährt. (Fig. II.) Letzteres ist der Fall in erster Linie dort, wo das Mesometrium an das Horn übergeht. Von hier aus umgibt die Gefässschichte das Horn konzentrisch, und erfährt jeweilen in den Karunkelbezirken eine wesentliche Verstärkung. Zwischen diesen Bezirken tritt das Stratum nur in Form von stets konzentrisch verlaufenden kleinen Bindegewebszügen, die die grösseren Gefässe führen, auf. Das Stratum vasculare verzeigt im Karunkelbezirk eine durchschnittlich vertikale Ausdehnung von 960 μ . Dasselbe zeigt sich hin und wieder von kompakten, konzentrisch verlaufenden schwachen Muskelbalken, welche die Muscularis mucosae mit der Muscularis uteri verbinden, durchbrochen. Das Stratum vasculare besteht hier aus einem lockeren, bindegewebigen Gerüste, dem meist spindelförmige Zellen anliegen. Um die Gefässe, zu dichtern Scheiden zusammentretend, bildet dasselbe zwischen denselben kleine und spärliche Lymphräume.

Muskelzellen fehlen im bindegewebigen Stratum vollkommen.

Die Muscularis mucosae erfährt durch die intensivere Entwicklung der Gefässschichte im Karunkelbezirk eine Verdrängung nach innen. Dieselbe zeigt hier auf der antimetralen, lateralen und medialen Seite des Uterushornes eine ziemlich konstante Stärke von durchschnittlich 770 μ . Dieselbe verschmälert sich jedoch auf der mesometralen Seite bis zu 400 μ . Auf der vascularen Seite, dicht und kompakt, lockert sie sich gegen das Stratum proprium zu etwas auf; ihre Fasern zeigen hier nicht rein konzentrischen Verlauf. Im Karunkelzwischenbezirk der Muscularis mucosa treten nur kleinste, spärliche Gefässe führende Bindegewebszüge auf. Letztere sind in den Karunkelbezirken deutlicher, wo-

bei die Muscularis von aussen nach innen streckenweise unterbrochen erscheint; zudem werden sie von stärkeren Gefässen begleitet. Auf der vasculären Seite bildet diese Muskellage eine ziemlich gestreckt verlaufende Linie; mit dem Stratum proprium bildet sie nur eine wellenartige Begrenzung. Beide Schichten greifen hier mehr fingerartig in einander ein. Auf der mesometralen Seite der Muscularis mucosae zeigt letztere nach aussen hin eine ziemlich starke Abtrennung einzelner Muskelbündel, die in das Mesometrium ausstrahlen.

Die Innenschichte der Mucosa, das Stratum proprium mucosae, die mit der Muscularis mucosae in inniger Verbindung steht, hat im ganzen Umfange des Hornes mit Ausnahme des Karunkelbezirkes eine durchschnittliche Höhe von 960 μ . Stärker wird das Stratum jeweilen im Karunkelbezirk, wo dasselbe an vorliegenden Präparaten (den Karunkel zugemessen) eine vertikale Höhe von 4100 μ aufweist. Die Oberfläche der Mucosainnenschichte zeigt stark welligen Verlauf. Eine Einteilung in die vier Schichten, wie wir sie nach Ellenberger beim juvenilen Tier bestätigen konnten, ist hier kaum durchzuführen. Ein Stratum reticulare fehlt hier. Das Stratum fibrillare des Karunkelzwischenbezirks, welches die Grosszahl der Drüsentubuli birgt, das mit den Bindegewebszügen der Muscularis mucosae in engstem Zusammenhange steht, besteht aus lockig angeordneten Bindegewebsfibrillen, die durch die hier verhältnismässig zahlreich vorkommenden denselben anliegenden platten und spindelförmigen Zellen teilweise verdeckt werden. Um Drüsen und Gefässe bilden letztere Scheiden. Das Stratum fibrillare des Karunkelbezirks ist wesentlich dichter gelagert als das Stratum des Karunkel zwischenbezirks. In demselben finden sich zugleich zahlreichere elastische Elemente vor. Muskelzellen fehlen im Stratum fibrillare, wie überhaupt in der Innenschichte der Mucosa, sowohl des Karunkels, wie des Karunkelzwischenbezirks vollständig.

Nach Martin (24) besteht die Propria mucosa der Gebärmutter des Rindes aus lockerem fibrillärem Bindegewebe, in welches Muskelzellen eingestreut sind. Er erwähnt, dass Züge glatter Muskelzellen längs der Drüsen aufsteigen.

Das Stratum subepitheliale sive cellulare des Karunkelzwischenbezirks hebt sich infolge des Zellenreichtums und der intensiven Haematoxylinfärbung in Form eines dunklen, stark gewellten Bandes von durchschnittlich 220μ Stärke deutlich vom Stratum fibrillare ab. Dieses nur von den Ausführungsgängen der Drüsen durchsetzte Zellenband verrät etwas lockerere Anordnung seiner Elemente, als es beim juvenilen Präparate der Fall ist. Die Fibrillen treten mehr hervor. Das Stratum besteht zur Mehrzahl aus platten, zur Minderheit aus spindelförmigen Zellen, denen besonders gegen die Peripherie zu, bzw. unter dem Epithel zahlreiche Rundzellen untermengt sind. Am Übergange in den Karunkelbezirk verbreitet und verstärkt sich das Stratum cellulare wesentlich, bis es in der Mitte des genannten Bezirks die maximale Stärke erreicht hat. Hier in der Mitte des Karunkelbezirks erreicht dasselbe die ansehnliche Tiefe von $1,84 \text{ mm}$. Seine Struktur und Form entspricht hier noch vollkommen dem juvenilen vorgebildeten Karunkel, mit Ausnahme der Innenfläche, die eben die beginnenden Bildungen des graviden Karunkels zeigt. Der vorgebildete Karunkel weist bez. Struktur und Verteilung seiner Elemente dieselben Verhältnisse auf. Drüsentubuli fehlen auch hier (in der zentralen Partie vollständig) vollständig im peripheren Abschnitt des Karunkels. Dagegen fehlt hier vollständig der beim juvenilen Tier stets vorkommende, den Karunkel mit der Muscularis mucosae verbindende, rein drüsenlose, sanduhrförmig aufsteigende Abschnitt. Es finden sich auch Tubuli an der Basis der Karunkelpropria. An dieser Stelle fallen die senkrecht verlaufenden, zahlreicheren und stärkeren Gefäße auf.

Der vorgebildete, juvenile Karunkel, dessen Peripherie den graviden Karunkel entspringen lässt, erhebt sich auch

hier melonenartig über die *Propria mucosa* hervor. Die Kuppel derselben hat glatte Oberfläche; dagegen treten an den Seitenabschnitten die trichterförmigen Drüsenmündungen hervor und gestalten die Oberfläche uneben. Im *Stratum cellulare* des Karunkels, das durchschnittlich 80μ stark ist, lassen sich wenige Fibrillen feststellen, dasselbe scheint infolgedessen eine lockere Zellenlagerung aufzuweisen. Nach innen zu begrenzt sich dieses *Stratum* durch die Krypten, teilweise setzt sich dasselbe in gleich zusammengesetzten Zotten des im ersten Stadium der Neubildung befindlichen Karunkels fort.

Über die Struktur dieses Karunkels erwähnt Frank (12) Folgendes: „Die einzelnen Vertiefungen an der Oberfläche des Karunkels oder *Kotyledonen*, die einfachen Follikel oder Krypten sind kammförmig verästelt und mit einem kubischen Epithel ausgekleidet. In den Sepsis zwischen diesen Krypten finden sich spindelförmige Zellen mit langen Kernen, die früher als neugebildete organische Muskelfasern gehalten wurden. Auch an der freien Uterinfläche bilden sich nach ihm meist kleinere Krypten, die jedoch während der Trächtigkeit wieder verschwinden.

Martin (24) äussert sich folgendermassen: Die Gebärmutterknöpfe der Wiederkäuer sind nur rings um die Basis mit Uterindrüsen besetzt, im übrigen drüsenlos. Die zahlreichen schlauchförmigen und buchtigen Vertiefungen auf der Höhe der Warzen sind Krypten, in welche während der Trächtigkeit die Eihautzotten eindringen. Diese sind weiter als die Uterindrüsen, verästelt und mit einschichtigem, hohem Pflasterepithel ausgekleidet. In dem die Krypten trennenden Bindegewebe, welches reich an Spindel- und Rundzellen ist, kommen glatte Muskelzellen vor.

Florenzo d'Erchia (10) kommt zu folgenden Schlussfolgerungen bei seinen Untersuchungen über den schwangeren und puerperalen Uterus bei *Bos Taurus*: „Die Placenta der Kuh besteht aus einem mütterlichen und fötalen Teile. Der

mütterliche Teil ist ein schwammiger Körper, welcher aus zusammengesetzten mütterlichen Zotten gebildet ist, die von der kompakten Schichte der Decidua basalis (serotina) entspringen. Solche mütterliche Zotten sind von einer Zellschicht überzogen, welche aus dem Uterusepithel stammt. Niemals überschreiten die Elemente des Chorionepithels die Grenzen der epithelialen Bekleidung der mütterlichen Zotten, und daher niemals die Grenzen der zellularen oder kompakten Schichte der Decidua basalis (serotina). Die vasculösen mütterlichen und fötalen Netze sind wie beim „Seps“, von zwei anstossenden Epithelschichten getrennt. Die eine des Uterusepithelmütterlichen, die andere — ektodermale — fötalen Ursprungs.“ D’Erchia bemerkt, dass man in dem fast am Ende der Tragezeit angelangten Uterus der Kuh zwei deutlich von einander unterschiedene Teile kennt: Die Kotyledonen, und zwischen diesen abgeplatteten Areae. Die den mütterlichen Kotyledon zu einem schwammigen Organe umschaffenden Höhlungen sind keineswegs einfach, da sie in mehrere und verschiedene Sackgassen gegen die tiefern Teile zu wegen allmählichen Teilungen endigen.

In gleichem Sinne äussert sich de Bruin (5). Er bestreitet jedoch das Vorkommen von Muskelzellen im Karunkel.

Ercolani (11) untersuchte den Uterus einer Kuh, die zwischen dem 35. und 38. Tage der Trächtigkeit stand. Er fand an dem Präparate noch nicht die geringste Neubildung, sondern vielmehr eine gelbliche Verfärbung der Oberfläche der vorgebildeten Karunkeln. Diese Verfärbung führt er auf eine Zunahme der Arterien und Kapillaren an der bezüglichen Stelle zurück, was den Tatsachen jedoch nicht entspricht. Die dichte Zellanhäufung des Stratum cellulare vergleicht er mit der Serotina des Menschen. Mikroskopisch fand Ercolani die Karunkeln bedeckt mit einem niedrigen Gerüste, das mit einem feinen, mehrschichtigen Epithel aus-

gekleidet erschien. Das aus Zotten bestehende Gerüste bilde ein kompliziertes Netzwerk.

Vergleiche ich diese in verschiedenen Punkten divergierenden Angaben über den neugebildeten Karunkel mit den Befunden an meinen Präparaten, so finde ich Folgendes:

Der Karunkel befindet sich bei vorliegendem sechs Wochen trüchtig gewesenen Präparate im beginnenden Stadium der Entwicklung. An der Innenfläche des vorgebildeten Karunkels, wie wir ihn beim juvenilen Uterus besaßen, schmiegt sich eine sichelförmige Zone netzartigen Gewebes an. Dieser bandartige Überzug, bezw. Gebilde, weist an den Präparaten eine ziemlich konstante Breite von 0,88 *mm* auf; der horizontale Durchmesser oder die Ausdehnung derselben verzeigt durchschnittlich 4 *mm*. Peripher erstreckt sich die netzartige Bildung nur so weit, als sich das drüsenfreie Stratum cellulare hinzieht. Das neue Gebilde rekrutiert sich aus Balken und Krypten. Diese Balken entstehen aus den Elementen des Stratum cellulare, dieselben nehmen, von jenem aus betrachtet, senkrechte Richtung an. Unter sich verlaufen sie mehr radial. (Fig. II.) Die dem Stratum cellulare, der Serotina des Menschen, entspringenden Hauptbalken geben wieder allseitig meist rechtwinklig abzweigende Seiten- oder Nebenbälkchen ab. Letztere verschiedener Hauptbalken treten in gegenseitige Verbindung, anastomisieren, und bilden auf diese Weise geschlossene Hohlräume, die sogen. Krypten, oder vielfach auch Follikel genannt. Die Follikel sind hier an der Basis der Neubildung am vollständigsten, erscheinen dagegen an der Peripherie nur teilweise ausgebildet. Die grösseren Balken des Karunkels zeigen Querdurchmesser von 64 μ , die kleineren von 40 μ ; die maximalen Durchmesser der Krypten haben bis 96 μ . Die Elemente der Balken setzen sich zusammen aus spärlichen Fibrillen, zahlreicheren platten und weniger häufigeren spindelförmigen Bindegewebszellen. Die Bauart ist genau diejenige des Stratum cellulare. Muskelzellen fehlen, entgegen obigen Angaben, vollständig.

Vermutlich sind solche von bez. Autoren mit den, einen etwas langgezogenen Kern führenden Spindelzellen verwechselt worden. Auf die Struktur zu schliessen, findet hier eine intensive Zellwucherung bzw. Bildung statt, in welche in erster Linie auch das die Follikel abschliessende Epithel einbezogen ist. Das diese mütterlichen Zotten, wenn wir die Balken so nennen dürfen, bedeckende Epithel, trägt typischen, einfachen kubischen Charakter. Seine Zellen sind mit grossen, bläschenförmigen Kernen versehen. Es hat eine durchschnittliche Höhe von 8μ . Die Zellkerne liegen perl-schnurähnlich nebeneinander, das Zellprotoplasma erscheint nur gering entwickelt. Das zarte Bindegewebe der Balken enthält ein Netz mit zahlreichen Kapillargefässen.

Entgegen diesem kubischen Epithel des Karunkels verfügt die Oberfläche des Karunkelzwischenbezirks über ein ausgesprochenes Zylinderepithel von durchschnittlich 16μ Höhe. Die einzelnen Zellen erscheinen hier kegelförmig mit grossem, rundlichem Kern und hellem Protoplasma. Das Epithel des graviden Karunkels entsteht durch Vermehrung des Oberflächenepithels vom juvenilen Karunkel.

Gemäss dieser Entstehung verfügt der Karunkel makroskopisch wie speziell mikroskopisch über ein schwammartiges, wabenähnliches Gepräge.

Vom juvenilen Präparate abweichende Verhältnisse, namentlich bezüglich Form und Verteilung auf das Stratum Proprium mucosae im Karunkelbezirk, zeigen hier die Drüsen.

Ellenberger (9) erwähnt hierüber wörtlich: „Das Kaliber der Drüsen ist bei jungfräulichen Tieren an allen Stellen gleich, bei trächtig gewesenen Tieren ist dasselbe hingegen sehr ungleichmässig, da hier die Drüsen mit zahlreichen Ausstülpungen versehen sind.“

Nach Martin (24) findet man bei trächtigen Tieren Verlängerung und stärkere Schlängelung der Uterindrüsen. Die Mündungen werden weiter, so dass man dieselben von

blossen Auge sehen könne. Diese stehen beim Rind nach ihm in Entfernungen von 0,5—1 mm. Er erwähnt, dass die Gebärmutterknöpfe der Wiederkäuer nur rings um deren Basis mit Uterindrüsen besetzt seien.

De Bruin (5) führt aus, dass die Uterindrüsen im nicht trächtigen Zustande einigermaßen geschlängelt seien; in der Trächtigkeitsperiode werden sie dagegen grösser, weil sich mehrere Sprossen bilden. Der Ausführungsgang gleiche in seinen Windungen einem Korkzieher.

Meine Untersuchungen ergaben hier ähnliche Resultate, wie die obenerwähnter Autoren. Die Drüsenschläuche sind nicht, wie es beim juvenilen Rindsuterus der Fall ist, nur auf den äusseren Drittel des Stratum proprium mucosae verteilt, sondern finden sich mehr im ganzen Bereiche genannten Stratum bis an das Stratum cellulare heran vor. Karunkel und Karunkelzwischenbezirk sind auf den mikroskopischen Schnitten mit Tubuli-Quer- und Längsschnitten übersät. Zahlreicher zeigen sich indessen die Tubuli in nächster Nähe der Muscularis mucosae, zahlreicher an der Basis des Karunkelbezirks. Die Ausführungsgänge verlaufen, wie de Bruin mit vollem Rechte betont, korkzieherartig gewunden, und münden teilweise schief zur Mucosainnenfläche. Ihr Lumen erreicht durchschnittlich eine Weite von 40 μ , ihr Epithel eine Höhe von 16 μ . Sowohl die Ausführungsgänge wie die Drüsenenden werden, zum Unterschiede zum juvenilen Uterus, in den verschiedensten Richtungen und Lagen angetroffen. Beide verlaufen meist geschlängelt. Die Drüsenenden sitzen zumeist in Gruppen bei einander, ihr Lumen beträgt 6 μ , ihr Epithel 8 μ . Es existiert somit ein wesentlicher Grössenunterschied zwischen Ausführungsgängen und Drüsenenden. Die Distanz der Mündungen der einzelnen Ausführungsgänge beträgt durchschnittlich nur 380 μ , diejenige einzelner Drüsenendengruppen 64 μ , und die der Drüsenenden selbst nur 10—16 μ . Letztere schmiegen sich im Karunkel-, wie im Karunkelzwischenbezirk

den Vertiefungen des Stratum proprium mucosae in die Muscularis mucosae hart an. Die Enden finden sich auch in den trichterförmigen Einstülpungen der Propria. Von verbindenden Muskelzellen zwischen Muscularis mucosae und DrüsenSchläuchen kann hier nicht die Rede sein. Es ist dies eine Tatsache, die gegen die Ansicht von Martin (24), Williams (36), und Ercolani (11) spricht, die indessen mit den Angaben von Engelmann und Kundrat (22) beim Menschen völlig übereinstimmt. Der Karunkelbezirk der Propria besitzt in seinem äusseren Drittel Tubuli, der innere Abschnitt derselben erscheint vollständig frei von solchen. Eine durchgehend freie Zone, wie sie beim juvenilen Uterus vorhanden ist, ist hier nicht mehr anzutreffen. Wie die Verteilung der Drüsen, so hat sich auch die Spaltung der Tubuli vermehrt. Beim juvenilen Uterus haben wir beobachtet, dass sich die Tubuli an ein und derselben Stelle nur in zwei Zweige teilen, hier können wir an einem Punkte schon öfters dreifache Teilung beobachten. Die Ausführungsgänge als solche scheinen hier kürzer zu sein. In nächster Nähe der Muscularis mucosae finden sich zahlreiche blinde Drüsenenden, die öfters in Form von stark gefärbten, kugelförmigen Anhäufungen von jugendlichen Epithelzellen hervortreten. Jedenfalls sind die Tubuli vor allem die Enden, in starkem Wachstum und Vermehrung ihrer Elemente begriffen. Gerade die erwähnten Zellepithelhaufen der Drüsenenden mit dem verschwindend geringen Zellprotoplasma liefern dafür hinreichende Belege.

Das Epithel der Drüsenausführungsgänge ist dasjenige der Oberfläche. Das Zylinderepithel nimmt jedoch in den DrüsenSchläuchen mehr kubischen Charakter an. In einzelnen Schläuchen findet es sich, wohl durch die Fixationstechnik verursacht, in Form von Zelltrümmerhaufen im Lumen.

In den Drüsen selbst ist nirgends ein Inhalt festzustellen.

Das die Drüsen umgebende Bindegewebe ordnet sich um dieselben zu Scheiden, die hier lockerer geordnet sind,

als beim jungfräulichen Uterus. Einzig um die Drüsenenden scheint eine dichtere Lagerung aufzutreten. Diese bindegewebigen Scheiden setzen sich zumeist aus spindelförmigen Bindegewebszellen zusammen, welche mit ihrer Längsrichtung stets parallel der Längsaxe der Tubuli und auch der Gefässe folgen.

Weiteres Interesse in dieser Trächtigkeitsperiode bietet das Verhalten der Gefässe in der Uteruswand. Entsprechend einer bedeutenderen Ausbildung der Gefässchicht im *ligam. latum*, macht sich auch eine wesentlichere Verstärkung der Gefässe des *Stratum vasculare* geltend. Die zahlreicheren Verästelungen der *Arteria uterina* dringen aus dem *Mesometrium* in die Gefässschichten der Uteruswandung über. Die grösseren Arterien, von ziemlich erheblichem Kaliber, teilen sich im *Stratum vasculare* in ebenfalls noch weite Äste, die teils in derselben Richtung verlaufen, teils nach der Peripherie eine grosse Anzahl feinerer Gefässe, die in die Bindegewebszüge der Muskelschichten eintreten, abgeben. Zentralwärts geben die Grenzarterien, welche letztere im Karunkelbezirk des *Stratum vasculare* nicht nur eine Vermehrung, sondern auch eine Verstärkung erfahren, grössere Ästchen ab an die *Muscularis mucosae*, welche dieselbe teilweise in allen Richtungen durchsetzen. In grösserer Anzahl durchbrechen sie hingegen in schiefer bis vertikaler Richtung leicht gewunden die Muskelschicht und geben an die *Propria mucosae* zahlreiche Äste ab, welche letztere sich nach dem Karunkel hinziehen, an dessen Basis sie ein reiches Kapillarnetz bilden. Die die *Muscularis mucosae* durchbrechenden Stämmchen sind von dichten, bindegewebigen Scheiden begleitet. Arterien und Venen sind im *Stratum vasculare* stets gepaart. Die Arterien besitzen hier gleichmässig starke Wandungen. Auch die Venen sind im Verhältnis starkwandig; trotzdem sind ihre Lumina vielfach zusammengefaltet, bzw. zeigen unregelmässige Umrisse. Die venösen grösseren Gefässe zeigen vielfach Blutkoagula. Die durchschnittlichen Distanzen der einzelnen Ge-

fässquerschnitte betragen im Stratum vasculare 240 μ . Das intravasculäre Bindegewebe ist in genanntem Stratum bedeutend lockerer, als beim juvenilen Uterus.

Wie beim jungfräulichen Uterus der Karunkelbezirk im allgemeinen reicher ist an Gefässen, so tritt diese Erscheinung hier noch deutlicher zutage. Die Propria mucosae genannten Bezirks ist wesentlich reicher an Gefässen; dazu haben letztere auch bedeutendere Masse. Die die Propria spiralig durchlaufenden Arterien bilden im vorgebildeten Karunkel ein reichverzweigtes Netzfeinster Arterien, die, nach den oft zahlreich nebeneinandergelegenen Querschnitten zu schliessen, in dem zellenreichen Gewebe kleinste Spiralen bilden. An der Peripherie gehen diese kleinsten Arterien in zahlreiche Kapillaren über. Diese Kapillaren folgen dem Balkensystem des in Bildung begriffenen Karunkels. Letzterer besitzt nur Kapillaren, welche unter dem kubischen Epithel verlaufen, die bindegewebigen Septa bis an die äusserste Peripherie verfolgen.

Aber auch im intraglandulären Gewebe des Karunkelzwischenbezirkes haben die Gefässe, Arterien, wie Venen, eine Verstärkung erfahren. Sie finden sich jedoch hier zum Unterschiede in den verschiedensten Lagen vor. Kleinste Arterien und Kapillaren umgeben meist konzentrisch die in Wucherung begriffenen Drüsentubuli.

Die Wandungen der Gefässe im Stratum vasculare sind verhältnismässig stark. Oft ist hier eine Unterscheidung, ob Arterien oder Venen vorliegen, nur durch das verschiedene Verhalten der einzelnen Wandschichten und der Gefässlumina möglich. Das Lumen der Arterien ist stets verhältnismässig enge, meist kreisrund. Die kleinsten Arterien der Propria des Karunkelbezirks haben noch eine Media, bestehend aus einer mehrfachen Ringlage glatter Muskelzellen. Auffallend ist besonders im Karunkelbezirk der starke Reichtum von elastischen Fasern in der Adventitia der Arterien und Venen.

Nachstehende Maße sollen das Grössenverhältnis der Gefässe, ihrer Lumina und Wandungen in den verschiedenen

Schichten der Gebärmutterwandung demonstrieren. Es sind immer die grösseren berücksichtigt.

		Mesometr. Strat. vascul.		Prop. mucosae	
				Karunkel- bezirk	Karunkel- zwischen- bezirk
Arterien ...	Lum. D.	80 .	32 .	28 .	10 .
	Wdg. D.	130 .	100 .	24 .	14 .
Venen	Lum. D.	240 .	80 .	40 .	16 .
	Wdg. D.	48 .	90 .	16 .	6 .

II. Präparat.

Zur Untersuchung gelangt ein Stück Uteruswand einer genau neun Wochen trächtig gewesenen Kuh. Das Präparat entstammt der hiesigen anatomischen Sammlung, wobei eine weitere Anamnese fehlt.

Die Uteruswand verzeigt eine Stärke von 3,5 mm. Die Innenfläche hat glattes, glänzendes Aussehen. Die in vier Längsreihen geordneten Karunkeln haben verschiedene Grössen. Die grösseren besitzen 18 mm Länge, 9 mm Breite und 6 mm Höhe. Die meisten stehen mit einer Schleimhautfalte mit der Mucosa in Verbindung; sie erheben sich sozusagen pilzartig über dieselbe. Die Oberfläche der Karunkeln verrät sehr deutlich die Mündungen der Follikel oder Krypten.

Mikroskopisches.

Die Muscularis uteri ist überall im Bereiche des Karunkelbezirks durch die stattgehabte Verstärkung des Stratum vasculare scharf von der Muscularis mucosae geschieden. In den Karunkelzwischenbezirken ist die Trennung nur durch schmale, bindegewebige Spalten angedeutet. Die Muscularis uteri, durchschnittlich 610 μ tief, unterscheidet sich scharf in eine dünne, lose mit der Serosa verbundene, zirka 120 μ

starke, längsverlaufende Muskelschicht und in eine stärkere, konzentrisch verlaufende.

Das Stratum vasculare der Karunkelbezirke hat einen maximalen, vertikalen Durchmesser von 1,04 *mm*. Es besteht aus einem lockeren, bindegewebigen Gerüste, dem meist spindelförmige Bindegewebszellen anliegen. Im Stratum verlaufen zahlreiche, starke, leicht geschlängelte Gefässe. Im intravaskulären Bindegewebe finden sich einige grössere, von einem einfachen Endothel bekleidete Lymphräume. Einzelne Muskelbündel oder -zellen finden sich keine im Stratum vasculare.

An sämtlichen Präparaten verschiedener Karunkeln ist die Muscularis mucosae im Karunkelbezirk stärker (durchschnittlich 2,2 *mm*) als im Karunkelzwischenbezirk (durchschnittlich 740 μ). Deren vasculärer Rand ist eben, der innere zeigt die bekannte Wellenlinie. Im allgemeinen hat die Muscularis mucosae kompakte Struktur. Einzig im Karunkelbezirk durchlaufen sie die Gefässe führenden grösseren Bindegewebszüge. Gegen die Propria mucosae hin tritt eine etwas lockere Anordnung der Muskelbündel auf. Entsprechend der bedeutenderen Ausdehnung des Stratum vasculare im Karunkelbezirk, sowie der Faltenbildung der Propria mucosae hierseits, bildet die Muscularis mucosae in genanntem Bezirk ebenfalls eine mehr oder weniger stark hervortretende, halbkreisförmige Vorwölbung in der Richtung des Karunkels (Fig. III).

Die Stärke der Mucosainnenschicht beträgt im Karunkelbezirk 2,24 *mm*, im Karunkelzwischenbezirk 1,6 *mm*. Diese Innenschicht steht mit der Muscularis mucosae in vorher beschriebener Art in inniger Verbindung. Ein Stratum reticulare der Propria vermag ich auch hier nicht zu unterscheiden. Das Stratum fibrillare vertritt gleichen Bau, wie Präparat I ihn aufweist, einzig mit dem Unterschiede, dass die Spindellen zahlreicher scheinen. Im Karunkelbezirk ist das Stratum fibrillare dichter geordnet.

Das Stratum subepitheliale des Karunkelzwischenbezirks ist unverändert; dessen Stärke ist 170μ . Dagegen hat das Stratum cellulare des Karunkelbezirks an Zellenreichtum abgenommen; es vertritt wesentlich lockere Struktur; es ist somit schwächer geworden. Diese Abnahme und Lockerung dessen Elemente ist auf die intensive Zellwucherung des Karunkels zurückzuführen. Das Stratum weist noch einen grösseren vertikalen Durchmesser von 880μ auf; es tritt durch die Hämatoxylinfärbung auffallend scharf hervor. Zahlreiche kleinste Arterien durchdringen spiralig gewunden das Stratum und ziehen sich, teilweise radiär geordnet, zu dem Balkengerüste des neugebildeten Karunkels hin, in welchem sie sehr zahlreiche Kapillaren bilden. Das gelockerte Stratum cellulare des Karunkelbezirks bildet gewissermassen die Quelle des neu entstehenden Karunkels. Aus ihm entstehen die Balken, deren Elemente infolge starker Vermehrung und Wucherung des Oberflächenepithels wieder zahlreiche Nebenbalken bilden, die in gegenseitige Verbindung eintreten. Die Grenze zwischen Stratum cellulare und Krypten bildet ein gleichmässig, 110μ starkes, helleres Zellenband, das, entsprechend der Basis des Karunkels, bogenförmigen Verlauf hat. Nach innen geht dasselbe direkt in die Balken über.

Der neugebildete Karunkel, der hier einen wesentlichen Fortschritt in der Grössenentwicklung aufweist, hat einen durchschnittlich vertikalen Durchmesser von $3,12 \text{ mm}$ und einen horizontalen maximalen Durchmesser von $9,1 \text{ mm}$. Währendem bei vorgehend beschriebenem Präparate, die Balken des Karunkels, bezw. die Zottenbildungen, an ihrem distalen Ende noch keine oder dann nur vereinzelte Follikel bildeten, ist bei vorliegenden Präparaten bereits ein vollständig ausgebildetes Balken- und Follikelnetz vorhanden. Auf Quer- und Längsschnitten zeigt das neugebildete Karunkelgewebe, in seiner äusseren Form, Nierenform. Dasselbe, ventral stets verschiedenartig abgeplattet und eingebuchtet, sitzt entweder mit breiter Basis auf einer leichten Erhöhung des Karunkelbezirks,

oder letztere streckt sich zu einem dünneren, stielartigen Gebilde aus, das Karunkel und Mucosa verbindet. Es ist ohne Zweifel diese verschiedenartige Gestaltung des Karunkelbezirks der Mucosa, speziell der Propria, mehr oder weniger auf eine mechanische Zugwirkung seitens der fötalen Teile zurückzuführen. Die lockere, stielartige Verbindung zwischen Karunkel und Mucosa, der sogen. Karunkelstiel, wenn wir die Veränderung so nennen wollen, kann hier eine Länge von 5 mm und eine Stärke von 3 mm erreichen.

Die den Kotyledo bildenden Chorionzotten der fötalen Teile treiben Sprossen in das Karunkelgewebe, anfänglich in das Stratum cellulare. Damit werden dieselben durch Zottenbildungen genannt Stratums umwachsen. Dieses fingerförmige Ineinandergreifen beider Zottenteile nimmt an Ausdehnung stetig zu. Es bilden sich Zotten erster, zweiter und mehrfacher Ordnung. Gemäss dieser vielfachen Verästelung ist die radiäre Anordnung der Hauptbalken bei Präparat I verloren gegangen; eine solche lässt sich nur noch an der Peripherie des Karunkels erkennen. Die Distanz der einzelnen Zotten beträgt an dieser Stelle 300 μ . Die grössten Querdurchmesser der Zotten betragen an der Basis 80 μ , die kleinsten der Peripherie zeigen 20 μ . Die Follikeldurchmesser haben 70 bis 140 μ . Sehr oft finden sich in den Follikelräumen noch kleinere Reste von Chorionzotten. Das Epithel aller Krypten ist ein einfaches, kubisches. Es besitzt eine gleichmässige Höhe von 6 μ . Es bildet die direkte Fortsetzung des Epithels des Karunkelzwischenbezirks. Letzteres ist hier 46 μ hoch.

Die Drüsen haben gleichen Bau und Struktur, wie wir sie bei Präparat I geschildert haben. In den Seitenabschnitten der Karunkelbezirke finden sich die Tubuliquerschnitte zahlreicher, als sonstwo im Karunkelzwischenbezirk. Die Verteilung im Karunkelbezirk ist dieselbe. Hier ist zu erwähnen, dass die Seitenabschnitte des Karunkelstiels Querschnitte in Tubuli in spärlicherer Menge aufweisen; die mediale Zone desselben

entbehrt jedoch derselben vollständig. Die Drüsen haben Maße:

	Ausführungsgänge	Drüsenenden
Lumen D. ...	80 μ .	32 μ .
Epithel H. ...	36 μ .	16 μ .

Die Mündungen der Ausführungsgänge liegen durchschnittlich 350 μ auseinander. Diejenigen des Karunkelbezirks zeigen auch hier infolge des längeren Drüsenschlauches bedeutendere Durchmesser (bis zu 130 μ Durchmesser). Das Epithel der Drüsen ist überall intakt. Nirgends findet sich Inhalt im Lumen.

Mich zu den Gefässen wendend, bemerke ich im Stratum vasculare vor allem eine Zunahme der Lumina. Der intravasculäre Abstand beträgt etwa 230 μ . Die Gefässe des Karunkelbezirks der Propria mucosae treten bezüglich Anzahl und Ausdehnung bedeutend vor denjenigen des Karunkelzwischenbezirks hervor. Arterien und Venen, speziell letztere, führen Blutkoagula. Auffallend ist in beiden Bezirken die wesentliche Grössenzunahme des Venensystems. Es ist dies indes eine Erscheinung, welche mit der Fortentwicklung des Fötus parallel gehen wird. An der Basis des Karunkels findet eine enorme Teilung in kleinste Arterien und Kapillaren statt, von welchen jede Zotte und jedes Zöttchen des Karunkels seinen Zweig erhält. Das Gefässnetz des Karunkels besteht nur aus Kapillaren und Venen. Diese Kapillaren stellen feinste, oft jedoch verschieden weite Röhren dar. Deren einfaches Endothelrohr besteht aus ausserordentlich platten, langgestreckten, spindelförmigen Zellen. Diese Endothelschläuche, die längs grösseren Zotten, grössere Lumina zeigen, verlaufen meist direkt unter dem kubischen Epithel derselben, sind somit nur durch dasselbe vom Follikelraum getrennt. Die zurückführenden Gefässe, die Venen, bilden an der Teilungsstelle der Balken

meist kleinere Räume, sogen. Venensinus. Ihre Wandung besteht ebenfalls aus einem einfachen Endothelrohr. An der Basis des Karunkels, dem Übergange in das Stratum cellulare, fliessen diese kleinsten Venenstämmchen zu grösseren Bluträumen zusammen. Diese Venenräume erhalten erst in der Propria eine festere Wandung, entbehren jedoch auch hier noch einer Media. Auch im Karunkelzwischenbezirk treten die Venen stärker hervor. Deren Wandung verfügt nur über eine Intima. Der Verlauf ist hier ein verschiedener. Es folgen einige maximale Gefässmasse in μ .

		Strat. vasc.	Prop. mucosae		Strat. cell. Karunkel- bezirk
			Karunkel- bezirk	Karunkel- zwischen- bezirk	
Arterien ...	Lumen D.	130 .	80 .	40 .	16 .
	Wandg. H.	160 .	70 .	42 .	36 .
Venen ...	Lumen D.	450 .	84 .	64 .	32 .
	Wandg. H.	56 .	12 .	20 .	10 .

III. Präparat.

Der nachstehenden Beschreibung liegt zugrunde ein Stück Uteruswand einer dreizehn Wochen trächtig gewesenen Kuh. Das Präparat entstammt der anatomischen Sammlung. Eine weitere Anamnese fehlt.

Die vorliegende Uteruswand hat eine durchschnittliche Stärke von 3,2 mm. Die Mucosa, von glattem und hellem Aussehen, ist mit wenig weisslichem Schleim bedeckt. Dieselbe zeigt teilweise Faltenbildung. Diese Falten, auf denen die Karunkeln meist gestielt sitzen, verlaufen parallel zur Längsaxe derselben und quer zur Längsaxe des Uterushornes.

Die Karunkeln haben verschiedene Grössen und Formen. Die meisten haben längliche Melonenformen, andere sind mehr

rund und sehen schwammähnlich aus. Die maximalen Masse sind: Länge 2,2 *cm*, Breite 1,3 *cm*, Tiefe 1,6 *cm*. Die Oberfläche derselben ist stets konvex gebildet. Die Follikelmündungen sind von blossem Auge deutlich sichtbar; die ganze Oberfläche erscheint schwammförmig durchlöchert. Die Anordnung der Karunkeln lässt deutlich vier Längsreihen erkennen, wobei die Längsachsen der Karunkeln rechtwinklig zur Längsaxe des Uterushornes verlaufen. Jeder Karunkel ist durch eine verschieden hohe, stielartige Erhebung der Mucosa von der Uterusinnenfläche abgehoben. Die Längen dieser Falten können bis 5 *mm* betragen.

Mikroskopisches.

Die Muscularis uteri hat eine ziemlich konstante Stärke von 900 μ . Mit der Muscularis mucosae ist diese Schicht nur im Karunkelzwischenbezirk in direkter Verbindung. Auch hier trennen sich beide Lagen durch kleinere, konzentrisch gerichtete Bindegewebslücken. Die Muscularis uteri trennt sich deutlich in eine äussere, längs verlaufende Schicht und eine innere, die zirkulär verlaufende. Die äussere Schicht scheint wesentlich an Stärke abgenommen zu haben; sie weist hier noch 70 μ auf, währenddem die zirkuläre Schicht durchschnittlich 800 μ stark ist.

Das Stratum vasculare ist im Karunkelbezirk stark entwickelt. Es charakterisiert sich durch grosse, konzentrisch gerichtete, starke und zahlreiche Gefässe führende, bindegewebige Lücken. Diese Lücken erreichen vertikale Durchmesser von 960 μ . Struktur des Stratum, sowie das Verhalten dessen Gefässe, stimmt mit Präparat II überein. Die Gefässe der Karunkelzwischenbezirke dieser Schicht treten gegenüber denjenigen im Karunkelbezirk wesentlich an Anzahl und Grössenentwicklung zurück; trotzdem weisen sie diesbezüglich im Vergleiche mit vorgängigen Präparaten einen Fortschritt auf.

Die Muscularis mucosae verfügt im Karunkelbezirk über eine bedeutende Stärke, hat dagegen lockere Struktur. Der

vertikale Durchmesser dieser Schicht ist hier 2,24 *mm*; im Karunkelzwischenbezirk, wo sie zugleich kompakter erscheint, ist derselbe 760 μ stark. Auch hier bildet sie einen bogenförmigen Vorsprung in der Richtung des Karunkels. Der innere Rand der Muscularis mucosae verläuft gewellt, und derselbe zeigt etwelche Lockerung der Muskelbündel. Die Gefässe des Karunkelbezirks sind beim Verlassen der Muscularis umgeben von einer trichterförmigen Vertiefung, der Propria. Diese Vertiefungen können bis 550 μ erreichen.

Die Innenschicht der Mucosa hat im Karunkelbezirk eine Höhe von 3,84 *mm*, im Karunkelzwischenbezirk eine solche von 2,14 *mm*. Diese Maße sind jedoch, je nach der Grösse des Karunkels und dessen Stielbildung, dem Wechsel unterworfen. Im ganzen Verlaufe der Innenschicht fällt vor allem die lockere bindegewebige Grundlage auf. Dieselbe setzt sich zur Hauptsache aus ganz locker geordneten Fibrillen, denen wenige spindelförmige, mit langen Ausläufern versehene und nach innen zu an Zahl zunehmenden platten Zellen aufliegen, zusammen. Die Spindelzellen bilden um Gefässe und Drüsen noch dünne Scheiden. Dieselben, zu einem einfachen Endothelrohr sich verbindend, lassen im periglandulären Bindegewebe zahlreichere, kleinere Lymphräume auftreten. Der Abschnitt der Innenschicht, welcher den Karunkelstiel bildet, kann einen horizontalen Durchmesser von 4 *mm* erreichen. Die Peripherie der Muscularis-Vorwölbung erreicht bereits die Oberfläche des Karunkelzwischenbezirkes, sofern man sich diese Linie im Karunkelbezirk fortgesetzt denkt.

Das wellige Stratum subepitheliale, von ziemlich konstanter Dicke (hier 336 μ), hebt sich durch seinen Zellenreichtum und dessen intensivere Färbung noch schärfer von seiner lockern Unterlage ab. Die das Stratum bildenden Elemente sind dieselben, nur erscheinen sie etwas weniger dicht gelagert. Währenddem nach aussen die Spindelzellen zahlreicher sind, finden sich direkt unter dem Epithel die Rundzellen in grösserer Anzahl vor.

Das an den Karunkelbezirk übergehende Stratum subepitheliale teilt sich am Rande des Karunkels in das der Basis desselben folgenden Stratum cellulare, und ferner in eine am Rande des Karunkels aufsteigende schwächere Schicht, welche letztere nach kurzem Verlaufe in Zottenbildung zerfällt. Das Stratum cellulare an der Basis des Karunkels ist bez. Ausdehnung zurückgegangen (seitlich 190μ , in der Mitte 450μ). Es bildet immerhin das typische, dunkel erscheinende Zellenband. Das Stratum beschreibt auf Querschnitten des Karunkels einen Halbkreis, auf Längsschnitten eine weniger stark gebogene Linie. Die direkte Zellenlage des juvenilen Uterus, der sogen. vorgebildete Karunkel, ist infolge der anliegenden Zotten- und Kryptenbildung grösstenteils verloren gegangen. Als Rest bleibt noch genanntes Stratum cellulare als schmales, lockeres Band zurück. Dessen Übergang in die Propria ist ein schärferer.

Der dem Stratum cellulare anliegende Karunkel hat, auf Quer- und Längsschnitten betrachtet, die Form einer Mondichel, wobei aber deren Enden abgerundet sind. Der horizontale Längendurchmesser bei vorliegendem mikroskopischem Präparate beträgt 17 mm , der vertikale Durchmesser 7 mm . Die Seitenabschnitte des Karunkels haben sich im Vergleich mit vorangehenden Präparaten ventral verbogen, wodurch bezeichnete Sichelform entstanden ist. Über die Struktur des Karunkels ist hingegen nichts Neues bekannt zu geben. Nur weist das Zotten- und Follikelnetz vornehmlich im zentralen Teile der Neubildung, des Karunkels, eine merkbare Zunahme und Vervielfältigung auf. Der Peripherie des Karunkels entlang finden sich strahlenförmig vorstehende Zottenbäumchen, deren Äste sich erst in einer bestimmten Tiefe zu Follikel vereinigen. Die strahlige Anordnung der Balken ist deshalb nur an der Peripherie des Karunkels zu beobachten, nicht mehr dagegen im zentralen Teile, wo sie durch die vielfache Astbildung verschwunden ist. Die Zotten gehen trichterförmig in das Stratum cellulare über. Die Stärke

der Zotten des Karunkels beträgt im Maximum 120μ , im Minimum 16μ . Die Durchmesser der Follikel betragen $40-320 \mu$. Die Hauptfollikel der Peripherie haben sogar Durchmesser bis zu 550μ . Das kubische Epithel der Follikel ist vollkommen erhalten, trägt allwo denselben Charakter. Die Höhe der Epithelzellen beträgt zentral 6μ , peripher 10μ . In einzelnen Follikelräumen finden sich Reste von Chorionzotten. Diese Zellhaufen bestehen nebst grossen Epithelzellen aus zahlreichen Rundzellen, welche stets mit grössern Kapillarräumen versehen sind.

Das Epithel der Mucosainnenfläche, in das das Epithel des Karunkels allmählich übergeht, besteht aus einer zusammenhängenden Schicht 40μ hoher zylindrischer Epithelzellen mit blassem Protoplasmaleib, in welchem stets ein grosser, rundlicher Kern bemerkbar ist. Eine feine, glashelle, strukturlose Basalmembran ist vorhanden. Zwischen den hohen kegelförmigen Epithelzellen finden sich auch niedrige, rundlichere Zellformen, wie dies bereits Ellenberger (9) beschrieben hat.

Die Drüsentubuli sind in beiden Bezirken der Propria gleichmässig verteilt. Nur die zentrale Zone des Karunkelbezirks an der Basis des Karunkels entbehrt derselben in einer vertikalen Ausdehnung von $1,28 \text{ mm}$ vollständig. Von den Seitenabschnitten des Karunkels liegen sie zirka 240μ weg. Masse der Drüsen:

	Ausführungsgänge	Drüsenenden
Lumen D. ...	160μ .	56μ .
Epithel H. ...	28μ .	20μ .

In der Nähe der Muscularis mucosae zeigen sich zahlreichere blinde Drüsenenden in Form der bekannten, durch die Hämatoxylinfärbung stark hervortretenden runden Epithel-

taufen. Auch die Distanz der Mündungen der Ausführungsgänge unter sich hat sich vermehrt, sie beträgt durchschnittlich 900μ , die Entfernung der Drüsenenden unter sich 64μ . Die periglandulären, bindegewebigen Scheiden sind sehr spärlich entwickelt. Ein Inhalt der Tubuli ist nirgends festzustellen.

Die Gefässe verhalten sich im Stratum vasculare ähnlich wie bei Präparat II, nur scheinen die geschlängelten Lumina der Venen im Verhältnis zu den Arterien mehr zuzunehmen, ihre Wandungen sind dagegen eher schwächer, als vorbeschriebene Präparate sie aufweisen. Einen typischen Unterschied liefert das Gefässsystem der Propria. Hier tun sich die Venen im Karunkelbezirk durch ihre Anzahl und besonders grossen Lumina gegenüber den wesentlich kleinern Arterien bedeutend hervor. Die Arterien haben bis zum Stratum cellulare starke Wandungen. In diesem Stratum selbst haben dieselben jedoch nur eine aus einer einfachen Lage glatter Muskelzellen bestehende Media, welche letztere mit dem Eintritt in den Karunkel vollends verschwindet. Die Venen bilden direkt unter dem Stratum cellulare zahlreiche, grosse, verschieden geformte, sehr dünnwandige Räume, die oft nur durch schmale, 30 betragende Gewebsepta voneinander getrennt sind. Stets führen diese Räume Blutgerinnsel. Am zahlreichsten sind diese Venen im zentralen, drüsenlosen Teile der Propria. Die Wandung dieser Venenräume besteht nur aus einem einfachen Endothelrohr, dem eine dünnere, wenige elastische Elemente führende Adventitia anliegt. Eine Muskelzellen führende einfache Media zeigt sich erst beim Eintritt in die Muscularis mucosae. Die grossen Venenräume (vide Fig. III) bilden im drüsenfreien Teile der Propria gewissermassen Reservoirs für die aus dem Karunkel tretenden kleineren venösen Gefässe, welche, sobald sie die Zotten verlassen haben, im Stratum cellulare sich stark ausdehnen. Die Verteilung der Gefässe im Karunkel selbst ist dieselbe wie bei Präparat II. Im allgemeinen ist

jedoch, entsprechend der vermehrten Zottenbildung, auch ein komplizierteres Kapillarnetz sowie eine merkbare Zunahme der Kapillarräume zu konstatieren. Grössere Kapillaren zeigen bis 20 μ Durchmesser. Maximale Gefässe in verschiedenen Schichten:

		Prop. mucosae			Strat. cell.
		Strat. vasc.	Karunkelbezirk	Karunkelzwischenbezirk	
Arterien ...	Lum. D.	130 .	70 .	48 .	30 .
	Wdg. H.	140 .	50 .	48 .	8 .
Venen ...		260 .	290 .	64 .	80 .
		48 .	16 .	10 .	3 .

IV. Präparat.

Das Stück Uteruswand stammt von einer 15 Wochen trächtig gewesenen Kuh, die wegen Bauchfell-Tuberkulose geschlachtet wurde. Es war die II. Trächtigkeit.

Die Uteruswand weist eine durchschnittliche Stärke von 2,8 mm auf. Sie ist wenig kompakt, sondern besonders im Stratum vasculare des Karunkelbezirks stark gelockert. Die Innenfläche, von mehr glattem Aussehen, bildet hohe, langgezogene, ebenfalls lockere, die Karunkeln tragende Falten. Die Formen der Karunkeln sind ebenso verschieden, wie Präparat III sie aufweist. Der Grössenunterschied ist wesentlich. Die Karunkelstiele sind höher, schwächer und von lockerer Struktur. Die grössern Karunkeln haben: 3,1 cm Länge, 1,9 cm Breite und 1,1 cm Tiefe. Die Länge des Karunkelstiels kann bis 13 mm betragen. Form und äussere Struktur wie vorhin.

Mikroskopisches.

Die mikroskopischen Schnitte des Uterus, 15 Wochen trchtig, gleichen im wesentlichen denen von Prparat III. Die Muscularis uteri hat eine Strke von 1,1 mm, davon nimmt die ussere Schicht nur 40 μ weg.

Das Stratum vasculare bildet im Karunkelbezirk ausgedehnte, bis 2,2 mm tiefe bindegewebige Einlagen. Das Bindegewebe derselben ist sehr locker geordnet. Auch in den Karunkelzwischenbezirk macht sich eine Ausdehnung und Lockerung der bisher untergeordneten bindegewebigen Lucken geltend. Hiervon resultiert die schon makroskopisch bemerkbare lockere Struktur der Uteruswandung.

Die Muscularis mucosae hat im Karunkelbezirk eine Hohe von 2,2 mm, im Karunkelzwischenbezirk 0,78 mm. Sie trgt im Karunkelbezirk lockere Anordnung. Teilweise durch die dickwandigen, spiralgig aufsteigenden Arterien in einzelne Muskelbundel zerlegt, stosst sie gegen die Propria zu ziemlich stark vor.

Die Innenschicht der Mucosa hat im Karunkelbezirk 6,5 mm, im Karunkelzwischenbezirk 2,03 mm. Die Propria mucosae, die die Grundlage des Karunkelstieles bildet, breitet sich an der Basis des Karunkels facherformig aus. Der Karunkelstiel selbst zeigt eine Lange von 13 mm und einen Breitendurchmesser von 4 mm.

Das Stratum subepitheliale bildet ein deutlich begrenztes, 300 μ starkes Zellenband. Ein Retikulum, bestehend aus feinen Fibrillen, kann hier trotz dem Zellenreichtum konstatiert werden. Im Karunkelbezirk setzt sich das entsprechende Stratum cellulare, 600 μ stark, zur Mehrheit aus spindelformigen, zur Minderheit aus platten Zellen zusammen, die dem Fibrillennetz aufliegen. Nach innen geht das Stratum cellulare in unveranderter Struktur in das Trabekelsystem des Karunkels uber.

Auf Quer- und Langsschnitten betrachtet, zeigt der Karunkel hier die ussere Form einer unvollkommen zu-

sammengerollten Raupe. Die abgerundeten Seitenabschnitte sind nach unten und teilweise wieder ventral einwärts gebogen. Der Vertikaldurchmesser ist in der Mitte und den Seitenabschnitten ziemlich derselbe, er beträgt hier 5 mm. Es hat somit eine Verflachung des Karunkels stattgefunden. Der ventrale Teil des Karunkels bildet eine starke Einbuchtung, einen „Hilus“. Diese Veränderung ist bedeutender als bei Präparat III.

Die Struktur des Karunkels bleibt dieselbe. Die strahlige Anordnung der Trabekel ist an der Peripherie eben deutlicher. Die grössern Maße der Karunkeltrabekel sind 90—100 μ , die kleinern 24 μ . Die Follikel haben 40—320 μ Lumendurchmesser. Die Höhe des Epithels beträgt zentral 6 μ , peripher 10 μ . Das Epithel der Mucosainnenfläche hat unverändertes Aussehen.

Im Verhalten der Drüsen ist zu erwähnen, dass die Tubuliquerschnitte auf demselben Gesichtsfelde spärlicher, dagegen gleichmässiger und mit grössern Lumina vertreten sind. Die Verteilung auf die einzelnen Abschnitte ist dieselbe.

	Ausführungsgänge	Drüsenenden
Lumen D. ..	160 μ .	44 μ .
Epithel H. ...	28 μ .	16 μ .

Die Mündungen der Ausführungsgänge liegen 800 μ auseinander. Die Durchschnittsentfernung der Drüsenenden beträgt 48 μ . Vergleichend mit Präparat III, ist hier die drüsenfreie Zone des dorsalen Abschnitts vom Karunkelstiel, entsprechend der Grössenzunahme des letztern, wesentlich vergrössert. Der Karunkeleinschnitt der Propria entbehrt derselben vollständig. Die Tubuli fehlen hier auf einem vertikalen Abschnitt mit 5,1 mm Durchmesser. Von hier an treten solche nur den lateralen Abschnitten des Karunkelstieles auf.

Ein unterschiedliches Verhalten bieten an sämtlichen vorliegenden Schnitten dieses Präparates die Gefässe bez. Stärke. An den Arterien fällt von vornherein in allen Schichten der Gebärmutterwand deren bedeutende Wandung auf. Diese Verstärkung beruht auf einer gleichmässigen Verdickung der Intima, die Media ist teilweise zurückgedrängt. Noch zeigen die Lumina öfters unregelmässige Gestaltung. Das Lumen ist aber stets bei den kleinsten Gefässen vorhanden. Diese Intimaverdickung ist, wie wir später sehen werden, eine noch puerperale Erscheinung, welche an vorliegenden Präparaten nicht im Verlaufe der Trächtigkeit entstanden ist, sondern vielmehr den Beweis darbietet, dass vorliegendes Organ bereits ein Puerperium durchlaufen hat. Andererseits sehen wir hier und können später wieder bestätigen, dass die Veränderungen an den Gefässen, entstanden im Puerperium, auch bei einer spätern Trächtigkeitsperiode teilweise fortbestehen, sich nicht vollständig rückbilden. Diese Tatsache ist von eminenter Bedeutung für die mikroskopische Diagnose einer einmal stattgehabten Trächtigkeit. Diese Intimaverdickung ist stärker im Stratum proprium, als im Stratum vasculare. Viele kleinere Arterien in der Nähe der Karunkelbasis erscheinen durch eine gleichmässige Dickenzunahme, speziell der Intima, wesentlich verengt. Jedenfalls tritt mit dem Fortlaufen der Trächtigkeit eine teilweise Atrophie der Intima in Erscheinung.

Die Venen zeigen keine nennenswerten Unterschiede, ihre Wandungen sind gering. Ihre grössern Lumina erscheinen im äussern Abschnitte der Propria ausnahmslos zusammengefallen, gefaltet.

Das Gefässsystem des Karunkels hat keine merkbare Veränderung erfahren.

Bezüglich Grössen- und Wandverhältnisse der Gefässe verweise ich auf nachstehende Tabelle.

		Strat. vasc.	Prop. mucosae		Strat. cell.
			Karunkel- bezirk	Karunkel- zwischen- bezirk	
Arterien ...	Lum. D.	360 .	208 .	64 .	34 .
	Wandg. .	460 .	320 .	160 .	10 .
	Intima .	80 .	140 .	48 .	
	Media ...	190 .	130 .	60 .	
	Advent. .	190 .	80 .	48 .	
Venen ...	Lum. D.	240 .	320 .	60 .	80 .
	Wandg. .	48 .	32 .	16 .	4 .

V. Präparat.

Das Präparat stammt von einer 20 Wochen trächtigen Kuh, die wegen eines chirurgischen Leidens notgeschlachtet wurde. Es war die 3. Trächtigkeit.

In diesem Stadium schreiten die anatomischen Veränderungen in der Weise fort, wie sie in vorigem Präparate zur Darstellung gekommen sind. Es bleibt somit nur wenig Neues hinzuzufügen.

Die Uteruswand, im Stratum vasculare des Karunkelbezirks besonders locker verbunden, hat eine durchschnittliche Stärke von 3,8 mm. Mittelst hoher Faltenbildung der Mucosainnenfläche steht sie mit den Karunkeln in Verbindung. Die Karunkelstiele haben maximale Länge von 3 cm, Breite von 2,4 cm und Stärke von 4 mm. Ihr Gewebe ist locker gebaut. Sämtliche Karunkeln, die hier bereits bedeutenden Umfang annehmen, sind alle mit Stielen versehen. Ihre Formen sind verschieden, die meisten sind längsoval, andere mehr rund. Übereinstimmend zeigt deren dorsale Fläche mehr Abflachung.

Die maximale Grösse der Karunkeln ist:

Längendurchmesser: 5,9 *cm*

Breitendurchmesser: 3,8 *cm*

Tiefendurchmesser: 1,9 *cm*.

Die Hauptfollikel der Karunkeloberfläche sind makroskopisch auffallend.

Mikroskopisches.

Die Muscularis uteri hat Durchschnittsstärke von 1,8 *mm*. Deren äussere längs verlaufende Schicht misst 170 μ und behält ihr kompaktes Aussehen.

Das Stratum vasculare bildet im Karunkelbezirk eigene gut begrenzte Gefässfelder zwischen den Muskelschichten. Dieselben können bis 2,4 *mm* Vertikaldurchmesser aufweisen. Das spärliche bindegewebige Gerüste enthält weite Lymphräume. Um die grossen Gefässe bildet es lockere Scheiden.

Die Muscularis mucosae hat im Karunkelbezirk 3,6 *mm*, im Karunkelzwischenbezirk 0,76—0,8 *mm*. Sie springt in erstem Bezirk in spitzem Bogen gegen die Propria des Karunkelstieles vor. Die Auflockerung ihrer Bündel an dieser Stelle infolge der durchbrechenden grössern Karunkelgefässe ist besonders typisch. Im andern Bezirk ist sie wesentlich kompakter.

Die Innenschicht der Mucosa ist im Karunkelbezirk 6,8 *mm*, im Karunkelzwischenbezirk 2,1 *mm* stark.

Der Zellenreichtum des durchschnittlich 320 μ hohen Stratum subepitheliale hat noch mehr abgenommen, dichter sind dessen Zellen unter dem Epithel gelagert. Basal treten die Fibrillen mehr in Vordergrund. Das Stratum geht damit mehr allmählich in die anliegende Propria über. Das Stratum cellulare, 620 μ tief, besitzt nunmehr spärliche platte Zellen, die langgestreckten spindelförmigen haben die Oberhand und liegen in bedeutenderen Abständen auseinander. Das Fibrillennetz des Stratum cellulare geht ziemlich schnell in das noch lockere der Propria über, dort zahlreiche Lymphräume ent-

haltend. Nach innen geht das Stratum cellulare in das ebenfalls zellenärmere, demselben ähnlich gebaute Trabekelsystem des Karunkels über.

Der Karunkel hat sowohl in der Mitte, als an den lateralen Abschnitten einen vertikalen Durchmesser von 5,1 *mm*. Auch hier ist eine strahlige Anordnung der Balken der Karunkelperipherie zu erkennen. Entsprechend der bedeutend stärkern Follikelbildung im zentralen Teile sind die Trabekel an der Peripherie wesentlich stärker. Die grössern haben Querdurchmesser von 240 μ , die kleinsten solche bis 10 μ . Das Lumen der Follikel weist Durchmesser von 40—480 μ auf. Das kubische Epithel der Follikel ist unverändert. Die Höhe der Zellen ist zentral 6 μ , peripher 10 μ . In einzelne Follikel ragen noch starke Epithelschläuche des Chorions, weite Kapillarräume mit sich führend.

Wie oben bereits einmal angetönt, können sich zwischen den eigentlichen Karunkeln auf der Mucosainnenfläche während der Trächtigkeit beliebig zahlreiche Zottenwülste von der Struktur der Karunkeln ausbilden, die ebenfalls mit Chorionzotten in Verbindung treten. Vorliegende Schnitte zeigen nun an einer Seite des sogen. Karunkelstieles drei nebeneinandergelegene solcher Nebenzottenwülste oder Pseudo-Karunkel. Diese sind durch Zellwucherung aus dem Stratum subepitheliale heraus entstanden. Die einzelne Zottenwulst zeigt eine Höhe von 1,1 *mm* und eine Breitenausdehnung von 0,9 *mm*. Der Hauptstamm eines solchen Zottenwulstes entspringt kegelförmig dem dort verbreiteten, hier mehr fibrillären Stratum subepitheliale. In diese kegelförmige Verdickung ziehen zahlreichere, ziemlich weite Gefässe durch. Der feinere Bau dieser Zottenwülste ist genau derjenige des Karunkels. Ohne Zweifel kann derartige seitliche Zottenwulstbildung bis zum Ende der Gravidität fortbestehen.

Die gruppenweise in der Propria verteilten Drüsentubuli treten bezüglich Anzahl auch hier zurück. Es ist dies eine Folge der starken Horizontalausdehnung der Mucosa, wie

überhaupt der gesamten Uteruswand, in vorliegenden spätern Trächtigkeitsperioden. Dagegen sind die Epithelhaufen der Drüsenenden spärlicher zu finden. Auch haben Ausführungsgänge und Drüsenenden erweiterte Lumina. Die mittlere, die Gefässzone des Karunkelstieles entbehrt der Tubuli vollständig. Das Epithelrohr der Drüsen ist überall intakt. Das Lumen zeigt nirgends Inhalt. Die Masse sind:

	Ausführungsgänge	Drüsenenden
Lumen D. ...	160 .	46 .
Epithel H. ...	24 .	14 .

Die Mündungen der Ausführungsgänge, die stark trichterförmig erscheinen, liegen durchschnittlich 890 μ auseinander, die Drüsenenden 60—80 μ .

Die Gefässe des Stratum vasculare scheinen einer steten Zunahme sowohl bezüglich der Zahl als an Stärke, unterworfen zu sein. Dabei sind auch hier die dicken Wandungen der Arterien augenfällig, ebenso die gleichmässige Verdickung der Intima, jedoch nicht in dem Grade wie bei Präp. IV. Die Wandung der Venen präsentiert sich bedeutend schwächer. Zahlreiche, starke Arterien durchbrechen, vom Stratum vasculare auslaufend, in geschlängelter, vertikaler Richtung die Muscularis mucosae im Karunkelbezirk, und treten in die Gefässzone des Karunkelstieles ein. Die an der Basis des Karunkels mehr horizontal gelegenen Venenräume mit ihren schwachen Wandungen verfügen über ganz bedeutende Lumina. Weiter nach aussen verengen sie sich, verlaufen wie die Arterien geschlängelt parallel zur Längsaxe des Karunkelstieles. Ihre stets Inhalt führenden Lumina erscheinen verschiedenartig gefaltet. Die dünne Wandung der grossen Venenräume setzt sich aus einer einfachen Intima und einer dünnen, elastische Fasern führenden Adventitia

zusammen. Eine Media fehlt übereinstimmend allen Venen längs der Propria, dagegen fehlt dieselbe nicht im Stratum vasculare. Arterien und Venen verfügen in der Propria des Karunkelzwischenbezirks über bedeutend geringere Lumina, auch ist deren Zahl bedeutend kleiner. Ihre Wandungen verhalten sich indessen proportional zu denjenigen des Karunkelbezirks. Der Verlauf ist sehr verschieden, und verweise ich diesbezüglich auf meine vorangehenden Beschreibungen.

In dem Gefässnetze des Karunkels zurückkehrend, ist hier speziell zu betonen, dass sich in keinem der zahlreichen Serienschnitte glatte Muskelzellen führende Gefässe nachweisen lassen. Die zahlreichen Arterien teilen sich ausserhalb vom Stratum cellulare in eine Unmenge kleinster Stämmchen. Letztere lösen sich in ein weit verzweigtes, öfters weite Räume führendes Kapillarnetz auf, dessen einzelne Stämmchen an die grössern Trabekel treten, wo sie wiederum Zweige an die Balken erster und zweiter Ordnung abgeben. Die Wandung dieser grössern Kapillargefässe besteht aus einem, aus mehr platten Endothelzellen bestehenden einfachen Epithelrohr. Um dieses legen sich einige Spindelzellen konzentrisch an. Stets finden sich in den grössern Balken zu- und abführende Gefässe gepaart. Die grössern Kapillarräume des Karunkels haben Lumina von 60μ Durchmesser mit einer ca. 6μ starken Wandung. Die Venenstämmchen zeigen 60μ mit 4μ Wandung. Das Venennetz des Karunkels sammelt sich teilweise, nachdem es das Stratum cellulare durchbrochen, zu den erwähnten direkt unter demselben gelegenen grossen Venenräumen an.

Maximale Gefässmasse:

		Strat. vasc.	Prop. mucosae		Strat. cellulare
			Karunkelbezirk	Karunkelzwischenbezirk	
Arterien ...	Lumen D.	650 .	160 .	50 .	40 .
	Wandg. .	420 .	160 .	48 .	12 .
	Intima .	50 .	34 .	10 .	
	Media ...	200 .	70 .	24 .	
	Advent .	140 .	60 .	14 .	
Venen ...	Lumen D.	480 .	880 .	64 .	160 .
	Wandg. .	80 .	30 .	16 .	4 .

VI. Präparat.

Der nachstehenden Beobachtung liegt ein Stück Uteruswand einer 184 Tage trächtig gewesenen Kuh zugrunde, die wegen tuberkulöser Pleuritis geschlachtet wurde. Die Kuh war zum fünftenmal trächtig.

Das vorliegende Präparat weist eine durchschnittliche Wandstärke von 3,8 *mm* auf, dieselbe ist bedeutender im Karunkelbezirk als im Karunkelzwischenbezirk. Muscularis uteri und Muscularis mucosae lassen sich infolge ihrer lockeren Verbindung im Stratum vasculare, besonders deutlich im Karunkelbezirk voneinander trennen. Die Propria mucosae verrät sehr lockere Struktur; sie lässt sich ohne Mühe von der Muscularis mucosae lostrennen. Die stark entwickelten, unter sich ca. 7 *cm* abstehenden Karunkeln stehen mittelst einer durchschnittlich 4 *cm* breiten, 3½ *cm* hohen und nur 2 *mm* starken lockeren Schleimhautfalte mit der Gebärmutterwand in Verbindung. Die Falte, der sogen. Karunkelstiel erfährt an seinem distalen Ende, an der Basis des Karunkels eine wesentliche Verbreiterung. An der ventralen Fläche erscheinen alle Karunkeln konkav eingebuchtet.

Die Masse der Karunkel sind:

Längendurchmesser: 7,8 *cm*

Breitendurchmesser: 3,4 *cm*.

Tiefendurchmesser: 2,6 *cm*.

Die äusseren Formen sind dieselben. Einzig scheint die Verflachung der mütterlichen Gebilde noch Fortschritte gemacht zu haben; das Wachstum der Karunkeln nimmt im horizontalen Durchmesser mehr zu als im vertikalen. Das durchschnittliche Gewicht der Karunkeln beträgt 40 *gr*. Die noch teilweise mit Chorionteilen bedeckte Oberfläche der Karunkeln zeigt deutlich schwammartiges Aussehen. Die Vertiefungen erscheinen jedoch auch mehr abgeflacht und haben fast mehr das Aussehen von Furchen. Diese Einschnitte liegen meist 4 *mm* auseinander. Auf Querschnitten der Karunkeln beobachtet man peripher sehr deutlich die strahlige Anordnung der Hauptstämme des Karunkels.

Mikroskopisches.

Vergleichen wir die Vertikalschnitte dieses 26 Wochen trächtigen Uterus mit vorhergehenden Beschreibungen, so fällt uns an vorliegenden Schnitten von vornherein das Fehlen der äusseren, längs verlaufenden Muskellage der Muscularis uteri auf. Die zirkulär verlaufende Muskelschicht steht mit der Serosa in inniger Verbindung. Da vorliegende Schnitte aus den Seitenteilen der Uteruswandung stammen, stimmt dieser Befund genau mit den Untersuchungsergebnissen von C. J. Raab überein.

C. J. Raab (28) kommt zu folgenden Schlüssen: „Während der Evolution des Uterus und besonders deutlich nach dem fünften Monat der Trächtigkeitsperiode, bildet die longitudinale Muskelzellenschicht keine zusammenhängende Muskelschicht mehr über das ganze Horn, wie solches im nicht-trächtigen Zustand der Fall ist, sondern besteht hauptsächlich aus zwei platten, breiten Streifen. Der eine liegt längs der grossen Krümmung, der andere längs der kleinen Krümmung

von dem befruchteten Horne. Diese Verteilung der longitudinalen Muskellage beginnt bereits in den ersten Monaten der Gravidität, sie wird erst deutlich im fünften und sechsten Monat. Auf den Seitenflächen des befruchteten Hornes findet man nach Raab im sechsten Monat der Gravidität nur einige Muskelfasern. Währenddem C. J. Raab diese Ergebnisse makroskopisch und durch Dissoziation der Muskelbündel erhielt, bin ich in der Lage, seine obigen Angaben auf Schnitten, durch die ganze Uteruswand geführt, bestätigen zu können.

Die zirkuläre Muskelschicht ist durchschnittlich 2,1 mm stark. Dieses Stratum supravasculare, wie Ellenberger (9) es gegenüber dem Stratum subserosum nennt, wird durch kleinere Bindegewebszüge in kleinere und grössere Muskelbündel zerlegt.

Muscularis uteri und Muscularis mucosae sind in beiden Bezirken durch das Stratum vasculare hinlänglich voneinander getrennt. Letzteres erreicht im Karunkelbezirk eine Höhe von 2,31 mm; im Karunkelzwischenbezirk eine solche von 0,75 mm. Die Bindegewebsfasern verlaufen in den verschiedensten Richtungen und umziehen zahlreiche Lymphräume.

Struktur und Form der Muscularis mucosae sind sozusagen unverändert. Im Karunkelbezirk zeigt sie eine vertikale Ausdehnung von 3,45 mm; im Karunkelzwischenbezirk 1,15 mm. Die zapfenförmige Verstärkung im Karunkelbezirk nach innen ragt 0,3 mm weit in die Propria des Karunkelstieles hinein.

Die Stärke der Mucosainnenschicht im Karunkelzwischenbezirk beträgt 2,4 mm, im Karunkelbezirk bis 7 mm. Deren bindegewebige Grundlage ist sehr locker gebaut und bildet um Drüsen und Gefässe sogenannte Lymphscheiden. Gegen die Basis des Karunkels zu verdichtet sich das Stratum proprium etwas.

Das Stratum subepitheliale, 380 μ stark, zeigt wieder ein Vorherrschen der Fibrillen, nebst geringerem Zellen-

reichtum. Die Fibrillen bilden unter sich kleinste zahlreiche Spalten, welche zweifellos als die Anfänge der Lymphräume anzusprechen sind. Im Karunkelbezirk sind die Fibrillen gleich konzentriert, dagegen sind die Zellen noch seltener. Das Stratum cellulare verdient somit seinen Namen nicht mehr. Seine grösste Breite ist hier noch 480μ .

Die Struktur des Karunkels ist unverändert. Dessen medial und lateral gleichmässiger vertikaler Durchmesser beträgt $11\frac{1}{2} mm$. Die strahlige Anordnung der peripheren Balken ist sehr deutlich. Der Durchmesser der Hauptfollikel an der Peripherie beträgt im Durchschnitt $1,1 mm$; derjenige der kleinsten nur 40μ . Die Stärke der Balken variiert von $10-250 \mu$.

Die Beschreibung der Drüsen nach Präparat IV und V hat hier bloss eine Erweiterung erfahren. Deren Masse sind:

	Ausführungsgänge	Drüsenenden
Lumen D. ...	160 .	40 .
Epithel H. ...	22 .	16 .

Die Mündungen der Ausführungsgänge liegen 960μ auseinander; die Drüsenenden 60μ .

Nachstehend folgen die Massangaben der Gefässe. Deren Struktur und Verlauf ist nicht verschieden von demjenigen von Präparat V. Auffallend sind die Grössenverhältnisse der venösen Gefässe.

		Strat. vasc.	Prop. mucosae		Strat. cell.
			Karunkel- bezirk	Karunkel- zwischen- bezirk	
Arterien ...	Lum. D.	620 .	240 .	60 .	38 .
	Wdg. D.	380 .	160 .	64 .	12 .
	Intima .	26 .	24 .	10 .	
	Media .	210 .	48 .	32 .	
	Advent. .	150 .	80 .	20 .	
Venen ...	Lum. D.	530 .	900 .	80 .	180 .
	Wdg. D.	90 .	24 .	16 .	8 .

Die Kapillarräume des Karunkels weisen 60 μ starke Lumina auf, deren Venenstämmchen 90 μ . Die Kapillargefäße der meisten Trabekel sind indessen so eng, dass sie nur für ein oder wenige Blutkörperchen durchgängig sind. Durch Vereinigung zahlreicher solcher Kapillargefäße gehen an den Hauptbalken die Venen hervor. Die Kapillaren haben bis 4 μ Durchmesser. (Fortsetzung folgt.)

Zum infektiösen Abortus des Rindes.

Von Tierarzt Dr. A. Nuesch-Flawyl.

Bezirkstierarzt Bräuer-Sachsen empfahl seinerzeit die subkutane Applikation von Aq. phenolat. 2 0/0 zur prophylakt. Behandlung des infektiösen Abortus. Ich habe einigemal Veranlassung genommen, seine Behandlung einzuleiten und zum Teil auch ganz durchzuführen. Dabei glaube ich positive Erfolge gehabt zu haben, wenn auch vereinzelt doch noch Abortus eintrat. In diesen Fällen war, wie übrigens fast jedesmal, die etwas umständliche und langwierige Kur auf Wunsch der Besitzer abgekürzt worden. Ich kam dann