

Beitrag zur Kenntnis der Lungensarkomatose beim Rind

Autor(en): **Wyssmann, E.**

Objektyp: **Article**

Zeitschrift: **Schweizer Archiv für Tierheilkunde SAT : die Fachzeitschrift für Tierärztinnen und Tierärzte = Archives Suisses de Médecine Vétérinaire ASMV : la revue professionnelle des vétérinaires**

Band (Jahr): **50 (1908)**

Heft 6

PDF erstellt am: **15.08.2024**

Persistenter Link: <https://doi.org/10.5169/seals-589851>

Nutzungsbedingungen

Die ETH-Bibliothek ist Anbieterin der digitalisierten Zeitschriften. Sie besitzt keine Urheberrechte an den Inhalten der Zeitschriften. Die Rechte liegen in der Regel bei den Herausgebern.

Die auf der Plattform e-periodica veröffentlichten Dokumente stehen für nicht-kommerzielle Zwecke in Lehre und Forschung sowie für die private Nutzung frei zur Verfügung. Einzelne Dateien oder Ausdrucke aus diesem Angebot können zusammen mit diesen Nutzungsbedingungen und den korrekten Herkunftsbezeichnungen weitergegeben werden.

Das Veröffentlichen von Bildern in Print- und Online-Publikationen ist nur mit vorheriger Genehmigung der Rechteinhaber erlaubt. Die systematische Speicherung von Teilen des elektronischen Angebots auf anderen Servern bedarf ebenfalls des schriftlichen Einverständnisses der Rechteinhaber.

Haftungsausschluss

Alle Angaben erfolgen ohne Gewähr für Vollständigkeit oder Richtigkeit. Es wird keine Haftung übernommen für Schäden durch die Verwendung von Informationen aus diesem Online-Angebot oder durch das Fehlen von Informationen. Dies gilt auch für Inhalte Dritter, die über dieses Angebot zugänglich sind.



SCHWEIZER-ARCHIV

FÜR

TIERHEILKUNDE.

Redaktion: E. ZSCHOKKE, E. HESS & A. BORGEAUD.

L. BAND.

6. HEFT.

1908.

Beitrag zur Kenntnis der Lungensarkomatose beim Rind.

Von Dr. E. Wyssmann in Neuenegg (Bern).

Am 3. Jannar l. J. untersuchte ich eine dem Landwirt N. H. in F. gehörende, 18jährige, hochträchtige, magere Kuh der Freiburger Rasse. Es wurde mir mitgeteilt, die Kuh sei schon seit ungefähr drei Wochen hinten rechts lahm, zeige seither schlechte Fresslust und sei sowohl im Ernährungszustand als in der Milchleistung bedeutend zurückgegangen.

Der leicht febrile Zustand des Tieres und deutliche Veränderungen am rechten Femoro-Tibialgelenk, bestehend in bedeutender Tumorbildung und Druckempfindlichkeit, namentlich in der Kniescheibenregion, sowie Erscheinungen von Seite der Lungen, wie beschleunigtes Atmen, verschärfte Vesikulärgeräusche und schmerzhaftes Perkussion, liessen in mir den Gedanken an einen Zusammenhang aller dieser Erscheinungen aufkommen, wobei ich in erster Linie an Tuberkulose dachte.

Da mir eine Behandlung keinen oder höchstens einen zweifelhaften Erfolg zu versprechen schien, so riet ich auch wegen des hohen Alters des Tieres zur Schlachtung.

Bei Anlass der Fleischschau konnte ich am 4. Januar folgenden pathologisch-anatomischen Befund aufnehmen:

Sämtliche Organe, ausser den Lungen, boten nichts Besonderes. Letztere waren etwas gross, ödematös, besonders

die linken Lappen, und übersät mit haselnuss- bis apfelgrossen, gelblichweissen, vom Lungengewebe scharf abgesetzten und über dasselbe hervorragenden Knoten. Die Form derselben war eine regelmässig runde und vielfach platte, pilzscheibenartige. Einzelne dieser speckigen, derben Knoten besaßen eine höckerige Oberfläche und waren von dunkelrot-gelatinösem und luftleerem Lungengewebe umrandet. Auf dem Durchschnitt gewahrte man ein homogenes, markiges, saftreiches, weissliches, zuweilen auch mehr oder weniger lappiges Gewebe.

Die Verteilung dieser Knoten machte sich so, dass die Grosszahl derselben sich am stumpfen Rand der Rippenfläche der Lungen befand, während an der Zwerchfellfläche nur wenige dieser Neubildungen und zudem nur links sichtbar waren.

Die Pleura bot nichts Besonderes. Die Bronchiallymphdrüsen waren eigross, mit einem Gewicht von 200 g, auf dem Durchschnitt sehr feucht und in der Mitte von auffallend weicher Konsistenz. Das Mittelstück der rechten neunten Rippe zeigte eine flache, rundliche, 7 cm lange und 6 cm breite Stelle, die besonders auf der medialen Seite den Knochen zum grössten Teil verdrängte und aus einem speckigen, grauen, saftreichen und ziemlich derben Gewebe bestand.

Am rechten Femoro-Tibialgelenk fiel auch nach der Abnahme der Haut eine beträchtliche Volumensvermehrung auf, so dass ich in demselben ähnliche Veränderungen vermutete, wie ich sie im Rippenstück gefunden hatte, und mir das Gelenk zur genauen Untersuchung nach Hause erbat. Leider ging aber dieser Teil durch ein Missverständnis verloren.

Die Neubildungen in den Lungen erinnerten mich lebhaft an die von Kitt seinem Lehrbuch der pathologischen Anatomie der Haustiere, 1901, Band 2, Seite 274 beigegebene Abbildung einer Lunge vom Hund mit metastatischen Krebsknoten. Doch ergab die nähere, von Hrn. Professor Dr. Guillebeau in freundlicher Weise vorgenommene Unter-

suchung, dass es sich um ein kleinzelliges Rundzellensarkom der Lungen, Bronchiallymphdrüsen und Rippe handelte.

Ob auch der Gelenktumor sarkomatöser Natur gewesen ist, oder nicht, lässt sich natürlich nicht sicher entscheiden. Da aber nach Fröhner¹⁾ Beobachtungen über Lahmheit bedingende Sarkombildung in der Tibia von Rindern tatsächlich existieren, so könnte man in unserem Fall mit einigem Recht den Analogieschluss ziehen, das Femoro-Tibialgelenk sei ebenfalls sarkomatös erkrankt gewesen. Wenn wir diese Möglichkeit zugeben, so erhebt sich die Frage, ob wir den primären Herd im Femoro-Tibialgelenk oder in der Rippe zu suchen haben, denn die Verteilung der Sarkomknoten in den Lungen lässt mit Sicherheit darauf schliessen, dass dieselben sekundär, d. h. auf metastatischem Wege entstanden sind. Nehmen wir eine Verschleppung primärer Geschwulstkeime nach den Lungen und der Rippe vom Femoro-Tibialgelenk aus an, so muss dieselbe durch den Blut- oder Lymphstrom erfolgt sein. Die Erkrankung der Rippe kann jedoch auch durch Dissemination oder durch direkte Berührung der Pleurablätter von den Lungen aus zustande gekommen sein. Wenn wir andererseits die Möglichkeit einer Primärinfektion von der Rippe aus in Betracht ziehen, so geschieht dies deshalb, weil die Kuh laut Aussage des Besitzers kurz vor ihrer Erkrankung beim Tränken auf die rechte Seite gestürzt war. Man darf sich fragen, ob eine durch diese heftige traumatische Einwirkung hervorgerufene Kontusion oder selbst Fraktur den Anlass zu einer primären Sarkombildung in der Rippe hätte bilden können. Eine derartige Beobachtung ist ja seinerzeit von Leisering gemacht worden, der bei einem Hund ein Sarkom als Folgezustand eines Rippenbruches feststellte. Nun muss ich allerdings bekennen, dass an dem betreffenden Rippenstück weder Spuren einer stattgefundenen Kontusion noch Kallus-

¹⁾ Allgemeine Chirurgie, 1905, Seite 130.

bildung nachgewiesen werden konnten, weshalb ich die erstere Annahme, der primäre Sitz sei im Femoro-Tibialgelenk zu suchen gewesen, für die wahrscheinlichere halte.

* *
 *

Während im allgemeinen die Sarkome bei den Rindern nicht zu den selteneren Neubildungen gehören und beispielsweise nach den Beobachtungen der Berliner ambulatorischen Klinik von 75 bei dieser Tierspezies ermittelten Tumoren etwas mehr als der vierte Teil ausmachen, so bilden doch die Lungensarkome darunter einen verhältnismässig kleinen Prozentsatz. John²⁾ registrierte im Verlaufe von 16 Jahren auf insgesamt 36 Fälle nur zwei Lungensarkome und ausserdem drei Sarkome der Rumpfknochen. Semmer³⁾ sah innerhalb 23 Jahren bei Rindern im ganzen überhaupt nur zwei Fälle, wovon einer das Fesselgelenk betraf. Dagegen hat Joest⁴⁾ einzig im Jahr 1904 drei Fälle von Rundzellensarkom der Lunge beim Rind gesehen (vergl. Sächs. Jahresbericht, S. 252).

Nach den Angaben von Casper⁴⁾ hat das Alter keinen merklichen Einfluss auf die Entstehung von Sarkomen, da man dieselben auch bei ganz jungen Tieren auftreten sieht. In dem von Henninger⁵⁾ beobachteten Fall von Lungensarkomatose war die Kuh 6 Jahre alt.

Die durch Lungensarkomatose ausgelösten klinischen Symptome bestehen nach Knoll⁶⁾ und Schlegel⁷⁾ in erschwertem Atmen und sollen nach König⁸⁾ Lungentuberkulose vortäuschen, was ja auch in meinem Falle zutraf. Von

²⁾, ³⁾ und ⁴⁾ Zitiert nach Casper, Pathologie der Geschwülste bei Tieren, 1899.

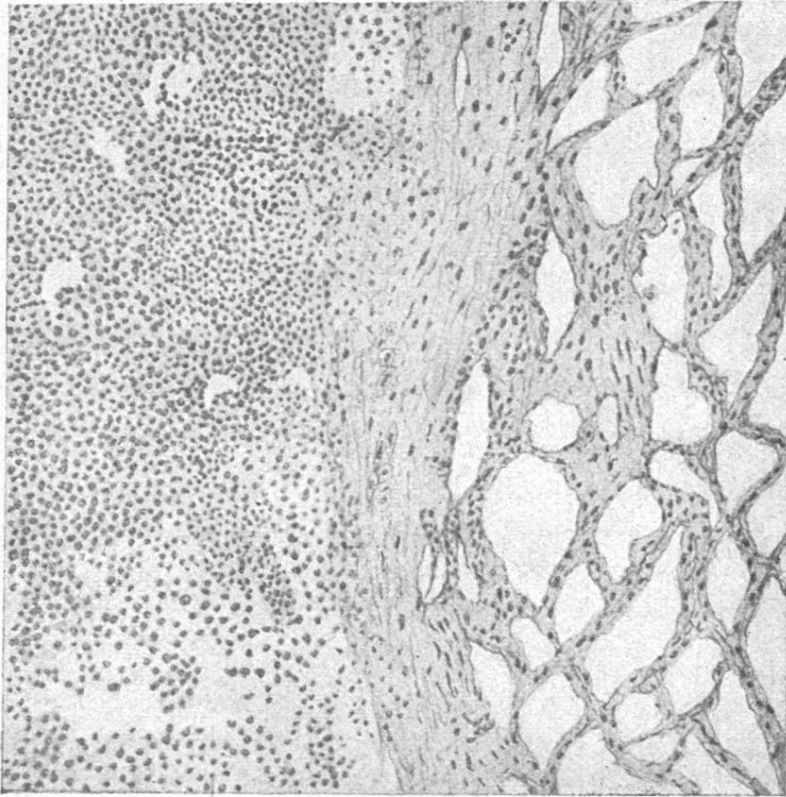
⁵⁾ Badische tierärztliche Mitteilungen, 1890, S. 122. Vgl. Berliner t. W., 1890, S. 261.

⁶⁾ Zeitschrift für Fleisch- und Milchhygiene, 1902, S. 90.

⁷⁾ Zeitschrift für Tiermedizin, 1908, S. 298.

⁸⁾ Sächs. Jahresbericht, 1893, S. 121.

Fig. 1.



100 fache Vergr.

Erklärung zu den Figuren.

Figur 1. Durchschnitt durch einen Sarkomknoten und das angrenzende Lungengewebe. Links Rundzellenanhäufung, in der Mitte bindegewebige Grenzschrift und rechts alveoläres Lungengewebe.

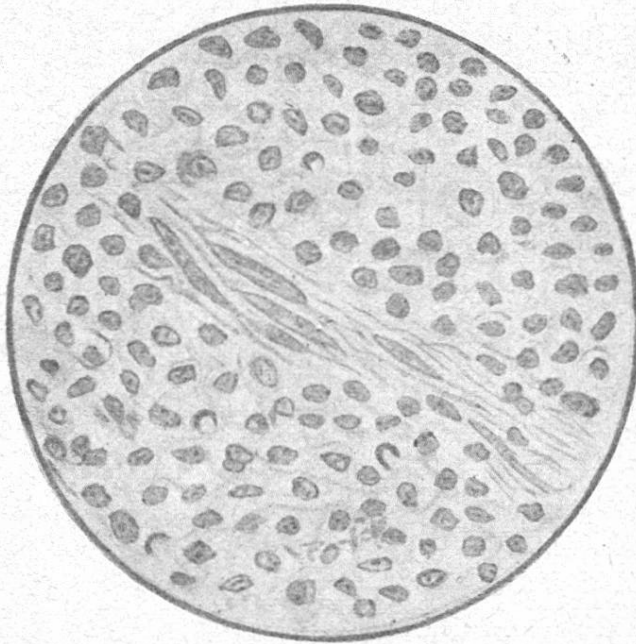
Figur 2. Stärker vergrößerte Rundzellenanhäufung, in der Mitte streifig-faseriger Bindegewebszug mit spindelförmigen Bindegewebszellen. Undeutliche Zellbegrenzung. Leicht tingierbare, chromatinreiche Kernsubstanz. Homogene Interzellulärsubstanz.

weiteren Symptomen konstatierte König grosse Schwäche, Unvermögen, sich selbst zu erheben, und sehr starke Abmagerung.

* * *

Zum Schluss führe ich diejenigen bisher beschriebenen Fälle von Lungensarkomatose beim Rind an, welche mit dem meinigen in bezug auf die pathologische Anatomie identisch

Fig. 2.



800 fache Vergr.

zu sein scheinen. Leider sind die Angaben der meisten Autoren nur wenig ausführlich, und es fehlen namentlich mikroskopische Befunde.

1. **Fall Henninger.** Zirka 100 markstückgrosse, gelbliche, 2—3 mm weit über die Lungenoberfläche hervorragende Knoten. Enorm vergrösserte, leicht schneidbare Mittelfelldrüsen mit teils speckiger, teils brüchiger Schnittfläche. Ausserdem in der Beckenhöhle eine 28 Pfund schwere Geschwulst.

2. **Fall König.** Beide Lungenhälften mit Sarkomknoten stark durchsetzt. Ausserdem Lebersarkomatose.

3. **Fall Ludwig.**⁸⁾ Vollständige Durchsetzung der Lungen mit erbsen- bis haselnussgrossen, scharf begrenzten, rundlichen, teils glatten, teils höckerigen, festen, weissen Geschwülsten. Schnittfläche teils durch hämorrhagische Zertrümmerungen braunschwarzrot verfärbt. Rechte Kniefaltendrüse enorm vergrössert, 7 kg schwer. Mikroskopischer Befund: Kleinzelliges Rundzellensarkom.

⁸⁾ Sächs. Jahresbericht, 1904, S. 79..

4. Fall Schlegel. Massenhafte, generalisierte, stecknadelkopf- bis haselnussgrosse Geschwulststadien in Lunge, Leber, Nieren, Pleura, Peritoneum und Lymphknoten.

In einem zweiten Falle eines von der Subkutis des Oberkiefers ausgehenden kindskopfgrossen Rundzellensarkoms mit zahlreichen Metastasen in Lunge, Niere, Herzbeutel und Brustfell soll sich die generalisierte Sarkomatose innerhalb 4^{1/2} Jahren entwickelt haben.

Ob auch die beiden von Hendricks⁹⁾ und Lövy¹⁰⁾ bekannt gegebenen sekundären Sarkombildungen in den Lungen mit meinem Fall verglichen werden können, erscheint mir sehr fraglich. Dagegen hat der von Knoll beschriebene Fall eines Rippensarkoms mit dem meinigen viel Ähnlichkeit.

Untersuchungen über die Evolution und Involution der Uterusmucosa vom Rind.

Von Dr. Heinrich Hilty, Tierarzt von Grabs (St. Gallen).

(Fortsetzung.)

c.

Puerperaler Uterus.

Friedländer (15) hat bekanntlich die ersten wichtigen Untersuchungen über die Regeneration der Uterusmucosa beim Menschen vorgenommen. Er wies nach, dass an der Placentarstelle die Regeneration der Schleimhaut von den persistenten blinden Drüsenenden ausgehe und sich dann auf die Innenfläche des Uterus verbreite. Leopold (23), Wyder, Kundrat, Engelmann u. a. m. bestätigten und vervollkommneten die Befunde Friedländers in ihren wesentlichen Punkten.

Diesen Untersuchungen beim Menschen folgten andere über die Nager von Duval, Strahl, Rathke. Duva

⁹⁾ Annales de méd. vét., 1901, S. 79.

¹⁰⁾ Allatorvosi dapok. 1904, S. 689. Vgl. Jahresbericht von Ellenberger und Schütz.