

# Veterinärchirurgie und Verbandlehre

Autor(en): **Gräub, E.**

Objektyp: **Article**

Zeitschrift: **Schweizer Archiv für Tierheilkunde SAT : die Fachzeitschrift für Tierärztinnen und Tierärzte = Archives Suisses de Médecine Vétérinaire ASMV : la revue professionnelle des vétérinaires**

Band (Jahr): **58 (1916)**

Heft 3

PDF erstellt am: **11.09.2024**

Persistenter Link: <https://doi.org/10.5169/seals-588775>

## **Nutzungsbedingungen**

Die ETH-Bibliothek ist Anbieterin der digitalisierten Zeitschriften. Sie besitzt keine Urheberrechte an den Inhalten der Zeitschriften. Die Rechte liegen in der Regel bei den Herausgebern.

Die auf der Plattform e-periodica veröffentlichten Dokumente stehen für nicht-kommerzielle Zwecke in Lehre und Forschung sowie für die private Nutzung frei zur Verfügung. Einzelne Dateien oder Ausdrucke aus diesem Angebot können zusammen mit diesen Nutzungsbedingungen und den korrekten Herkunftsbezeichnungen weitergegeben werden.

Das Veröffentlichen von Bildern in Print- und Online-Publikationen ist nur mit vorheriger Genehmigung der Rechteinhaber erlaubt. Die systematische Speicherung von Teilen des elektronischen Angebots auf anderen Servern bedarf ebenfalls des schriftlichen Einverständnisses der Rechteinhaber.

## **Haftungsausschluss**

Alle Angaben erfolgen ohne Gewähr für Vollständigkeit oder Richtigkeit. Es wird keine Haftung übernommen für Schäden durch die Verwendung von Informationen aus diesem Online-Angebot oder durch das Fehlen von Informationen. Dies gilt auch für Inhalte Dritter, die über dieses Angebot zugänglich sind.

lung täglich massiert; das Ödem geht immer mehr zurück. Der Penis kann daraufhin passiv in den Präputialsack verbracht werden, wo er zuweilen für längere Zeit zurückgehalten werden kann. In der Bewegung fällt er jedoch immer wieder vor.

Der Vorfall wird indessen zusehends geringer, eine fortschreitende Besserung ist unverkennbar. Am 42. Tage wird der Wallach „mit leichter Penisparese“ abgegeben.

Wir folgern: Die blutige Operation ist in jenen Fällen angezeigt, wo eine derbe, geschwürig und fistulös entartete manschettenartige Verdickung zugegen ist, während bei bloss ödematöser, nicht komplizierter Anschwellung eine medikamentöse Therapie und Massage genügt.

---

## Veterinärchirurgie und Verbandlehre.

Von Dr. E. Gräub,  
Kuranstalt des eidg. Kav.-Remontendepot Bern.

---

Von den gewaltigen Fortschritten, die das Zeitalter der Asepsis der Chirurgie des Menschen gebracht, hat auch die Veterinärchirurgie ihren Nutzen gezogen. Und doch sind wir in dieser speziellen Wissenschaft noch weit hinter den Medizinern zurückgeblieben. Daran tragen verschiedene Ursachen ihre Schuld.

Die grösste Rolle spielt dabei das ethische Moment, respektive der grössere oder geringere Wert des Tieres. Das wird immer so bleiben. Abgesehen von diesem Hauptpunkte ist es leider nur zu wahr, dass bei uns die Durchführung der Asepsis viel schwerer ist, als bei den Humanmedizinern. Eine ganz einwandfreie Vorbereitung des Patienten ist kaum durchzuführen. Operationstisch oder Operationslager werden in dieser Beziehung in den seltensten Fällen allen Anforderungen genügen. Und dennoch hat man in den letzten Jahren grosse Fortschritte gemacht. Kliniken und Spitäler haben Operationsräume, die, was Bau und Einrichtungen anbetreffen, dem für uns Erreichbaren nahe

kommen. Namentlich auch die systematische Erziehung unserer Studierenden zu, ich möchte am liebsten sagen, aseptischem Denken, lässt auch den Praktiker unter verhältnismässig primitiven Umständen erfreuliche Resultate erzielen.

Noch schwieriger ist es aber für uns, eine aseptische Wunde im Verlaufe der Heilung vor Infektion zu schützen. Da bieten sich Schwierigkeiten, die nicht immer zu umgehen sind. Unsere Patienten leben ständig in einem Milieu, in dem die günstigsten Verhältnisse für eine Infektion vorherrschen. Dazu haben sie nicht das geringste Verständnis dafür, wie wichtig für die Heilung eine vollständige Ruhestellung ist. Und doch ist das in vielen Fällen eine Hauptbedingung für einen glatten Verlauf. Dagegen ist nichts zu machen. Am allerwenigsten mit Gewalt. Diese Umstände sind es auch, die es dem Tierarzte verunmöglichen, an jedem beliebigen Körperteil seiner Patienten Verbände anzulegen. So sind wir gezwungen, in den meisten Fällen offene Wundbehandlung mit all ihren grossen Nachteilen durchzuführen.

Zuverlässige, einwandfreie Verbände können wir nur an den untern Enden der Extremitäten anlegen. Bei vielen Pferden — und die folgenden Ausführungen sollen nur das Pferdegeschlecht betreffen — bieten Verbände, die über das Karpalgelenk heraufreichen, schon grosse Schwierigkeiten. Am Sprunggelenk und noch weiter oben, lassen sich überhaupt keine Verbände mehr anlegen. Schon Bourgelat hat zu Anfang des letzten Jahrhunderts versucht, für den Rumpf und die oberen Teile der Extremitäten Verbände zu konstruieren, indem er Deckklappen nach der Art unserer Kleidungsstücke durch Bänder in ihrer Lage zu erhalten suchte. Diese Methode hat aber praktisch nie Verwendung gefunden, weil sie den Anforderungen gar nicht genügen kann. Mit einem so angelegten Verbande lässt sich eine oberflächliche Bedeckung, niemals aber ein vollständiger

Abschluss der Wunde erreichen. Von einem guten Verbands müssen wir doch verlangen, dass er die Wunde vor Infektion von aussen her schützt. Zu dem Zwecke muss er unverrückbar und fest aufliegen. Dieses Festliegen darf aber nicht erreicht werden auf Kosten des Wohlbefindens des Patienten. Sobald ein Verband nur durch festes Zuschnüren von Binden und straffes Zusammenknöten von Bändern in seiner Lage gehalten werden kann, wodurch auf die Länge Zirkulationsstörungen und verschiedengradige Veränderungen der Haut hervorgerufen werden, erfüllt er seinen Zweck nicht, ja er ist sogar schädlich. Einen solchen Verband am Körper wird ein Pferd nie dulden, und dank seiner Beweglichkeit und seiner ausgebildeten Hautmuskeln wird es immer in der Lage sein, sich dieses quälenden Apparates zu entledigen.

Man hat daher versucht, die Wunden an all den vielen Stellen, die sich durch einen Verband nicht schützen lassen, mit Salben, Pasten oder Klebemitteln zu decken. Von den zahlreichen Mitteln sei nur an das Kollodium erinnert, das mit einer ganz dünnen Watteschicht auf der rasierten, vollständig trockenen und mit Alkohol entfetteten Haut sehr gut hält. Ähnliche Verwendung findet das in den letzten Jahren unter dem Namen Mastisol auf den Markt gebrachte Präparat. Mastisol ist eine Lösung von Mastixharz in Benzol. Mastix im Verhältnis von zwei Teilen zu vier bis fünf Teilen Benzol gibt eine Lösung von starker Klebkraft, die dem Originalpräparat gleichkommt. Diese Lösung vermag auch Bakterien in demselben Masse zu fixieren, wie ich mich durch vergleichende Versuche mit Staphylo- und Streptokokken auf Agarplatten überzeugen konnte.

Alle diese Stoffe bilden aber nur einen Notbehelf für einen Wundabschluss und sind auch nur in beschränkter Masse anwendbar. Gegen Versuche des Pferdes, sie abzustreifen oder durch Spiel des Hautmuskels abzuschütteln, sind sie nur wenig widerstandsfähig. Bei grossen Wunden

und Defekten mit Sekretion halten sie nicht. Und namentlich können sie ihren Zweck nicht erfüllen in all den zahlreichen Fällen, bei denen wir nicht nur abschliessen, sondern auch noch einen Druck auf die Wunde ausüben wollen.

Da möchte ich nun auf einen Verband aufmerksam machen, der diese Nachteile nicht besitzt, und der gestattet, einen grossen Teil der bis jetzt offen behandelten oder nur mit oberflächlichen Deckungsmitteln geschützten Wunden lege artis durch Gaze und Watte von ihrer Umgebung abzuschliessen.

Das Material, mit dem dies zu erreichen ist, sind gewöhnlicher Tischlerleim und Stücke von grober, starker, aber doch noch genügend geschmeidiger Leinwand. Auf die Verwendbarkeit dieser Stoffe zu Verbandzwecken bin ich seinerzeit auf der tierärztlichen Hochschule zu Brüssel aufmerksam geworden, und ich wende nun schon seit Jahren diese einfache und zuverlässige Methode zu meiner vollständigen Zufriedenheit an.

Bestreicht man ein Stück starker, doch nicht steifer Leinwand mit gewöhnlichem Leim, wie ihn jeder Schreiner täglich braucht, und drückt den Lappen sofort, bevor der Leim erkaltet ist, an irgendeiner Stelle auf das trockene Haarkleid eines Pferdes auf, so haftet schon nach einer Minute die Leinwand so stark, dass sie auch mit grosser Kraftanstrengung nicht mehr abgerissen werden kann. Die tote Leinwand ist solide mit der lebenden Haut vereint. Wie reagiert nun die Haut auf diese Verklebung? Vorerst überhaupt gar nicht. Erst nach zehn bis vierzehn Tagen, oft erst nach drei Wochen beginnt sich die Leinwand vom Rande aus nach der Mitte loszulösen. Die Haare gehen zum Teile aus und haften fest an der beleimten Leinwandfläche, die wie ein feines Fell anzusehen und zu befühlen ist. Die Haut ist auch unter den Stücken, die sich erst nach Wochen loslösen, immer vollständig intakt. Niemals sieht man die geringsten Reizzustände, Ekzem oder gar Schlimmeres. Die

ausgefallenen Haare wachsen ausnahmslos in kürzester Zeit wieder nach. Dass die Haut bei diesem Vorgehen nicht im geringsten in Mitleidenschaft gezogen wird, zeigt sich auch aus dem steten Wohlbefinden der Pferde, denen diese manchmal während Wochen aufliegende Leinwand nicht das geringste Unbehagen bereitet. Juckreiz, Versuche, sich zu reiben oder den Verband abzustreifen, kommen nie vor.

Dies ist das Prinzip, nach welchem man fast über den ganzen Pferdekörper Verbände anlegen kann. Nehmen wir an, eine Wunde auf dem Widerrist sei abzuschliessen. Ich schneide mir zwei rechteckige Leinwandstücke zurecht, die etwa so breit sind, wie der Widerrist lang ist, und deren Länge ungefähr der Distanz entspricht vom höchsten Punkte des Widerristes bis zur Mitte der darunter liegenden Rippenwölbung. Am obern Rande der beiden Lappen werden in Abständen von 8 bis 10 cm Leinwandbänder angenäht oder noch einfacher durch kleine Stichöffnungen, des in diesem Falle zuoberst doppelt genommenen Gewebes, durchgezogen. Nach diesen einfachen Vorbereitungen werden die untern zwei Drittel des einen Stückes mit ganz heissem Leim über und über bestrichen und sofort auf die Brustwand aufgedrückt, derart, dass der obere Rand mit den Bändern ungefähr auf die Höhe des Widerristes reicht. In gleicher Weise wird nachher das zweite Stück auf der andern Seite aufgeleimt. Wir haben nun die beiden Stücke, die auf die Rippenwandungen angeleimt sind, und deren obere Drittel mit den Bändern frei herunterhängen. Der äussere Verband ist gebrauchsfertig; es bleibt noch, die Wunde zuzudecken, mit Watte zu polstern und darüber die beiden freien Lappen des Leinverbandes zusammenzuknoten. Um einen gleichmässigen Druck auf die Wunde zu erzielen, legt man einen weichen Karton über die Watte, über welchen dann die Bänder geknotet werden, wobei zugleich der auf die Unterlage auszuübende Druck beliebig reguliert werden kann. Durch zwei Einschnitte, oder auch Löcher, am

Rande des Kartons, durch die man das äusserste Band durchzieht, wird jedes Ausrutschen oder Verschieben des Pappdeckels verhindert (vgl. Fig. 1).

Auf diese Art kann man mit etwas erfinderischem Geiste an vielen Stellen des Pferdekörpers Verbände anlegen, die vorher einer gedeckten Wundbehandlung nicht zugänglich waren. Am Vorarm und Oberschenkel wird man nur ein einziges Stück Leinwand verwenden, das so aufgeleimt wird, dass seine beiden freien Enden die zu schützende Stelle umfassen und den deckenden Wattebelag in seiner Lage halten. Bei diesen Verbänden namentlich ist es wichtig, den Karton in der angegebenen Weise zu fixieren. Selbst die so sehr bewegliche Genickpartie lässt sich zuverlässig abschliessen. Ein Lappen vorn auf die breite Stirnfläche und ein zweiter hinter dem Genick sattelförmig über den geschlossenen Kamm geleimt, ergeben die beiden Fixpunkte zur Stütze des Verbandes.

Immer muss man die Lappen vor dem Aufkleben anpassen und mit etwas Zuschneidertalent zurechtschneiden, damit sie gut anliegen und die beiden Enden mit den Bändern in richtige Entfernung zu liegen kommen. Ferner muss man sich vergegenwärtigen, dass der Leim nur auf dem vollständig trockenen Haarkleid klebt. Ist, wie es sehr oft vorkommt, nach Operationen die für den Klebverband vorgesehene Stelle nass geworden, so bleibt nichts anderes übrig, als die Wunde vorerst provisorisch mit Mastisol oder irgendeiner Paste zuzudecken und mit dem Anlegen des Leimverbandes zu warten, bis die Haut vollständig getrocknet ist. Hat man Wunden mit starker Sekretion, so macht es nicht die geringste Schwierigkeit, am tiefsten Punkte des Verbandes durch einen Einschnitt einen Drain durchzuführen.

Es ist wohl selbstverständlich, dass in der Periode des stärksten Haarwuchses die Leimverbände weniger günstig anzulegen sind. Sollte in solchen Fällen die Leinwand zu

früh abgestossen werden, so kann manchmal an der gleichen Stelle, in andern Fällen etwas weiter entfernt, ein neuer Lappen aufgeklebt werden. Das Nachleimen eines einmal gelösten Verbandes empfiehlt sich in der Regel nicht. Schwieriger ist es, einen solchen Verband, der längere Zeit liegen bleiben soll, bei ganz kurz- und feinhaarigen Pferden anzulegen. Doch sind diese Fälle die grosse Ausnahme. Eine Stelle des Pferderumpfes ist wegen ihrer geringen Behaarung nur wenig geeignet zum Aufkleben der Leinwand; es ist dies die Gegend des Unterbauches. Doch lässt sich in diesen Fällen regelmässig diese Schwierigkeit umgehen,

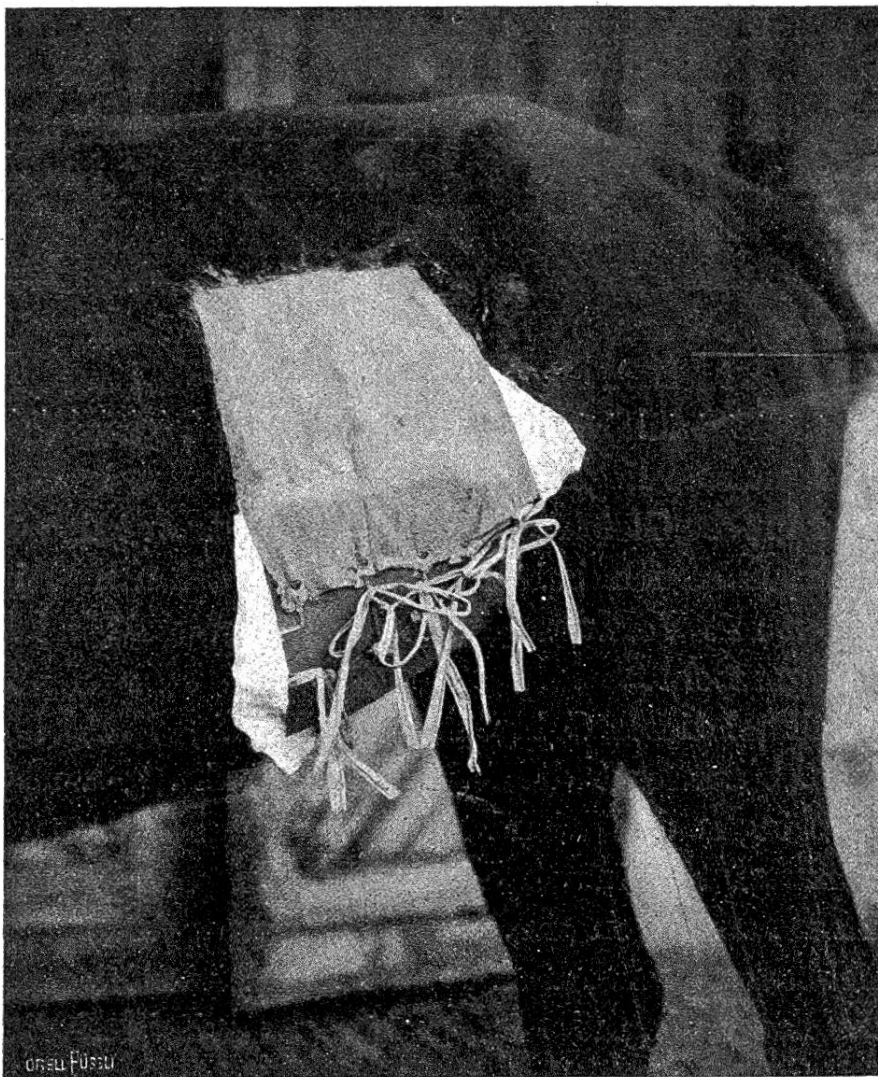


Fig. 1.



indem man die Leinwand bis in die Flankengegend hinauf reichen lässt. Es braucht nicht speziell darauf hingewiesen zu werden, dass sich das Wechseln des Verbandstoffes unter diesen Verbänden sehr einfach gestaltet, und dass auch die Kosten sehr erträgliche sind.

Wie einfach diese Methode ist, lässt sich am anschaulichsten aus der beigegebenen Abbildung ersehen (Fig. 1). Es handelte sich in diesem Falle um eine traumatische Hernie von der Grösse eines Kindskopfes in der linken Bauchgegend, die radikal operiert wurde. Trotzdem die Lage des Bruches, sowie die sehr grosse, 18 cm lange Bruchpforte grosse Vorsicht im Stellen der Prognose verlangen mussten, heilte die ganze Wunde vollständig reaktionslos ab. Dieser günstige Ausgang war sicherlich nicht zum mindesten dem gutsitzenden Leimverbande zu verdanken, der das ganze Operationsfeld vollkommen abschloss und zugleich erlaubte, einen ständigen, festen Druck auf die in ihrer Widerstandskraft sehr geschwächte und doch stark in Anspruch genommene Bauchdecke auszuüben. Dieser Leimverband hielt nach drei Wochen, als er längst schon seinen Zweck erfüllt hatte, noch so stark, dass er noch einige Zeit musste liegen gelassen werden, bevor er entfernt werden konnte. Gleich günstige Erfahrungen mit solchen Verbänden habe ich bei Nabelbruchoperationen, Rippenresektionen mit Verwachsungen der Pleura und bei Laparotomien gemacht.

Ich will bei dieser Gelegenheit noch einige Bemerkungen anbringen betreffend die Wundnähte. Ein genaues Aneinanderbringen der Wundränder ist unerlässlich für eine gute Heilung. So einfach das ist bei einer festen, schwartigen Haut, so bieten sich bei einer feinen, dünnen, leicht verschiebbaren Decke, die unter Umständen von ihrer Unterlage überhaupt losgelöst ist, gewisse Schwierigkeiten. Namentlich in solchen Fällen, in denen es sich darum handelt, mit fortlaufender Naht auf lange Strecken die Wundränder

zu vereinigen. Durch Beachtung eines kleinen Kunstgriffes gelingt es auch einem weniger Geübten, immer eine einwandfreie Naht zu bekommen. Man führe ganz einfach die Nadel leicht schräg durch die Haut, wie dies aus der schematischen Zeichnung (Fig. 2) zu ersehen ist.

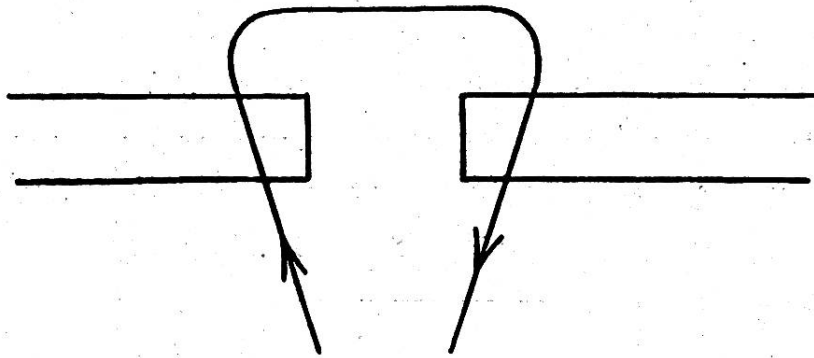


Fig. 2.

Auf diese Weise umfasst die Naht an der Basis ein grösseres Stück Haut als an der Oberfläche, und beim Zuziehen macht sich von innen nach aussen ein Druck bemerkbar, der die Wundränder leicht nach oben drückt, so dass sie sich ganz von selbst aneinander legen und ein Umstülpen nie vorkommt.

Bei langen Nähten, namentlich im Bereiche des Rumpfes, die einem grossen Drucke ausgesetzt sind, ebenso wie beim Nähen von grossen infizierten Hautwunden leistet die umschlungene Naht ausserordentlich gute Dienste. Diese Art von Naht ist fast ganz aus der Mode gekommen, trotzdem sie in unsern Verhältnissen sehr brauchbar ist. Gegenwärtig wird sie von alten Praktikern etwa noch zur Naht von gerissenen Augenlidern gebraucht. Die umschlungene Naht wird so angelegt, dass lange, starke Nadeln, sogenannte Karlsbadernadeln, in grösseren Abständen von den Wundrändern durchgestossen und durch einen in Zirkel- oder Achtertouren umgelegten Faden fixiert werden. Bei langen Wundnähten legt man zweckmässig den Faden fortlaufend um die Nadelenden, nach der Art, wie

die Hakenschuhe durch die Schuhbündel festgemacht werden. Nach dem Anlegen des Fadens werden die über 1—1½ cm abstehenden Nadelenden abgeklemmt. Anstatt der Karlsbadernadeln lassen sich auch speziell hergestellte und vernickelte Nadeln mit geschliffener lanzettförmiger Spitze verwenden. Der nicht zu bestreitende Vorteil dieser Naht besteht darin, dass die ganze Wundvereinigung sehr stabil ist. Die fixen Nadeln tragen die ganze Naht und bieten den aneinanderliegenden Wundrändern einen festen Halt, so dass auch bei bedeutenden Bewegungen der Haut ein Verschieben unmöglich ist.

---

### **Ein Beitrag zur Infektion mit Schweinerotlaufkulturen beim Menschen.**

Von E. Ebinger, Tierarzt in Zürich.

---

In Nr. 44 (1912) und Nr. 16 (1913) der Berliner Tierärztlichen Wochenschrift haben die Herren Kollegen Rauch und A. Krieger Übertragungen von Schweinerotlaufkulturen auf den Menschen, d. h. auf sich selbst, beschrieben. Auch ich bin im Falle, von einer mir zugestossenen Infektion mit dem Erreger des Schweinerotlaufs zu berichten. Während meiner praktischen Tätigkeit in D. (1913) verletzte ich mich bei einer Simultanimpfung einiger Schweine gegen Schweinerotlauf beim Abbrechen des Halses des Kulturgläschens am Zeigefinger der rechten Hand. Da die Wunde ziemlich stark blutete, und ich damals noch nicht an eine Übertragung von *Bacillus erysipelas* suis auf den Menschen glaubte, zufällig auch gerade kein Desinfektionsmittel zur Hand war ausser verdünntem Alkohol, tupfte ich die Wunde nur mit Watte ab und mass ihr keine weitere Bedeutung bei. Die Verletzung heilte auch anscheinend in den nächsten Tagen. Erst am fünften