Zeitschrift: Schweizer Archiv für Tierheilkunde SAT : die Fachzeitschrift für Tierärztinnen und Tierärzte = Archives Suisses de Médecine Vétérinaire ASMV : la revue professionnelle des vétérinaires

Herausgeber: Gesellschaft Schweizer Tierärztinnen und Tierärzte

Band: 59 (1917)

Heft: 7

Artikel: Über Ursachen von Kehlkopfstenosen des Pferdes

Autor: Bürgi, O.

DOI: https://doi.org/10.5169/seals-589518

Nutzungsbedingungen

Die ETH-Bibliothek ist die Anbieterin der digitalisierten Zeitschriften auf E-Periodica. Sie besitzt keine Urheberrechte an den Zeitschriften und ist nicht verantwortlich für deren Inhalte. Die Rechte liegen in der Regel bei den Herausgebern beziehungsweise den externen Rechteinhabern. Das Veröffentlichen von Bildern in Print- und Online-Publikationen sowie auf Social Media-Kanälen oder Webseiten ist nur mit vorheriger Genehmigung der Rechteinhaber erlaubt. Mehr erfahren

Conditions d'utilisation

L'ETH Library est le fournisseur des revues numérisées. Elle ne détient aucun droit d'auteur sur les revues et n'est pas responsable de leur contenu. En règle générale, les droits sont détenus par les éditeurs ou les détenteurs de droits externes. La reproduction d'images dans des publications imprimées ou en ligne ainsi que sur des canaux de médias sociaux ou des sites web n'est autorisée qu'avec l'accord préalable des détenteurs des droits. En savoir plus

Terms of use

The ETH Library is the provider of the digitised journals. It does not own any copyrights to the journals and is not responsible for their content. The rights usually lie with the publishers or the external rights holders. Publishing images in print and online publications, as well as on social media channels or websites, is only permitted with the prior consent of the rights holders. Find out more

Download PDF: 13.07.2025

ETH-Bibliothek Zürich, E-Periodica, https://www.e-periodica.ch

SCHWEIZER ARCHIV
FÜR TIERHEILKUNDE
Herausgegeben von der Gesellschaft Schweizer. Tierärzte

LIX. Bd. Juli 1917 7. Heft

Über Ursachen von Kehlkopfstenosen des Pferdes.

Von Prof. Dr. O. Bürgi, vet.-chirurg. Institut, Zürich.

Kehlkopfstenosen sind häufige Krankheiten des Pferdes. Die bekanntesten sind diejenigen, welche durch den Ausfall der Funktion des namentlich motorische Fasern führenden Nervus recurrens ausgelöst werden. Dadurch tritt Lähmung der von ihm innervierten Kehlkopfmuskeln ein, die dann der degenerativen Atrophie anheimfallen. Der meist linksseitige Prozess führt zur Senkung des betreffenden Giesskannenknorpels und zur Lähmung des zugehörigen Stimmbandes.

Diese Hemiplegia laryngis gibt sich klinisch namentlich durch inspiratorische Kehlkopfstenose zu erkennen, welche Atembeschwerden bedingt. Der Praktiker bezeichnet die Anomalie als Kehlkopfpfeifen, Pfeiferdampf, oder Rohren.

Schon den alten Griechen war die Beeinflussung der Stimme durch die rücklaufenden Nerven bekannt. Galen hat deren Durchschneidung bei Schweinen empfohlen, um das lästige Grunzen und Schreien auszuschalten. Die nähere physiologische Bedeutung der Nerven wurde dann 1812 von Legallois und Magendie festgestellt. Auf den Zusammenhang des Kehlkopfpfeifens mit der Lähmung des Nervus recurrens wies zuerst Dupuy im Jahre 1830 hin und Youatt stellte 1833 die Atrophie der durch diesen Nerven versorgten Kehlkopfmuskeln fest. F. Günther klärte 1834 das Wesen der Krankheit auf Grund von Versuchen und klinischen Beobachtungen näher auf. Er wies schon dazu-

mal ebenfalls darauf hin, dass die Lähmung des Nerven sekundäre degenerative Atrophie aller von ihm innervierten Kehlkopfmuskeln, dadurch Verlagerung des linken Aryknorpels und Lähmung des betreffenden Stimmbandes zur Folge habe.

Der linke Recurrens schlägt sich um den Aortenbogen, währenddem der rechte um den Truncus costocervicalis verläuft. Diese Abweichungen veranlassten namentlich die Veterinär-Anatomen, das Entstehen des Kehlkopfpfeifens auf mechanische Ursachen zurückzuführen. Franck brachte zuerst die Lähmung mit dem Verlaufe des linken Recurrens um den Aortenbogen in Zusammenhang. Goubaux wies 1868 darauf hin, er liege beim Hervortreten aus der Brusthöhle nicht neben, sondern an der Vorderfläche der Trachea und sei infolgedessen gegen traumatische Einflüsse wenig geschützt. Martin glaubte der fortwährenden Pulsation der Aorta, hauptsächlich wenn sie sehr stark sei und der Nerv ihrem Bogen besonders eng anliege, eine ursächliche Rolle beilegen zu müssen. Auch beschuldigte er 1895 die Vorgänge der Körperentwicklung in Form einer Dehnung des linken rücklaufenden Nerven beim Nachrückwärtsrücken des Herzens. Carter und Fürstenberg wollen Rohren speziell bei Pferden mit langen, dünnen Hälsen beobachtet haben. Ellenberger beschuldigte 1887 und 1890 die starke Entwicklung des Gefäss-Systems und Fettarmut bei Rennpferden, namentlich beim englischen Vollblut und glaubte so das häufige Vorkommen des Leidens bei denselben ebenfalls durch Dehnung des Nerven und Druck auf denselben erklären zu können.

Schon Percivale hatte darauf aufmerksam gemacht, dass das Rohren bei Stuten seltener sei, als bei männlichen Pferden, was von Charron und Vosshage bestätigt wurde. Der linke Recurrens soll nach ihnen bei der Ausführung der Kastration der Hengste in der linken Seitenlage mechanisch beeinflusst werden. Auch das Spalten von Abszessen, na-

mentlich aber der meistens an der linken Jugularvene ausgeführte Aderlass, der Druck von Kummet- und Sielen-Geschirr, sowie derjenige von Tumoren, Ramskopf, wulstige Ohrspeicheldrüsen und kurzer Halsansatz wurden in ursächlichen Zusammenhang mit dem Entstehen der Kehlkopfstenose gebracht.

Die Untersuchungen von Thomassen aus dem Jahre 1902 haben die geringe Stichhaltigkeit dieser mechanischen Momente allein nahe gelegt. Bei seinen histologischen Untersuchungen fand er nämlich den Nerven im Brust- und Halsteil normal, speziell da, wo er sich um die Aorta schlägt. In 99% aller Fälle von nervösem Kehlkopfpfeifen ergaben sich die peripherstenen Teile des Nerven, nämlich diejenigen in der Gegend des Larynx als verändert. Lührs fand 1904, dass sich bei Rohrern der Nervus recurrens am Kehlkopf links fester anfühlt und sich aus dem umgebenden Bindegewebe schwerer trennen lässt. Zugleich zeige er eine graue bis rötlichgraue Farbe und Abnahme des horizontalen Durchmessers. Gleich lange Stücke des Nerven von der Kehlkopfgegend wurden von links leichter befunden als von rechts. Allerdings ergab sich auch bei gesunden Pferden stets eine geringe Differenz im horizontalen Durchmesser, sowie eine Verminderung im Gewicht eines gleich langen Stückes des Nervus recurrens sinister. Mikroskopisch wurden Abnahme der Zahl der Faserquerschnitte und eine grössere Anzahl von Fettzellen in kranken Nervenstücken konstatiert. Die sekundär veränderte linksseitige Kehlkopfmuskulatur zeigt nach Lührs fettige und körnige Degeneration mit interfasciculärer Bindegewebshypertrophie. Die Muskelelemente sind schmäler als normal, ihre Querstreifung ist undeutlich, oder ganz verschwunden. An manchen Muskelfasern fand er die Atrophie so gross, dass fast nichts als die leeren Sarkolemschläuche zurückgeblieben waren. Auch kleine, ölartig glänzende Tropfen — interstitielle Körner nach Kölliker — wurden in grosser Menge konstatiert.

Diese Befunde haben die traumatischen als alleinige Rohrer-Ursachen natürlich wenig glaubwürdig erscheinen lassen. Zudem war es Thomassen bei Tierversuchen durch Verfütterung von Bleipräparaten gelungen, den Recurrens so zu schädigen, dass Kehlkopfpfeifen eintrat. Beckmann und Schmidt hatten schon Krankheitsfälle von Rohren bei Pferden beobachtet, die auf Sand aus Bleiwerken geritten wurden, oder die überhaupt in der Umgebung von Bleiwerken arbeiteten.

Zudem ist schon lange bekannt, dass gewisse Futtermittel eventuell Stoffe enthalten, die nach einiger Zeit der Verabreichung Kehlkopfpfeifen im Gefolge haben können.

Principal Mc Call hat bei 800 Omnibuspferden 123 Fälle beobachtet, die nach längerem Verfüttern von Lathyrus sativus, der Platterbse, in rohem Zustande auftraten. Durch Kochen wurde das den Nerven schädigende Pflanzengift zerstört. Leather beobachtete in Liverpool ebenfalls nach der Verfütterung von aus Indien importierten Platterbsen, dass von 74 Pferden 35 Rohrer wurden. Ähnliche Wahrnehmungen machten 1869 Verrier mit Lathyrus cicer, der Kichererbse, und 1895 Alberts in Rendsburg mit Pisum umbellatum, der Kapuzinererbse. K. Günther erwähnt Fälle, wo die Verfütterung von Medicago sativa, der Luzerne, Kehlkopfpfeifen bedingte. Friis und Möller beobachteten die Krankheit nach Verabreichung von Blutmelasse. Als primäre Folgen der Wirkung von Pflanzengiften, die nur unter gewissen, nicht näher bekannten Umständen eintritt, fanden Leather und Cadéac Kernveränderungen im Nerven.

Im weitern lernte man die Kehlkopflähmung immer mehr als Folgezustand gewisser infektiöser Krankheiten kennen.

Havemann in Hannover erwähnte schon 1813 in seinen Vorlesungen, dass das Rohren bei einigen Pferden unmittelbar nach überstandener Druse auftrete. F. Günther beschuldigt 1834 das epizootisch-nervöse Entzündungsfieber,

Influenza genannt, als veranlassende Primärkrankheit. Gegenwärtig ist jedem tierärztlichen Praktiker bekannt, dass die meisten Fälle von linksseitiger Kehlkopflähmung nach Infektionskrankheiten, namentlich aber nach Brustseuche und Druse auftreten. Derartige Beobachtungen können bei uns besonders bei den Remonten der Kavallerie und denjenigen der eidg. Pferderegieanstalt gemacht werden. Auch ist das Rohren bekanntlich in den Stallungen der Pferdehändler als Folgeleiden genannter Krankheiten gefürchtet. Die Bakterientoxine verursachen offenbar Intoxikationen des linken Nervus recurrens, ähnlich wie das Blei und gewisse Pflanzengifte imstande sind. Dadurch erleidet er Veränderungen, die ihn leitungsunfähig machen. Zugleich entsteht degenerative Atrophie in seinem Muskel-Ausbreitungsgebiete und Lähmung des linken Aryknorpels und Stimmbandes.

Warum der linksseitige Nervus recurrens diese besondere Empfindlichkeit gegen die genannten Agentien besitzt, ist nicht bekannt. Vererbung, Rasse, Geschlecht und Alter scheinen eine gewisse Disposition dazu zu verleihen.

Französische und englische Tierärzte stehen auf dem Standpunkte, dass die Veranlagung zum Rohren ererbt werde. Cadéac und Nocard heben dagegen hervor, dass das häufigere Vorkommen von Kehlkopfpfeifen in manchen Gestüten auch mit Brustseuche und Druse zusammenhangen könne. Edlere Pferde und Wallache scheinen häufiger zu erkranken als gemeine und Stuten, das Alter von 4—6 Jahren weist die häufigsten Krankheitsfälle auf.

Aus dem kurz Geschilderten geht hervor, dass die aetiologischen Momente für das Kehlkopfpfeifen noch nicht in jeder Hinsicht einwandfrei abgeklärt sind. Nur möglichst genaue Untersuchungen in klinischer, makroskopischer, histologischer und experimenteller Richtung können uns nach und nach vollständige Klarheit verschaffen. Sicher ist, dass viele Fälle von Kehlkopflähmung durch die Einwirkung

von gewissen Stoffen, namentlich von Bakterientoxinen der Brustseuche und Druse auf den Nervus recurrens sinister entstehen. Indessen dürfen die Fälle, wie sie sich uns klinisch unter dem Bilde des Rohrens präsentieren, nicht etwa ursächlich nur von diesem Standpunkte aus beurteilt werden. In den letzten Jahren hatten wir Gelegenheit Pferde zu beobachten, die als Rohrer bezeichnet wurden, bei denen jedoch die Prüfung der Veränderungen in der Gegend des Kehlkopfes keine Nerven- und Muskeldegenerationen im Sinne der Atrophie ergab.

Das Sektionsergebnis war von demjenigen des Kehlkopfpfeifens infolge primärer Recurrenslähmung total abweichend. Die Fälle erscheinen deshalb als Beitrag zur Kenntnis der Ursachen von Kehlkopfstenosen der Veröffentlichung wert. Zu ihrer bessern Illustration sind die Reproduktionen von drei Zeichnungen beigegeben, welche den in unserer Sammlung sich befindenden Präparaten entsprechen.

Der erste Fall betrifft ein Requisitionspferd, welches im November 1914 wegen Angina und Pneumonie in die Territorialkuranstalt Zürich eingeliefert worden ist. Nachdem die Erscheinungen dieser akuten Erkrankungen zurückgegangen waren, wurden bei dem Tiere allmählich sich steigernde laryngeale Stenosengeräusche wahrnehmbar. Dieselben gaben sich als röchelnde, pfeifende inspiratorische Töne und Atemnot zu erkennen. Sie waren anfänglich besonders während der Futteraufnahme so intensiv, dass man sie schon auf Distanz hörte. Da Glottisoedem vermutet wurde, fand die Ausführung der Tracheotomie statt. Bei örtlicher Untersuchung war der Kehlkopf besonders dorsal etwas voluminös anzufühlen. Als man den Tracheotubus nach und nach zu entfernen versuchte, traten neuerdings inspiratorische Kehlkopf-Stenosengeräusche auf, und zwar genau wie bei einem Rohrer infolge Kehlkopflähmung. Nach den vorausgegangenen Erkrankungen lag vom klini-

schen Standpunkte aus keine Veranlassung vor, den Fall anders zu deuten. Das geringwertige, arbeitsunfähige Pferd wurde geschlachtet. Die Sektion ergab am Lungengewebe und an der Pleura die Veränderungen abgelaufener Entzündung. Interessant ist der Befund am Kehlkopf. An demselben fällt zunächst starke Asymmetrie des Aditus auf. Derselbe ist verengert und zwar nicht wie beim gewöhnlichen Rohrer infolge Verlagerung des linken, sondern des rechten Aryknorpels. Letzterer, schmäler als der linke, liegt wesentlich tiefer im Kehlkopf. Die Senkung beträgt, am obern Rande der Giesskannenknorpel gemessen, 1 cm. Das rechte Stimmband ist gegen die Stimmritze verlagert, die zugehörige Morgagnische Tasche gebläht. Diese rechtsseitigen Veränderungen sind somit, was Aryknorpel und Stimmband anbelangt, mit den bei Hemiplegia laryngis sonst links vorkommenden identisch. Forscht man jedoch nach den Ursachen der Anomalie, so ist zunächst an den Recurrensnerven nichts besonderes zu konstatieren. Auch fehlt jegliche Atrophie der von ihnen innervierten Kehlkopfmuskulatur. Während die linke Kehlkopfgegend vollständig normal erscheint, fällt rechts die Partie der Lage des Ringgiesskannenknorpelgelenkes auf. Dieselbe ist knollig vorgewölbt. Die Verdickung erstreckt sich von der Mitte der rechten Hälfte der Platte des Ringknorpels bis zur Mitte der Seitenfläche des rechten Giesskannenknorpels. Sie erreicht eine Länge von 5 und eine Breite von 3 cm. Die ganze Auftreibung war am frischen Präparate derb anzufühlen. Die Veränderungen, welche dieselbe bedingen, sind am Kehlkopfquerschnitt durch die Gegend der Ring-Giesskannenknorpelgelenke sichtbar, Fig. 1. Dieselbe hat rechts eine Dicke von 4 cm, gegenüber 2 cm links. Dadurch ist die Vorwölbung nach der dorsalen Seite des Kehlkopfes, sowie eine solche nach dem Kehlkopflumen entstanden. Die Verdickung wird namentlich durch perichondritische Veränderungen und Prozesse in der Muskulatur bedingt.

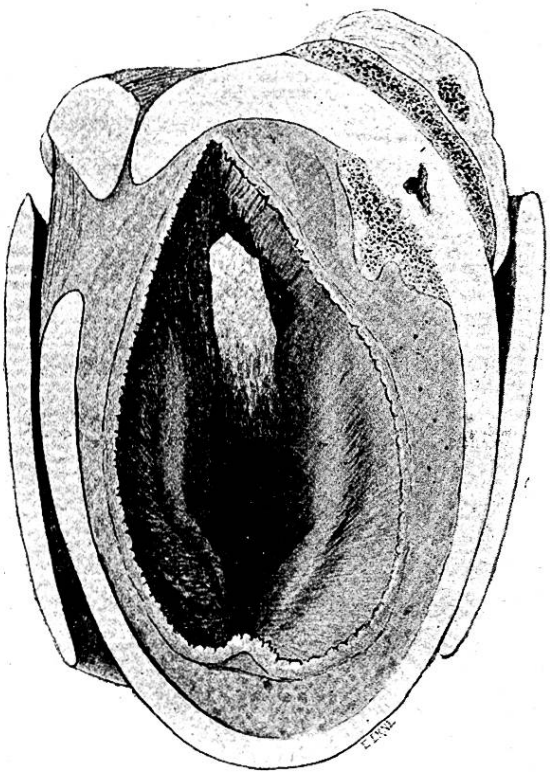

Fig. 1.
Kehlkopf-Querschnitt durch die Gegend der Ring-Giesskannenknorpelgelenke, etwas schief getroffen. Rechts Ossifikationsplatten unter und über dem Knorpel mit Verwölbung der Schleimhaut und der Muskulatur. Im Musc. cricoarytaenoideus dors. rechts ebenfalls ein Ossifikationsherd. Erweichungsstelle im Knorpel.

Zwischen Knorpel- und Muskelschicht liegt zunächst eine ½ cm dicke Ossifikationsplatte. Ihre Ausdehnung entspricht derjenigen der knolligen, dorsalen Kehlkopfvorwölbung. Ein kleinerer Ossifikationsherd ist im Querschnitte des rechten Musc. cricoarytaenoideus dorsalis sichtbar. Durch diese Veränderungen wird die Vorwölbung der Gegend des Ring-Giesskannenknorpels bedingt. Die hyperaemische Schleimhaut prominiert gegen das Kehlkopflumen. Ihre grösste Dicke beträgt vom Knorpelrande an gemessen $2^1/_2$ cm gegenüber 2 cm links. Diese Dickenzunahme wird zum Teil durch bindegewebige, submucöse Induration, hauptsächlich aber durch eine dem Knorpel anliegende, höckerige Ossifikation verursacht. Im Ringknorpel selbst befindet sich ein Zerfallsherd.

Es handelt sich hier also um Perichondritis ossificans und Chondritis in der Gegend des rechten Ring-Giesskannenknorpelgelenkes, sowie um Myositis ossificans des rechten Musc. cricoarytaenoideus dorsalis. Dadurch ist eine Anchylosierung dieses Gelenkes, Verlagerung und Immobilisierung des rechten Giesskannenknorpels und des zugehörigen Stimmbandes entstanden. Diese offenbar durch Kehlkopfentzündung ausgelösten Anomalien hatten die inspiratorischen Stenosengeräusche zur Folge.

In der einschlägigen Literatur erwähnt Havemann 1813 die Möglichkeit des Vorkommens von Verknöcherungen des Luftröhrenkopfes als Ursache des Kehlkopfpfeifens. Dupuy beschreibt 1825 einen Fall von Fraktur eines Aryknorpels und bei einem anderen Pferde war Wucherung und Verknöcherung desselben eingetreten. Auch F. Günther führt 1834 Erkrankungen der Aryknorpel mit Verknöcherung als Rohrerursachen an. Möller fand enge Kehlkopfhöhle infolge Verdickung des Perichondriums und bindegewebiger Wucherungen und Vennerholm führt chronische Entzündungen um den Larynx als ursächliche Momente für Kehlkopfstenosen an.

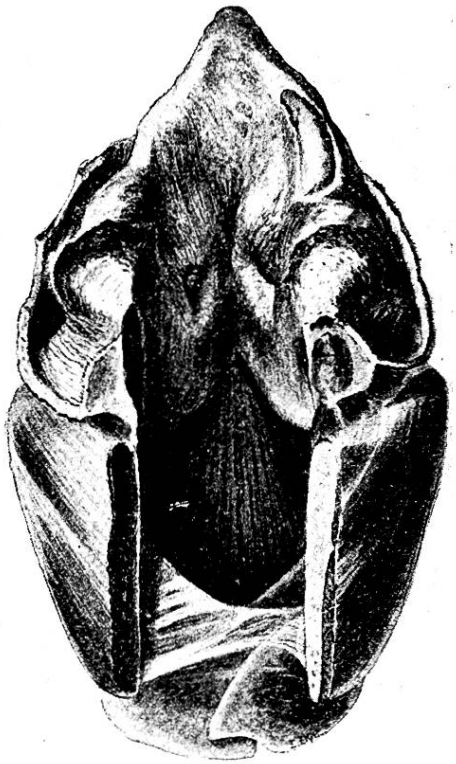

Fig. 2.
Von oben eröffneter Kehlkopf mit chronischen Veränderungen nach Morbus maculosus. Giesskannenknorpel, Kehldeckel und Stimmbänder hauptsächlich infolge bindegewebiger Induration der Schleimhaut stark verdickt. Stellenweise papillomatöse Schleimhautwucherungen, besonders in den Stimmtaschen und auf den Giesskannenknorpeln. Grosser Epitheldefekt am Kehldeckel rechts.

Ein zweites Pferd kam mit den Symptomen von Blutfleckenkrankheit in unsere Klinik. Unter subkutaner Anwendung von Antistreptotoxin und der sonst bei dieser Erkrankung üblichen Behandlung nahm dieselbe einen anscheinend günstigen Verlauf. Schon von Anfang an waren Kehlkopfstenosengeräusche hörbar, die nach und nach an Intensität abnahmen. Nachdem sich das Pferd von der Krankheit erholt hatte, wurde es zu leichter Arbeit verwendet. Dabei traten nun neuerdings abnorme Kehlkopfgeräusche auf, die namentlich während des Inspiriums hörbar waren. Nach relativ geringer Anstrengung des Tieres wurden sie so intensiv, dass dasselbe nicht weiter verwendet

werden konnte. Die ganze Kehlkopfgegend fühlte sich etwas massig an.

Man vermutete entweder gewöhnliche Kehlkopflähmung, oder chronische indurative Laryngitis nach Morbus maculosus.

Bei der geringen Aussicht auf operativen Erfolg, die man besonders für den letztern Fall dem Besitzer machen konnte und mit Rücksicht auf den Umstand, dass das Pferd versichert war, wünschte er dessen Abschatzung behufs Schlachtung, was auch geschah.

Am Kehlkopf fehlen die Veränderungen der gewöhnlichen Kehlkopflähmung vollständig. Die Recurrensnerven, sowie die von ihnen versorgte Kehlkopfmuskulatur sind normal. Auch liegt keine Verlagerung der Aryknorpel vor.

Auffällig ist jedoch eine allgemeine Verengerung des Kehlkopflumens infolge Verdickung seiner Wandung, Fig. 2.

Die Aryknorpel zeigen wulstige Auftreibungen, bedingt durch höckerige Schleimhautwucherung und bindegewebige Induration der Submucosa, sowie des Knorpelgewebes. Die Dicke der Giesskannenknorpel beträgt an ihrem freien Rande 2 cm gegenüber ungefähr 1 cm im normalen Zustande. Ihre Auftreibung hat Verengerung des Kehlkopfeinganges verursacht.

Auf der rechten Seite der besonders dort verdickten Epiglottis ist ein grosser Schleimhautdefekt sichtbar. Ein solcher an der Figur nicht hervortretender befindet sich an der Innenfläche des rechten Aryknorpels. Papillomatöse Schleimhautwucherungen sind besonders in den Morgagnischen Taschen und gegen den Ventriculus medianus vorhanden.

Auffällig ist dann ferner die erhebliche Verdickung der Stimmbänder. Sie stellen fingerstarke Wülste mit kleinen Epitheldefekten dar. Auch hier handelt es sich um bindegewebige Induration der Mucosa und Submucosa. Die

beiden Stimmtaschen sind infolgedessen verschwommen, durch Wucherungsgewebe fast vollständig ausgefüllt.

Der Morbus maculosus hat in diesem Falle zu einer Kehlkopfentzündung mit Schleimhautnekrose und sekundärer, indurativer Laryngitis geführt. Die Prozesse der letzteren bedingten die Kehlkopfstenose infolge Verengerung seines Einganges und der Stimmritze.

Eine dritte, eigenartige Kehlkopfstenosierung wurde bei dem Pferde eines Zürcher Speditionsgeschäftes beobachtet. Dasselbe litt schon längere Zeit an Atembeschwerden und galt bei den Besitzern als Rohrer. Tierärztliche Untersuchung des Pferdes war nie verlangt worden. Am 21. Februar 1914 trat dann bei intensiver Arbeit auf ansteigender Strasse plötzlich hochgradige Atemnot ein. Unter schnarchenden und röchelnden Geräuschen, die sich speziell während der Inspiration geltend machten, stund das Tier am Wagen infolge Erstickung um. Gestützt auf die Anamnese war die Ansicht naheliegend, es habe sich um eigentliche Rohrerveränderungen gehandelt, welche wegen plötzlicher Verschlimmerung zur Asphyxie führten.

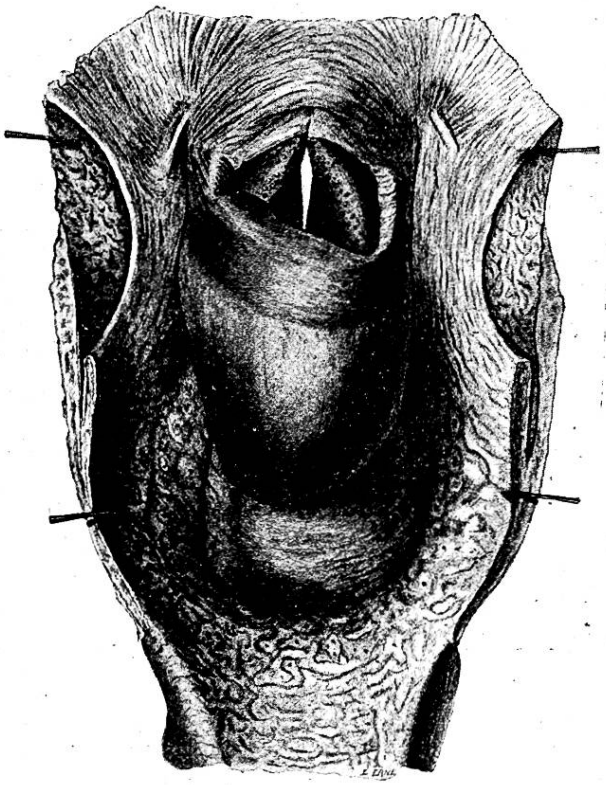

Fig. 3.
Gegend des Zungengrundes und Kehlkopfeinganges. Den Kehldeckel umhüllt eine grosse Zyste, den Aditus laryngis zur Hälfte verschliessend. Vor derselben eine frische Entzündungsgeschwulst, von der Schleimhaut und Muskulatur der Zunge ausgehend.

Die Sektion des Kadavers ergab jedoch ein ganz anderes Resultat. Die Veränderungen, welche die chronischen Atembe-

schwerden und den Erstickungstod verursachten, wurden am Zungengrunde und Kehlkopfeingange gefunden. Fig. 3 gibt dieselben naturgetreu wieder. Hauptsächlich auffällig ist eine kugelige Geschwulst in der Gegend des Kehldeckels, der eine zweite, kleinere, gegen den Zungengrund hin gelegene vorgelagert ist.

Der grössere Tumor ist 7 cm lang und 5 cm breit. Er sitzt der Epiglottis auf und umhüllt dieselbe vollständig. Seine hinteren Partien überragen den Kehldeckelrand und bedecken den Kehlkopfeingang zur Hälfte. Die Oberfläche war namentlich am frischen Präparate ödematös und in der Tiefe konnte deutlich Fluktuation durchgefühlt werden. Die ödematöse Schwellung geht beidseitig auf die Giesskannenkehldeckelfalte über. Giesskannenknorpel und Stimmbänder befinden sich in normaler Lage. Die Kehlkopfmuskulatur zeigt keine Veränderungen. Auf einem Längsschnitt erweist sich die Hülle der 6 cm dicken, hintern Geschwulst als bindegewebige Kapsel, welcher die serös durchtränkte Submucosa und Schleimhaut aufliegen. Der Inhalt der Geschwulst besteht aus einer rötlichgelben, grützigen Masse, die zum Teil bindegewebig organisiert ist. Mikroskopisch weist sie Leukozyten, vereinzelte rote Blutkörperchen, Bindegewebszellen und Schleim auf. Der Tumor ist somit zystöser Natur und dürfte aus Schleimdrüsenverstopfung hervorgegangen sein.

Die vor dieser Zyste gelegene, in jeder Richtung 5 cm messende, kugelige Geschwulst zeigt auf einem Längsschnitt an der Oberfläche ödematöse Quellung des Bindegewebes und der Zungengrundmuskulatur. Letztere ist zudem stark blutig infiltriert und zeigt Entzündungserscheinungen.

In den Lungen bestunden die Veränderungen von hochgradigem agonalem Ödem.

Dieser Fall ist so zu deuten, dass die Zyste an der Epiglottis schon längere Zeit bestund. Sie löste die von den Pferdeeigentümern als Rohren infolge Kehlkopflähmung

gedeuteten Stenosengeräusche aus. Sie hatte eine rasch sich entwickelnde Entzündungsgeschwulst am Zungengrunde zur Folge. Letztere schob die Zyste mehr gegen den Kehlkopfeingang, wodurch dann bei intensiver Arbeit bergan der Suffokationstod des Pferdes erfolgte.

In der Literatur erwähnt Vennerholm die Zystenbildung auf der Epiglottis. Auch Hutyra und Marek fanden, dass sich zuweilen beim Pferde und hin und wieder auch beim Rinde an der Vorderfläche des Kehldeckels, ausnahmsweise auch unter dem Ringknorpel Zysten entwickeln. Sie werden mitunter bis hühnereigross und sind aus mehreren mit einer schleimigen Masse ausgefüllten Bälgen zusammengesetzt.

In einem vierten Falle wurde ein Requisitionspferd wegen eiternder Tracheotomiewunde in die Territorialkuranstalt Zürich verbracht. Das Tier hatte im Militärdienste an Atmungsbehinderung von Seite der oberen Luftwege gelitten und war deswegen tracheotomiert worden.

Nach Heilung der Operationswunde liess die Kuranstaltsleitung die ältere Stute zur Arbeit verwenden. Dabei wurde konstatiert, dass sie an Kehlkopfpfeifen leide. Sie kam zur Demonstration in unsere Klinik, wo wir folgendes beobachten konnten. Das gut genährte, muntere und fieberfreie Pferd zeigte in der Ruhe gar nichts Abnormes. Die Tracheotomiewunde war vernarbt.

Beim Traben des Pferdes an der Hand trat rasch deutliches, inspiratorisches Stenosengeräusch im Kehlkopf auf. Dasselbe steigerte sich bei anhaltender Bewegung sehr stark und führte zu hochgradiger Atemnot. Es war mit dem typischen Rohrergeräusch, wie es bei Kehlkopflähmung besteht, absolut identisch. In der Gegend des Kehlkopfes, sowie am Halse überhaupt konnte durch Palpation gar keinerlei Abnormität nachgewiesen werden. Die Territorialkuranstalt taxierte das Pferd als Rohrer infolge Kehlkopflähmung und auch wir konnten nach dem geschilderten

Untersuchungsergebnis zu keinem andern Schlusse kommen. Da das 18 Jahre alte, 650 Fr. geschätzte Pferd infolge des guten Ernährungszustandes einen ziemlich hohen Schlachtwert repräsentierte, wurde es abgetan.

Die Sektion ergab auch in diesem Falle ein ganz eigenartiges, von dem erwarteten vollständig abweichendes Resultat. Die Recurrensnerven, sowie die von ihnen versorgte Kehlkopfmuskulatur sind nämlich vollständig normal. Hingegen befindet sich über dem Kehlkopf ein spindelförmiger, 25 cm langer und an der Stelle der grössten Breite 10 cm messender Tumor, der infolge schwappenden Inhaltes weich anzufühlen ist. Entzündungserscheinungen an ihm und in seiner Umgebung fehlen. Er besitzt eine glatte Hülle und hat seine grösste Ausdehnung direkt über dem Kehlkopf in der Gegend der Platte des Ringknorpels. Die Veränderung, welche nach unten in das die dorsale Fläche des Oesophagus umgebende Bindegewebe ausläuft, hat infolge ihres Gewichtes den rechten Aryknorpel nach dem Kehlkopflumen verlagert. Derselbe liegt um 1 cm tiefer als der linke. Das rechte Stimmband ist entspannt, die rechte Stimmtasche weiter als die linke. Die Trachea zeigt unter dem Kehlkopf auf Handbreite dorsale Kompressionserscheinungen. Sie hat infolgedessen dort leichte Säbelscheidenform angenommen. Der Inhalt des Tumors besteht aus Blut. Von seiner Wandung zum Zwecke der mikroskopischen Untersuchung hergestellte Schnitte ergeben, dass es sich um eine Vene handelt. Ihre drei Schichten können deutlich unterschieden werden.

Ein Varix, resp. eine grosse Phlebektasie oberhalb des Kehlkopfes hat somit eine Kompressions-Verlagerung des rechten Giesskannenknorpels ins Kehlkopflumen und Entspannung des rechten Stimmbandes zur Folge gehabt. Die so entstandene Stenosierung des Kehlkopfeinganges und der Stimmritze verursachte bei etwas forzierter Bewegung die von uns als Rohren infolge Kehlkopflähmung gedeutete

inspiratorische Dyspnoe. Infolge seiner Weichheit und Kompressibilität war der vollständig schmerzlose Tumor in dem dicken, wulstigen Halse des Fuhrpferdes klinisch nicht nachweisbar gewesen.

Nach dem Geschilderten hatten wir es also mit vier Fällen von Kehlkopfstenosen zu tun, wovon drei nach den Resultaten der gewöhnlichen klinischen Untersuchung als Rohren infolge Kehlkopflähmung gedeutet worden waren. Die Sektion ergab jedoch bei allen Pferden die Abwesenheit von Veränderungen der Recurrensnerven sowohl, als auch der zugehörigen Muskulatur. Eigentliche Hemiplegia laryngis lag also in keinem Falle vor. Bei einem Pferde handelte es sich um Perichondritis ossificans und Anchylose des rechten Ring-Giesskannenknorpelgelenkes nach Angina, beim zweiten um indurative Laryngitis chronica nach Morbus maculosus, beim dritten endlich um Kompressionsstenose infolge Phlebektasie auf der dorsalen Seite des Kehlkopfes. Der vierte Fall, welcher zu Lebzeiten des Pferdes der tierärztlichen Untersuchung nicht zugänglich war, wurde durch Zystenbildung an der Basis des Kehldeckels bedingt.

Daraus geht hervor, dass bei der Untersuchung von Pferden, welche die Symptome von chronischer Kehlkopfstenose zeigen, falsche Schlüsse bezüglich deren Aetiologie möglich sind.

Fragen wir uns nun, wie dieselben tunlichst zu vermeiden seien, so kann dies zunächst unter genauer Berücksichtigung der Anamnese bezüglich Primärleiden wie Brustseuche, Druse, Angina und Morbus maculosus, sowie die eventuelle Verabreichung von gewissen Futtermitteln geschehen. Dann hat die bekannte, möglichst einlässliche Untersuchung des betreffenden Pferdes zu folgen, wobei auch die genaue Inspektion der Maulhöhle, sowie der Gegend des Kehlkopfes bei der örtlichen Prüfung nicht zu unterlassen ist. Wäre z. B. der Fall von Zystenbildung an der Epiglottis zu Leb-

zeiten des Pferdes zugänglich gewesen, so hätte er aetiologisch bei der Untersuchung der Maulhöhle richtig gedeutet werden können. Indessen gibt es trotz genauesten Vorgehens Fälle von Kehlkopfstenose, die bezüglich Ursache klinisch nur mit einer gewissen Wahrscheinlichkeit zu diagnostizieren sind.

Nicht unwesentlich vervollständigt kann in solchen Zweifelsfällen die Untersuchung zunächst durch die nasale Anwendung des Laryngoskopes, also durch die Spiegelung des Kehlkopfinnern werden. Das Laryngoskop ist bekanntlich zu diesem Zwecke zuerst im Jahre 1888 von Polansky und Schindelka empfohlen worden. Das nach ihren Angaben hergestellte Instrument befriedigte jedoch nicht, da es, weil zu voluminös, Verletzungen der Nasenschleimhaut verursacht. Wirth hat deshalb 1912 mit dem Gastroskop für den Menschen nach Foramitti neue Spiegelungsversuche des Kehlkopfes vorgenommen. Dasselbe gab jedoch flaue Bilder, deren photographische Reproduktion unmöglich war. Frese liess 1914 an Hand des Instrumentes von Foramitti ein neues Rhino-Laryngoskop für Pferde konstruieren, dessen Röhre 50 cm lang und nur 8 mm weit ist. Er stellte damit in 83% von Fällen von Rohren Lähmungen fest, 10% waren negativ und 7 zweifelhaft. In den meisten positiven Fällen handelte es sich um linksseitige Lähmung, nur 6 waren rechtsseitig. Frese hält sein Laryngoskop für das einzige brauchbare Hilfsmittel, um den Sitz und die Ursache von Atmungsstörungen der oberen Luftwege einwandfrei nachzuweisen. Er empfiehlt es in der forensischen Praxis und hält es für unentbehrlich für den Operateur, auch zur Kontrolle der Heilungsvorgänge bei Rohreroperationen. Indessen sei die Einführung des Instrumentes bei nervösen, temperamentvollen, edlen, insbesondere kopfscheuen und jungen Pferden, ferner bei bösartigen und kopfscheuen Kaltblütern nicht ungefährlich.

In diesen Zweifelsfällen bleibt uns nur noch die direkte

Besichtigung des Kehlkopfinnern durch Ausführung der Laryngofissur. Aber trotz ganz einlässlicher Untersuchung wird es auch bei der Anwendung aller Hilfsmittel immer Kehlkopfstenosen geben, die ursächlich klinisch nicht gedeutet werden können. So wäre sowohl bei dem Pferde mit Anchylose des rechten Ring-Giesskannenknorpelgelenkes, als auch bei demjenigen mit Kompressionsstenose weder die Laryngoskopie, noch die ventrale Spaltung des Kehlkopfes imstande gewesen, uns über die Stenosenursachen Aufschluss zu geben. In diesen Fällen wird man sich immer mit Vermutungen begnügen müssen und operative Eingriffe sind dann nicht zu empfehlen.

Literatur-Hinweis.

1. Ellenberger, Deutsche Zeitschrift für Tiermedizin 1887 und 1890
2. K. Frese, Ein neues Rhino-Laryngoskop für Pferde. Monatshefte für praktische Tierheilkunde 1914.
3. F. Günther, Zeitschrift für die gesamte Tierheilkunde und Viehzucht von Nebel & Vix, 1834.
4. K. Günther, Studien über das Kehlkopfpfeifen des Pferdes, 1896.
5. Goubaux, Bulletin de la soc. centr. de méd. vét., 1868.
6. Hutyra & Marek, Spez. Pathologie und Therapie der Haustiere, 1913.
7. E. Lührs, Anat. und histolog. Untersuchungen des Nervus recurrens sinister von mit Hemiplegia laryngis behafteten Pferden, 1904.
8. Martin, Österr. Monatsschrift, 1885.
9. Möller, Das Kehlkopfpfeifen der Pferde und seine operative Behandlung, 1888.
10. Thomassen, Monatshefte für prakt. Tierheilkunde, 1904.
11. Vennerholm, Spez. Operationslehre des Pferdes, 1907.

Über den Einfluss gerinnungshemmender Faktoren auf die Ovarialblutungen.

Von Dr. E. Wyssmann in Neuenegg.

Die nach dem Abdrücken des Corpus luteum in ganz vereinzelten Fällen auftretenden tödlichen Verblutungen in die Bauchhöhle sind von mir in diesem Archiv, 1914, H. 1, auf mangelhafte Blutgerinnung zurückgeführt worden. Dabei habe ich die Vermutung geäussert, es möchten die