

Über schwere Anämien der Pferde

Autor(en): **Huguenin, B.**

Objektyp: **Article**

Zeitschrift: **Schweizer Archiv für Tierheilkunde SAT : die Fachzeitschrift für Tierärztinnen und Tierärzte = Archives Suisses de Médecine Vétérinaire ASMV : la revue professionnelle des vétérinaires**

Band (Jahr): **60 (1918)**

Heft 7

PDF erstellt am: **16.07.2024**

Persistenter Link: <https://doi.org/10.5169/seals-590901>

Nutzungsbedingungen

Die ETH-Bibliothek ist Anbieterin der digitalisierten Zeitschriften. Sie besitzt keine Urheberrechte an den Inhalten der Zeitschriften. Die Rechte liegen in der Regel bei den Herausgebern. Die auf der Plattform e-periodica veröffentlichten Dokumente stehen für nicht-kommerzielle Zwecke in Lehre und Forschung sowie für die private Nutzung frei zur Verfügung. Einzelne Dateien oder Ausdrucke aus diesem Angebot können zusammen mit diesen Nutzungsbedingungen und den korrekten Herkunftsbezeichnungen weitergegeben werden. Das Veröffentlichen von Bildern in Print- und Online-Publikationen ist nur mit vorheriger Genehmigung der Rechteinhaber erlaubt. Die systematische Speicherung von Teilen des elektronischen Angebots auf anderen Servern bedarf ebenfalls des schriftlichen Einverständnisses der Rechteinhaber.

Haftungsausschluss

Alle Angaben erfolgen ohne Gewähr für Vollständigkeit oder Richtigkeit. Es wird keine Haftung übernommen für Schäden durch die Verwendung von Informationen aus diesem Online-Angebot oder durch das Fehlen von Informationen. Dies gilt auch für Inhalte Dritter, die über dieses Angebot zugänglich sind.

SCHWEIZER ARCHIV FÜR TIERHEILKUNDE

Herausgegeben von der Gesellschaft Schweizer. Tierärzte

LX. Bd.

Juli 1918

7. Heft

Über schwere Anämien der Pferde.

Vortrag, gehalten am 8. Dezember 1917 im Verein Bernischer Tierärzte.

Von Prof. Dr. B. Huguenin, Bern.

M. H. Dank dem Entgegenkommen des Herrn Prof. Noyer war es mir möglich, mich etwas eingehender mit dem Problem der Pferdeanämien zu beschäftigen, indem er mir reichlich Gelegenheit gab, das Blut kranker Pferde zu untersuchen und mir, soweit die Pferde nicht im Institut sezirt worden waren, die Organe der anderwärts geschlachteten Tiere verschaffte. Ich spreche ihm dafür meinen innigsten Dank aus.

Im Verlaufe dieser Ausführungen werde ich nicht oder fast nicht den Ausdruck infektiöse, perniziöse Anämie des Pferdes gebrauchen, weil vom morphologischen Standpunkte aus eine Erkennung der Fälle meiner Ansicht nach nicht möglich ist. Die Fälle von symptomatischer Anämie lassen sich von den Fällen perniziöser Anämie mit Komplikationen nicht trennen.

Ich werde zuerst über die pathologische Morphologie der Blutelemente referieren, dann über das Hämoglobin und seine Abbauprodukte und zuletzt meine persönlichen Sektionsbefunde mitteilen und besprechen. Über die Literatur wird nicht ausführlich berichtet.

I.

Bevor ich dazu übergehe, die Ergebnisse von Sektionsbefunden zu besprechen, möchte ich mir erlauben, ganz kurz über die pathologische Morphologie*) der geformten Elemente des anämischen Blutes zu referieren. Bei schweren Anämien, besonders solchen nach schweren Blutverlusten, kann es eine Vermehrung der Zahl der Blutplättchen geben. Ausser dieser Zahlenveränderung wissen wir nichts über sie. Die weissen

*) Siehe Marek: Diagnostik der inneren Krankheiten der Haustiere. Gustav Fischer, Jena 1912.

Blutkörperchen sind bald vermehrt, bald vermindert, sowohl prozentualisch im Verhältnis zu den Zahlen der Erythrozyten als auch absolut gerechnet. Während der Blutkrisen, eine Erscheinung, von der später noch die Rede sein wird, gibt es im Blute nicht nur die fertigen Leukozyten, sondern auch deren Vorstufen, die Myelozyten, unter denen verhältnismässig viele Exemplare mit basophiler und azidophiler Körnelung vorhanden sind, d. h. also viele Mastzellen und Eosinophile.

Bei den Erythrozyten gibt es erstens eine Abnahme ihrer Zahl. Ausserdem sind morphologische Veränderungen sehr häufig. Eine Veränderung besteht darin, dass die Erythrozyten nicht mehr in Form von regelmässigen Scheibchen im Ausstrich erscheinen, sondern allerlei unregelmässige Formen annehmen, wie Stechapfelformen, Ringformen, Birnenformen usw. Diese Gestaltsanomalie wird als Poikilozytose bezeichnet. Meiner Ansicht nach wird dieser Zustand zu viel diagnostiziert, denn verunstaltete Erythrozyten sind oft Kunstprodukte, die um so häufiger entstehen, je ungenügender die hämatologische Technik beherrscht wird. Es wird vorsichtig sein, die Poikilozytose nicht zu diagnostizieren, wenn diese Veränderung nicht in Gesellschaft mit der Anisozytose vorhanden ist. Anisozytose ist die Bezeichnung für das Auftreten von ungleich grossen Erythrozyten. Die normalen Erythrozyten, deren Grösse bei jeder Tierart beständig und proportional der Zellgrösse im allgemeinen ist, nennt man Normozyten. Die roten Blutkörperchen, welche kleiner als normale Erythrozyten sind, bezeichnet man als Mikrozyten. Unter den Erythrozyten, welche grösser als Normozyten sind, kennt man zwei Abarten, nämlich Makrozyten und Gigantozyten. Während im normalen Blute der erwachsenen Säugetiere nur kernlose rote Blutkörperchen vorhanden sind, gibt es bei anämischen kernhaltige Exemplare und zwar: Mikroblasten, Normoblasten, Makroblasten, Gigantoblasten. Die Erythrozyten nehmen im allgemeinen die sauren Farbstoffe an. Unter pathologischen Umständen kommt es vor, dass sie auch basische Farbstoffe annehmen; diese Erscheinung bezeichnet man als Polychromatophilie, wenn die Färbung von den roten Blutkörperchen diffus angenommen wird. Man spricht aber von basophiler Körnelung, wenn nur Körner den basischen Farbstoff annehmen.

Nachdem ich nun die pathologische Morphologie des Blutes erwähnt habe, möchte ich auf die biologische Deutung dieser Veränderungen etwas näher eintreten. Die Kerne in den

Erythrozyten sind leicht zu erklären, wenn wir bedenken, dass die Vorstufe der Erythrozyten eine kernhaltige Zelle ist, welche bei jedem Tiere und in jedem Alter im Knochenmark zu finden ist. Diese Vorstufe unterscheidet sich von den normalen Erythrozyten nicht nur durch die Anwesenheit des Kernes, sondern auch noch dadurch, dass sie ein basophiles Protoplasma hat. Daraus ergibt sich ohne weiteres die Möglichkeit der Polychromatophilie in den Erythrozyten. Die Vorstufen der Erythrozyten sind grösser als die fertigen Elemente des Blutes. Ein Ausbleiben der Volumsreduktion erklärt ohne weiteres das Vorkommen von Makrozyten. Also sind Erscheinungen wie Polychromatophilie, kernhaltige Erythrozyten und Makrozyten als Zeichen einer mangelhaften Reifung der roten Blutkörperchen zu erklären.

Die Gigantozyten (sive Megalozyten) und die Gigantoblasten lassen sich nicht auf Grund unserer Kenntnisse der Entwicklung der Erythrozyten des erwachsenen normalen Tieres deuten; um diese Formen zu begreifen, müssen wir nach den Verhältnissen des Fötus zurückschauen; denn während des intrauterinen Lebens gibt es grössere Erythrozyten und Erythroblasten als nach der Geburt, das Auftreten dieser Zellformen ist also ein Beweis, dass eine Rückkehr zu fötalen Verhältnissen eingetreten ist. Ehrlich verdanken wir die Entdeckung dieser Veränderung, sowie auch die biologische Auffassung; ausserdem möchte ich nebenbei bemerken, dass diesem Symptom ebenfalls nach Ehrlich eine üble Prognose zukommt.

Das Auftreten von Mikrozyten ist als etwas rein Pathologisches, im normalen Leben nicht Vorkommendes zu bezeichnen, es ist als eine übermässige Volumsreduktion aufzufassen. Mikroblasten und Normoblasten wären Zellen, in denen die Verkleinerung stattgefunden hat, bevor der Kern verschwunden ist.

Die Poikilozytose ist vielleicht in Zusammenhang mit der schon normalerweise vor sich gehenden Erythrozytenzerstörung zu bringen, bei der die roten Blutkörperchen verunstaltet werden, wie man es in Milzausstrichen sehen kann; bekanntlich ist die Milz nicht die Wiege der Erythrozyten, wie man früher geglaubt hat, sondern im Gegenteil deren Grab.

Am schwersten unter den pathologischen Veränderungen der Erythrozyten zu verstehen ist die basophile Körnelung. Eine Zeitlang meinte man, es handle sich dabei um Kernreste; diese Hypothese scheint aber nicht richtig zu sein, da unter keinen Umständen eine Zerbröckelung der Kerne beobachtet

werden konnte, in der die Kerntrümmer in so grosser Zahl vorhanden waren, wie es hier der Fall ist. Also musste der Vergleich mit der Karyorrhesis dahinfallen. Da der Kernaustritt (Karyodiapedesis) und die Kernaflösung (Karyolysis) auch nicht zum Verständnis herangezogen werden können, so muss man an eine Verdichtung der basophilen Substanz um die in allen Zellen, also auch in den Erythroblasten, vorkommenden Granula denken.

Die pathologische Morphologie des anämischen Blutes, die ich gerade erwähnt habe, ist nicht die, welche ich tatsächlich bei Pferden beobachtet habe, sondern es ist eine Zusammenfassung der Ergebnisse der vergleichenden *) und experimentellen Pathologie. Nun will ich mitteilen was ich tatsächlich beobachtet habe: Poikilozytose in einem Fall von zwanzig; Anisozytose viermal unter zwanzig Untersuchungen, wobei in Wirklichkeit nur Makrozyten, Normozyten und Mikrozyten festgestellt wurden; Polychromatophilie dreimal; basophile Körnelung viermal; zur Erkennung dieser Veränderung bedarf es allerdings einer besonderen Technik: Die Ausstriche werden in Alkohol absolutus fixiert und zwar 10 Minuten lang und hierauf mit Methylenblau nach Löffler 5 Minuten lang gefärbt; von kernhaltigen Erythrozyten sah ich nur einmal Normoblasten und Mikroblasten.

Das Fehlen der anderen Merkmale ist vielleicht darauf zurückzuführen, dass die Fälle, welche ich untersuchen durfte, bei weitem nicht so weit fortgeschritten waren, wie die, welche ich am Menschen untersuchen konnte. Beim Menschen kommen Erniedrigungen des Hämoglobingehaltes von 100 % (normale Zahl) auf 18 % vor, d. h. eine Verminderung von $\frac{4}{5}$ des normalen Wertes. Bei den Fällen der Pferdeanämien, welche ich studieren konnte, fiel der Hämoglobingehalt von 80 % (normal) auf 35, d. h. die Abnahme des Hämoglobins betrug nur wenig mehr als die Hälfte.

Schwerere Fälle kamen nicht zur Beobachtung, weil die Tiere in diesem Moment geschlachtet wurden, oder weil sie schon in diesem Stadium zugrunde gingen.

Ein wichtiges Merkmal der perniziösen Anämie des Menschen ist die Vermehrung des Färbeindex (F. I.), das will heissen, dass die Erythrozyten zu viel Hämoglobin enthalten, im Gegensatz zu dem, was bei der Anämie nach Blutverlusten gesehen wird. Dieser Färbeindex wird nach folgender Formel berechnet.

*) Siehe Naegeli: Blutkrankheiten und Blutdiagnostik. Veit, Leipzig 1912.

$$\text{F.I.} = \frac{\text{gefundener Hämoglobinwert}}{\text{normaler Hämoglobinwert}} : \frac{\text{gefund. Erythrozytenwert}}{\text{normal. Erythrozytenwert}}$$

Beispiel einer solchen Berechnung in einem konkreten Falle bei der perniziösen Anämie des Pferdes

$$\text{F.I.} = \frac{45}{80} : \frac{4,350,000}{8,000,000} = 1,04.$$

Etwas Gesetzmässiges habe ich nicht festlegen können, bald war der Färbeindex vermehrt, bald vermindert. Auf diese berechneten Werte kann ich vorläufig nicht zu grosses Gewicht legen, weil ich nicht in allen Fällen diesen Wert eruiert habe. Grössere Untersuchungsreihen werden vielleicht Klarheit schaffen.

II.

Ein richtiges Verständnis der Pathologie der Anämien ist nur möglich, wenn man etwas über das Hämoglobin und seine natürlichen und artifiziellen Abbauprodukte weiss; darum erlaube ich mir, Ihnen in aller Kürze darüber zu referieren, bevor ich darauf eingehe, anatomische Befunde zu demonstrieren und zu erläutern.

Das Hämoglobin ist ein aus Kohlenstoff, Wasserstoff, Stickstoff, Schwefel, Sauerstoff und Eisen zusammengesetzter Körper, dessen Konstitutionsformel und dessen einfache Konstitution sehr verschieden angegeben wird, darum verzichte ich darauf, die Zahl der Atome der einzelnen Elemente anzugeben, um so mehr, als das für unsere Zwecke keine Bedeutung hat.

Eine Eigentümlichkeit dieser Verbindung besteht darin, dass das in ihr enthaltene Eisen so stark gebunden ist, dass wir es nicht in der Hand haben, es durch einfache Methoden in der Verbindung nachzuweisen. Das einfachste und sicherste Mittel, um Hämoglobin nachzuweisen, besitzen wir in der Spektralanalyse. Das reduzierte Hämoglobin gibt zwei Absorptionsstreifen: einen zwischen den Linien D und E und einen zweiten bei G. Durch Luftzufuhr verwandeln wir das reduzierte Hämoglobin in Oxyhämoglobin und an Stelle des breiten Absorptionsstreifens zwischen D und E treten deren zwei im gleichen Gebiet des Spektrums auf.

Bei Kohlenoxydvergiftungen entsteht das Kohlenoxydhämoglobin, das wie das Oxyhämoglobin eine feste Verbindung darstellt und im Bereiche DE 2 Absorptionsstreifen zeigt, welche aber beständiger sind als die des Oxyhämoglobins und durch

Zufuhr von Kohlensäure nicht, wie beim andern Hämoglobin, verschwinden. Isomer mit dem Oxyhämoglobin ist das bei Vergiftungen auftretende Methämoglobin, das aber den Sauerstoff in so starker Bindung enthält, dass es ihn nicht abgibt und somit für die Atmung ohne Bedeutung ist. Dieser Körper hat aber dadurch eine besondere Bedeutung erlangt, dass er in kristallinischer Form erhältlich ist. Das Methämoglobin hat ebenfalls typische Absorptionsstreifen, die je nach der sauren oder basischen Reaktion des Dissolvens wechseln.

Die Abbauprodukte des Hämoglobins werden wir unter verschiedenen Umständen studieren.

A. Im normalen Organismus: Die Erythrozyten haben ein vergängliches Dasein; man berechnet ihre Lebensdauer auf einige Wochen; wenn sie zerstört werden, wird das Hämoglobin frei und verändert sich. Das Eisen wird ausgeschieden, wenigstens teilweise: ein Teil bleibt im Organismus, speziell in Leber und Milz zurück; sowohl das ausgeschiedene als auch das im Körper zurückgebliebene Eisen bildet farblose Verbindungen; das zurückgebliebene Eisen ist aber nicht einfach gebunden, sondern so, dass es auf dem Wege der einfachen Analyse, wie wir sie in der anorganischen Chemie anwenden, nicht erkennbar ist; um dasselbe nachweisen zu können, müssen wir zuerst das Gewebe vollständig zerstören. Ausserdem entsteht ein eiweissartiger Körper: das Globin, das Schwefel enthält und das seinerseits wie alle Eiweisskörper abgebaut wird. Neben diesen farblosen Verbindungen entstehen aber auch farbige Körper und zwar in der Leber; für das Bilirubin ist dies sichergestellt, für das Biliverdin aber wahrscheinlich, wenn auch noch nicht ganz einwandfrei. Das Bilirubin $C_{32}H_{36}N_4O_6$ ist für unsere Zwecke höchst wichtig, weil es im Darm in Urobilin umgewandelt wird, von wo es resorbiert wird, um im Urin wieder aufzutreten, in dem es normaliter nur in Spuren enthalten ist. Das Urobilin $C_{32}H_{40}N_4O_7$ wurde eine Zeitlang als ein Hydrobirubin angesehen, d. h. als ein Urobilin, das ein Wassermolekül angenommen hätte. Diese Auffassung ist später als unrichtig erkannt worden. Das Urobilin ist meistens im Harn als solches nicht vorhanden, sondern nur als Urobilinogen, aus dem durch Anwendung von Chlorzink Urobilin wird; in Amylalkohol extrahiert gibt es eine schöne fluoreszierende Farbe.

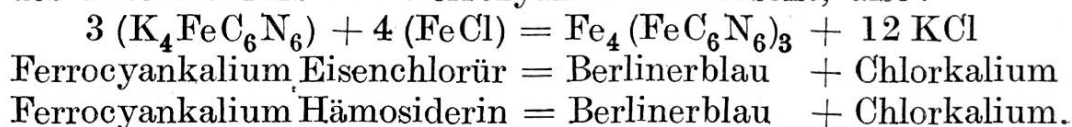
B. Im Darm. Wenn eine Magenblutung stattfindet, so nimmt das Blut in kurzer Zeit eine schwarze Farbe an, und

diese Erscheinung wird als Meläna bezeichnet. Die braunschwarze Farbe rührt her von der Umwandlung des Hämoglobins in Hämatin und in Globin. Der Schwefel des Hämoglobins ist im Globin enthalten und das Eisen im Hämatin, dessen Formel lautet: $C_{34}H_{34}N_4O_3Fe$; aus dieser Formel geht die grosse Übereinstimmung zwischen dem Hämatin und dem Urobilin, respektive mit dem Bilirubin hervor. Trypsin und Pepsin sollen diese Zerstörung verursachen.*)

C. In der Blutung. Hier verwandelt sich das Hämoglobin in Xanthofuchsin, ein Körper, der in der Zerebrospinalflüssigkeit zuerst gesehen wurde, nachdem die Blutung schon einige Zeit gedauert hatte, und der wohl auch in anderen hämorrhagischen Herden auftritt; so bin ich geneigt, anzunehmen, dass die diffuse Färbung der Gewebe in der Umgebung eines Extravasates auf ihn zurückzuführen ist. Die chemische Zusammensetzung des Xanthofuchsins ist nicht bekannt; es unterscheidet sich vom Hämoglobin unter anderem dadurch, dass es die Oxydation nicht vermittelt, es verwandelt zum Beispiel die Gaiactincur, die braun ist, in Gegenwart von altem Terpentinöl nicht in einen blauen Farbstoff, wie das Hämoglobin es tut. Wenn wir einen alten hämorrhagischen Herd untersuchen, so finden wir hier eine braune Verfärbung; diese erweist sich mikroskopisch teilweise als von kristallinen Substanzen, teilweise als von amorphen Massen herrührend. Der kristallinische Anteil hat die Gestalt von rhomboedrigen Tafeln und Nadeln angenommen, die Zusammensetzung ist bekannt, sie ist nämlich: $C_{32}H_{36}N_4O_6$. Dieser Körper heisst Hämatoidin und zeigt also die gleiche elementare Zusammensetzung wie das Bilirubin, mit dem es nach gewissen Chemikern identisch ist, nach anderen aber nur isomer. Das amorphe Pigment der alten hämorrhagischen Herde ist teilweise Hämosiderin, teilweise Hämofuchsin, die chemische Zusammensetzung dieser beiden Körper ist nicht bekannt, wir wissen nur, dass im Hämofuchsin kein Eisen nachweisbar ist und dass das Eisen im Hämosiderin durch einfache Reaktionen nachweisbar ist; dieser Nachweis des Eisens ist mikrochemisch durchzuführen. Die Schnitte werden leicht durch Salzsäure angesäuert und dann in Schwefelammonium gebracht, wodurch das braune Pigment schwarz wird, oder in gelbes Blutlaugensalz, wonach das Pigment eine blaue

*) Maurice Arthus: *Eléments de chimie physiologique*. Masson & Cie., III^{me} éd., p. 165, Paris.

Farbe annimmt. Letztere Reaktion hat man sich ähnlich vorzustellen wie die, welche vor sich geht, wenn man eine Lösung des Eisenchlorürs mit Ferrozyankalium mischt, also:



Ein Teil des Hämoglobins wird auch hier zu Globin umgewandelt, und ein Teil der farbigen Bestandteile wird als Urobilinogen respektive als Urobilin ausgeschieden. Der Nachweis des Urobilins im Harne hat einen gewissen Wert für die Diagnose von bedeutenden Blutergüssen in Körperhöhlen.

D. Nach pathologischer Zerstörung von Erythrozyten im kreisenden Blute: Wenn Erythrozyten massenhaft zerstört werden, so kann man im Serum Hämoglobin nachweisen, und es tritt als solches im Harn auf, es gibt also zuerst Hämoglobinämie und dann Hämoglobinurie; wenn Erythrozyten in grösserer Menge als normalerweise zerstört werden, so entstehen ausser den unter normalen Umständen auftretenden Körpern noch eine pathologisch gesteigerte Urobilinogenauscheidung im Harne, und im Organismus wird das Eisen nicht mehr in farblosen Verbindungen abgelagert, sondern auch in Form von braunen Pigmenten; da diese die Berlinerblaureaktion geben, so nimmt man an, es handle sich hier um die Substanz, mit der wir in den alten Blutungsherden bekannt geworden sind und die ebenfalls die Berlinerblaureaktion gibt, nämlich um Hämosiderin. Die Hämosiderinablagerung kann so bedeutend sein, dass die Organe schon makroskopisch braun erscheinen und dass die Umwandlung des Pigmentes in Ferri-ferrozyankalium (siehe S. 302) auch am makroskopischen Präparate erkenntlich ist. Dieses letztere Vorkommen ist unter dem Namen Hämosiderosis *) bekannt; bei der Besprechung der anatomischen Befunde unserer Fälle perniziöser Anämie werden wir später darauf zurückkommen. Die lokale Hämosiderosis des Dickdarmes hat eine besondere Bedeutung, weil post mortem eine Umwandlung des Hämosiderins in Schwefeleisen durch den Einfluss der schwefelhaltigen Darmgase stattfindet. Die so auftretende schwarze Verfärbung wird als Pseudomelanose bezeichnet, weil die schwarze Farbe nicht von Melanin herrührt, sondern von einem umgewandelten Hämosiderin.

*) Hämosiderosis ist aber keine nur der perniziösen Anämie zukommende Erscheinung; Hämosiderosis wird auch ohne perniziöse Anämie gesehen.

E. Das Hämoglobin zerfällt auch *in vitro* und die Kenntnis seiner künstlichen Abbauprodukte hat Interesse nicht nur in chemischer Hinsicht, sondern auch wegen der Bedeutung dieser Körper in der Untersuchungstechnik für klinische und forensische Zwecke. Durch Behandlung des Hämoglobins mit Salzsäure bekommt man Hämatin; diesem Körper sind wir begegnet beim Studium der Magendarmblutungen, es ist ein eisenhaltiger Körper, in dem das Eisen nicht direkt nachweisbar ist. Durch Erhitzen des Hämoglobins mit Kochsalz (NaCl) in Gegenwart von Essigsäure bekommt man die rhomboedrischen Teichmannschen Krystalle der forensischen Medizin, dieser Körper heisst Hämin, seine chemische Zusammensetzung ist genau bekannt, sie ist nämlich: $C_{32}H_{32}N_4FeO_4Cl$, das Hämin ist höchst wahrscheinlich ein Hämatinchlorhydrat. Während das Hämin für forensische Aufgaben des Blutnachweises von Bedeutung ist, so ist das Hämatin zur klinischen quantitativen Hämoglobinbestimmung wichtig, indem beim Sahlischen*) Hämomometer die Stammlösung eine Hämatinlösung ist, und indem auch das zu bestimmende Hämoglobin in Hämatin umgewandelt wird. Das Eisen des Hämatins ist auf direktem einfachem Wege nicht nachzuweisen, das Hämatin zeigt typische Absorptionsstreifen sowohl in saurer wie auch in alkalischer Lösung. Da es in saurem Milieu in Wasser nicht löslich ist, so haben wir im Sahli-Gowerschen Apparate nur eine Aufschwemmung des Hämatins und zwar sowohl in der Stammröhre als auch in der Untersuchungsröhre; das ist ein kleiner Nachteil dieser Methode. Durch Einwirkung der Salzsäure auf das Hämatin bekommt man das Hämatoporphyrin $C_{32}H_{36}N_4O_3$, das also eisenfrei und mit dem Bilirubin nur isomer ist. Wenn man vom reduzierten Hämoglobin ausgeht, so erhält man das Hämochromogen $C_{64}H_{72}N_{10}O_7Fe$, das durch Oxydation leicht in Hämatin übergeht, wie das Hämatin durch reduzierende Mittel in Hämatoporphyrin übergeführt werden kann.

III.

Nach dieser etwas langen Einleitung über die pathologische Morphologie der Blutelemente und der ebenfalls langen, aber gleichwohl nötigen Erörterung der Chemie des Hämoglobins will ich dazu übergehen, von mir erhobene Sektionsbefunde zu demonstrieren und zu besprechen.

*) Sahli: Lehrbuch der klinischen Untersuchungsmethoden.

A.

Beim ersten Fall bestanden eine bedeutende Anämie aller Organe und ausserdem Ödeme im Unterhautzellgewebe, Hämorrhagien im Endokard, rotes Knochenmark und braune Verfärbungen der Leber und der Milz. Die makroskopische und die mikroskopische Berlinerblaureaktion fiel positiv aus. In der Leber gab es eine mässige Vermehrung des interlobulären Bindegewebes mit Zellreichtum, starke Durchsetzung desselben mit eosinophilen mononukleären Zellen. Das Knochenmark war zum grössten Teil in den langen Röhrenknochen (Humerus, Femur) rot und histologisch war an den roten Stellen myeloides Knochenmark.

Zusammenfassung: Anämie, Hämosiderinablagerung, myeloides Mark, Ödeme, endokardiale Hämorrhagien.

B.

Hier war das anatomische Bild sehr verschieden. Ödeme, Hämorrhagien im Endokard. Keine Hämosiderinablagerung. Das Knochenmark war schleimig entartet, das Fett war verschwunden und an dessen Stelle trat ein Gewebe, dessen Maschen mit Schleim gefüllt waren.

Zusammenfassung: Anämie, Gallertmark, Ödeme.

C.

Die pathologische Anatomie dieses Falles war interessant, denn abgesehen von den gewöhnlichen Ödemen und den Blutungen wurde rotes Knochenmark nachgewiesen, dessen histologische Untersuchung ergab, dass die rote Farbe von einer Blutung herrührte und dass auch in diesem Falle kein myeloides Gewebe aufgetreten war. In den Eingeweiden gab es weder makroskopisch noch mikroskopisch Pigment, folglich auch kein Hämosiderin.

Zusammenfassung: Anämie, Ödeme, Knochenmarksblutung, keine Wucherung des myeloiden Gewebes. Kein Hämosiderin.

D.

Ausser diesen Typen 3 gibt es noch einen vierten, bei dem man Ödeme und Hämorrhagien (speziell im Endokard), aber kein Pigment in den parenchymatösen Organen antrifft, wohl aber rotes Knochenmark, dessen Farbe durch myeloides Gewebe verursacht wird.

Die Fälle, welche ich Ihnen nun demonstriert habe, sind reine Fälle, bei denen es keine sonstigen wichtigen Organerkrankungen gegeben hat, dieses ist aber die Seltenheit, da man schwierige Veränderungen finden kann. Als Nebenbefunde möchte ich eine Nephritis erwähnen, bei der mehr als 90% der Glomeruli vollständig oder wenigstens teilweise hyalin degeneriert waren. Bei einem anderen Falle war eine vereiterte Mesenterialzyste und bei einem weiteren eine chronische eiterige Pneumonie usw. zugegen.

Ich möchte nebenbei bemerken, dass alle diese Fälle, sowohl die unter A, B, C, D erwähnten, als auch die im vorhergehenden Absatze erwähnten Fälle, klinisch sehr einheitlich gewesen waren, indem sie alle zunehmende, schleichend eingetretene, allgemeine Schwäche gezeigt haben, Abnahme des Hämoglobingehaltes und der Erythrozytenzahl und Temperatursteigerungen. Diese Symptomatologie ist diejenige, welche allgemein in den Lehrbüchern*) der klinischen Tierheilkunde angegeben wird.

Nach Sichtung meines Materials und nach Durchsicht der Literatur, speziell Kitt**) und Ostertag***), bin ich zu der Überzeugung gekommen, dass auf Grund des Sektionsbefundes eine Trennung von Anämiefällen in perniziöse und in sonstige Formen nicht angängig ist. Da die Unterscheidung der zwei Arten in Hinsicht auf die Ausführung der Fleischschau und auf etwaige Massregeln der Viehseuchepolizei und der Prophylaxe von Bedeutung ist, so muss ich leider konstatieren, dass gegenwärtig eine solche Trennung, so wünschenswert sie auch wäre, nicht möglich ist. Immerhin ist hervorzuheben, dass der einzige Fall, bei dem es eine Hämosiderinablagerung gegeben hat, aus einer Ort-

*) Cadéac: Pathologie interne, médiastin, cœur, vaisseaux, sang; p. 308. Ballière et fils, Paris 1911. — Hutyra und Marek: Spezielle Pathologie und Therapie der Haustiere. Gustav Fischer, Jena 1910.

**) Kitt: Lehrbuch der pathologischen Anatomie der Haustiere. Enke, Stuttgart 1911.

***) Ostertag: Handbuch der Fleischschau. Enke, Stuttgart 1913. (S. 3; Bd. II, VI. Auflage.)

schaft kam, von der bekannt ist, dass die dort befindlichen Pferde oft an progressiver Anämie leiden.

Die so verschiedenartigen Befunde, welche soeben skizziert worden sind, deuten darauf hin, dass die Pathogenese der Anämie verschieden gewesen sein muss. Der Typus A ist als eine Form zu bezeichnen, bei der die Blutarmut durch vermehrten Erythrozytenzerfall entstanden ist, worauf die Hämosiderinablagerungen in parenchymatösen Organen hindeuten. Mit anderen Worten ausgedrückt, es handelt sich hier um eine hämolytische Anämie.

Bei B handelt es sich um ein in seiner Leistungsfähigkeit vermindertes Knochenmark, denn dieses ist erstens durch das Ausbleiben der myeloiden Wucherung und zweitens durch die schleimige Entartung angezeigt. Da keine Hämosiderinablagerung nachweisbar war, so muss die hämolytische Anämie ausgeschaltet und dieser Fall als einer von aplastischer Anämie gedeutet werden, bei dem die Anämie durch ungenügende Hämatopoese bedingt ist, und zwar so hochgradiger Natur, dass die Rückkehr des Knochenmarkes zum Zustande des jugendlichen Alters nicht einmal zustande gekommen ist. Die unter D angeführten Befunde zeichnen sich dadurch aus, dass es keine Hämosiderinablagerung, aber eine myeloide Umwandlung des Fettknochenmarkes gegeben hat. Diese Fälle wie auch die unter C sind sicher nicht hämolytischer Art. Da die Anämie trotz Auftretens des myeloiden Markes des unter C angeführten Falles ebenfalls ohne Hämosiderinablagerung verlaufen ist, und da die rote Farbe des Knochenmarkes nicht von myeloidem Gewebe herrührt, sondern von Blutungen, so muss dieser Fall gleich wie der des Typus B beurteilt werden als ein Fall von aplastischer Anämie. Für die unter D angeführten Fälle, welche nach meiner allerdings nicht sehr ausgedehnten Erfahrung die häufigsten sind, muss angenommen werden, dass trotz der pathologischen Ausdehnung des myeloiden Gewebes es dennoch eine ungenügende Blutbildung gibt.

Die schweren Anämieformen, welche beim Menschen hier und da beobachtet werden, sind durch die Zerstörung des myeloiden Knochenmarkes und durch Systemerkrankungen des Knochens, wie Osteosklerose oder multiple Geschwulstbildung (speziell metastatischer Karzinomatosis) bedingt. Sie kommen nach meiner persönlichen Erfahrung bei Tieren nicht vor. Dasselbe ergibt sich aus dem Studium der Literatur. Ebenfalls beim Menschen gibt es schwere Anämieformen, welche sich in den Endstadien in nichts von der genuinen perniziösen Anämie unterscheiden, und solche, welche durch die Gifte des *Bothriocephalus latus* verursacht sind (*taenia solium*, *taenia saginata* kommt hier auch in Betracht). Es ist auch vielfach erläutert worden, ob die perniziöse Anämie des Pferdes eine von Würmern ausgehende Wirkung sei. Für eine solche Annahme sind bis jetzt keine Anhaltspunkte gefunden worden. Seyderhelm,*) Vater und Sohn, haben, wie sie glauben, die Ursache vorliegender Erkrankung in Stoffen gefunden, welche von *Gastrophilus*-Larven sezerniert werden. In keinem von mir untersuchten Fall gab es *Gastrophilus*-Larven, und in keinem Fall, wo *Gastrophilus hämorrhoidalis* vorhanden war, gab es eine schwere Anämie. Abgesehen von diesen persönlichen Ergebnissen schien mir die Hypothese Seyderhelms unwahrscheinlich, weil die perniziöse Anämie in jeder Jahreszeit auftreten kann, während die *Gastrophilus*-Larven nur im Sommer anzutreffen sind. In den Lehrbüchern der klinischen Tierheilkunde wird angegeben (Cadéac und Hutyra und Marek), dass das Fieber nur zeitweise auftritt. Das zeitweilige Aussetzen des Fiebers scheint darauf hinzudeuten, dass dessen Vorkommen eine besondere Ursache haben muss. Ich wäre geneigt, anzunehmen, dass das Fieber im allgemeinen interkurrenten Infektionen zuzuschreiben ist,

*) Seyderhelm: Die Ursache der perniziösen Anämie der Pferde. Verhandlungen der deutschen pathologischen Gesellschaft. 17. Tagung, München 1914. Gustav Fischer, Jena 1914.

und zwar mit Rücksicht auf unsere Kenntnis der Ursachen des Fiebers im Verlaufe der Chlorose und der perniziösen Anämie des Menschen. Immerhin wäre aber auch bei hämolytischen Anämieformen daran zu denken, dass in Perioden grösseren Erythrozytenzerfalles die Fiebersteigerung gerade von dem Erythrozytenzerfall herrührt. *)

Wenn ich nun meine anatomischen Befunde mit den Ergebnissen der Erforschung der perniziösen Anämie **) des Menschen vergleiche, so muss ich hervorheben, dass nur das unter A Gefundene einigermaßen an das erinnert, was beim Menschen angetroffen wird. Es scheint mir, dass es im Interesse einer genaueren Forschung läge, wenn man die Fälle mit Hämosiderinablagerung von denjenigen trennen würde, bei denen diese fehlt. Ob weitere Teilungen noch vorzunehmen wären, möchte ich vorläufig nicht entscheiden. Die Fälle mit Hämosiderinablagerung, welche sicher hämolytischen Ursprunges sind, sind wesentlich von den anderen verschieden. Da die klinische Untersuchung eine grosse Einheitlichkeit ergibt, so wäre auf Grund von grösseren Untersuchungsreihen festzustellen, ob das Blutbild bei den verschiedenen Formen auch verschieden ist. Es ist auch wünschenswert, zu erforschen, ob der Hä-Färbeindex typisch verändert ist. Nicht minder wichtig wäre es, wenn in jedem Fall von schwerer Anämie beim Pferd das Urobilin im Harn bestimmt würde, das, in vermehrter Menge auftretend, als ein Zeichen von vermehrtem Erythrozytenzerfall aufzufassen ist.

Zusammenfassung.

M. H.! Am Ende meiner Ausführungen angelangt, bin ich mir wohl bewusst, dass meine Untersuchungen über

*) Siehe Krehl: Pathologische Physiologie, S. 518, VIII. Auflage. Leipzig 1914.

**) Kaufmann: Lehrbuch der speziellen pathologischen Anatomie des Menschen. 1. Auflage. Renner, Berlin 19.

dieses so schwierige Gebiet der Pferdeanämien unvollständig sind. Wenn ich es dennoch gewagt habe, Ihnen etwas darüber mitzuteilen, so geschah es, weil ich den Eindruck gewonnen habe, dass in letzter Zeit eine starke Vermehrung der Anämiefälle beim Pferd eingetreten ist. Dieses gehäufte Vorkommen lässt sich einerseits mit der parasitären Hypothese der perniziösen Anämie der Pferde in Einklang bringen, indem die Mobilmachung reichlich Gelegenheit für Ansteckungen gegeben hat. Andererseits könnte aber das gehäufte Vorkommen in letzter Zeit auch einfach eine direkte oder indirekte Folge der totalen oder vielleicht der partiellen Unterernährung sein, die leider erschreckende Masse angenommen hat. Das enzootische Auftreten der Erkrankung in gewissen Gegenden spricht sicher nicht gegen die Auffassung einer vielleicht nur partiellen Unterernährung. Bei den Untersuchungen der Mobilmachungsanämien bin ich keinem Fall begegnet, bei dem es Hämosiderinablagerung gegeben hätte. In einem dieser Fälle beobachtete ich allerdings in der Leber einige wenige braune Pigmentkörner, welche aber die Berlinerblaureaktion nicht gaben. Die schweren Anämien des Pferdes sind pathogenetisch nicht einheitlich; ob sie ätiologisch einheitlich sind, ist wegen der verschiedenen Pathogenese sehr unwahrscheinlich, da es kaum möglich ist, dass das gleiche Agens so verschieden einwirken würde. Auf Grund der bekannten Tatsachen ist es nicht möglich, zu sagen, welche Pathogenese bei der sogenannten infektiösen perniziösen Anämie der Pferde vorhanden ist. Ich möchte auch den positiven experimentellen Untersuchungen, welche die kontagiöse Natur der perniziösen Anämie der Pferde bewiesen haben sollen, vorläufig eine absolute Beweiskraft nicht beilegen.
