

# Über einen Fall von Lymphangitis epizootica des Pferdes

Autor(en): **Marti, J.**

Objektyp: **Article**

Zeitschrift: **Schweizer Archiv für Tierheilkunde SAT : die Fachzeitschrift für Tierärztinnen und Tierärzte = Archives Suisses de Médecine Vétérinaire ASMV : la revue professionnelle des vétérinaires**

Band (Jahr): **63 (1921)**

Heft 9

PDF erstellt am: **11.09.2024**

Persistenter Link: <https://doi.org/10.5169/seals-590121>

## **Nutzungsbedingungen**

Die ETH-Bibliothek ist Anbieterin der digitalisierten Zeitschriften. Sie besitzt keine Urheberrechte an den Inhalten der Zeitschriften. Die Rechte liegen in der Regel bei den Herausgebern. Die auf der Plattform e-periodica veröffentlichten Dokumente stehen für nicht-kommerzielle Zwecke in Lehre und Forschung sowie für die private Nutzung frei zur Verfügung. Einzelne Dateien oder Ausdrucke aus diesem Angebot können zusammen mit diesen Nutzungsbedingungen und den korrekten Herkunftsbezeichnungen weitergegeben werden. Das Veröffentlichen von Bildern in Print- und Online-Publikationen ist nur mit vorheriger Genehmigung der Rechteinhaber erlaubt. Die systematische Speicherung von Teilen des elektronischen Angebots auf anderen Servern bedarf ebenfalls des schriftlichen Einverständnisses der Rechteinhaber.

## **Haftungsausschluss**

Alle Angaben erfolgen ohne Gewähr für Vollständigkeit oder Richtigkeit. Es wird keine Haftung übernommen für Schäden durch die Verwendung von Informationen aus diesem Online-Angebot oder durch das Fehlen von Informationen. Dies gilt auch für Inhalte Dritter, die über dieses Angebot zugänglich sind.

licher Bedeutung ist. Entwicklungsgeschichtlich von Interesse sind die wenigen Befunde, wo bei der Kuh ein Schilddrüsenlappen nur wenig oder gar nicht entwickelt, der gegenseitige Lappen indessen in mächtiger Grösse ausgebildet ist. Es liegt hier eine sogenannte Hemiaplasie der Schilddrüse vor. Dubs\*) stellte durch Operation beim Menschen fünf derartige Anomalien fest, wobei viermal der eine Lappen vollständig und einmal der Isthmus fehlte.

Schliesslich sei erwähnt, dass der linke Schilddrüsenlappen in der Regel ein grösseres Gewicht aufweist als der rechte. Wie wir sehen werden, trifft dies auch bei der Nebenniere zu. (Schluss folgt.)

## Über einen Fall von Lymphangitis epizootica des Pferdes.

Von J. Marti, Bezirkstierarzt in Grenchen.

Die Lymphangitis epizootica (Afrikanischer Rotz), welche in Finnland und einigen russischen Gouvernements bekannt war, wurde 1902 aus Indien nach Südafrika und von da nach dem Burenkrieg nach England verschleppt, wo sie mit der Zeit eine grosse Ausdehnung annahm (Hutyra und Marek).

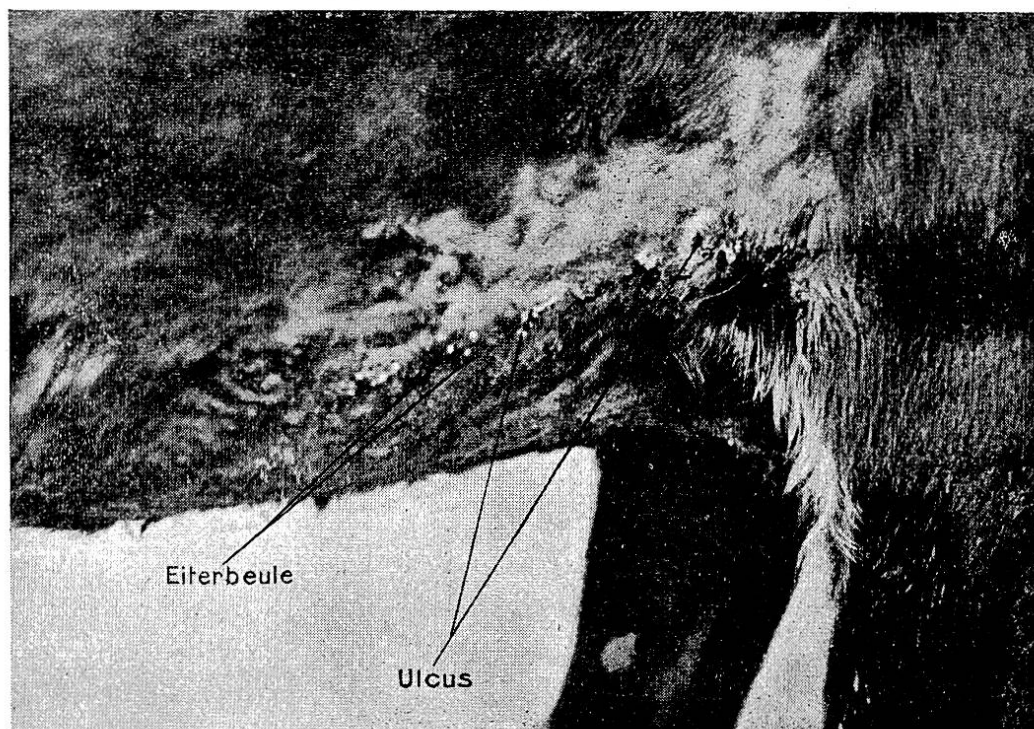
Am 27. Dezember 1920 wurde mir von einem Eigentümer hiesiger Gemeinde ein Pferd vorgeführt, behaftet mit einer Hautkrankheit (siehe Bild), deren klinische und makroskopische Untersuchung den Verdacht auf Hautrotz annehmen liess. Es handelte sich um eine Stute, ca. 9 Jahre alt, die in der Schweiz geboren und nie zum Militärdienst eingezogen wurde, wegen hochgradigem Hahmentritt bds. Die Stute befand sich in mittlerem Ernährungszustand.

Anamnese: Im August 1920 wurde ich zum ersten Mal zur Untersuchung des gleichen Pferdes wegen einer tiefen Verletzung an der Seiten-Unterbrust gerufen. Das Aussehen der Wunde, des Wundrandes und der näheren Umgebung liessen die Annahme einer Verletzung durch den Stollen, wie sie das Pferd an den Hufeisen aufwies, voll rechtfertigen. Ich leitete gewöhnliche Wundbehandlung ein, die ich jedoch den Eigentümer selber ausführen liess wegen Mangel an Zeit infolge Beanspruchung durch die Maul- und Klauenseuche. Zirka einen Monat später teilte mir der Besitzer mit, dass die Wunde nur langsam

\*) Dubs, J., Über Hemiaplasie der Schilddrüse. Zentralbl. f. Chirurgie Nr. 42, 1918.

heile, bis dann nach ungefähr sechs Wochen die Heilung perfekt war.

Am 27. Dezember 1920 wurde ich erneut gerufen und konstatierte folgendes: Die ehemalige Verletzung ist seit zirka drei Monaten restlos abgeheilt. Dafür zeigte sich an ihrer Stelle folgendes Bild: Vom Ellenbogenhöcker und nach der linea alba



schräg nach unten und hinten hin war ein wurstdicker, ca. 30 cm langer Strang: ein geschwollener Lymphstrang. Auf diesem Strang befanden sich sehr zahlreiche Geschwüre und Eiterknoten. Einige Geschwüre waren in Heilung begriffen, wieder andere wiesen, kaum abgeheilt, erneut Eiterknoten auf. Die Haare in der Umgebung des geschwollenen Lymphgefäßes waren gestäubt, in nächster Nähe sogar ausgefallen. Unterhalb des Stranges waren die Haare durch das reichlich abfließende Wundsekret miteinander fest verklebt. In der rechten Achselhöhle waren keine krankhaften Veränderungen zu konstatieren. Dagegen befand sich ein weiterer, ebenfalls wurstdicker, ca. 8 cm langer Strang auf der rechtseitigen Hälfte der Vorderbrust. Der Strang war derb und wies keine Eiterknoten und Geschwüre auf. Die Knoten enthielten einen gelben, dickflüssigen Eiter. Diese brechen auf und an ihrer Stelle entwickeln sich die Geschwüre, die sehr schlechte Heilungstendenz zeigten.

Der Strang an der rechten Seiten-Unterbrust bestand seit ca. vier Wochen. Der Eigentümer hatte anfangs die Eiterknoten selbst ausgepresst und gewöhnliche Wundbehandlung angewandt, jedoch ohne Erfolg.

Auf Grund der klinischen und makroskopischen Untersuchung stellte ich die Diagnose auf Hautrotzverdacht. Ich liess daher das Pferd nicht mehr zur Arbeit verwenden. Eine Isolierung war überflüssig, weil das Pferd allein war. Ich entnahm den eiternden Wunden und Knoten Inhalt zur mikroskopischen und bakteriologischen Untersuchung. Einen Teil dieses Materials sandte ich an das Veterinär-pathologische Institut der Universität Zürich, den Rest verwendete ich zu eigenen Untersuchungen. Gleichzeitig unternahm ich die subkutane Malleininjektion, deren Resultat negativ war.

Am 29. Dezember teilte mir Herr Prof. Dr. W. Frei mit, dass es sich sehr wahrscheinlich nicht um Hautrotz handle, jedoch sei das eingesandte Material zu unrein, um eine definitive Diagnose stellen zu können.

Am 29. Dezember 1920 entnahm ich daher zum zweiten Mal Knoteninhalte, und da hatte ich das Glück, ganz frische Eiterknoten anzutreffen, wovon ich steril den Inhalt entnahm.

Im Austrich war unter dem Mikroskop deutlich das Vorhandensein des *Saccharomyces* (*Cryptokokkus*) *farciminosus* nachzuweisen, teils frei, teils zahlreich in gequollenen Leukozyten. Herr Prof. Dr. W. Frei, Zürich, für dessen bereitwillige Hilfe und Entgegenkommen ich ihm an dieser Stelle meinen verbindlichsten Dank ausspreche, teilte mir auf Grund seiner Untersuchungen mit, dass Rotz ausgeschlossen sei; es handle sich um Lymphangitis epizootica, deren Erreger der *Saccharomyces farciminosus* ist, und welcher im eingesandten Material vorhanden war. Herr Prof. Dr. W. Frei machte mich darauf aufmerksam, dass dies der erste in der Schweiz bekannt gewordene Fall von Lymph. epizootica sei, und ermunterte mich, einer allfälligen Einschleppungsmöglichkeit bzw. einer Ansteckungsmöglichkeit von anderen Tieren nachzuforschen.

Wie bereits erwähnt, war die Stute in der Schweiz geboren, aufgezogen und nie zum Militärdienste eingezogen worden, so dass eine Einschleppung aus dem Auslande resp. eine Ansteckung im Dienste ausgeschlossen ist.

Dagegen glaube ich bestimmt annehmen zu dürfen, dass die im August 1920 durch den Stollen verursachte Verletzung, die schon damals eine schlechte Heilkraft zeigte, der Ausgangspunkt

dieser Lymph. epizootica sei; besonders darum, weil die hygienischen Stallverhältnisse wie auch die Pflege des Pferdes die denkbar schlechtesten sind. Von einem eigentlichen Stalllager kann man nicht sprechen; der Stallboden besteht aus zusammengestampftem Lehm, auf dem sich mit der Zeit Kot und sonstiger Unrat aufhäufte. Streue wurde nur selten verwendet und musste meist zugekauft werden. Vielleicht kann solch zugekauftes Stroh aus dem Auslande gestammt sein, so dass auf diese Weise der Erreger eingeschleppt wurde.

Therapie. Die Wundbehandlung wie auch Ätzungen der Geschwüre versagten ganz. Es war unmöglich, auf diese Weise eine Heilung zu erzielen. Dagegen ergab eine einmalige Injektion von Novarsenobenzol einen vollen Erfolg, so dass bis zur Stunde keine neuen Eruptionen und Eiterknoten aufgetreten sind. Sämtliche Symptome der Lymph. epizootica sind restlos verschwunden.

## Literarische Rundschau.

### E. Mercks Jahresberichte über Neuerungen auf den Gebieten der Pharmakotherapie und Pharmazie. 1916, 1917—1918.

Zur Besprechung liegen drei Jahrgänge in zwei Bänden vor. Die ungünstigen Verhältnisse während des Krieges haben auch hier Sparsamkeit diktiert und zwei Jahrgänge in einen Band zusammengedrängt. Auch sonst macht sich die Kriegszeit fühlbar und zwar besonders durch die Ersatzmittel, von denen wohl wenige in die Nachkriegszeit übernommen worden sind. Andererseits haben Not und Mangel Veranlassung gegeben, dass manches alte Medikament wieder zu Ehren kam, wobei manche noch unbekannte Eigenschaft zutage trat.

Die Gründlichkeit der Stoffbearbeitung ist bekannt und geradezu erstaunlich ist der Umfang des Literaturverzeichnisses.

Um die Leser des Schweizer Archivs mit den wichtigsten Neuerungen bekannt zu machen, lassen wir hier einen stark gekürzten Auszug folgen, der wie in der Besprechung in Bd. LX 9. Heft des Archivs allgemein medizinische Fragen und daneben mit besonderem Hinweis die Neuerungen der Human- und Veterinärmedizin berücksichtigt. (HM = Humanmedizin, VM = Veterinärmedizin.) Da hier nur ein enggedrängter Auszug gebracht werden kann, mögen Interessenten alle Quellenangaben in den überaus lesenswerten Jahresberichten nachschlagen.