

# Alopecie beim Rind

Autor(en): **Bach, E.**

Objektyp: **Article**

Zeitschrift: **Schweizer Archiv für Tierheilkunde SAT : die Fachzeitschrift für Tierärztinnen und Tierärzte = Archives Suisses de Médecine Vétérinaire ASMV : la revue professionnelle des vétérinaires**

Band (Jahr): **64 (1922)**

Heft 9

PDF erstellt am: **08.08.2024**

Persistenter Link: <https://doi.org/10.5169/seals-592280>

## **Nutzungsbedingungen**

Die ETH-Bibliothek ist Anbieterin der digitalisierten Zeitschriften. Sie besitzt keine Urheberrechte an den Inhalten der Zeitschriften. Die Rechte liegen in der Regel bei den Herausgebern. Die auf der Plattform e-periodica veröffentlichten Dokumente stehen für nicht-kommerzielle Zwecke in Lehre und Forschung sowie für die private Nutzung frei zur Verfügung. Einzelne Dateien oder Ausdrucke aus diesem Angebot können zusammen mit diesen Nutzungsbedingungen und den korrekten Herkunftsbezeichnungen weitergegeben werden. Das Veröffentlichen von Bildern in Print- und Online-Publikationen ist nur mit vorheriger Genehmigung der Rechteinhaber erlaubt. Die systematische Speicherung von Teilen des elektronischen Angebots auf anderen Servern bedarf ebenfalls des schriftlichen Einverständnisses der Rechteinhaber.

## **Haftungsausschluss**

Alle Angaben erfolgen ohne Gewähr für Vollständigkeit oder Richtigkeit. Es wird keine Haftung übernommen für Schäden durch die Verwendung von Informationen aus diesem Online-Angebot oder durch das Fehlen von Informationen. Dies gilt auch für Inhalte Dritter, die über dieses Angebot zugänglich sind.

Geburt verunmöglichen. — Ein Rassenunterschied zwischen Männchen und Weibchen lag nun in unseren Fällen nicht vor.

Dass andererseits die beiden Löwinnen durch irgendeinen gemeinsamen angeborenen Fehler (Missbildungen, Hypoplasie des Uterus usw.) oder durch einen auf die Domestikation zurückzuführenden Schaden (rhachitische Beckenveränderungen) für eine Geburt untauglich waren, dafür war bei der Sektion wenigstens kein Befund zu erheben; gegen ein solches Verhalten spricht überdies, dass die Löwin von Fall II schon früher zweimal spontan geboren hat.

Wir konnten also auch bei der Autopsie keinen sicheren Grund für die Uterusruptur intra partum bei den beiden Löwinnen, die vom gleichen Wurf stammen, feststellen.

#### Literatur.

- Bauereisen: Ein Fall von spontaner Uterusruptur. Archiv f. Gyn., Bd. 96, 1912.
- Dawidow: Zur Frage der Veränderungen des elastischen Gewebes des Uterus bei spontaner Ruptur desselben. Ref. Erg. d. allg. Path. Bd. 5.
- Eber: Fruchthälterzerreissung — Fruchthälterumdrehung. Erg. d. allg. Pathologie, Bd. 3, II.
- Füth: Jahresberichte für Geburtshilfe und Gynäkologie, 1902.
- Fischer, O.: Uterusruptur in alter Kaiserschnittsnarbe. Zeitschr. für Gynäkologie, Bd. 70, 1912.
- Jolly, R.: Uterusruptur in alter Kaiserschnittsnarbe. Arch. f. Gynäk., Bd. 97, 1912.
- Kitt: Lehrbuch der pathologischen Anatomie der Haustiere, IV. Auflage, 1911.
- Meyer, R.: Beitrag zur spontanen Uterusruptur in der Schwangerschaft. Beiträge zur Geburtshilfe und Gynäkologie, Bd. 9, 1904.
- Poroschin: Zur Ätiologie der spontanen Uterusruptur. Ref. Erg. der allgemeinen Pathologie, Bd. 5.
- Zweifel: Döderleins Handbuch der Geburtshilfe, 1915 (siehe hier auch weitere Literatur).

### Alopecie beim Rind.

Von E. B a c h, Tierarzt, Thun.

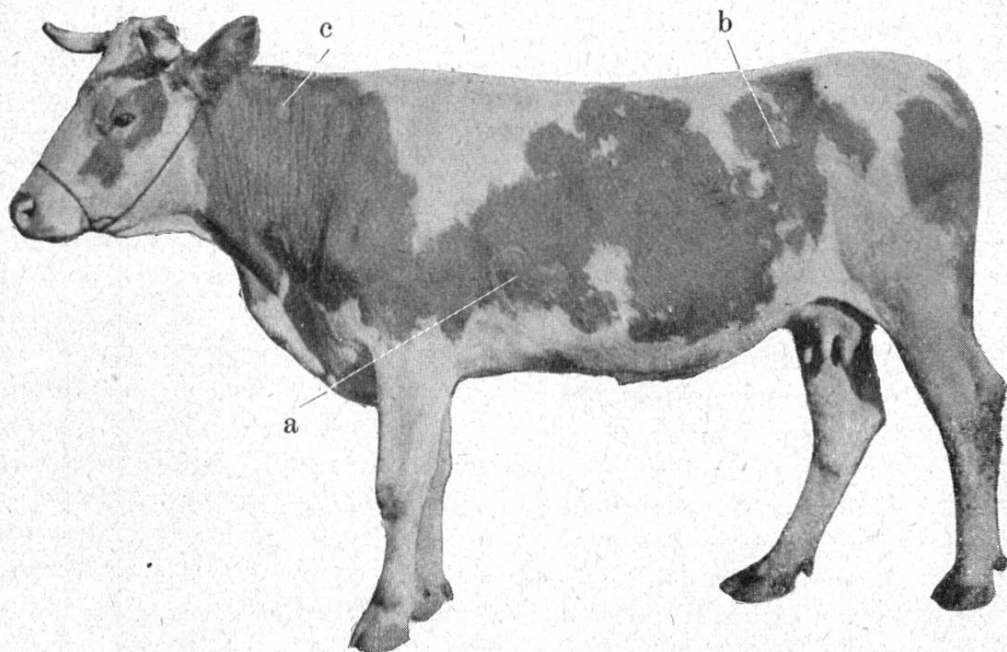
Da vollständiger oder teilweiser Haarausfall beim Rind nicht häufig beobachtet wird, so will ich kurz über drei von mir beobachtete Fälle berichten.

Im Winter 1918/19 zeigte eine gut genährte Kuh plötzlich

ein struppiges Haarkleid, daneben eine leichte fieberhafte Indigestion. Sie war aber sehr rasch wieder vollständig normal, nur zeigten sich nach einigen Tagen am Oberschenkel kleine, haarlose Stellen, die rasch grösser wurden. Innert einem Monat waren die Nachhand und die Gliedmassen haarlos, nur die Vorhand mit dem Kopf war normal behaart. Medikamente waren nutzlos. Dieser Zustand dauerte bis in den Herbst hinein, wo sich ganz langsam wieder Haarwuchs einstellte. Die Kuh lebt noch und zeigt keine Spur mehr von dieser Krankheit.

Ein zweiter Fall betraf im Jahre 1917 eine Kuh, Grauscheck. Ohne sichtbare Ursache fielen die dunkeln Haare aus, so dass die pigmentierten Hautstellen vollständig kahl waren. Die Kuh blieb über ein Jahr in diesem Zustand, war daneben vollständig normal, nur bot sie einen sehr drolligen Anblick dar.

Bei einer dritten Kuh, die ich photographieren liess, war



der Haarausfall auf einzelne Stellen beschränkt. Hübsch war eine haarlose Stelle an der linken Seitenbrust (a) die genau Herzform hatte.

Die Ursachen dieser Alopecie sind dunkel, die Therapie ziemlich machtlos. Naturheilung kann eintreten. Gewöhnlich wird ein solches Tier wegen seines komischen Aussehens verspottet, verleidet dem Eigentümer und wird geschlachtet.