

# De pericarditide chronica suis

Autor(en): **Huguenin, B.**

Objektyp: **Article**

Zeitschrift: **Schweizer Archiv für Tierheilkunde SAT : die Fachzeitschrift für Tierärztinnen und Tierärzte = Archives Suisses de Médecine Vétérinaire ASMV : la revue professionnelle des vétérinaires**

Band (Jahr): **65 (1923)**

Heft 10

PDF erstellt am: **16.07.2024**

Persistenter Link: <https://doi.org/10.5169/seals-592065>

## **Nutzungsbedingungen**

Die ETH-Bibliothek ist Anbieterin der digitalisierten Zeitschriften. Sie besitzt keine Urheberrechte an den Inhalten der Zeitschriften. Die Rechte liegen in der Regel bei den Herausgebern.

Die auf der Plattform e-periodica veröffentlichten Dokumente stehen für nicht-kommerzielle Zwecke in Lehre und Forschung sowie für die private Nutzung frei zur Verfügung. Einzelne Dateien oder Ausdrucke aus diesem Angebot können zusammen mit diesen Nutzungsbedingungen und den korrekten Herkunftsbezeichnungen weitergegeben werden.

Das Veröffentlichen von Bildern in Print- und Online-Publikationen ist nur mit vorheriger Genehmigung der Rechteinhaber erlaubt. Die systematische Speicherung von Teilen des elektronischen Angebots auf anderen Servern bedarf ebenfalls des schriftlichen Einverständnisses der Rechteinhaber.

## **Haftungsausschluss**

Alle Angaben erfolgen ohne Gewähr für Vollständigkeit oder Richtigkeit. Es wird keine Haftung übernommen für Schäden durch die Verwendung von Informationen aus diesem Online-Angebot oder durch das Fehlen von Informationen. Dies gilt auch für Inhalte Dritter, die über dieses Angebot zugänglich sind.

**Literatur.**

1. Albrecht, Torsio uteri bei einer Ziege. Wochenschrift für Tierheilkunde und Viehzucht. 48. Bd., S. 389. — 2. Bouin, De la torsion de la matrice chez la vache, la brebis et la chèvre. Rapport de M. P. Cagny sur un Mémoire d'obstétrique de M. Bouin à la Soc. centr. in Bulletin de méd. vét. 1888, p. 258, u. 1890, p. 246. — 3. Felder, Contorsio uteri. Schweizer Archiv für Tierheilkunde. 1886. S. 181 und 251. — 4. Franck-Albrecht, Handbuch der tierärztlichen Geburtshilfe. Berlin 1914. — 5. Giovanoli, Die Umdrehung der Gebärmutter bei einer Ziege. Schweiz. Archiv für Tierheilkunde. 1908. S. 412. — 6. Knüsel, P., Über die Uterustorsion. Ebenda 1893. S. 196. — 7. König, Uterustorsion post partum bei einer Ziege. Münchener Tierärztliche Wochenschrift. 1914. S. 736. — 8. Lempen, J., Torsio uteri gravidi. Berner Dissertation 1902 und Archiv für wissenschaftliche und praktische Tierheilkunde, 28. Bd., H. 5 und 6. — 9. Morot, M. Ch., Torsion de l'utérus constatée chez une brebis après l'abatage pour la boucherie. Journal de méd. vét. 1888. p. 539. — 10. Mösching, A., Die Torsionen des trächtigen Uterus. Berner Dissertation und Archiv für wissenschaftliche und praktische Tierheilkunde. 1894. S. 257. — 11. Schmaltz, R., Das Geschlechtsleben der Haussäugetiere. Berlin 1921. — 12. Schmidt, J., in Harms' Lehrbuch der tierärztlichen Geburtshilfe, 5. Auflage. Berlin 1920. — 13. Tapken, Die Praxis des Tierarztes. 2. Aufl. Berlin 1919. S. 354. — 14. Taufer, J., Über die Torsio uteri. Monatshefte für praktische Tierheilkunde. 1899. S. 489. — 15. Wyssmann, E., Aus der Praxis der Torsio uteri. Berliner Tierärztliche Wochenschrift. 1914. Nr. 32 und Schweizer Archiv für Tierheilkunde. 1914. S. 500 (Ref.).

Aus dem vet.-path. und vet.-bakteriologischen Institut  
der Universität Bern.

### De pericarditide chronica suis.

Von Prof. Dr. B. Huguenin.

Das Jahr für Jahr zunehmende Material des Institutes besteht zum grösseren Teil aus Organen von Schweinen, deren Krankheiten immer mehr die Aufmerksamkeit der Kliniker beanspruchen. Die Einläufe dieser Art sind nicht nur wegen der sie veranlassenden Krankheiten, sondern auch wegen der Befunde, die gelegentlich erhoben werden, und die in keinem direkten Zusammenhang mit der den Tod oder die Notschlach-

tung veranlassenden Erkrankung stehen, wissenschaftlich wichtig. Hierüber wurde ganz kurz in meinem Aufsatz über Schweinepest (s. dieses Archiv Heft 1, Jahrgang 1923) und in einer Inauguraldissertation (Petrovitch: Zur Kasuistik der Geschwülste an den Herzklappen, Bern, 1923, s. Referat in diesem Archiv) referiert.

Zu den häufigsten Nebenfunden gehören: 1. das Vorkommen von Würmern (*Metastrongylus apri*, *m. brevivaginus* in den Lungen, und *ascaris lumbricoides* und *trichocephalus crenatus* im Darm);\*) 2. das Vorkommen der chronischen Pericarditis.

In 8% (zusammengestellt wurden 200 Sektionsprotokolle und Einläufebeschreibungen) der Fälle finde ich eine chronische Pericarditis. Diese besteht bei leichtesten Fällen nur in einer milchigen Trübung des Epikardes, weniger in einer solchen des parietalen Blattes des Perikardes, bei anderen in Verwachsungen. Letztere sind bald total, bald partiell. Die partiellen sind meistens an der sog. Basis des Herzens, also an der Abgangsstelle der grossen Gefässe, seltener an der Herzspitze. Die totalen Verwachsungen (auch *symphysis pericardii* und *synechia totalis* genannt) sind gelegentlich so dünn, dass kaum eine Verdickung der Herzbeutelblätter eingetreten ist, aber in weiteren Fällen sind sie merklich entwickelt. Zu letzteren Fällen gehört der weiter unten näher beschriebene Fall, der auch zu vorliegender Mitteilung mich direkt veranlasst hat.

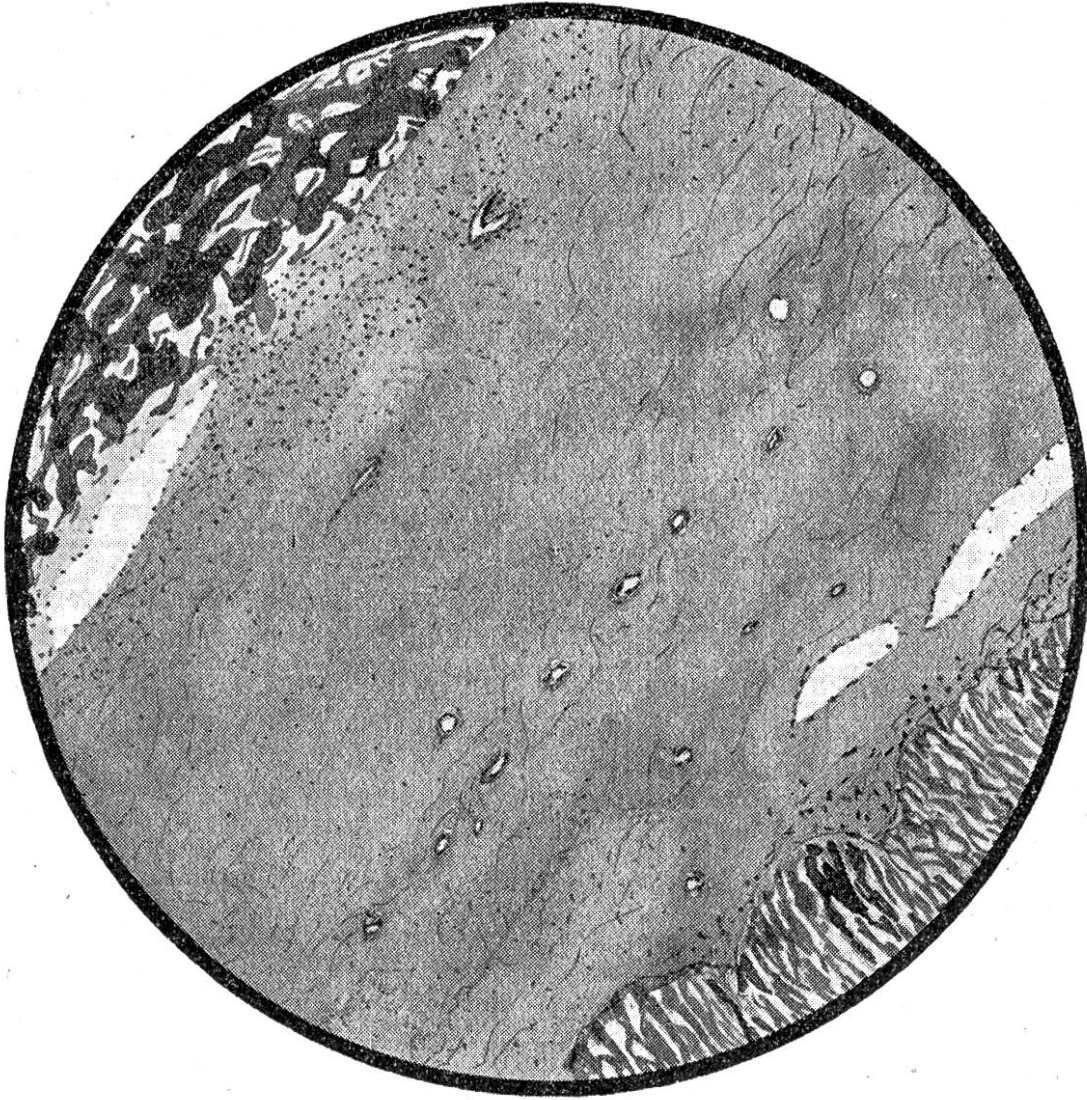
## I.

E. Nr. 87, Ferkel, kastriert, 3 Monate alt. Pestveränderungen im Darm. Angeblich nach nur einige Stunden dauernder Erkrankung umgestanden.

Beschreibung des Präparates: Das Herz ist eröffnet, wie es ankommt, es misst von der Basis zur Herzspitze 9 cm, von rechts nach links 7 cm, dorsal-ventral 6,5 cm. Eine Herzbeutelhöhle liegt nicht mehr vor. Die beiden Perikardblätter sind miteinander so fest verwachsen, dass es nicht möglich ist, sie auseinander zu trennen. Die Dicke dieser Massen schwankt zwischen 6 und 3 mm, die grösste Dicke findet sich in der Nähe der Herzspitze am linken Ventrikel, und die kleinste an der dorsalen Wand des rechten Vorhofes. Das Gewebe erinnert in der Farbe bald an weisses Porzellan, bald an Sehngewebe in der Konsistenz, bald an Muskelgewebe, bald an Knorpel.

\*) Über diese Wurmbefunde werde ich später berichten, weil die Würmer in unserem Gebiete eine andere Rolle als anderswo spielen.

Histologische Untersuchung: Fixierung in Formol, Einbettung in Paraffin, Färbungen mit Hämatoxylin-Eosin, Hämatoxylin - Pikrinsäure - Säurefuchsin, Fibrinfärbung nach Weigert mit daran anschliessender Karminkernfärbung. S. auch Abbildung mit Erklärung. Diese Schwarten bestehen an den meisten



Pericarditis fibro-fibrinosa. Ferkel. E. 20. Febr. 1923. Hämatoxylin-Eosin. Links oben Fibrin; rechts unten Myokard; dazwischen Bindegewebe mit Blutgefässen, meistens quergetroffen, gegen das Fibrin hin verhältnismässig kernreich, ebenso gegen das Myokard, in der Mitte ganz sklerotisch. Zeiss Ok. 8. Obj. aa mit der Dunkelkammer gezeichnet, auf  $\frac{2}{3}$  reduziert.

Stellen in ihrer ganzen Ausdehnung vom parietalen bis zum viskeralen Blatte ausschliesslich aus Bindegewebe, während an anderen Stellen in der Mitte der Schwarte eine Masse eingeklemmt ist, die in Balken angeordnet ist; diese Balken nehmen die Fibrinfärbung an, weder in den Balken selbst noch in den Zwischenräumen kommen Zellen vor; die Balken sind homogen. Wie gesagt, besteht der grössere Teil der Verdickung aus Bindegewebe. Dieses ist bald

zellarm, bald zellreich, es ist überall gefässarm, in der Nähe des Epikardes, in der des Zentralklumpens und in der des äusseren Perikardes sind die Kerne doch etwas enger beieinander, wie aus der Figur ersichtlich ist. Keine Tuberkel, keine Tuberkelbazillen.

Diagnose: Perikarditis fibro-fibrinosa.

## II.

Die Zusammensetzung der Schwarten zeigt mit aller Deutlichkeit, dass der Bindegewebswucherung eine Fibrinausschwitzung vorausgegangen ist, die mächtigen Bindegewebslagen sind also wenigstens aus einer Organisation des Faserstoffniederschlages hervorgegangen. Die festgestellte Hyalinisierung des Fibrins (bewiesen durch die noch erhaltene spezifische Fibrinfärbung) ist ein Beweis dafür, dass das pathologische Geschehen schon älteren Datums ist. Dass der Prozess nicht mehr jung ist, geht auch aus der bedeutenden Dicke der Massen hervor.

Die histologische Untersuchung erklärt uns die Pathogenese des neugebildeten Bindegewebes, aber sie gibt uns über die noch wichtigere Frage der Ätiologie keinen Aufschluss.

## III.

Die akute infektiöse Erkrankung, die das Tier getötet hat, kann daran nicht schuld gewesen sein, weil sie ganz schnell verlaufen ist. Von den akuten Erkrankungen des Schweines, die abheilen und zu Entzündungen fibrinöser Art führen können, kommen die Schweineseuche und die Schweinepest in Betracht. Anamnestisch konnte nichts davon eruiert werden. Gegenwärtig kommt in unserem bernischen Gebiete hauptsächlich die Schweinepest in Frage. Wenn wir zu dieser hypothetischen Ätiologie unsere Zuflucht nehmen, so ergibt sich folgerichtig die weitere Annahme, dass die Schweinepest entweder das gleiche Tier zweimal befallen hat, oder dass sie zu einer längeren Remission führte, die durch einen Rückfall unterbrochen wurde, der den Tod nach sich zog.

## IV.

Eine Pericarditis geringen Grades hat keine wesentliche Rückwirkung auf die Herztätigkeit. Fälle mit bedeutenden Schwarten wie hier verhalten sich anders; hier hat die Herzbeutelentzündung einen grossen Einfluss auf die Herzfunktion. Hierüber gibt es in der menschlichen Pathologie eine reichliche Literatur, über die in Strümpells Lehrbuch eine gute sachliche



Zusammenfassung enthalten ist. Die chronischen Entzündungen der serösen Häute wirken mechanisch auf die darunter liegenden Organe schädigend, indem die neugebildeten Massen durch die narbige Schrumpfung die Organe zusammenpressen, sie verunstalten, indem sie eine perihepatitis, eine perisplenitis deformans usw. bedingen, oder speziell am Herzen und an den Lungen, indem die neugebildeten Bindegewebsschwarten die mit der physiologischen Funktion zusammenhängenden Exkursionen beeinträchtigen. Die andere Art der Beeinflussung besteht darin, dass die Entzündung von der Serosa auf das darunterliegende Eingeweidestück übergreift (s. Huguenin). In dem hier näher beschriebenen Falle war keine derartige Ausbreitung der Entzündung vorhanden, dieses ist übrigens am Herzen ausserordentlich selten, es kommt sogar nach eigenen eingehenden diesbezüglichen Untersuchungen nie vor.

Eine bibliographische Umschau zeigte mir, dass diese Probleme in der tierärztlichen Literatur wenig beachtet wurden. Weder Kitt noch Marek verbreiten sich über die Synechien am Perikard; wohl sprechen sie von der Pericarditis fibrosa des Schweines, aber nicht von der des Ferkels; über den Termin, d. h. über den Moment der Entstehung und über die Ätiologie dieser Veränderung schweigen sie sich aus. Wegen dieses Mangels an Aufklärung über die Ursache habe ich mich entschlossen, diesen Fall mitzuteilen, denn nur der Praktiker, der auf einen solchen Zustand stösst, kann vielleicht durch genaue Erhebung der Anamnese etwas Licht in dieses dunkle aber interessante Gebiet bringen.

Für die allgemeine Pathologie hat dieser Fall noch eine besondere Bedeutung, indem er uns zeigt, dass bei Haustieren mächtige Bindegewebswucherungen in kurzer Zeit entstehen können. Dieses beweist uns mit aller Deutlichkeit, dass man aus den Ergebnissen der experimentellen und vergleichenden Pathologie in der Nutzanwendung beim Menschen ausserordentlich vorsichtig sein muss, insbesondere wenn es sich darum handelt, Schlüsse betreffend Krankheitsdauer zu ziehen.

Zusammenfassung: Bei einem etwa 3 Monate alten Ferkel finde ich eine Pericarditis mit fast zentimeterdicken Schwarten, bindegewebiger und fibrinöser Beschaffenheit. Über die Ätiologie dieses Zustandes lässt sich nichts Bestimmtes sagen.

#### Literaturverzeichnis:

1. Huguenin: Etude anatomique des inflammations chroniques des séreuses etc. Revue médicale de la Suisse romande 1903.

2. Kitt: Lehrbuch der pathologischen Anatomie der Haustiere. Bd. II, S. 346. 4. Auflage. Stuttgart, 1911.
3. Marek: in Hutyra und Marek. Spezielle Pathologie und Therapie der Haustiere. Bd. II, S. 698 und folgende. 4. Aufl. Jena, 1922.
4. Strümpell: Lehrbuch der speziellen Pathologie und Therapie der inneren Krankheiten. Bd. I, S. 499. 21. Auflage. Leipzig, 1919.

---

## Literarische Rundschau.

---

**Baumüller.** Zur Behandlung der Fohlenlähme mit Mutterblut. B. T. W. Nr. 48, 1922.

Obwohl der Verf. alle Fohlen prophylaktisch innert 24 Stunden nach der Geburt mit Mutterblut mit vollem Erfolg impfte, so versagte ihm doch diese moderne und viel angewandte Methode in einem besondern Falle. Das Fohlen hatte starke Schwellungen beider Knie-, Sprung- und Vorderfusswurzelgelenke, konnte nicht mehr aufstehen und Kot nur nach Klistieren absetzen. Prognose ungünstig. Da zurzeit noch ein anderes Fohlen prophylaktisch geimpft werden musste, so nahm Baumüller Blut von der Mutter dieses Fohlens und injizierte es dem schwerkranken mit dem Erfolg, dass sich der Zustand sofort besserte. Nun impfte er das Fohlen zum 2. und 3. Male mit dem Blute der fremden Stute. In 14 Tagen nach der ersten Impfung stand das Fohlen zum erstenmal allein auf. Es ist vollständig gesund geworden und die Gelenkschwellungen verschwanden. Der Wert dieser modifizierten Mutterblutbehandlung konnte noch mehrmals mit positivem Erfolg nachgeprüft werden, wobei in einem Fall erst das Blut der Mutter ohne Erfolg, dann das einer anderen Mutterstute, die ein gesundes Fohlen hatte, mit durchschlagendem Erfolg eingeimpft wurde. Es wäre interessant, wenn unsere schweizerischen Kollegen, die in pferdezuchttreibenden Gegenden wohnen, nachprüfende Versuche mit dem Blute fremder Stuten machen würden. K.

---

**Berge.** Die Verwendbarkeit von Pellidol und Azodolen. B. T. W. Nr. 50, 1922.

Die kräftig epithelisierende Wirkung von „Scharlachrot“ ist schon seit langem auch in der tierärztlichen Chirurgie bekannt und wird z. B. von vielen Praktikern bei der Behandlung der „Courronnements“ mit Erfolg angewandt. Die lästige intensive Färbekraft des Mittels führte zur Herstellung des Ersatzpräparates Pellidol, dem Jodolen zum Zwecke einer stärkeren Desinfektionswirkung zugesetzt wird. Das neue Präparat erhielt den Namen Azodolen. Auf Grund von Erfahrungen, die in der menschlichen