

Struma diffusa parenchymatosa papillifera congenita bei Steinböcken

Autor(en): **Seeberger, X.**

Objektyp: **Article**

Zeitschrift: **Schweizer Archiv für Tierheilkunde SAT : die Fachzeitschrift für Tierärztinnen und Tierärzte = Archives Suisses de Médecine Vétérinaire ASMV : la revue professionnelle des vétérinaires**

Band (Jahr): **65 (1923)**

Heft 11

PDF erstellt am: **15.08.2024**

Persistenter Link: <https://doi.org/10.5169/seals-592393>

Nutzungsbedingungen

Die ETH-Bibliothek ist Anbieterin der digitalisierten Zeitschriften. Sie besitzt keine Urheberrechte an den Inhalten der Zeitschriften. Die Rechte liegen in der Regel bei den Herausgebern.

Die auf der Plattform e-periodica veröffentlichten Dokumente stehen für nicht-kommerzielle Zwecke in Lehre und Forschung sowie für die private Nutzung frei zur Verfügung. Einzelne Dateien oder Ausdrucke aus diesem Angebot können zusammen mit diesen Nutzungsbedingungen und den korrekten Herkunftsbezeichnungen weitergegeben werden.

Das Veröffentlichen von Bildern in Print- und Online-Publikationen ist nur mit vorheriger Genehmigung der Rechteinhaber erlaubt. Die systematische Speicherung von Teilen des elektronischen Angebots auf anderen Servern bedarf ebenfalls des schriftlichen Einverständnisses der Rechteinhaber.

Haftungsausschluss

Alle Angaben erfolgen ohne Gewähr für Vollständigkeit oder Richtigkeit. Es wird keine Haftung übernommen für Schäden durch die Verwendung von Informationen aus diesem Online-Angebot oder durch das Fehlen von Informationen. Dies gilt auch für Inhalte Dritter, die über dieses Angebot zugänglich sind.

die Methode nicht geeignet, später Erkrankungen der Herzklappen auszuschliessen. Nach seiner Ansicht ist die Kutanmethode mit allen Mängeln der früher geübten reinen Kulturimpfung behaftet.

Es werden die Ergebnisse weiterer Untersuchungen abzuwarten sein, bevor zu der Frage endgültig Stellung genommen werden kann.

Aus dem veterinär-pathologischen Institut der Universität Zürich.
(Direktor: Prof. Dr. Walter Frei)

Struma diffusa parenchymatosa papillifera congenita bei Steinböcken.

Dr. X. Seeberger, Assistent.

Mit Ausnahme der Katze wird Struma congenita wohl bei allen Haustieren beobachtet (Joest*). Kropfige Veränderungen der Schilddrüsen sind auch bei wilden Tieren nicht so selten. Die Literatur erwähnt auch vereinzelte Fälle von angeborenem Kropf bei letztern Tieren. Eine neugeborene Giraffe des Zoologischen Gartens in Dresden wies nach Johne einen 3600 g schweren Kropf auf (Str. parenchym.). Die Giraffenmutter besass ebenfalls einen faustgrossen Kropf und hatte zwei Jahre früher ein kropfiges Junges geboren. Auch die Nachkommen eines kropfigen Kamelhengstes kamen immer mit Kropf behaftet auf die Welt, während die übrigen Kamele, Dromedare usw., die in demselben Gebäude gehalten wurden und fast alle Jahre Junge brachten, nie Kröpfe besassen.***) Bei einem Dromedar konnte Johne einen 6 1/2 kg schweren Kropf feststellen.***) Mit den Angaben dieser Fälle scheint die Literatur über angeborenen Kropf bei wilden Tieren erschöpft zu sein. Angeborener Kropf bei Steinböcken wurde anscheinend bisher noch nie beobachtet.

Im Frühjahr 1922 erhielten wir von Bezirkstierarzt Dr. F. Kelly†) in St. Gallen über die dortige Steinbockkolonie Peter

*) Joest, Spez. path. Anat. d. Haust., Bd. III, 1. Hälfte, 1923.

***) und ***) Kitt, Monatsh. f. prakt. Tierheilk., Bd. XXVII, 1916.

†) Herrn Dr. Kelly sei auch hier für die gütige Zustellung des Materials, wie auch für die mehrfachen weitem Bemühungen bestens gedankt.

und Paul folgende Mitteilung: „Seit Jahren verlieren wir aus der Nachzucht unserer Steinbockkolonie immer schon in den ersten Tagen den grössten Teil der jungen Tiere. Da diese stets mit mehr oder weniger grossen Kröpfen behaftet sind, so glauben wir, in diesen die Ursache des Totgeborens oder des raschen Abganges zu erblicken.“ Genannte Steinbockkolonie besitzt zehn Zuchtgeissen. Von diesen bringen vier bis fünf Tiere kropfige Jungen zur Welt. Nur zwei Mütter haben sichtbare kropfige Anschwellungen. Die Böcke sind kropffrei.

Diese Erscheinungen sind nach Kelly mit Recht um so interessanter, als alle Tiere unter den gleichen Lebensbedingungen stehen. Kretinische Erscheinungen wurden bei den überlebenden jungen Steinböcken nie beobachtet. Diese gedeihen im Gegenteil gut, sind intelligent und geistig rege. Anomalien des Haarkleides wurden nie festgestellt. Kelly glaubte anfänglich, das ursächliche Agens der Kropfkrankheit in der Wasserversorgung suchen zu müssen. Bis 1921 erfolgte nämlich diese durch Sickerwasser einzelner Quellen der Umgebung, die aus stellenweise mit Moräne durchsetzter Molasse besteht. Es wurde daher eine vollständig neue Wasserversorgung erstellt. Nunmehr erhält der Park Bodenseewasser, gemischt mit Quellwasser aus der Umgebung der Stadt St. Gallen. Wasseranalysen scheinen nicht ausgeführt worden zu sein. Bei den Würfen des folgenden Jahres (1922) wurden aber wiederum Tiere mit kropfigen Schilddrüsenveränderungen geboren. Kelly stellte uns nun erstmals†) Schilddrüsen zur histologischen Untersuchung zur Verfügung (Fall I), sodann Ende Mai die Schilddrüsen eines Zwillingspaars. Der eine dieser Zwillinge hatte nur einige Stunden gelebt, der andere war einige Tage post partum gestorben (Fall II und III). Anfangs Juli schliesslich wurde uns der Kadaver eines totgeborenen Steinbockkitzes mit grossem Kropf eingeliefert (Fall IV).

Makroskopischer Befund der Schilddrüsen: Sämtliche Schilddrüsen stark vergrössert.

Die bei einem spätern Falle (V) gefundenen Masse, die als normal gelten dürften, betragen:

| | |
|----------------|---------------------|
| linker Lappen | 1,7 : 0,5 : 1,0 cm, |
| Isthmus | 1,5 : 0,2 : 0,3 cm, |
| rechter Lappen | 1,6 : 0,6 : 1,0 cm. |

Die Grössenmasse obiger Schilddrüsen aber waren für die beiden Lappen folgende: 4—7,2 : 2—4 : 2—3,3 cm. Die Länge

betrug somit das Zweieinhalb- bis Viereinhalbfache des als normal angenommenen rechten Lappens von Fall V. In der Breitemassen sie rund dreieinhalb bis sogar gut sechseinhalbmalmehr und waren zwei- bis dreieindrittelmal dicker. Die beiden Lappen ein und desselben Tieres wiesen nur unwesentliche Grössenunterschiede auf. Oberfläche glatt. Konsistenz ziemlich fest. Schnittflächen graurot. Keine Läppchenzeichnung. Die Sektion des einen Tieres (Fall IV) ergab vollständige Atelektase der Lunge und Vergrösserung der Schilddrüsen. Weitere path.-anat. Veränderungen waren makroskopisch nicht feststellbar.

Histol. Befund: Es wurde jede einzelne Schilddrüse histologisch-mikroskopisch untersucht (Formalinhärtung, Paraffinschnitte, Färbung: Hämatoxylin-Eosin, van Gieson).

Das mikroskopische Bild war bei allen ziemlich übereinstimmend. Fibröse Kapsel ohne Besonderheiten. Weder deutliche Läppchenzeichnung, noch normal geformte Drüsenbläschen vorhanden. An Stelle rundlicher Follikel zahlreiche, unregelmässig geformte, verzweigte, teils lange, m. o. w. weitlumige Hohlräume. Auskleidung derselben mit meist einschichtigem, sehr hohem Zylinderepithel. Dieses vielfach kuppenartige oder hohe papillenförmige Verwölbungen bildend. Eosintinktion der feingekörnt erscheinenden Epithelzellen nur schwach. Kerne ziemlich intensiv blau gefärbt, meist nahe der freien Oberfläche oder in der Mitte der Zellen liegend. Fast nirgends gefüllte Hohlräume. Homogenes Kolloid mit Ausnahme mehrerer Follikel bei Präparat 8 (linker Schilddrüsenlappen von Fall IV) in den Hohlräumen sich nicht vorfindend. Bei manchen Stellen Epithel total oder partiell abgehoben, Zellen einzeln oder in kleinen Gruppen im Lumen liegend. Die freiliegenden, wie teilweise die noch auf der Basis stehenden Zellen Schrumpfungerscheinungen, mangelhafte Färbbarkeit des Protoplasmas und des Kerns und Kernschrumpfungen oder gar Kernverlust zeigend. In den Lumina vielfach eine körnige, schwach eosintingierte Masse. In dieser kleinere und grössere, ebenfalls sich mit Eosin schwach färbende Kügelchen (wahrscheinlich Sekretkügelchen). In vielen Hohlräumen genannte Inhaltselemente nur spärlich vorhanden. Bei Präparat 8 mehrere Drüsenhohlräume mit homogenem Kolloid gefüllt. In gewissen Partien aller Drüsen Querschnitte durch Stränge von Zellen, die den Eindruck von Alveolarepithel ohne Hohlraumbildung machen. Überaus zahlreiche kapilläre, meist enorm erweiterte Blutgefässe. In der Achse der Epithelpapillen

oft mehrere Kapillargefäße direkt nebeneinander liegend. In den Präparaten 1 bis 6 ebenfalls, wenn auch weniger auffallender, Gefässreichtum, aber darin differierend, dass keine auffallend erweiterte venöse Gefäße sich vorfinden, oder nur ganz vereinzelt, während in den Präparaten 7 und 8 die Zahl und der Grad der Erweiterung der venösen Gefäße beträchtlich sind. Grössere arterielle Gefäße nur vereinzelt in den peripheren Drüsenpartien, meist direkt unter der Kapsel. In einer Arterie bei Präparat 8 die Media lockern, schwammigen Bau zeigend, mit einigen vakuolenartigen, blasigen Lücken: anscheinend ödematöse Verquellung der Media. Stellenweise Ablagerung von rötlich-braunen, körnigen Massen. Diese nicht an bestimmte Zellelemente gebunden scheinend, da die Körnchen sowohl in- wie extrazellulär in den Epithelzellen, der Zwischensubstanz, den Follikeln und Gefässen aufzutreten pflegen. In den Präparaten 1 und 2, sowie 5 und 6 diese Körnchen nur spärlich, in den Schnitten 3 und 4 nicht vorhanden.

Nach dem histologischen Bilde handelt es sich um eine *Struma diffusa parenchymatosa papillifera congenita*. Diffusa, weil das ganze Organ betreffend und nicht nur in herdförmigen Veränderungen. Parenchymatosa, weil sich um Erscheinungen des charakteristischen Epithels handelnd. Papillifera zufolge der papillenförmigen Hervorwölbungen des Epithels in die Follikelhohlräume. Congenita, weil die Tiere mit dieser Abnormität geboren wurden. Das ganze Bild ähnelt sehr der *Struma diffusa basedowiana*, wie sie bei Trautmann*) und Kaufmann**) abgebildet und von Wegelin***) geschildert wird.

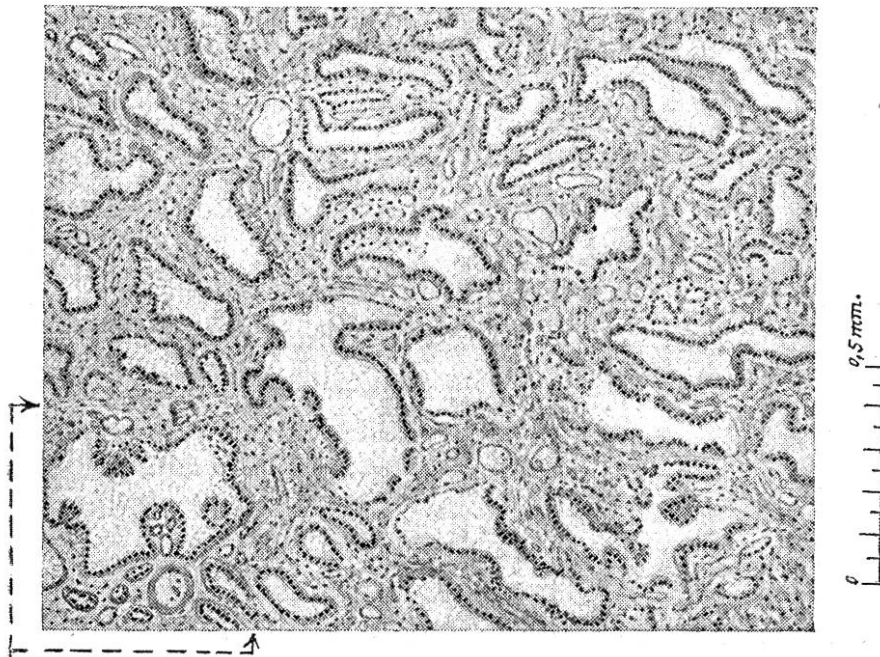
Nach der Vorgeschichte und dem histologischen Befunde haben wir es hier mit Fällen von endemischem Kropf bei Steinböcken zu tun. Nach Wegelin†) ist beim Menschen als das Anfangsstadium des endemischen Kropfes auf alle Fälle die diffuse Struma, welche pathologisch-anatomisch eine gleichmässige Hyperplasie darstellt, zu betrachten. Es haben dies sowohl die vergleichenden Untersuchungen an menschlichen Schilddrüsen aus kropffreien und kropfbehäfteten Gegenden,

*) Trautmann, aus Joest, *Spez. path. Anat. d. Haust.*, Bd. III, 1. Hälfte, 1923.

**) Kaufmann, *Lehrb. d. spez. path. Anat. f. Stud. und Ärzte*, Bd. I, 1922.

***) Wegelin, *Die Einteilung der Kröpfe*. Ref. a. d. Sitz. d. Schweiz. Kropfkommission in Bern, 1922.

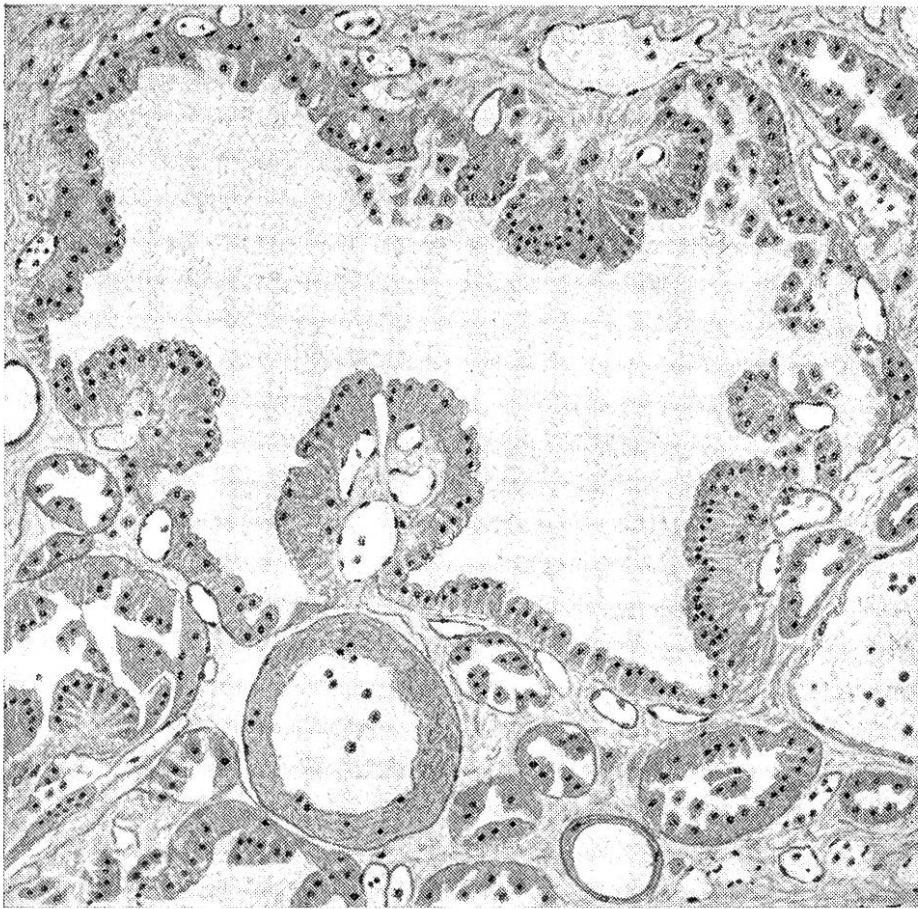
†) Wegelin, *Ebenda*.



Mikroskop. Schnitt durch die Schilddrüse des Steinbocks Präp. Nr. 8.

↓ Ausschnitt (Spiegelbild) vergrößert.

0.1 mm.



wie die zahlreichen, an Ratten angestellten Experimente ergeben. Ausschlaggebend ist die Epithelwucherung, welche zu einer vermehrten Bildung von kleinen Bläschen führt, während die Sekretspeicherung gering ist. Bekanntlich ist in Kropfgegenden schon zur Zeit der Geburt die Schilddrüse sehr häufig vergrössert. Wegelin setzt einen Teil dieser Vergrösserung auf Rechnung der meist anzutreffenden Hyperämie, findet aber doch anderseits die Epithelwucherung schon deutlich ausgesprochen. Wegelin kommt zur Schlussfolgerung, dass in Gegenden mit starker Endemie man mit prophylaktischen Massnahmen in der Regel zu spät komme und die Verabreichung von Jod während des Kindesalters fast ausnahmslos schon eine Therapie bedeute. „Denn zur wirksamen Verhütung des Kropfes müsste das Jod der schwangeren Mutter zugeführt werden, womit wohl eine Einwirkung auf die Schilddrüse zur Zeit ihres ersten Wachstums erreicht werden könnte. Dies wäre dann die eigentliche Prophylaxe des Kropfes.“ Von derselben Überlegung ausgehend, dass eine wirksame Bekämpfung des kongenitalen Kropfes nur durch eine frühzeitige Behandlung der Muttertiere zu erwarten sei, empfehlen wir, die Steinbockmuttertiere einer Jodbehandlung zu unterwerfen, was Kelly auch schon in Aussicht genommen hatte. Seit Mitte 1922 erhielten nun sämtliche Tiere der Steinbockkolonie das offizinelle, jodierte Vollsatz und seit der Brunstperiode ein verstärktes Jodkochsalz in den gewöhnlichen Mengen. Und nun das Resultat dieser Massnahmen! Von 7 Geissen wurden 1923 5 lebende und 3 tote Junge geworfen, alle ohne Kröpfe. Von den angeblich totgeborenen wurde uns ein Kadaver eingeliefert. Die Sektion dieses Kadavers ergab, dass die Lunge mit Luft erfüllt war, dass also das Tier bei, beziehungsweise nach der Geburt, wenn auch nur kurze Zeit, gelebt hat. Die Schilddrüse erwies sich kaum vergrössert (die als normal angenommenen Grössenverhältnisse sind bereits erwähnt worden). Der rechte Lappen hatte eine 5 cm lange und 3 cm breite Beischilddrüse.

Makroskopischer Befund: Oberfläche glatt, keine deutliche Läppchenzeichnung, Konsistenz ziemlich fest, Schnittflächen graurot.

Da auch bei diesem Falle nicht normale histologische Verhältnisse vorlagen, seien diese ebenfalls kurz erwähnt.

Linker Lappen (Querschnitt Präp. 9): Kapsel ohne Besonderheiten. Keine Drüsenbläschen. Meist solide, rundliche, durch

lockeres Bindegewebe miteinander verbundene Zellhaufen. Diese in Mehrzahl gebildet von Zellen mit rundlichem, intensiv blau tingiertem, keine Struktur erkennen lassenden Kern, untermengt mit grösseren Zellen, deren Kern bläschenförmig, gross, nur blass gefärbt, mit sichtbarer Kernstruktur. Eosintinktion schwach. Konturen beider Zellarten kaum erkennbar. Zellen unregelmässig nebeneinander liegend. An vereinzelt Stellen genannte Zellen mit bläschenförmigem Kern in Mehrzahl in dichten Gruppen. In vereinzelt Partien Andeutungen einer reihenartigen Zellanordnung. Gefässe in mässiger Zahl, keine Hyperämie.

Im rechten Lappen (Längsschnitt Präp. 10) scheint die beginnende Follikelbildung etwas vorgeschrittener zu sein. Zellhaufen von deutlichen Bindegewebszügen umgeben. Nebst soliden Zellhaufen stellenweise Drüsenbläschenbildung vorhanden, das Epithel ein und desselben Bläschens aber bald mehrschichtig, bald ganz fehlend. Gefässe ebenfalls in mässiger Zahl, ohne Hyperämie. Kolloidsekret in beiden Präparaten nicht zu beobachten.

Ob bei den Fällen I bis III die vergrösserten Schilddrüsen eventuell einen Druck auf die Trachea ausgeübt haben, vermögen wir nicht zu sagen. Bei Fall IV trifft dies nach dem Sektionsbefunde nicht zu. Ein Erstickungstod, wenigstens für letzteren Fall, muss ausgeschlossen werden. Bei Fall V wurde das Tier lebend geboren und zeigte keine strumöse Veränderungen. Es scheint, dass in diesem Falle die Schilddrüse auf dem frühesten embryonalen Entwicklungszustand stehen geblieben ist, bei dem es nicht zur Hohlrumbauebildung gekommen ist, wie das in diesem Stadium der Fetalentwicklung sein sollte, vorausgesetzt, dass die Histogenese der Schilddrüsen bei den Steinböcken analog verläuft, wie bei unseren Haustieren. Es müsste dies allerdings noch durch weitere Untersuchungen festgestellt werden.

Wir sind geneigt, auch in letzterem Falle, wie bei den früheren Fällen den Tod der Tiere auf Störungen der inneren Sekretion, namentlich der Schilddrüse und der verschiedenen mit ihr in Konnex stehenden Inkretionsorgane in Zusammenhang zu bringen.
