

Literarische Rundschau

Objekttyp: **BookReview**

Zeitschrift: **Schweizer Archiv für Tierheilkunde SAT : die Fachzeitschrift für Tierärztinnen und Tierärzte = Archives Suisses de Médecine Vétérinaire ASMV : la revue professionnelle des vétérinaires**

Band (Jahr): **66 (1924)**

Heft 7

PDF erstellt am: **11.09.2024**

Nutzungsbedingungen

Die ETH-Bibliothek ist Anbieterin der digitalisierten Zeitschriften. Sie besitzt keine Urheberrechte an den Inhalten der Zeitschriften. Die Rechte liegen in der Regel bei den Herausgebern.

Die auf der Plattform e-periodica veröffentlichten Dokumente stehen für nicht-kommerzielle Zwecke in Lehre und Forschung sowie für die private Nutzung frei zur Verfügung. Einzelne Dateien oder Ausdrucke aus diesem Angebot können zusammen mit diesen Nutzungsbedingungen und den korrekten Herkunftsbezeichnungen weitergegeben werden.

Das Veröffentlichen von Bildern in Print- und Online-Publikationen ist nur mit vorheriger Genehmigung der Rechteinhaber erlaubt. Die systematische Speicherung von Teilen des elektronischen Angebots auf anderen Servern bedarf ebenfalls des schriftlichen Einverständnisses der Rechteinhaber.

Haftungsausschluss

Alle Angaben erfolgen ohne Gewähr für Vollständigkeit oder Richtigkeit. Es wird keine Haftung übernommen für Schäden durch die Verwendung von Informationen aus diesem Online-Angebot oder durch das Fehlen von Informationen. Dies gilt auch für Inhalte Dritter, die über dieses Angebot zugänglich sind.

lebhaft, zeigte aber am dritten Tag nach der Operation neuerdings eine erhebliche fluktuierende Anschwellung, die täglich an Grösse zunahm. Es handelte sich um eine Sekretstauung, die durch Entfernung von zwei Nähten und Trennung der Operationswunde beseitigt wurde. Es flossen ca. 500 ccm rötliches Serum ab und nach dem Einsetzen eines Gazedrains heilte der Zustand rasch ab.

Über ähnliche Fälle haben Ariess in der Berliner Tierärztlichen Wochenschrift 1923, Nr. 28, S. 322, und Becker in der Tierärztlichen Rundschau 1923, Nr. 32, S. 413 berichtet.

Im Fall Ariess handelte es sich um einen ca. 16 Wochen alten kastrierten Läufer mit einem Leistenbruch von sehr erheblicher Ausdehnung. Der Inhalt bestund aus fünf Darmschlingen und der Harnblase, welche sich vom äusseren Leistenring bis auf die Höhe der Anschwellung erstreckte und mit der Subkutis fest verwachsen war. Nach der Operation trat Heilung ein.

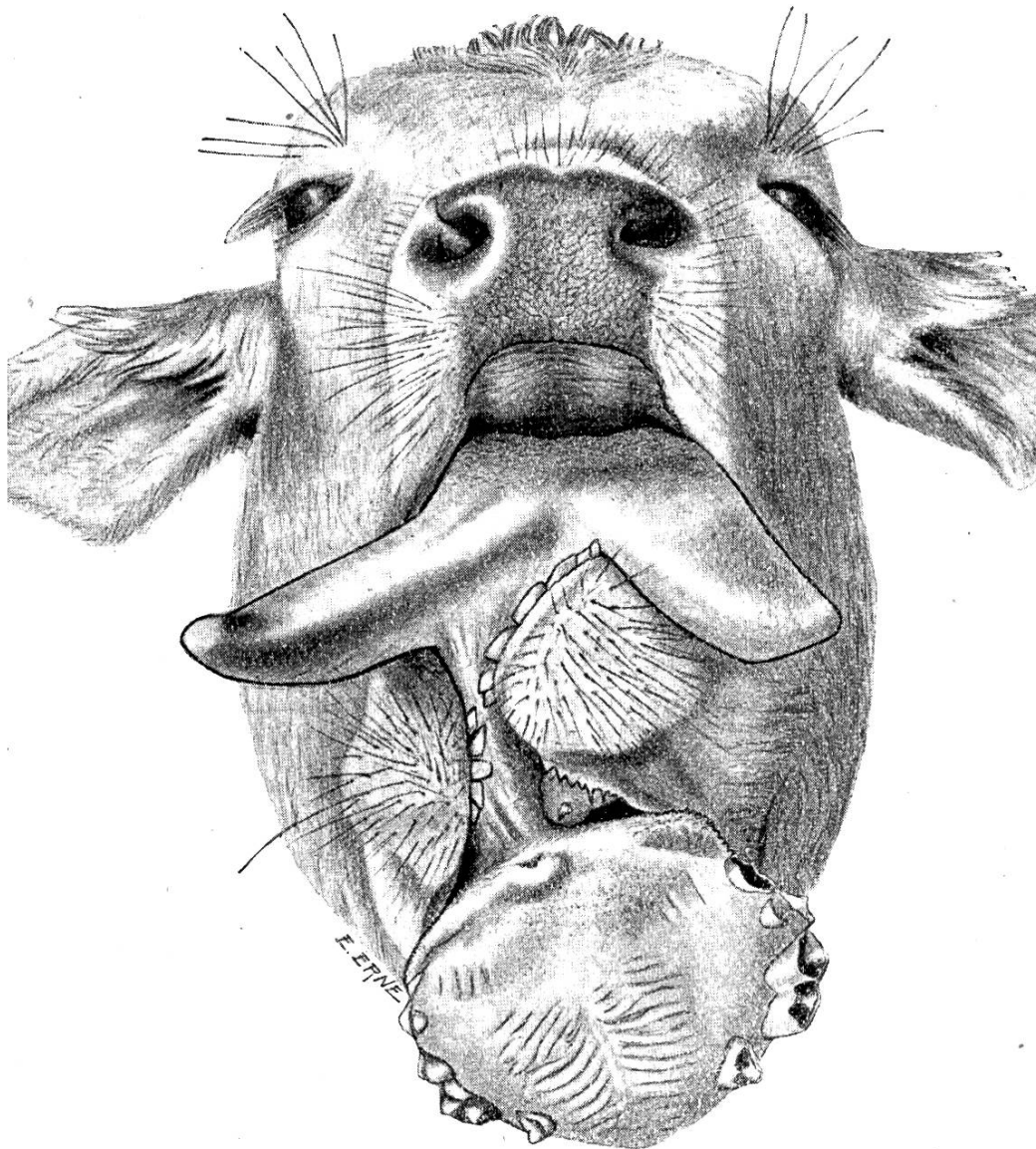
Der Fall Becker betraf ein ca. 4½ Monate altes ebenfalls kastriertes Schwein. Da das Tier gut genährt war, so wurde auf die vorgeschlagene Operation verzichtet und geschlachtet. Der linksseitige Bruchsack enthielt nur die Harnblase, die mit der Fettschicht der Subkutis fest verwachsen war. Sowohl die Harnleiter als Nieren waren entzündet.

Literarische Rundschau.

Gisep, Balthasar. Zur Frage der Doppelbildungen am Kopfe. Dissertation. Zürich 1923.

Die Missbildung betrifft ein 60 Tage altes Kalb und besteht in einer zweifachen Ausbildung des Unterkiefers und der Zungenspitze in wesentlich symmetrischer Anordnung, vergesellschaftet mit einem morphologisch gut differenzierten Anhang aus Oberkiefer- und Gaumenteilen, der zwischen den einander zugekehrten Unterkiefern ventral vorragt und gelenkig mit jenem zusammenhängt.

Das so verunstaltete Stierkalb der braunen Schwyzerrasse wurde mit Milch genährt, die ihm bei gehobenem Kopfe verabreicht werden musste, weil die anatomischen Verhältnisse offenbar ein normales Saugen nicht gestatteten. Beide Zungenspitzen sollen unabhängig voneinander bewegt worden sein, und man will am kolbigen Anhangsgebilde, d. h. an dessen hinterem „Gaumenteil“



Kopf eines 60 Tage alten Kalbes.
 $\frac{1}{3}$ natürlicher Grösse.

intra vitam Speichelsekretion beobachtet haben. Bei der Schlachtung sind sonst keine Abnormitäten festgestellt worden.

Da der Unterkiefer als ein Teil des Schädels verdoppelt ist, so handelt es sich im vorliegenden Falle um eine partielle Verdoppelung der Achse des Individuums. Damit ist die Anomalie unter die Doppelmissbildungen und unter die mit unvollständig getrennten Individualanteilen einzureihen.

Ist eine Doppelbildung derart gestaltet, dass ein Teil des Rumpfes einfach und nur ein Endteil desselben verdoppelt zur Ausbildung gelangt, dann gehört sie der Gruppe der Duplicitas

parallela im Sinne von E. Schwalbe an. Und sie wird als *Duplicitas cranialis* bezeichnet, sobald die doppelte Anlage das kopfseitige Ende des Körpers betrifft.

Es sind die mannigfaltigsten Grade einer solchen Missbildung denkbar. Sie beginnt mit der Verdoppelung nur der apikalen Teile des Gesichtes, greift in schwereren Fällen auf den ganzen Schädel über und weiter dann auf Teile und schliesslich auf die ganze Länge des Halses; dann wird die Brust befallen, in schwereren Fällen auch noch die Lende und schliesslich das mit dem Becken verbundene Kreuzgebiet. Gurlt hat fast jede Stufe dieser Reihe in seinem bis heute noch nicht wieder erreichten Atlas abgebildet.

Die äusseren Seitenflächen des verdoppelten Gebietes sind die direkten Fortsetzungen derjenigen des einfachen Abschnittes — primäre Aussenflächen. Die (der Symmetrieebene zugekehrten) inneren Seitenflächen sind sekundäre Aussenflächen. Sie stehen im Winkel zueinander und enden im Wurzelgebiet der beiden Doppelteile, da wo diese auseinandertreten und sich im einfachen Hautschlauch noch eine Strecke weit fortsetzen, bis dann der einfach gebliebene Körperabschnitt sich anreicht, denn nicht der ganzen Länge nach sind die doppelten Körperteile äusserlich frei.

Schneidet die Verdoppelung und im speziellen die äussere Trennung weit in den Individualkörper hinein vor, dann haben (bei symmetrischer Doppelbildung) die sekundären Seiten mit ihren Organen auf eine grosse Strecke normale Zusammensetzung. Mit Annäherung aber an die Stelle der äussern Vereinigung beider Individualteile und in deren Bereich selbst können nur die primären Seiten noch normalen Aufbau zeigen. Die sekundären Seiten dagegen müssen in genannter Richtung zunehmend verkümmern, bis sie schliesslich vollständig verschwinden und dem einfachen Individualteil Platz machen.

Es ist verständlich, dass in Fällen von geringgradiger Verdoppelung, wenn z. B. nur Teile des Gesichts verdoppelt sind, die sekundären Seiten in toto verkümmerte Organe tragen. Und das ist im beschriebenen Falle Tatsache. Die Verdoppelung betrifft allein den Unterkiefer, während der obere Partner unverändert geblieben ist; sie erstreckt sich also nicht einmal auf die ganze Gesichtsspitze in dorsoventraler Richtung. Umgekehrt sind ja auch Fälle der Verdoppelung nur des „Oberkiefer“-Teiles des Gesichtes bekannt.

Die sekundären Seiten haben bei der geringen vordern-hintern Ausdehnung der Anomalie nicht die nötige Entwicklungsfreiheit, und die Folge ist eine Verkümmern der sekundären (atypischen) Unterkiefertelle und aller der Organe, die doppelt angelegt waren. Die Mandibeln sind so verschrumpft, dass sie proximale Gelenkteile gar nicht ausgebildet haben, denn zugehörige (sekundäre) Schläfenteile existieren nicht. So wird es auch verständlich, dass

nur die typischen, d. h. die vollentwickelten primären Unterkieferhälften im einfachen paarigen Kiefergelenk artikulieren.

Die Zunge ist in ihren apikalen Teilen ebenfalls in doppelter Anlage zugegen, während ihr Körper und Grund einfach sind. Aus den Verhältnissen der Muskulatur und insbesondere aus ihrem Verhalten in der zweifachen Zungenspitze geht hervor, dass diese wie der Unterkiefer durch Verdoppelung, nicht durch Spaltung, ihre abnormale Gestalt erlangt hat. Die von der Basis her ontogenetisch spät eingewachsene Skelett-Zungenmuskulatur ist zwar nur einfach in der jederseitigen Zungenspitze vorhanden. Sie erfüllt diese jedoch nicht total, sie besetzt vielmehr nur je die etwas breitere äussere Hälfte der Apexpartien der Zunge. Die eigene Binnenmuskulatur dagegen ist bilateral vorhanden.

Der zwischen dem Doppelunterkiefer ventral vorragende Anhang, der seine Natur als „Oberkiefer-Gaumenstück“ äusserlich ohne weiteres kundgibt, ist auf den ersten Blick als Parasit zu erkennen. Er sitzt gelenkig den sekundären Kiefern an. Der fragliche Körperteil kann als verkümmerter Repräsentant eines zweiten Individuums aufgefasst werden, der in anderer, und zwar selbständiger Richtung einer Verdoppelung seine Entstehung verdankt. Es handelt sich hier um eine asymmetrische Doppelbildung, bei der der Autosit (der Individualhauptteil) selbst schon einer Verdoppelung, und zwar einer parallelen unterworfen war. Der Parasit kann nach der gebräuchlichen Einteilung nach dem Sitz am Kopfe des Autositen als Epignathus aufgefasst werden.

Die vorliegende Missbildung stellt demzufolge eine seltene Kombination von Duplicitas cranialis mit Epignathus dar.

In der Institutsammlung befindet sich der Fall einer recht ähnlichen Missbildung von Schweine, bei der der Unterkiefer bei einfacher Zunge (etwas asymmetrisch) verdoppelt ist, und bei der aus der weit geöffneten Mundspalte, am harten Gaumen breit aufsitzend, ein Epignathus vorsteht. Der Epignathus aber ist repräsentiert durch ein nicht vollkommen zur Verschmelzung gelangtes Zyklopenauge und durch einen querstehenden Oberkiefer-Nasenteil, der derart median, im Nasenseptum geteilt erscheint, dass die beiden Hälften, am Grunde verwachsen, mit je einem Nasenloch in gegenseitiger direkter Verlängerung zueinander seitlich vorstehen. Dabei ist die mit Haut bekleidete Aussenfläche zum Autositen apikal gekehrt, während die mit einer Schleimhaut überzogene Spaltfläche des geteilten Septums kaudal schaut.

Auffallend sind die engen Lagebeziehungen des Epignathus und der beiden sekundären Unterkieferhälften; man könnte versucht sein, daraus auf eine Zusammengehörigkeit beider Teile zu schliessen und diese zusammen als asymmetrisch ausgebildeten zweiten Individualteil dem Rest des Hauptindividuums gegenüberzustellen. Eine gedankliche Verarbeitung der Verhältnisse würde dann ergeben, dass, wie man es ähnlich bei ventraler Gegenüber-

stellung der Omphalothorakopagus-Gruppe von Doppelbildungen schematisch erklärt, der „ventral“ gespalten gedachte Parasit mit seinen auseinandergebogenen Kieferhälften in die ebenso verlagert gedachten Unterkieferhälften des Autositen eingefügt wäre. Dann könnten die beiden Mandibeln des Autositen, die rechte und die linke äussere, nach Art der sekundären Vorderseiten eines Cephalo- oder Omphalothorakopagus Erklärung finden. Dann würde die gelenkige Verbindung zwischen den ventral abgebogenen Proximalteilen der atypischen Unterkiefer und dem Oberkiefer-Gaumenkörper seine Erklärung als echtes Gelenk finden.

In der Literatur ist eine ganze Anzahl ähnlicher Fälle mit Verdoppelung von Unterkiefer und Zunge beschrieben worden. Man hat diese zumeist als *Dignathia inferior* bezeichnet.

Andererseits aber sind unter diesem Namen ganz verschiedene Dinge beschrieben worden, Missbildungen, die gar nichts miteinander zu tun haben, so dass eine Sichtung des vorhandenen Materials nötig erscheint.

Mit der *Duplicitas cranialis* haben nichts zu tun:

1. Die Cheilognathoschisis inferior, eine Spaltung des Unterkiefers, die sich von der Verdoppelung dadurch unterscheidet, dass die einfach entstandene, paarige Mandibula mit ihren Weichteilen im Schneidezahngebiet nicht zur Vereinigung gekommen ist, sondern durch einen offenen Spalt klafft. Hier entstehen also doppelte Teile des Individuums, die nur halbe, nicht (wie bei Verdoppelungen) ganze Körperteile repräsentieren, und denen gegen die Spaltfläche hin die Anlagerung von sekundären Seitenteilen abgeht, da sie allein die primären repräsentieren.

Von dieser Missbildung ist nur je ein Fall von Gurlt und Joest einwandfrei festgestellt und beschrieben worden. Der Gurltsche Fall betrifft ein Kalb, bei dem Unterkiefer und Zunge total gespalten und stark verbildet sind. Im übrigen ist die Missbildung durch mancherlei andere kompliziert, Deformationen, die hier nicht interessieren.

Die Joestsche Missbildung bei einem drei Tage alten Fohlen ist eine reine Spaltbildung des Unterkiefers mit der Lippe und der Zunge, und zwar eine partielle, da nur die apikalen Teile von Kiefer und Zunge betroffen sind.

Der von Görig beschriebene Fall beim Schwein wäre möglicherweise hierher zu rechnen, seine Untersuchung ist aber zu unvollständig und die Beschreibung zu unklar, als dass sich mit Sicherheit auf das Wesen dieses Falles ein Schluss ziehen liesse.

Hingegen ist auch eine reine Schisis am Oberkiefer beobachtet worden; Gurlt hat einen solchen Fall abgebildet und beschrieben.

Auch die Institutsammlung weist ein hierher gehöriges Präparat auf, an dem der Oberkiefer in der Nasenscheidewand bis gegen die Stirn hin gespalten ist, während der normale Unterkiefer mit der einfachen Zunge zwischen beide Hälften hinein zu liegen

kommt. Die Spaltfläche zeigt sich mit einer schleimhautähnlichen Decke überzogen, die frei von Haaren ist.

Was sonst in der Literatur als „Schisis“ bezeichnet ist (Weiner, Guerini), ist Verdoppelung des Unterkiefers (mit mehr oder weniger weitgehender Verdoppelung von Nachbarorganen, z. B. der Zunge).

Das gleiche gilt von der durch Gurlt beschriebenen Missbildung des Unterkiefers, wie auch von dem bei Kitt als *Copula mandibularis* bezeichneten Falle des Unterkieferapparates.

2. *Dignathus parasiticus* (*Polygnathus*, *Otognathus*). Hierher sind alle diejenigen parasitischen Auswüchse zu zählen, die dem normalen Kopf eines Tieres im Unterkiefergebiet unter dem äussern Gehörgang aufsitzen und eine überzählige Unterkiefer-Zungen-Mundbildung von meist stark zurückgebliebener Grösse darstellen (Gurlt, Schütz, Kitt). Diese Missbildungen gehören (Schwalbe) zu den asymmetrischen, parasitischen Doppelbildungen mit Befestigung des Parasiten am Kopfe des Autositen.

Dagegen sind aus der Literatur, soweit sie persönlich geprüft werden konnte, folgende Fälle zweifelsfrei zur *Duplicitas cranialis* zu rechnen:

Der Fall von Weiner (Kalb), Guerini (Kalb), Kitt (Kalb), Vermeulen (Kalb), Gurlt (Schaf) und Sigl (Schwein). In dieser Reihe stellt der von Kitt abgebildete Fall eine erste Andeutung dieser Doppelbildung dar. Etwas ausgedehnter ist die Deformation an Gurlts Schafen, während bei den übrigen Fällen die Verdoppelung des Unterkiefers vollständiger erscheint.

Im übrigen ist die Verdoppelung von Kiefer und Zunge an den Fällen von Weiner, Vermeulen und Guerini die alleinige Abnormität. Die anderen Fälle dagegen weisen ausser der Verdoppelung noch andere Missgestaltungen auf. Gurlts Schaf ist vor allem mit einer *Palatoschisis* kompliziert. Auch das Siglsche Schwein trägt die gleiche Verbildung mit wulstigen Zutaten und einem als Amnionfetzen erkannten Anhang.

Was die Entstehungsursache der vorliegenden Missbildung anbelangt, so können Amnionverklebungen oder -stränge keinesfalls beschuldigt werden. Denn die Missbildung besteht in einer Verdoppelung paralleler und parasitischer Art.

Amnionfalten oder -verklebungen können wohl Spaltbildungen und sonstige Verunstaltungen der Haut und der darunter liegenden Teile erzeugen (Joest), niemals aber für die Verdoppelung der Achse verantwortlich gemacht werden. Für Doppelbildungen dieser Art wird heute — und mit Recht — bei Säugetieren eine fehlerhafte Anlage des Furchungskugelrestes in der Keimblase oder eine zur Teilung neigende Entwicklung der aus dem Furchungskugelrest hervorgehenden Keimscheibe ursächlich in Anspruch genommen. Welche Kräfte aber diese herbeiführen, ist für Säugetiere, deren Ei sich im Innern des Uterus entwickelt, vollkommen unbekannt. Ob bei parasitischen Doppelbildungen versprengte Keime, d. h.

nicht in die normale Organisation eines Furchungskugelrestes oder einer Keimscheibe hineingehörende und so eben „eingesprengte“ Embryonalzellen mit bestimmten Wertigkeiten kausalgenetisch in Frage kommen, wird kaum direkt zu beweisen sein. Die Annahme solcher Umstände aber gestattet doch wenigstens einen Erklärungsversuch für das Zustandekommen derartiger Missbildungen, wenn man auch ehrlich zugeben muss, dass damit in der Tat nicht viel gewonnen ist.

Otto Zietzschmann.

Snozzi, Tranquillo. Über Hämosiderin-Ablagerungen in der Hundemilz. I.-D. Bern, 1923.

Diese Arbeit, die im pathologischen und bakteriologischen Institute der veterinär-medizinischen Fakultät Bern entstanden ist, bezweckt an einem besonderen Objekte die Beziehungen zwischen morphologischem Zustande und chemischer Zusammensetzung aufzudecken. Es ist das Hämosiderin, das der Verfasser als ein braunes Pigment bezeichnet, und in dem das Eisen sich leicht nachweisen lässt. 40 Hundemilzen wurden auf Eisengehalt analysiert und histologisch untersucht. Schon beim drei Monate alten Hund ist gelegentlich braunes Pigment nachweisbar. Alle braunen Schollen der Hundemilz gaben die bekannte Reaktion bei der Behandlung mit Schwefelammonium und mit gelbem Blutlaugensalz (Ferrocyankalium). Der absolute Eisengehalt der Milz des Hundes weist grosse Schwankungen auf, ebenso der prozentuale. Minimum 0,2 mmg und Maximum 291,0 mmg, das Minimum wurde bei einem drei Monate alten 330 g schweren Foxterrier gefunden, das Maximum bei einem 12 Jahre alten 12 kg schweren Rehpinscher. Der prozentuale Eisengehalt der Milz, d. h. auf 1000 g Nutzgewebe berechnet, beträgt 0,6 im Minimum und 8,4 im Maximum; ebenso gibt es grosse Schwankungen, wenn man die Eisenmenge auf ein kg des Gesamtkörpers berechnet, nämlich 0,2 mmg im Minimum und 24,2 mmg im Maximum. Das Hämosiderin und die Eisenmenge in der Milz des Hundes nehmen mit dem Alter zu, wenn auch nicht regelmässig. Hämosiderinmenge und Eisengehalt gehen miteinander parallel. Eine Ausnahme machte eine 5–6 Jahre alte Hündin (Pudel), die trächtig war. Hier gab es nur Pigmentspuren und 5 mmg Eisen in der ganzen Milz und 0,35 für 1 kg Milzgewebe und 0,2 mmg Eisen auf 1 kg des Gesamtgewichtes. (Bei diesem Falle muss man sich fragen, ob diese niedrigen Zahlen etwas Gesetzmässiges darstellen, indem sie mit der Trächtigkeit im Zusammenhang stehen, oder ob sie etwas Zufälliges sind. Diesbezügliche Untersuchungen werden gegenwärtig zur Lösung dieser Frage vorgenommen. Ref.)

Huguenin.

Das Ablösen ganzer Karunkelköpfe beim puerperal erkrankten Rind.

Von Prof. Dr. Ew. Weber, Dresden. Münchener Tierärztliche Wochenschrift 1923, Nr. 25.

Weber beschreibt acht Fälle, bei denen das Abfallen ganzer Karunkelköpfe bei der Kuh ohne Gefahr für das Leben und die Gesundheit verlief. Er misst ursächlich einer Überdehnung der Uteruswand durch Schweregeburten, Zwillingsgeburten, Vorfälle sowie einer Atonie des Uterus Bedeutung bei. Ret. placentarum bestund in der Hälfte der Fälle, stets jedoch eine Endometritis resp. Metritis. Therapeutisch empfiehlt er die losgelösten Gebärmutterköpfe manuell aus dem Uterus auszuräumen und die in Lösung begriffenen mit den Fingerbeeren abzuschaben und zu entfernen. Spülungen hält er für schädlich oder doch bestimmt überflüssig, dagegen soll zur Beförderung der Involution des Uterus das Exkret auf trockenem Wege abgehebert, eventuell auch Massage per rectum vorgenommen werden.

E. W.

Die seuchenhaften Ferkelkrankheiten. Von Professor Dr. Schermer, Göttingen. Münchener Tierärztliche Wochenschrift 1923, Nr. 29.

Paratyphus befällt vorzugsweise Absatzferkel, aber auch Saugferkel und selbst über einen Zentner schwere Schweine, und wird verursacht durch Erreger aus der grösseren Paratyphusgruppe. Die Krankheit lokalisiert sich meist auf den Darm, in dem Geschwüre, jedoch ohne ringförmige Schichtung, entstehen. Die Entzündungserscheinungen im Darm können aber auch so gering sein, dass sie leicht übersehen werden. Zuweilen ist auch nur die Lunge befallen (rote schlaffe Hepatisation). Oft kommen Ekzeme vor. Die Mortalität beträgt ca. 50% und ist geringer als bei der Pest, von der er endlich einmal scharf getrennt werden sollte. Spezifische Vakzine sind wirksam, bei schon erkrankten Tieren eventuell Paratyphusserum. Die enzootische Bronchopneumonie der Ferkel ist zurückzuführen auf prädisponierende Ursachen, wie fehlerhafte Stallungen (Zementställe), fehlenden Auslauf, Inzucht und Futterfehler. Sekundär spielen dann verschiedene Bakterien (bipolare, Diplo- und Streptokokken, Koli- und Pyogenesbazillen) eine Rolle. Die Symptome sind: Konjunktivitis, Bronchitis, Pneumonie, Perikarditis, Gastroenteritis. Manchmal fehlen aber wahrnehmbare Organerkrankungen, und es besteht nur starke Abmagerung. Typisch sind diffuse krustöse Ekzeme. Therapie: Abstellung der prädisponierenden Ursachen und spezifische Vakzine. Eine Trennung von der akuten und chronischen Schweineseuche ist unerlässlich.

Die Serosen- und Gelenkentzündung (Glässer) hat ebenfalls prädisponierende Ursachen, wie Aufenthalt auf Märkten, Transporte, zugige Ställe. Die erkrankten Tiere sind lahm, oft unfähig, sich zu erheben, schreien beim Anfassen und verenden oft nach kurzer Zeit. Zum charakteristischen Sektionsbefund gehören Fibrinfäden und Platten auf den serösen Häuten und in den Gelenken. In den Ausstrichen aus den Exsudaten findet man Gram-

negative tuberkelbazillenähnliche Stäbchen. — Als Ruhr sollten nur die in den ersten Lebenstagen auftretenden und durch Koli-bazillen verursachten Darmkatarrhe bezeichnet werden. Treten solche auch in der Absatzzeit auf und trifft man gleichzeitig Ekzeme, so liegt enzootische Bronchopneumonie vor. Eine besondere Form der Ferkelruhr ist die von Sachweh beschriebene Koli- und Nabelinfektion der Saugferkel. — Weitere Erreger sind der *B. aerogenes* und das *Diplo-B. capsulatum*. — Therapie: Stallhygiene, spezifische Vakzine und Mutterblut. Eine eigentliche Ferkel-lähme (Sepsis und Polyarthritits) kommt in den ersten Lebenstagen oder -wochen vor und wird durch Streptokokken (Seeberger), aber auch Staphylokokken und Pyogenesbazillen verursacht. Es gibt aber bei Ferkeln nicht selten auch Streptokokkeninfektionen ohne Beteiligung der Gelenke (Glässer), die in einem Falle das Bild der Genickstarre auslösten und nach Poels eine Lungenentzündung hervorriefen.

Wichtig ist für die Bekämpfung der Ferkelkrankheiten, dass nicht mehr Tiere aufgezogen werden, als es der Menge der in der betreffenden Wirtschaft vorhandenen Futtermittel entspricht.

E. W.

Nieberle. Multiple heterotope Hodenentwicklung beim Schwein. *Virchows Archiv*, Bd. 247, S. 599.

Diese aus dem pathologischen hamburgischen Veterinärwesen stammende Arbeit enthält im wesentlichen eine Beschreibung eines eigentümlichen Befundes bei einem neun Monate alten, kastrierten, männlichen geschlachteten Schweine, der bei der Fleischschau erhoben wurde. Über die Vorgeschichte liegt nichts vor. Zerstreut am Peritonäum (parietal und viszeral) sassen zahlreiche Herde, die miliar, supramiliar, erbsengross, walnussgross und hühnereigross waren. Der glatte Überzug und die braune Farbe der Schnittfläche der Herde liess eine Keimverlagerung von Hodengewebe vermuten, die histologische Untersuchung bestätigte die auf Grund des makroskopischen Bildes gestellte Diagnose. Das Mikroskop deckte Bilder auf, die an die des ektopischen Hodens erinnerten, d. h. Vermehrung der interstitiellen Zellen und Mangel an Differenzierung der Zellen der tubuli contorti, an denen die Zellen eine einzige Lage bilden, aber an denen immerhin eine Unterscheidung zwischen Archispermiozyten (Vorstufen der Spermatozoen abgebenden Zellen) und sertolischen Fusszellen möglich ist. Nach der Durchsicht der Literatur kommt der Verfasser zu der Überzeugung, dass der beschriebene Fall einzig dasteht, auch wenn die Arbeiten der Humanmediziner herangezogen werden. (Ähnlich in der Bauchhöhle verteilte versprengte Keime sind bekannt, aber das versprengte Material waren Elemente der Rindensubstanz der Nebenniere des Menschen; dieses liesse sich vielleicht dadurch erklären, dass gute

Embryologen den Standpunkt vertreten, dass Zellen der Nebennierenrinde und die Geschlechtszellen des Hodens und des Eierstockes vom Mesoderm stammen. Man muss sich im vorliegenden Falle auch fragen, ob die mächtige Entwicklung dieser verirrten Keime nicht mit der Kastration in irgendeinem Zusammenhang steht. Referent.) Der Verfasser teilt nicht mit, wie die Fleischschau in diesem Falle ausgefallen ist. *Huquenin.*

Lombard, Lyon. Hypertrophie der Thymusdrüse. Thymustod. *Revue générale de méd. vét.* 1923. No. 382.

Dieses bei unseren Haustieren verschieden frühzeitig in Rückbildung begriffene Organ kann nach dem Verfasser nicht nur persistieren, sondern sehr stark hypertrophieren. So soll das Thymusgewicht bei einem zweijährigen, gut genährten Rind nach einem aus der Literatur zitierten Fall 3,600 kg und bei einer fünf Jahre alten Katze 105 g betragen haben. Die Hyperplasie kann eine totale oder nur auf die Marksubstanz lokalisiert sein; bei einfacher Persistenz weist die Thymus normale Struktur auf. Beide Zustände sind für den Organismus nicht ohne Gefahr. Die Thymushypertrophie ruft übrigens klinisch einen ganz bestimmten Symptomenkomplex hervor. Letzterer besteht in Störungen am Atmungs- und Zirkulationsapparat: Dyspnoe eventuell mit Röhren begleitet, kürzere oder längere Erstickungsanfälle, steigende Atemnot, Anschwellung der oberflächlichen Halsvenen, Gesichtszyanose. Die Mediziner kannten den Thymustod schon lange. Die Form ist folgende: Eine plötzliche Herzlähmung tritt bei dem Patienten ein und derselbe sieht blass aus und nicht zyanotisch wie ein Ersticker. Aufregung, Schreck, kaltes oder heisses Bad, subkutane Injektion, Tanz, Lokalanästhesie, Narkose genügen. Eine spezielle Verwundbarkeit des Herzens besteht. Der Sektionsbefund ergibt stets Thymus persistens oder Hypotrophie der Drüse oft mit Milzvergrößerung und Lymphozytose verbunden. Der Verfasser bespricht einen Fall von Thymustod bei einer einjährigen Katze, die plötzlich während der Ovariectomie in Narkose starb. — Es ist nützlich, die Symptome der Thymushypertrophie zu kennen, weil wirklich die Therapie auf guten Erfolg rechnen kann. Operativ kommt nur eine partielle Resektion in Betracht. Aber vielversprechender ist die Radiotherapie, indem von zehn Fällen alle ohne Ausnahme zurückgingen. — Es wäre noch nachzutragen: Lombard gleich wie Krupski stellt fest, dass die Thymusdrüse auf jede akute oder chronische Infektionskrankheit histologisch reagiert. Auch bei Thymushypertrophie sollten statistische Zahlen (besonders das Relativgewicht) notiert werden, denn über den Begriff „guter Ernährungszustand“ lässt sich streiten, über Zahlen nicht.

E. Schmid.

Iwai, M. u. Sassa, K. Über die Beeinflussung des Koronarkreislaufes durch Purinderivate. Arch. f. exp. Path. u. Pharm. Bd. 99, S. 215—225. 1923.

Die erweiternde Wirkung verschiedener Purinderivate für die Koronargefäße ist seit einiger Zeit bekannt. Man fand für Koffein 1 : 10,000, für Theobromin 1 : 40,000 und für Theophyllin 1 : 30,000 als unterste wirksame Konzentration. Verff. finden dank einer verfeinerten Methodik, dass diese Grenzen herabzudrücken sind, auf 1 : 100,000 für Koffein, auf 1 : 50,000 für Theophyllin, dass Euphyllin (Byk 1908, 78% Theobr., 22% Äthylendiamin) sogar bei 1 : 300,000 noch wirksam ist. Das Äthylendiamin selbst wirkt ausgezeichnet erweiternd, so dass seine Kombination mit Theobromin synergetisch wirkt. Die Ergebnisse wurden an isolierten Katzenherzen gewonnen, deren Kranzgefäße mit unter konstantem Drucke stehender, isotonischer Lösung durchspült wurden, unter Bestimmung ihrer Durchströmungsgrösse. In situ dürften die Verhältnisse dadurch komplizierter werden, dass Koffein und Theophyllin u. a. eine zentral bedingte Vasokonstriktion hervorrufen, welche das periphere Wirkungsbild stört. Die günstige Wirkung auf die geschwächte Herzarbeit kann also mit zurückgeführt werden auf die verbesserte Eigenernährung des Herzens. — Inst. f. Arbeitsphys. u. III. mediz. Klinik Berlin. *Hans Graf.*

P. Schenk. Die Wirkung der Chloroformnarkose auf den Körperhaushalt. Arch. f. exp. Path. u. Pharm. Bd. 99, S. 206—214, 1923.

Die Narkose bedingt Steigerung der Eiweiss-. Hemmung des Kohlehydrat- und Gasstoffwechsels. Die Analyse des Kohlehydrat- und Phosphorsäurehaushaltes des Muskels gibt hier einigen Aufschluss. Verf. untersucht aus der Skelettmuskulatur und dem Herzen des Hundes die Verschiebungen dieser Stoffe unter Chloroform. Es ergab sich Abnahme des Muskelglykogens bei starker Zunahme der Zwischenprodukte von Glykogen und Milchsäure, des phosphorhaltigen Laktazidogens und der Milchsäure selbst, während die Gesamtposphorsäure nicht wesentlich variierte. Am Herzen traten keine wesentlichen Veränderungen ein. Diese Erscheinungen dürften zurückzuführen sein auf Verminderung der Stoffverbrennung und der Rücksynthesen durch die narkotisierte Zelle. Der durch das Narkotikum eingeleitete verstärkte Stoffumsatz derselben bleibt bei den Zwischensubstanzen stehen, so dass die Menge der sauren Produkte zunimmt und der für das Leben notwendige Stoffwechsel nur durch die nicht narkotisierten Zellen aufrecht erhalten wird. Man findet dann starke Azidität des Blutes und des Harnes. — Med.-Univ. Polikl. Marburg. — *Hans Graf.*

Eugen Fränkel. Über Gasbrand der Gebärmutter. Virchows Archiv für pathologische Anatomie und Physiologie und für klinische Medizin, Bd. 241, S. 352.

Der Altmeister in der Erforschung der Anaërobier nimmt wiederum das Wort in der Frage der zur Gasbildung führenden Infektionen. Es dürfte wohl die Tierärzte interessieren, dass der sie nur zu häufig beschäftigende Geburtsrauschbrand auch bei Wöchnerinnen vorkommt. Nur scheinen die hierher gehörigen Fälle in der Humanmedizin viel seltener zu sein, als sie beim Rind sind. Die grosse Seltenheit dieser Affektion ist vielleicht nur eine scheinbare, da Fränkel allein nicht weniger als sieben Präparate sammeln konnte. Die Affektion tritt nur im graviden, respektive im puerperalen Uterus auf, und zwar bei Frauen, an denen kriminelle Fruchtabtreibungsversuche vorgenommen wurden, wobei es Verletzungen an der Gebärmutter geben kann. Der Krankheitsverlauf ist ein schneller, und berechnet sich bloss nach Stunden. Die Gasbläschen werden in der Muskelschicht des Uterus gebildet. Sowohl im Ausstrich, als auch in der Kultur werden vielfach massenhaft der Bacillus Fränkel nachgewiesen (dieser Erreger wird von Lehmann-Neumann als bacillus phlegmonis emphysematosae bezeichnet, er hat nahe Beziehungen mit bacillus chauvoei = Erreger des Rauschbrandes des Rindes). Fränkel bestreitet die Bedeutung der Mischinfektionen. Den Tod erklärt sich der Verfasser erstens: durch die Vergiftung, die von den Gewebsverfallprodukten ausgeht, zweitens: durch die Bakteriämie, drittens: durch die Veränderungen in den Nieren (Hämoglobinzyylinder, Bakterienemboli), viertens: durch die Zersetzung des Blutes (klinisch erkenntlich an der Gelb- und an der Blausucht, am Vorkommen von Methaemoglobin, Haematin, Bilirubin). *Huguenin.*

Bücherbesprechungen.

Fröhner und Zwick. Lehrbuch der speziellen Pathologie und Therapie der Haustiere. Neunte, neubearbeitete Auflage. II. Band, 1. Hälfte. Seuchenlehre. 1. Hälfte. Mit drei farbigen Tafeln und 158 teils farbigen Textabbildungen. Verlag von Ferdinand Enke in Stuttgart. 1923.

Schon nach kurzer Zeit ist eine Neuauflage dieses Werkes nötig geworden, in dem folgende Seuchen unter Berücksichtigung der neuesten Literatur abgehandelt sind: Milzbrand, Rauschbrand, malignes Ödem, Bradsot der Schafe, Renntierpest, hämorrhagische Septikämie, Wild- und Rinderseuche, Büffelseuche, Renntierseuche, hämorrhagische Septikämie der Schafe, ansteckende Lungenentzündung der Ziegen, Takosis der Angoraziegen, ansteckende Lungen-

brustfellentzündung der Kälber, Geflügelcholera und sonstige Geflügelseuchen, Rotlaufseptikämie der Vögel, Ruhr der Säuglinge, Paratyphus der Kälber, Fohlenlähme, Rotlauf der Schweine, hämorrhagische Septikämie der Schweine, Pyobazillose der Schweine, Schweinepest, bazilläre Schweinepest, Paratyphus der Schweine, Rinderpest, bösartiges Katarrhalfieber des Rindes, Katarrhalfieber der Schafe und Ziegen, Kälberdiphtherie, afrikanische Pferdesterbe, Herzwasser, Influenza und Brustseuche, Druse, Petechialfieber, Staupe der Hunde und Katzen, Hundeseuche, Katzenseuchen, Tollwut, Pseudowut, Hühnerpest, Starrkrampf, Lungenseuche und Pocken.

In übersichtlicher und fließender Darstellung wird der Leser über alles Wissenswerte auf dem Gebiet der genannten Tierseuchen unterrichtet. Die bildliche Ausstattung sowie Druck und Papier sind ganz vorzüglich. Jedem Tierarzt und auch den Studierenden sei das prächtige Werk aus der Feder von Professor Zwick auf das wärmste empfohlen.

E. W.

Verschiedenes.

Kummet oder Brustblatt?

Anlässlich der zweiten Jahresversammlung der Schweizerischen Trainoffiziersgesellschaft am 18. November 1923 in Bern hielt u. a. auch Herr Oberstleutnant Schwyter, Adjunkt des eidgenössischen Oberpferdarztes, einen sehr beachtenswerten Vortrag „Über Beschirrungsfragen“. Was der Referent über die auch für Tierärzte und Pferdärzte praktische Frage der Kummet- und Brustblatt-Beschirrung ausführte, möge zweckmässig auch hier zusammenfassend wiedergegeben werden:

Während des Weltkrieges zeigte sich in allen Armeen, die sich nicht schon vorher des Brustblattes als Zugeschirr bedienen, das Bedürfnis, das Brustblatt an Stelle der Kummetgeschirre einzuführen. Auch in unserer Armee wurde damals die Frage wieder akut: Kummet- oder Brustblatt-Geschirr?, eine Frage, die bei uns in der Schweiz schon in den Neunzigerjahren viel besprochen wurde, wobei dann der Kummet obsiegte und das Brustblatt wieder abgeschafft wurde. Und warum das? Einmal weil das Pferd im gut angepassten und richtig sitzenden Kummet besser zieht als im Brustblatt, dann aber auch, weil in unserem Lande relativ nur wenige Pferde an das Brustblatt gewöhnt sind. Weiterhin bedingte das Brustblatt in seiner alten Konstruktion häufige Druckschäden, alles Gründe, die dem Kummet den Vorzug zu geben vermochten. Wenn die französische Armee bei-