

# Kryptochismus beim Hunde

Autor(en): **Andres, J.**

Objektyp: **Article**

Zeitschrift: **Schweizer Archiv für Tierheilkunde SAT : die Fachzeitschrift für Tierärztinnen und Tierärzte = Archives Suisses de Médecine Vétérinaire ASMV : la revue professionnelle des vétérinaires**

Band (Jahr): **68 (1926)**

Heft 8

PDF erstellt am: **29.06.2024**

Persistenter Link: <https://doi.org/10.5169/seals-591316>

## **Nutzungsbedingungen**

Die ETH-Bibliothek ist Anbieterin der digitalisierten Zeitschriften. Sie besitzt keine Urheberrechte an den Inhalten der Zeitschriften. Die Rechte liegen in der Regel bei den Herausgebern.

Die auf der Plattform e-periodica veröffentlichten Dokumente stehen für nicht-kommerzielle Zwecke in Lehre und Forschung sowie für die private Nutzung frei zur Verfügung. Einzelne Dateien oder Ausdrucke aus diesem Angebot können zusammen mit diesen Nutzungsbedingungen und den korrekten Herkunftsbezeichnungen weitergegeben werden.

Das Veröffentlichen von Bildern in Print- und Online-Publikationen ist nur mit vorheriger Genehmigung der Rechteinhaber erlaubt. Die systematische Speicherung von Teilen des elektronischen Angebots auf anderen Servern bedarf ebenfalls des schriftlichen Einverständnisses der Rechteinhaber.

## **Haftungsausschluss**

Alle Angaben erfolgen ohne Gewähr für Vollständigkeit oder Richtigkeit. Es wird keine Haftung übernommen für Schäden durch die Verwendung von Informationen aus diesem Online-Angebot oder durch das Fehlen von Informationen. Dies gilt auch für Inhalte Dritter, die über dieses Angebot zugänglich sind.

## Kryptorchismus beim Hunde.

Von Dr. J. Andres,  
Prosektor des vet.-anatomischen Institutes der Universität Zürich.  
Mit zwei Abbildungen.

### Literatur.

**Vorkommen.** Kryptorchismus bilateralis, die Retention beider Hoden im Abdomen oder im Inguinalkanal, sowie Kryptorchismus unilateralis (Monorchismus), die Zurückhaltung von nur einem Hoden, sind insbesondere beim Pferd bekannte und häufige Erscheinungen; aber auch beim Rind und Schwein werden diese Anomalien nicht selten gesehen und beschrieben, während sie beim Hunde im allgemeinen bedeutend weniger zur Beobachtung gelangen. Dennoch kommt Kryptorchismus ein- und doppelseitig auch beim Hunde häufiger vor, als man gemeinhin glauben könnte; nur bleiben uns viele Fälle unbekannt, da das Vorhandensein oder Fehlen der männlichen Keimdrüsen im Skrotum oder anderswo für den Gebrauchswert des Hundes in der Regel nicht die gleiche grosse Rolle spielen, wie vor allem beim Pferd und beim Schwein, bei letzterem hauptsächlich der Fleischverwertung wegen.

Duschaneck (1897) beschreibt einen sarkomatös veränderten Hoden in der Bauchhöhle eines Hundes und erwähnt in der gleichen Abhandlung, dass nach einer statistischen Zusammenstellung Fröhners unter ca. 70,000 innerhalb 8 Jahren an der Berliner Schule behandelten Hunden sechs (= 0,01% aller Erkrankungen) mit Dislokation der Hoden behaftet waren. Demgegenüber fand Skoda (1913) bei 55 von 1000 Hunden Verlagerung eines oder beider Hoden; dabei ist jedoch zu bedenken, dass er den sogenannten Pseudokryptorchismus mitrechnet, d. h. jenen Zustand, bei dem der Hoden sich bereits ausserhalb des Leistenkanals befindet, aber doch mehr oder weniger verborgen ist. Beiderseitigen abdominalen Kryptorchismus fand Skoda in 3 Fällen, 10 mal rechten abdominalen Kryptorchismus bei normaler Lage des linken Hodens und 1 mal bei Pseudokryptorchismus links, 1 mal nur linke abdominale und 3 mal nur rechte inguinale Lage. Kein Tier zeigte linken inguinalen Kryptorchismus. Im ganzen waren also 18 von 1000 Hunden (= 1,8%) mit „echter“ Verlagerung der Hoden ein- oder beidseitig behaftet, wovon 3 den höchsten Grad, beidseitig abdominale Lage, zeigten. Aus Skodas Zusammenstellung geht ferner hervor, dass der Kryptorchismus

unilateralis bedeutend häufiger rechts als links vorhanden ist (s. unten).

**Ätiologie und Anatomie.** Nach Ziebert (zit. nach Preusse, 1899) leitet sich die Ausbildung des Kryptorchismus in erster Instanz fast ausnahmslos aus nicht vollständig zum Ablauf gekommenen Entwicklungsverhältnissen her. Verantwortlich gemacht werden dafür regelwidrige Ansatzstelle und ungenügende Widerstandsfähigkeit des Hinterschen Leitbandes in Verbindung mit übermässiger Kürze des Mesorchiums; weiterhin ein zu enger Inguinalkanal, Verwachsungen zwischen der Geschlechtsdrüse und nachbarlichen Teilen des Intestinaltraktes, ferner ein abnormes Lagerungsverhältnis der Peritonäalfalten oder der Niere, ein zu kurzer Funikulus und endlich die Heredität (Ziebert, l. c.). Zietzschmann (1924) nennt als vermutliche Ursache das Unterbleiben der Retraktion des Leistenbandsystems (Gubernakulums).

Nach Skoda (l. c.) hat die Hypothese der Kryptorchismusursache von Wilson (zit. n. Cadiot, 1893), für den Hund die grösste Berechtigung; sie besagt, dass die Hemmung des Hodenabstieges in einem Missverhältnis zwischen der Grösse des Hodens und der Weite des Leistenkanales bestehe. Als Verengerungsmoment erkennt Skoda die subperitonäale Fettanlagerung, die er bei einseitigem Kryptorchismus am innern Leistenring der abnormalen Seite vermehrt fand. Klaatsch (zit. n. Skoda, 1913) hält andererseits dafür, dass beim normalen Descensus testicularum des Hundes die Wachstumsverschiebung und die aktive und passive Verkürzung des Hinterschen Leitbandes (Gubernakulum) die wesentlichste Rolle spiele: Das Längenwachstum des Gubernakulums höre auf, nachdem es eine gewisse Entwicklungsstufe erreicht habe, der Körper hingegen wachse weiter (Wachstumsverschiebung) und in zweiter Linie ziehe sich die im Gubernakulum liegende glatte Muskulatur zusammen und die bindegewebigen Elemente schrumpfen in der Längsrichtung (aktive und passive Verkürzung). Kryptorchismus infolge Störungen der Wachstumsverschiebung lehnt jedoch Skoda (l. c.) ab mit der Bemerkung, dass das Leitbandsystem in allen den vielen von ihm untersuchten Fällen beim Hunde nicht nur sehr gut entwickelt, sondern in einem annähernd gleichen Verhältnis mit dem Wachstum des Körpers selbst gewachsen war. Diese Tatsache darf jedoch m. E. nicht als Gegenbeweis gegen das Zustandekommen des Kryptorchismus durch Nicht-Stillstehen des Gubernakulums in seinem Wachstum

angeführt werden, sie spricht vielmehr sehr dafür. Skoda beobachtete bei vielen abdominalen Kryptorchiden, dass sich die glatte Muskulatur des Leitbandsystems sehr stark kontrahiert hatte, so dass gegenüber dem durch andere Ursachen (s. unten) zurückgehaltenen Hoden, der Nebenhoden stark in die Länge gezogen worden war. Die Verkürzung der zum Hoden ziehenden Blutgefäße, welche stets bei Kryptorchismus gefunden wird, halten Bramann und Englisch (zit. n. Skoda) für eine Ursache, Skoda für eine Folge dieser Anomalie.

Der letztgenannte Autor erwähnt aber neben dem Verengungsmoment (s. oben) noch eine weitere Ursache für das Zustandekommen des Kryptorchismus beim Hunde: Beim jungen Hund im Alter von einigen Wochen teilt sich die Gefässfalte der Hodengefäße gleich am Annulus inguinalis in'ernus in drei oral spitzwinklig divergierende Peritonäalfalten; die mittlere ist die eigentliche Gefässfalte, die laterale stellt den Rest des Urnierensligamentes (Klaatsch) dar. Die mediale Falte endet linkerseits am Mesokolon, rechterseits am Mesoduodenum. Diese Falte nun, die Plica mesorchii mesocolica bzw. mesoduodenalis, ist nach Skoda beim normalen erwachsenen Hunde ganz oder teilweise verstrichen. Bei Kryptorchiden jedoch findet er sie meist gut entwickelt und wie bei Embryonen quergerichtet. Skoda sagt: „Es scheint mir nicht ausgeschlossen, dass diese Falte in manchen Fällen schon beim Embryo gut entwickelt sein und durch eine Art von Fixierung des Mesorchiums an das Mesokolon bezugsweise Mesoduodenum den Abstieg hemmen könnte. Vielleicht ist auch hier der Schlüssel zur Lösung der Frage gelegen, warum der Kryptorchismus um soviel häufiger rechts als links vorkommt: die Verbindung des Mesorchiums mit dem kürzeren Mesoduodenum durch die Plica mesoduodenalis dürfte den rechten Hoden öfters am Deszensus hindern, als jene durch die Plica mesocolica mit dem längeren Mesokolon den linken.“

Schauder (1914), der den Ursachen des Kryptorchismus, speziell des Pferdes, eine grössere Untersuchung gewidmet hat, glaubt, dass „die Wanderung der Hoden in das Skrotum ein den Pferdevorfahren noch nicht lange und fest zu eigen gewordener Vorgang sei“ und dass somit „der Kryptorchismus des Pferdes vielleicht als atavistische Entwicklungserscheinung“ gedeutet werden müsse. Erinnern wir uns mit Ziebert (l. c.) daran, dass bei einigen Säugetieren der Abdominalkryptorchismus normal ist, während bei Nagern, Kamelen und manchen



Fleischfressern der Hoden die ganze Lebenszeit hindurch im Leistenkanal seinen Sitz hat, so dürfen wir vielleicht auch die Retention der Hoden beim Hunde vor allem bei den inguinalen Fällen als atavistische Entwicklungserscheinung auffassen.

**Kasuistik.** Bei den von einigen Autoren beschriebenen Fällen von Kryptorchismus beim Hunde handelt es sich meistens um krankhafte Zustände, bei denen die veränderten Hoden — Beschwerden verursachend — durch Laparatomie entfernt oder nach dem Tod des Tieres bei der Sektion gefunden wurden. So beschreibt Duschanek (l. c.) einen inoperablen Fall von beidseitigem Abdominalkryptorchismus mit sarkomatöser Hodenentartung; einen ähnlichen Fall übermittelt Leisering (zit. n. obigem). Duschanek (1899) verdanken wir auch die Kenntnis eines Falles, bei dem der eine Hoden normal war, der andere sich im Zustande kompletter Nekrose mit hochgradiger hämorrhagischer Infiltration rechts neben der Rute<sup>1)</sup> als mannsfaustgrosse Geschwulst befand. Über einen ähnlichen Fall berichtete White (1906).

Nur von wenigen Autoren habe ich aber eingehendere Beschreibungen von Kryptorchismus beim Hunde in der Literatur gefunden und diese Tatsache veranlasst mich, im Nachfolgenden einen kürzlich bei der Obduktion eines Hundes zufällig gesehenen Fall von rechtsseitigem Kryptorchismus (Monorchismus) in anatomischer und histologischer Hinsicht zu untersuchen und zu publizieren.

Vennerholm (1897) beobachtete 3 Fälle von echtem (abdominalem) und 3 von inguinalem Kryptorchismus beim Hunde. Die Zusammenfassung seiner Beobachtungen ergibt mit nur geringen Abweichungen das nämliche Bild wie mein eigener Fall. Vladescu (zit. n. Referat in Ellenberger-Schützschen Jahresberichten, 1911, S. 155) beschreibt einen abdominellen beidseitigen Kryptorchismus bei einem Bul-Terrier. Er findet in der Lendengegend, dort, wo bei Hündinnen die Eierstöcke sitzen, je einen Hoden und schildert die Verhältnisse folgendermassen: „Der Nebenhoden war mit dem Testikel verwachsen, doch war es nicht möglich ein Gubernakulum testis<sup>1)</sup> zu unter-

<sup>1)</sup> Skoda (1913) nennt diese Art von Kryptorchismus, bei der der Hoden an einer Stelle verharrt, die nicht einmal als Durchgangsort bestimmt war: *Aberratio testis*. Der nämliche Autor beschreibt auch einen Fall von sog. *Dislocatio testis*; worunter er die Erscheinung versteht, dass der Hoden zwar seinen Daueraufenthaltort im Skrotum erreicht, ihn aber aus irgend einer Ursache wieder verlassen und sich an einer neuen Stelle angesiedelt hat.

scheiden. Das Inguinalligament<sup>1)</sup>, das den Testikel mit dem subkutanen Bindegewebe vereinigte, hatte eine fibröse Struktur und war beinahe 6 cm lang.“

Skoda (l. c.) beschreibt und illustriert die Verhältnisse bei einem Hundekryptorchiden rechterseits, wo der Descensus testiculi verhindert wurde durch eine Bauchfellbrücke zwischen dem Hoden und der zweiten Krümmung des Duodenum. Der sehr kleine Hoden befand sich 5,5 cm kranial vom inneren Leistenring, Hoden- und Nebenhodenkopf reichten gleich weit kranial; Körper und Schwanz des Nebenhodens jedoch waren vom Gubernakulum gegen den inneren Leistenring hin enorm in die Länge gezogen. Der Nebenhoden betrat den Leistenkanal nicht, sondern bog mit seinem Schweif am Annulus inguinalis internus gegen die Beckenhöhle hin um. Das Hodengekröse war kurz. Dieser Fall gibt m. E. der Theorie vom Descensus der Hoden infolge Zug des Gubernakulums eine Stütze und zeigt zudem durch das Kurzbleiben des Gekröses (wohl auch der Gefäße), dass diese Zustände nicht Ursachen, sondern vielmehr Folgeerscheinungen des Kryptorchismus darstellen (vergl. oben unter Ätiologie).

**Histologie.** Die Kryptorchidenhoden — hauptsächlich des Pferdes — wurden von den verschiedensten Forschern histologisch untersucht. Alle Autoren kommen zum Schlusse, dass die retinierten Hoden entweder gar keine oder nur begattungsunfähige, kleine, unreife Samenzellen zu bilden imstande sind<sup>2)</sup> und dass sie ferner, insbesondere beim Hunde, grosse Neigung zu Tumorbildung haben.

Sehr eingehende histologische Untersuchungen über den retinierten Hoden des Pferdes gibt in seiner preisgekrönten Arbeit Nielsen (1906); er kommt zu folgenden Resultaten: „1. Die im Abdomen und im Canalis inguinalis retinierten Hoden beim Klopfhengste sind in allen Verhältnissen analog und produzieren keine Spermatozoen. 2. Die retinierten Hoden werden in ihrer Entwicklung aufgehalten und erreichen, was das Samen-

<sup>1)</sup> Vladescu bezeichnet als Gubernakulum nur das Nebenhodenband, das Ligamentum epididymidis (das embryonale Ligamentum testis), während sonst der Ausdruck Gubernakulum s. Huntersches Leitband für Ligamentum testis + Ligamentum inguinale (vgl. Martin, 1915, S. 88) oder im engeren Sinne nur für das Ligamentum inguinale (vgl. Zietzschmann, 1924, Abb. 421) gebräuchlich ist.

<sup>2)</sup> Treisz (1917) empfiehlt (beidseitige) Kryptorchiden als Probierhengste in Gestüten zu verwenden, da sie die Stuten regelrecht bespringen, jedoch kein Sperma ejakulieren.

epithel betrifft, keine höhere, als die embryonale oder juvenile Stufe. 3. Sobald die Entwicklung stillsteht, tritt das Epithel in den Tubuli contorti in einen Zustand degenerativer Veränderungen ein und wird allmählich reduziert; die Sertolischen Zellen erhalten sich am längsten. 4. Die retinierten Hoden enthalten, wenn sie nicht ausserordentlich atrophisch sind, immer Plasmazellen, die in der Regel von der Degeneration der Epithelzellen unberührt sind.“

Ähnliche Verhältnisse beschrieb 1893 schon Hosang; Mayr wies (1901) in einem Vortrage darauf hin, dass das Epithel der Tubuli contorti bei retinierten Pferdehoden höchstens zwei Zellschichten aufweise, wobei nur die Zone der Spermatogonien vollständig, jedoch die Spermatozytenbildung schon fraglich sei. Mayr fand die Leydigischen Zwischenzellen vermehrt, in Gruppen und Strängen angeordnet, ihr Protoplasma eisenhaltiges Pigment führend.

In einer reich illustrierten Arbeit behandelt Zimmermann (1915) die Frage der Histologie der retinierten Pferdehoden. Er stellt zwei verschiedene Typen auf, unterschieden durch die Samenbildung: Der erste Typus gleicht dem normalen Hoden vor oder kurz nach der Geburt, während der zweite Typus ein dem Hoden zur Zeit der Pubertät ähnliches Bild zeigt (näheres, sowie auch Literaturnachweis, im Original). Zimmermann hält dafür, dass weder die Grösse, noch die Lage und die übrigen topographisch-anatomischen Verhältnisse der Hoden, noch der Umstand, ob der Kryptorchismus ein- oder beidseitig ist, auf den Grad der Spermiogenese einen Einfluss habe.

In neuester Zeit (1924/25) haben Schinz und Slotopolsky an Ratten-, Kaninchen- und Meerschweinchenhoden die experimentell durch Steinach-Unterbindung, Röntgenbestrahlung und die durch andere hauptsächlich mechanische Traumata hervorgerufenen Degenerationserscheinungen studiert und dabei viele sehr interessante und zum Teil mit den Kryptorchidenbefunden übereinstimmende Verhältnisse eruiert. Auf diese Befunde soll weiter unten (s. Sterilität und eigener Fall) näher eingegangen werden.

Den Bau des Kryptorchidenhodens des Hundes studierten Gutbrod (1900) und Skoda (1913). Letzterer untersuchte den durch Abschaben der Schnittflächen von Hoden, Nebenhoden und Samenleiter gewonnenen Gewebsbrei mikroskopisch und fand nicht ein einziges Mal bei 55 Fällen von Kryptorchismus und Pseudokryptorchismus auch nur ein

einziges Spermium: die in der dicken, trüben Flüssigkeit des Vas deferens suspendierten Zellen hatten teils leukozytäres, teils epitheliales Aussehen, ferner fanden sich massenhaft Fetttröpfchen und viele detritusähnliche Körnchen. Skoda kommt durch seine histologischen Untersuchungen zum Schlusse, dass die Angaben, die Nielsen (1906) in bezug auf die retinierten Hoden des Pferdes macht, auch für die entsprechenden Verhältnisse beim Hunde gelten dürften.

**Sterilität.** Mit der Frage über die Ursachen der Sterilität retinierter Hoden befassen sich neben vielen andern Autoren<sup>1)</sup> Nielsen (1906), Skoda (1913), Zimmermann (1915), Schinz und Slotopolsky (1924). Skoda vermutet als Ursache eine besonders schwache Entwicklung der Blutgefäße und die dadurch bedingte Unterernährung, ferner (mit andern Forschern) die Behinderung des Sekretabflusses infolge Knickung und Zerrung der Windungen des Nebenhodens und Samenleiters, vielleicht auch einen „permanenten Druck von seiten der Umgebung“. Schinz und Slotopolsky (1924) vermuten vor allem Schädigungskombinationen, bestehend aus Druck-, Zug- und Zirkulationsstörungen; dabei wird ersterem Faktor die Hauptschuld zugeschoben. Zimmermann (1915) lehnt den Druck als Ursache ab mit dem Hinweis auf die Verhältnisse der Tierarten, bei denen Abdominal- oder Inguinal-Kryptorchismus physiologisch sind (s. oben). Nach meinem Dafürhalten kann jedoch diese Tatsache nicht als Gegengrund für die „Drucktheorie“ vorgebracht werden, da es wohl möglich, ja natürlich ist, dass sich die Hoden der physiologischen Kryptorchiden dem Drucke in Bauchhöhle oder Leistenkanal angepasst haben; dasselbe kann auch gesagt werden bezüglich der vermehrten Wärme in der Bauchhöhle, eines Faktors, der z. B. von Piana (zit. von Schinz und Slotopolsky, 1924, nach Stilling, 1894) für die Atrophie künstlich in die Bauchhöhle verlagert Hoden verantwortlich gemacht wird. Ohne seine Behauptung des nähern zu begründen, sagt Nielsen (1906), dass sich der retinierte Hoden (des Pferdes) viel langsamer entwickle als der normale und man dementsprechend bei alten Kryptorchiden das dem juvenilen Zustand entsprechende Bild im Hoden fände. Sehr interessant und für die Frage der Sterilitätsursache von einiger Bedeutung ist ferner der Fall, den Zsámár (zit. nach Zimmermann, 1915)

<sup>1)</sup> Es kann ja nicht im Rahmen dieser Arbeit liegen, alle die verschiedenen Hypothesen auf ihre Wahrscheinlichkeiten und Unwahrscheinlichkeiten zu prüfen.



beschreibt: „Der retinierte Hoden eines vierjährigen (Pferde-) Monorchiden stieg nach Entfernung des normalen Hodens in das Skrotum herunter; als dann auch dieser Hoden im fünften Lebensjahre entfernt wurde, stellte man in ihm normale Spermio-genese fest und auch im entsprechenden Samenleiter zeigten sich bewegliche Samenzellen; einzelne Samenkanälchen aber wiesen den Kryptorchidentypus auf.“ Schinz und Slotopolsky (1924) fanden andererseits auf experimentellem Wege bei nachträglicher Verlagerung funktionsfähiger Meerschweinchen- und Kaninchenhoden in die Bauchhöhle Degenerationserscheinungen. Da es sich aber bei diesen Tieren um Hoden mit relativ geringem Innendruck handelt, kann wohl angenommen werden, dass der Aussendruck die Degeneration verursachen konnte; es wäre noch zu untersuchen, ob bei entsprechendem Vorgehen auch ein Hundehoden, der ja bekanntlich einen starken Innendruck besitzt, degenerieren würde!

Auf Grund seiner eigenen Untersuchungen und nach kritischer Prüfung mannigfaltiger Theorien äussert sich endlich Zimmermann (1915) zur Sterilitätsfrage wie folgt: „In den meisten Fällen hat die Sterilität des retinierten Hodens viel tiefere Ursachen (als die allgemein genannten). Schon die anatomischen Verhältnisse weisen auf die Entwicklungsstörung der Geschlechtsorgane hin; es liegt daher die Annahme nahe, dass jene Ursachen, welche die Missbildung hervorrufen, auch auf die Geschlechtszellen einwirken. Die Sterilität ist also beim Kryptorchismus nicht Folge-, sondern Teilerscheinung einer Entwicklungsanomalie. Die beschränkte Entwicklung der Geschlechtszellen kann in unmittelbare kausale Verhältnisse mit den bisher allerdings unbekanntem Ursachen der Abnormität gebracht werden“ — eine Ansicht, der ich mich gerne anschliesse.

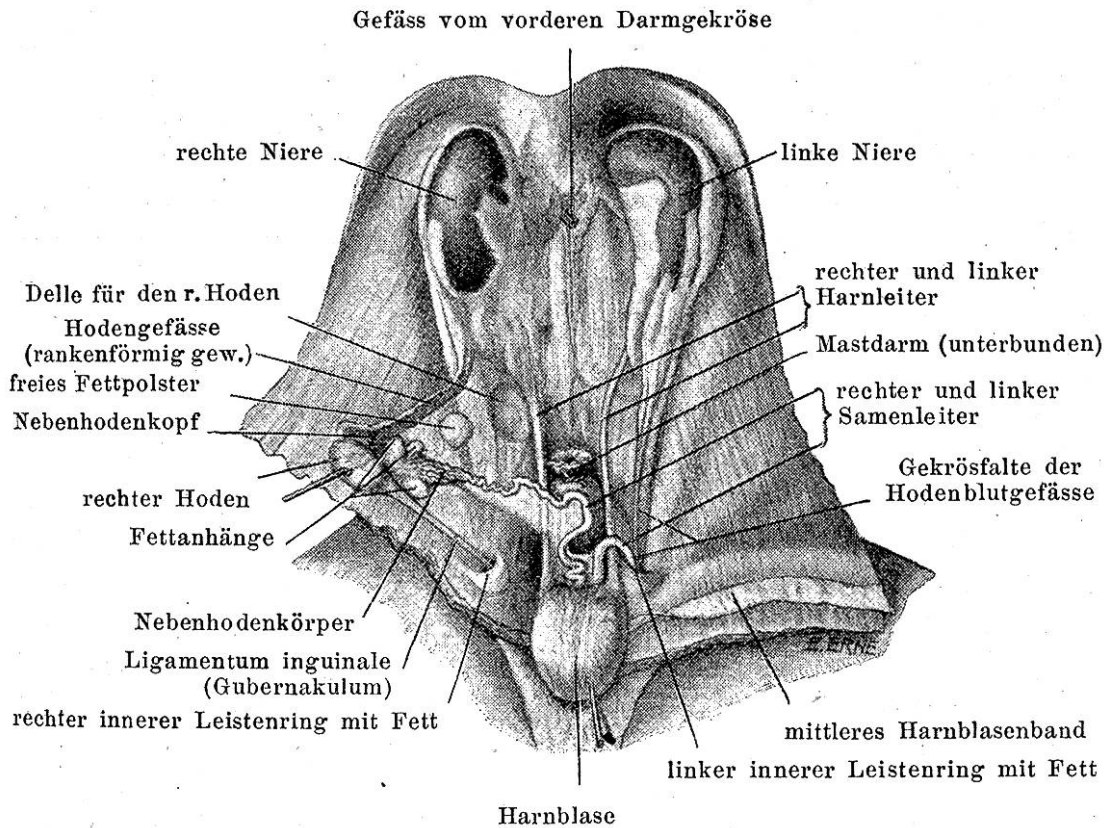
### **Eigener Fall.**

#### *Makroskopischer Befund (hiezü Abb. 1).*

Bei einem achtjährigen schwarzen Pudel, der ohne eine besondere Krankheit aufzuweisen als abgängig getötet und im veterinär-anatomischen Institut zur Situdemonstration verwendet wurde, liess sich der im Nachfolgenden näher geschilderte Lokalbefund erheben.

Das Skrotum stellt eine in der Hauptsache links liegende, jedoch etwas nach rechts die Medianlinie überschreitende, halbeiförmige Vorwölbung dar. Es enthält nur den linken Hoden und Nebenhoden in normaler Lage; diese beiden Organe





Topographisch-anatomische Verhältnisse des rechterseitigen Abdominalkryptorchismus. (Der Verdauungsapparat ist — exkl. Rektum — entfernt. Der rechte Hoden ist nach der Seite geklappt; eine Delle in Bauchfell und Fett zeigt seine vorherige Lage.) Auf ca.  $\frac{1}{5}$  verkleinert.

zusammen haben ein Gewicht von 17 Gramm, dabei beträgt die Länge des Hodens 42 mm, die Breite 27 mm, die Dicke 22 mm. Der rechte Hoden liegt in der Bauchhöhle ca. 5 cm kaudal von der rechten Niere; eine Transversalebene durch die beiden äussern Darmbeinwinkel halbiert ihn in der Querrichtung. Er ist 25 mm lang, 18 mm breit und 11 mm dick, liegt mit seinem freien Rande gegen die Medianlinie, 2 cm von ihr entfernt (in der Abbildung ist er nach aussen geklappt) und fällt beim Betasten durch seine weiche Konsistenz auf. Trotz dem langen Gekröse ist er an die dorsale Bauchwand angedrückt und lässt beim Abheben im Peritonäum und dem subperitonäalen Fett eine Delle zurück. Hoden und Nebenhoden sind sehr leicht (nach Entfernung des Darmes) von der dorsalen Bauchwand abzuheben. Der Kopf des Nebenhodens überragt den kranialen Hodenpol um 8 mm. Der Nebenhodenkopf und ein Teil seines Körpers liegen im Gekröse des Hodens (in Situ lateral vom Hoden). Der Nebenhodenkörper zeigt nicht sein normales, kom-

paktes Gefüge, sondern ist stark in die Länge gezogen. Anfänglich in gröbere, stark in Fett eingehüllte Krümmungen gelegt, „entwickelt“ er sich langsam, in einer eigenen medialen Falte liegend (s. unten), lässt jedoch erst nach einem Verlauf von 4,5 cm (ohne die Windungen gemessen) den Samenleiter aus sich hervorgehen. Letzterer ist 6 cm lang und führt in groben Krümmungen, begleitet von A. und V. deferentialis, in das Becken. Kurz vor der Einmündung in die Harnröhre ist das Vas deferens nochmals in zwei kurze, enge Schlingen gelegt. Das genannte Gekröse trägt ausser dem Hoden und einem Teil des Nebenhodens die aus der Aorta abdominalis und der Vena cava caudalis in der Gegend der Arteria mesenterica cranialis entspringenden Hodenblutgefässe (A. und V. spermatica interna), sowie das Ligamentum inguinale (das Gubernakulum i. e. S.). Die Gekrösplatte hat die Form eines Dreieckes: Die Basis verläuft in der Längsrichtung des Körpers; sie beginnt 2,5 cm hinter dem kaudalen Pol der rechten Niere und endigt nach einem Verlauf von 9 cm am Annulus inguinalis internus. Im 4,5 cm langen kranialen Schenkel des Dreieckes liegen die genannten Blutgefässe; sie sind in ihrem kaudalen Verlauf ausserordentlich stark rankenförmig gewunden, so dass sie eine 3 cm lange und 0,5 cm breite „Gefässplatte“ bilden. Die Gefässe liegen dem Dreieckschenkel nicht ganz aussen an, sondern sind von dem freien Rande 3 mm abgerückt. Am Nebenhodenkopf angelangt, spaltet sich die „Gefässplatte“ und sendet den grösseren Anteil gegen den Nebenhodenkörper, den kleineren gegen den Nebenhoden- und Hodenkopf hin. Am kaudalen Hodenpol beginnt der kaudale Schenkel des Serosendreieckes; er wird gebildet durch das 4 mm starke und 6 cm lange, drehrunde Ligamentum inguinale. Dieses führt in den Inguinalspalt, in den der Processus vaginalis sich 12 mm einstülpt. Die ganze dreieckige Serosenplatte ist fettfrei bis auf ein haselnussgrosses, plattgedrücktes Fettpolster, das (in Situ) lateral an den Nebenhoden stösst. Aus dieser Gekrösbildung erhebt sich im ferneren dort, wo beim normalen Hoden der Samenleiter sich aus dem Nebenhodenschwanz entwickelt, nach innen eine weitere Serosenduplikatur, die jene Platte überkreuzt und mit ihrem bogenförmigen Ursprung den rechten Ureter überbrückend, das Gekröse des Nebenhodenendes und Samenleiters darstellt.

Der Annulus inguinalis internus ist von einem starken Fettpolster umgeben, das jedoch eher geringer ist als an der entsprechenden Stelle der linken Seite (vergl. den Gegensatz zu

dem von Skoda Gesagten). Eine Plica mesorchii-mesoduodenalis (Skoda) kann nicht nachgewiesen werden.

Von den Serosenblättern erweist sich einzig der kaudale Schenkel der Dreieckplatte (das Ligamentum inguinale) als schwach gespannt; alle andern Aufhängevorrichtungen sind schlaff und in Falten gelegt.

*Mikroskopischer Befund* (hiez zu Abb. 2).

Zur histologischen Untersuchung wurden der normale linke Hoden und Nebenhoden und das Mittelstück des retinierten rechten Hodens und Nebenhodens (nach Fixierung mit Formol über Xylol) in Paraffin eingebettet und in Schnitte von 8—10  $\mu$  Dicke zerlegt. Die Färbung erfolgte teils mit „Biondi-lösung“ (nach den Angaben von Krause, 1911) teils mit Hämalaun und Eosin; speziell mit erstgenannter Färbung erhielt ich trotz Fixation in Formol<sup>1)</sup> gute Übersichts- und Detailbilder.

Schon mit 60facher Vergrößerung zeigt das Gewebsbild eine andere Beschaffenheit als der normal gelagerte linke Hoden: In einem reichverästelten Trabekelsystem liegen die runden und länglichen Durchschnitte der Tubuli contorti; ihre Weite beträgt 0,12 bis 0,15 mm. Ihr Epitel stellt einen nur schmalen und gegen die Lichtung hin undeutlich abgesetzten Saum dar. In ihrer Zahl vermehrt erscheinen dabei die Leydigischen Zwischenzellen, ein Bild, wie es von fast allen Autoren an retinierten Hoden beschrieben wird. Dazu sei aber bemerkt, dass eine ähnliche scheinbare Vermehrung der interstitiellen Zellen Slotopolsky und Schinz (1925) an nach Steinach unterbundenen<sup>2)</sup> Rattenhoden gesehen haben, jedoch durch Wägungsversuche — in Übereinstimmung mit andern Forschern — zur Ansicht gelangten, dass die Vermehrung nur relativ gegenüber dem anderen (verminderten) germinativen Gewebe sei, es sich also um keine absolute Vermehrung der Leydigischen Zwischenzellen handle. Die Annahme liegt nahe, dass es sich auch bei den Kryptorchidenhoden nur um eine relative Vermehrung dieser Zellen handelt; der Beweis hierfür müsste erst noch mit der exakten Methode der beiden oben genannten Autoren an Hand eines grösseren Materiales geliefert werden.

<sup>1)</sup> Krause (1911) empfiehlt nämlich zur Färbung mit „Biondi-lösung“ Paraffinschnitte nur von solchem Material zu verwenden, das in Sublimat oder Sublimatgemischen fixiert wurde.

<sup>2)</sup> Unterbindung der Ductuli efferentes zwischen Hoden- und Nebenhoden.

Der Inhalt der Tubuli contorti ist, was sich bei stärkerer Vergrößerung zeigt, fast überall der nämliche: Von einer etwas kompakteren, randständigen Zelllage strahlen ins Lumen der Tubuli gröbere und feinere Fadenstrukturen, die untereinander teilweise in Verbindung stehen. Der restliche Innenraum der Samenkanälchen erscheint dabei gegenüber den durch Schrumpfung des Liquor tubuli bedingten artifitiellen Lücken, die da und dort im Gewebe liegen, getrübt; es muss sich also wohl um eine geronnene Flüssigkeit handeln. In der Lichtung einiger Samenkanälchen liegt ferner ein runder Zellkomplex.

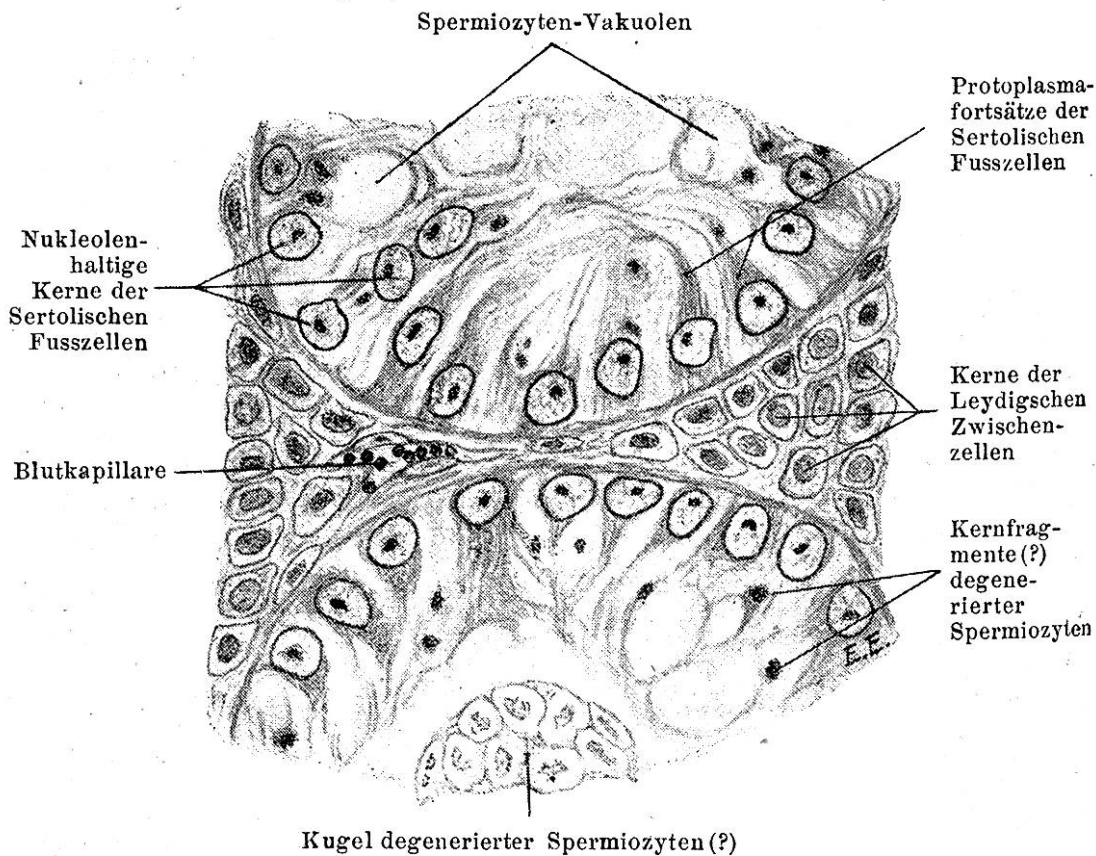


Abb. 2.

Schnitt durch den retinierten Hoden. Im Gesichtsfeld liegen zwei angeschnittene Tubuli contorti, getrennt durch Interstitialgewebe mit Leydigschen Zwischenzellen. In dem einen Samenkanälchen befindet sich eine angeschnittene Kugel degenerierter germinativer Zellen. Vergrößerung ca. 670fach; Ölimmersion.

Mit Hilfe der Ölimmersion (ca. 670fache Vergrößerung; vgl. Abb. 2) werden die Verhältnisse der Samenkanälchen eingehender studiert: Getrennt durch wenig bindegewebige Zwischensubstanz, in der — in Haufen oder Stränge geordnet — Zwischenzellen liegen, befinden sich die Samenkanälchen. Sie



sind ausgekleidet mit einem fast kontinuierlichen Belage von Kernen der sog. Sertolischen Fusszellen. Diese hellen und, im Gegensatz zu den germinativen Elementen, durch ihr dunkles, punktförmiges Kernkörperchen bei chromatinarmen Karyoplasma charakterisierten Zellkerne liegen hier nicht, wie im normalen Hoden flach an die Basalmembran verdrängt, sondern stellen teils runde, teils hochkeilförmige Gebilde dar. Von Samenzellen nicht behindert haben sie sich in ihrem Liquor (d. h. ihrem Symplasma) stellenweise weit gegen das Lumen der Kanälchen vorgeschoben. Dadurch erhalten wir das charakteristische Bild hochgradig atrophischer Samenkanälchen, ein Bild, wie es auch von Schinz und Slotopolsky (1924) in den Hoden von Kaninchen und Meerschweinchen beschrieben wird, bei denen durch irgendwelche künstliche Traumata (Quetschung der Hodenblutgefässe, Festnähen der Hoden in der Bauchhöhle usw.) der Schwund der germinativen Elemente veranlasst worden war.

Die schon bei schwächerer Vergrösserung wahrgenommenen strahlig-netzartigen Fadenstrukturen sind also grösstenteils Protoplasmafortsätze der Sertolischen Zellen (vergl. Nielsen, 1906), jedoch werden wohl einige nicht zusammenhängende Stücke, in denen ab und zu dunkle Punkte (Kernfragmente?) liegen, als Reste zugrunde gegangener Spermiozyten anzusprechen sein. Die „Fusszellenfortsätze“ lassen weiterhin häufig schwach liquorhaltige kreisrunde Lücken frei, die wir als den einstigen Sitz nunmehr herausgefallener und degenerierter germinativer Zellen deuten möchten; diese Lücken (Spermiozyten-Vakuolen nach Schinz und Slotopolsky) wurden nachträglich wieder von Liquor tubuli ausgefüllt.

Die Bestandteile der in einigen wenigen Kanälchen liegenden runden Zellkomplexe können zwar infolge der Degenerationserscheinungen ihrer Kerne nicht genau identifiziert werden; möglicherweise handelt es sich aber um germinative Zellen verschiedener Stufen der Spermiogenese, wie sie auch Schinz und Slotopolsky (1924) bei den oben erwähnten Kaninchen- und Meerschweinch Hoden bisweilen konstatiert haben.

Der anatomisch missgebildete rechte Nebenhoden zeigt histologisch, ausser dem Fehlen von Samenzellen, keine Veränderungen.

Der linke Hoden und Nebenhoden sind in jeder Beziehung normal: Die Tubuli contorti zeigen Spermiogenese; im Nebenhoden befinden sich Samenzellen.



### Epikrise.

Das Bild des beschriebenen retinierten Hundehodens gleicht dem von Zimmermann, 1915 (vergl. oben) aufgestellten Typus I der Pferdekryptorchidenhodens. Die Degeneration ist aber insofern noch weiter fortgeschritten, als die Spermiogonien bei unserem Falle nicht mehr „in Situ“ gefunden werden, wie beim Typus I Zimmermanns, sondern die germinativen Elemente noch — und dies sehr selten — als ins Lumen abgewanderte Zellkugeln ohne klare Identifizierungsmöglichkeit angetroffen werden. Es entspricht die Degeneration in unserem Falle dem vierten der von Schinz und Slotopolsky (vergl. oben) aufgestellten Stadien der Hodenatrophie, also dem praktisch<sup>1)</sup> als Endstadium der Degeneration anzusprechenden.

Das histologische Bild des beschriebenen Hodens zeigt zwar einerseits jetzt nicht die reinen Verhältnisse einer gehemmten Entwicklung, ein Verbleiben im juvenilen Zustande, sondern richtige Entartung, d. h. eine Rückbildung höher differenzierter Verhältnisse. Andererseits ist aber auch nicht anzunehmen, dass ein degenerierter Hoden der zeitlebens an derselben Stelle, am Orte seiner ersten Anlage, sich befand, überhaupt einmal eine volle Spermiogenese gezeigt hat. Schon aus diesem Grunde ist anzunehmen, dass die schädigenden Einflüsse im gegebenen Falle die Entwicklung nur in dem Sinne gehemmt haben, als der Hoden ursprünglich wohl zur Spermiogenese veranlagt war, es ihm aber nie gelungen ist, eine vollständige Samenreifung zu entfalten.

Die Ursache der Sterilität, der Verhinderung einer Spermiogenese, der Entartung des Hodens liegt nicht klar, wie das ja eigentlich in keinem Falle ohne weiteres erwartet werden kann. Werden neben den histologischen auch die anatomischen Veränderungen gewürdigt, so liegt der Gedanke am nächsten, dass es sich um einen tiefer liegenden Ursachenkomplex handelt, durch den, wie schon erwähnt wurde, die Sterilität eine Teilerscheinung der gesamten Missbildung, des Kryptorchismus wird (vergl. Zimmermann, 1915).

Fragen wir nach der Ursache des Kryptorchismus im vorliegenden Fall, so ist es noch weit weniger möglich, eine bestimmte Antwort zu geben. Es liegen in unserem Falle weder abnorme Verwachsungen der Organe noch Veränderungen der

---

<sup>1)</sup> Eine noch weitergehende Entartung (fünftes Stadium) könne endlich die Sertolischen Fusszellen betreffen.

Durchzugsbahn vor. Abgesehen von der abdominalen primitiven Lokalisation als atavistische Erscheinung, ist weiterhin ursächlich m. E. am ehesten das Versagen der Funktion des Gubernakulums (Ligamentum inguinale) anzunehmen.

#### Literatur.

1. *Bramann*. Beitrag zur Lehre vom Descensus testicularum. Arch. f. Anat. u. Entwicklungsgeschichte, 1884. — 2. *Bramann*. Der Processus vaginalis und sein Verhalten bei Störungen des Descensus testicularum. Archiv f. klinische Chirurgie, 1890. — 3. *Cadiot, P. J.* De la castration du cheval cryptorchide. Paris, 1893. — 4. *Duschaneck, J.* Ectopia externa eines Hodens beim Hunde. Öster. Vereinsmonatsschrift 1889, Referat in *Ellenberger-Schütz'schen Jahresberichten* 1889, S. 119. — 5. *Duschaneck, J.* Kryptorchismus und Sarkom der Hoden bei einem Hunde. Tierärztl. Zentralblatt 1897, S. 303. — 6. *Englisch*. Hoden. *Eulenburgs Realenzyklopädie*, 10. Bd., 1896 (zit. nach *Skoda*, 1913). — 7. *Fröhner, E.* Statistik der chirurgischen Krankheiten des Hundes. Monatshefte f. prakt. Tierheilkunde, 1895 (zit. nach *Duschaneck*, 1897, und *Skoda*, 1913.) — 8. *Gutbrod*, Kryptorchismus beim Hunde. Wochenschau f. Tierheilkunde, 1900. — 9. *Hosang*. Über den Bau von Kryptorchidenhoden. D. t. W. 1893, Nr. 32, S. 283. — 10. *Klaatsch*. Über den Descensus testicularum. Morph. Jahrbuch, 1890. — 11. *Leisering*. Zit. nach *Duschaneck*, 1897. — 12. *Martin, P.* Lehrbuch der Anatomie der Haustiere, 1915, II. Bd., 2. Hälfte. — 13. *Mayr*. Zur Histologie retinierter Hoden beim Pferde und einiger Hodentumoren. D. t. W. 1901, Nr. 41, S. 414. — 14. *Nielsen, M.* Histologische Untersuchungen über retinierte Hoden beim Klopffhengste. Gekrönte Preisschrift. Monatshefte f. prakt. Tierheilkunde, 1906. S. 385. — 15. *Schauder, W.* Über Gekröse und Bänder des Hodens vom Pferd, nach ontogenetischen Gesichtspunkten. Arch. f. wiss. und prakt. Tierheilkunde, 1914. S. 459. — 16. *Schauder, W.* Über Ursachen des Ortswechsels der Hoden (Descensus testicularum) und des Kryptorchismus, unter besonderer Berücksichtigung des Pferdes. Ebenda, S. 472. — 17. *Schinz, H. R.* und *Slotopolsky, B.* Beiträge zur experimentellen Pathologie des Hodens und zur Histologie und Histogenese des normalen Hodens, der Hodenatrophie und der Hodennekrose. Denkschrift der schweizerischen Naturforschenden Gesellschaft, Bd. 61, Abhandlung 2, 1924. — 18. *Schinz, H. R.* und *Slotopolsky, B.* Der Röntgenhoden. Ergebnisse der medizinischen Strahlenforschung. Bd. 1, 1925. — 19. *Skoda, K.* Studien über die Lageanomalien der Hoden des Hundes, deren Ursachen und Folgen. Arch. f. wiss. und prakt. Tierheilkunde, 1913, S. 328. — 20. *Slotopolsky, B.* und *Schinz, H. R.* Histologisches zur *Steinachumbildung*. Zeitschrift f. mikr.-anat. Forschung, Bd. 2, 1924, Heft 2. — 21. *Treisz, J.* Klopffhengst als Probierhengst. Allatorvosi Lapok, 1917, S. 241, Ref. in *Ellenberger-Schütz'schen Jahresberichten*, 1917, S. 173. — 22. *Vennerholm, J.* Kryptorchismus beim Hunde. Zeitschrift für Tiermedizin, 1. Band, 1879, S. 121. — 23. *Vladescu*. Abdominale Kryptorchie bei einem Hunde. Arhiva veterinaria, 8. Bd., S. 265. Ref. in *Ellenberger-Schütz'schen Jahresberichten*, 1911, S. 155. — 24. *White*. Angeborene Verlagerung der Hoden beim Hunde. Americ. vet. rev., Vol. 29, S. 1196, Ref. in *Ellenberger-Schütz'schen Jahresberichten*, 1906. — 25. *Ziebert*. Über Kryptorchismus und seine Behandlung. Beiträge zur klin. Chirurgie, Bd. 21. Sammelreferat von *F. Preusse*, Monatshefte f. prakt. Tierheilk.

10. Bd., 1899, S. 171. — 26. *Zietzschmann, O.* Lehrbuch der Entwicklungsgeschichte der Haustiere, 1924. — 27. *Zimmermann, A.* Die Samenzellenbildung bei Kryptorchiden. D. t. W. 1915, Nr. 16/17, S. 121/129. — 28. *Zsámár.* A kryptorchismus okai és következményei. Allatorvosi Lapok, 1914, zit. nach *Zimmermann*, 1915.

## Referate.

**Torsio uteri beim Rind.** Von W. van Hoopen. Tijdschrift voor Diergeneskunde. No. 19, 1925.

H. konstatierte bei einer III. Para einen Frolapsus vesicae und eine Torsio uteri nach links. Nach Reponierung der durch Massage verkleinerten Harnblase wurde die Drehung nach 4-maligem Wälzen über den Rücken beseitigt und die Geburt glücklich vollendet. Als Ursache des Harnblasenvorfalles nimmt v. H. den tags vorher stattgefundenen Sprung durch einen auf der Weide losgekommenen Stier an, wobei der Penis durch die Urethra in die Blase gelangte und zudem in der Nähe des Ostium externum eine nicht vollständig perforierende Wunde verursachte. Auch die Torsio uteri führt v. H. auf den Sprungakt zurück.

Der Verfasser unterscheidet im übrigen zwischen einer Torsio uteri et vaginae mit langem „Gewinde“ und einer Torsio ante cervicem mit kurzem „Gewinde“. Bei der ersten, viel häufigeren Form fühlt man Falten in der Scheide und kann danach die Drehungsrichtung leicht bestimmen; bei der letzteren seltenen Form fehlen diese Falten, weshalb eine Untersuchung per rectum unerlässlich ist. Man findet dann das Rektum zwischen die breiten Gebärmutterbänder eingeklemmt und der Verlauf derselben gibt uns die Richtung der Torsion an.

v. H. nimmt die Retorsion am stehenden Tier nach der schweizerischen Methode vor und rühmt den bekannten Vorteil derselben; oder er bedient sich der Methode des Wälzens mit erhöhtem Hinterteil, wobei er besonders Gewicht auf möglichst schnelles Drehen der Kuh legt. Bei Beckenendlage entwickelt er den Fötus bis zu den Sprunggelenken und dreht dann in der bekannten Weise. Die Extraktion und die Retorsion soll stets ruhig und langsam geschehen, da sonst Cervix- und Uterusrisse vorkommen. Misserfolge haben als Ursache Verwachsungen des Uterus mit dem zerrissenen Netz, emphysematöse Föten, Stauungsflüssigkeit in der Bauchhöhle und Peritonitis. Die Schlachtung ist hier oft ökonomischer als die Laparotomie.

v. H. glaubt nicht, dass als direkte Ursachen der Torsio nach bisheriger Annahme starke fötale Bewegungen, Tympanitis, die Art des Aufstehens und Niederliegens, der Umfangwechsel des Pansens usw. in Betracht kommen, sondern ist der bestimmten Auffassung, dass das Liegen der Tiere verantwortlich zu machen sei. Beim Liegen würden die breiten Gebärmutterbänder entspannt, was sich