Zeitschrift: Schweizer Archiv für Tierheilkunde SAT : die Fachzeitschrift für Tierärztinnen und Tierärzte = Archives Suisses de Médecine Vétérinaire ASMV : la revue professionnelle des vétérinaires

Herausgeber: Gesellschaft Schweizer Tierärztinnen und Tierärzte

Band: 69 (1927)

Heft: 11

Artikel: Zur Kenntnis der pathologisch-histologischen Veränderungen bei der Retentio secundinarum des Rindes

Autor: Schmid, Georg

DOI: https://doi.org/10.5169/seals-587990

Nutzungsbedingungen

Die ETH-Bibliothek ist die Anbieterin der digitalisierten Zeitschriften auf E-Periodica. Sie besitzt keine Urheberrechte an den Zeitschriften und ist nicht verantwortlich für deren Inhalte. Die Rechte liegen in der Regel bei den Herausgebern beziehungsweise den externen Rechteinhabern. Das Veröffentlichen von Bildern in Print- und Online-Publikationen sowie auf Social Media-Kanälen oder Webseiten ist nur mit vorheriger Genehmigung der Rechteinhaber erlaubt. Mehr erfahren

Conditions d'utilisation

L'ETH Library est le fournisseur des revues numérisées. Elle ne détient aucun droit d'auteur sur les revues et n'est pas responsable de leur contenu. En règle générale, les droits sont détenus par les éditeurs ou les détenteurs de droits externes. La reproduction d'images dans des publications imprimées ou en ligne ainsi que sur des canaux de médias sociaux ou des sites web n'est autorisée qu'avec l'accord préalable des détenteurs des droits. En savoir plus

Terms of use

The ETH Library is the provider of the digitised journals. It does not own any copyrights to the journals and is not responsible for their content. The rights usually lie with the publishers or the external rights holders. Publishing images in print and online publications, as well as on social media channels or websites, is only permitted with the prior consent of the rights holders. Find out more

Download PDF: 02.07.2025

ETH-Bibliothek Zürich, E-Periodica, https://www.e-periodica.ch

Aus der Veterinär-ambulatorischen Klinik der Universität Zürich.
Leiter: Prof. Dr. O. Schnyder.

Zur Kenntnis der pathologisch-histologischen Veränderungen bei der Retentio secundinarum des Rindes.

Von Dr. Georg Schmid, Tierarzt in Laufenburg (Aargau).

Die Mehrzahl der bisherigen Arbeiten über die Retentio secundinarum des Rindes befasst sich nur mit den klinischen Erscheinungen und mit der Therapie, sowie mit der Ätiologie an Hand von Bakterienbefunden; über die pathologisch-histologischen Verhältnisse dagegen berichten nur wenige Autoren.

Zum besseren Verständnis der krankhaften Veränderungen bei der Zurückhaltung der Nachgeburt seien zuerst einige einleitende Ausführungen und ein kurzer Überblick über die histologischen Verhältnisse im normalen Plazentom gegeben.

A. Normale Histologie.

1. Historik.

a) Makroskopischer Teil.

Das Organ, das im trächtigen Uterus den Austausch der Stoffe zwischen Mutter und Fötus vermittelt, ist die Plazenta. Diese besteht aus zwei Anteilen, einesteils aus den in der Epitheloberfläche des Uterus präformierten Bezirken – Karunkeln – und andernteils aus den Chorionbezirken – Kotyledonen – genannt, die mit den Karunkelbezirken in Beziehung treten. Diese beiden Anteile wachsen im Verlaufe der Trächtigkeit in für die einzelne Tiergattung bestimmter Weise ineinander zu einem körperlichen Gebilde, das man als Plazentom bezeichnet oder nach Strahl beim Rind als Semiplazentom. Bei dem letzteren geht nach der Geburt die Lösung der beiden Plazenta-Anteile ohne Eröffnung von mütterlichen Gefässen vor sich, im Gegensatz zu den Verhältnissen in der Plazenta vera der Karnivoren, wo die Lösung der Eihäute sich unter Blutung aus mütterlichen Gefässen vollzieht.

Bei den Wiederkäuern sind je nach der Tierart wenige bis sehr viele Plazentome vorhanden. Im graviden Uterus des Rindes finden sich im Mittel 100 Plazentome (Gariod zit. nach

Andresen). Demgemäss bezeichnet Strahl (zit. n. Grosser) die Plazenta des Rindes als Semiplazenta multiplex.

Die Plazentome des Rindes stellen gestielte kugel- bis eiförmige Gebilde dar, welche die Grösse einer Mannesfaust erreichen können. Der bandförmige Stiel ist in der Längsrichtung des Plazentomes angeordnet. Er verbindet die Uteruswand mit dem Plazentom und verbreitert sich im Innern des Plazentomes. Von dem Plazentomstiel als Basis ziehen Septen fötalwärts, die sich mehrfach derart verzweigen, dass immer ein Hauptseptum erkennbar bleibt. Von der Chorionseite her senken sich Zotten, die ebenfalls von Zottenstämmen abzweigen, in die durch die Septen gebildeten Räume ein.

Die Oberfläche des vom Amnion bedeckten Plazentomes erscheint wellenförmig. Die Erhebungen entsprechen den Rändern der maternalen Septen, die blau durchschimmernden Dellen den Ursprungsstellen der fötalen Zottenstämme. Die Oberfläche erscheint daher marmoriert.

Auf einem Querschnitt durch ein Plazentom können von der Kuppe des Plazentomstieles aus vier Schichten unterschieden werden. Nach Andresen (s. Bild 1) sind sie als Zwischenschicht oder subepitheliale Schicht, Wachstumszone, Umwandlungszone und Rückbildungszone zu benennen.

b) Mikroskopischer Teil.

Ledermann 1903 (zit. nach Lehmann) kommt bei seinen histologischen Untersuchungen zu folgendem Ergebnis: Die maternen Kotyledonen sind vor der Trächtigkeit millimetergrosse Gebilde; sie wachsen bis zum Ende derselben zur Grösse eines Pfirsichs und mehr, wobei sich die Gefässe bedeutend vermehren. In späteren Trächtigkeitsstadien sind die sich bildenden Zotten baumartig verästelt. Im mütterlichen Stroma herrschen anfangs die Zellen vor gegenüber den Fibrillen; bis zum Ende der Trächtigkeit kehrt sich dies Verhältnis ins Gegenteil. Dabei verbreitern sich die maternen Kotyledonen, verästeln sich stark, so dass schlussendlich ein Septennetz entsteht, indem man Haupt- und Nebenstämme unterscheiden kann.

Das fötale Stroma besteht aus Gallertgewebe, das sich in Faserbindegewebe umwandelt, so dass später breite Bindegewebszüge in den Hauptstämmen anzutreffen sind, während in den feinen Zweigchen diese Umwandlung fast gar nicht stattfindet. Das materne Kotyledonenepithel geht von der kubischen

allmählich in die platte Form über. Anfangs enthält das Epithel mehrkernige Zellen, später nur noch einkernige. Das fötale Epithel ist anfangs ein hohes Zylinderepithel, das nach und nach flach zylindrisch und schliesslich unregelmässig hoch wird, dabei aber immer höher bleibt als das materne Epithel. Fett findet sich in den Plazentarepithelien und im bindegewebigen Stroma in der Mitte der Trächtigkeit in Form von Tröpfchen.

Pomayer 1919 setzt sich mit Ledermann wie folgt auseinander. Er bestätigt dessen Befunde im Frühstadium, behauptet aber, dass das fötale Stroma bis zum Schlusse der Trächtigkeit gallertig bleibe mit vielen Zellen, deren Kerne deutlich sichtbar sind. Die zahlreichen Blutgefässe sind auf diese Weise gut eingebettet. Viele Epithelzellen enthalten zwei Kerne, alle fötalen Epithelzellen sind grösser als die maternalen. Pomayer vergleicht die maternalen Kotyledonen mit einem Badeschwamm, aus einem Netzwerk feinster Septen bestehend, in deren Raum die fötalen Zotten stecken. Die maternalen Septen findet Pomayer an der Basis dünn und weitmaschig, die Zottenäste haben nur die Breite von ein bis zwei Epithellagen. Bei spezifischer Bindegewebsfärbung sind feinste Bindegewebsfasern zu erkennen. Die fixen Bindegewebszellen sind in grosser Zahl vorhanden, ovale elliptische halbmondförmige und gewellte, aber keine spindelförmigen, also ein sehr weiches Gewebe. Zwischen diesen Zellen sind die Blutgefässe eingebettet. Zwischen dem maternalen und dem fötalen Epithel findet sich keine Substanz.

Lehmann 1922 äussert sich über den Bau des normalen Plazentomes folgendermassen: Der Plazentomfuss ist scharf abgesetzt von der unter ihm liegenden Drüsenzone. In ihm verlaufen parallel zu seiner Oberfläche ziemlich dichtstehende Bindegewebsbündel mit ovalen und runden, meist grossen Bindegewebszellen; ferner enthält er viele erweiterte Kapillaren. Es fällt auf, dass diese Gefässe durch Bindegewebsfasern besonders gestützt werden, ebenso ein sinusähnliches Gefäss, das sich meist am Fusse der grossen Zottenstämme befindet. Das Bindegewebe läuft senkrecht auf die Wand des Gefässes zu, um sich dann umzuschlagen und der Wand entlang zu verlaufen. Die Stütze erfolgt von allen Seiten. Diese Gefässe müssen als Kapillaren betrachtet werden, da auf das Endothel unmittelbar diese Stützschicht folgt. Lehmann bringt diese Bildung in Zusammenhang mit der zeitlich beschränkten Tätigkeit dieser Gefässe, die dadurch leicht rückzubilden sind. Zwischen den Binde-

gewebsbündeln sind zahlreiche kleine Lymphspalten. In gewissen gleichen Abständen gehen von der Basis der Plazenta Hauptstämme ab, deren Durchmesser sich in ihrem Verlauf mannigfach ändert. Die Fortsätze der Hauptstämme kommunizieren untereinander und bilden so ein geschlossenes Maschenwerk, in dessen Räume die fötalen Zottenstämme ihre Ausläufer hineinsenden. Das Epithel der maternen Zotten, das als Fortsetzung des Uterusepithels gelten muss, begleitet die Zotten bis in die feinsten Verzweigungen und besteht im siebenten Trächtigkeitsmonat aus kubischen Zellen. Die Zellgrenzen sind deutlich unterschieden. Die reichlich vorhandenen Kapillaren setzen sich bis in die äussersten Verzweigungen des Netzes fort, sie verlaufen dicht unter dem Epithel. Das Bindegewebe der Stämme ist feinfaserig, aber dicht, und enthält ovale, sichelförmige und zum kleinen Teil spindelförmige Bindegewebszellen, die alle wie die Bindegewebsfasern dem Verlauf der Zotten entsprechend angeordnet sind. Die Fasern finden sich auch in den feinsten Verzweigungen.

An der Placenta foetalis findet sich das Allanto-chorion innen von flachkubischem, einschichtigem Epithel bedeckt. Darauf folgt eine zellarme Lage Bindegewebe; ihr liegt eine gefässreiche Schicht an. Die Kapillaren sind umgeben von einem sehr fibrillen- und zellarmen Gallertgewebe. Im Verlauf der Zottenstämme wird das Stützgewebe fibrillen- und zellärmer. Die Form der Bindegewebszellen ist an der Basis der fötalen Zottenstämme mehr oval, in ihrem weiteren Verlauf spindelförmig. Die Grundsubstanz der Zotten ist ein sehr lockeres Bindegewebe mit feinsten Bindegewebsfasern. Das Epithel der Placenta foetalis stammt vom Chorionepithel, es umgibt die Zotten bis in die feinsten Verzweigungen. Die Epithellage ist einschichtig, aber ungleichmässig hoch, indem die doppelkernigen Zellen über das Epithelniveau emporragen. Diese doppelkernigen Zellen kommen unzusammenhängend im Epithel vor; sie entsprechen dem Grundepithel, während die übrigen Zellen samt der sie überziehenden Plasmaschicht als Syncytium gedeutet werden. Die Lokalisation des Fettes betreffend sagt Lehmann, dass es sich in Gestalt von staubförmigen, kleinscholligen, gelbrot gefärbten, fein verteilten Massen innerhalb des Protoplasmas des Epithels der Placenta materna vorfindet. (Ponceau-Färbung nach Herxheimer.)

Die Ergebnisse der Arbeit von Strasser 1926 stimmen mit denen der Voruntersucher überein.

2. Eigene Untersuchungen am normalen Plazentom.

Meine Untersuchungen beziehen sich auf ein Plazentom, stammend von einer ca. 7jährigen Kuh, die mit 39 Wochen Trächtigkeit wegen Kaltbrändigkeit und Tuberkulose geschlachtet wurde. Da meine Befunde sich mit denen von Andresen 1927 im wesentlichen decken, benütze ich im folgenden die von diesem Autor gegebene halbschematische Abbildung, die ich durch Einziehung der von mir besonders geschilderten Zonen ergänzt habe.

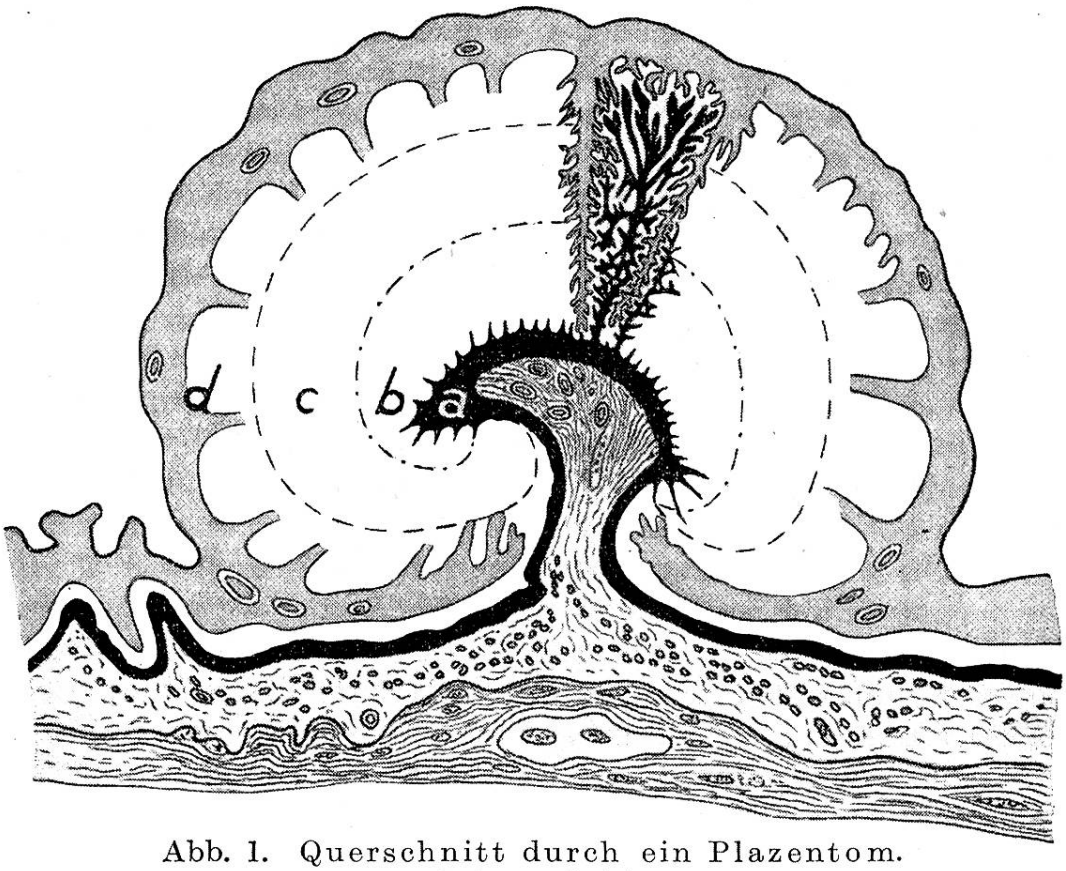

Abb. 1. Querschnitt durch ein Plazentom.
(schematisch)
ergänzt nach Andresen (1927).
a Subepitheliale Schicht, dunkelrote Zone. — b Wachstumszone, gestreifte Zone. — c Umwandlungszone, dunkelrote Zone. d Rückbildungszone, gelbe Zone.

Es zeigt dasselbe fleischfarbenes Aussehen. Auf der Querschnittfläche senkrecht zur Längsachse ist die Insertionsstelle des Plazentomes weiss-bläulich, darauf folgt eine ca. 1 mm breite dunkelrote Zone (a), dann ein ca. 2 cm breites helleres Gebiet (b), das sich durch Radiärstreifung auszeichnet. Dieser legt sich wieder ein nach gleicher Breite zählendes Band von dunkelroter Farbe an (c) und endlich eine ½ bis 5 mm dicke Randzone, die

dunkelbraun bis gelb erscheint (d); ihr liegen die fötalen Teile des Plazentomes an.

Das Präparat war in Kaiserling-Lösung aufbewahrt. Aus dem Plazentom wurde senkrecht auf der Längsachse eine Querschnitt-Scheibe von 5 mm Breite herausgeschnitten, aus ihr zwei Radiärprismen entnommen und von diesen Längsschnitte untersucht. Die Einbettung geschah in Paraffin; an Färbemethoden kamen die Hämalaun-Eosin-Färbung, die Bindegewebs-Färbung nach van Gieson und die Elastin-Färbung nach Weigert zur Anwendung.

Maternaler Teil des Plazentomes.

Die an den Plazentomstiel anschliessende zentrale Partie des Plazentomes wird durch sehr lockeres und zellarmes Bindegewebe gebildet. Die Fasern sind zart, manchmal zu kleinen Bündeln vereinigt, unregelmässig gewellt, so dass sie sich teilweise miteinander zu maschigen Anordnungen verflechten. Die Hauptrichtung der Fasern entspricht der Längsachse des Plazentomstieles; diese Erscheinung tritt besonders deutlich hervor weiter fötalwärts, wo die Bindegewebsfasern sich zu kräftigen kleinwelligen Bündeln zusammenlegen. Die Zahl der zelligen Elemente nimmt fötalwärts zu. Basal sind die Kerne mehr rundlich, fötalwärts mehr langgezogen.

Die Blutgefässe sind in der Plazentombasis reichlich vorhanden, indessen habe ich nicht regelmässig am Ursprung der Zottenstämme ein Gefäss feststellen können. Lehmann spricht ferner von Gefässen, die durch Bindegewebe gestützt werden, und hält sie für Kapillaren. Demgegenüber habe ich feststellen können, dass nicht sämtliche derart gestützten Gefässe nur Endothel als eigene Wandung besitzen. Bei Anwendung der van Gieson'schen Färbung beobachtet man an einem Teil dieser Gefässe, dass die spezifisch gefärbten Elemente nicht bis an das Endothel reichen, sondern einen Saum übrig lassen, der aus glatten Muskelfasern besteht. Es handelt sich um Arterien und Venen, erstere besitzen zirkuläre Muskelfaserbündel, letztere weisen ausserdem längsverlaufende glatte Muskelfasern auf. (Ellenberger und v. Schumacher, Lehrbuch der Histologie 1914, S. 131.) Elastische Fasern sind in den Kapillarwänden keine vorhanden, in den Arterien sind Elastica interna und Adventitia gut damit besetzt, während sich in den Venen die elastischen Fasern fast ganz auf die Adventitia beschränken.

An die Plazentombasis schliessen sich die Septenstämme an, die in wechselnder Breite fötalwärts ziehen. Sie sind unter-

einander durch ein reiches Balkennetz verbunden, so dass wie Lehmann es beschreibt, ein festgeschlossenes Maschennetz entsteht, in dessen Lichtungen die analogen Hauptstämme der Placenta foetalis verlaufen; die äussersten maternen Trabekel ragen frei in die zwischen maternalem und fötalem Gewebe vorhandenen Zwischenräume hinein. Das Bindegewebe der maternalen Trabekel ist dicht, die Faserbündel weisen besonders in den Hauptstämmen alle möglichen Richtungen auf, sich überkreuzend und umschlingend. In den schmalen Trabekeln sind die Fasern auch gewellt, sie verlaufen aber in der Trabekelrichtung.

An Zellen sind in den Haupttrabekeln fast nur spindelförmige in grosser Zahl vertreten, ab und zu ist ein Lymphozyt darunter; in den schmalen Trabekeln ist die Zahl der Zellen bedeutender, indem in das etwas weniger straffe Gewebe noch rundliche grosskernige Zellen eingelagert sind.

Das Epithel ist einschichtig, zum Teil aus kubischen Zellen bestehend, deren Kern fast den ganzen Zell-Leib ausfüllt und ein körnchenartig verteiltes Chromatin besitzt. An andern Stellen ist es so abgeplattet, dass die Kerne längsoval bis schlank spindelförmig sind; stellenweise finden sich Epitheldefekte.

Die Beobachtung Pomayers betreffend das Vorkommen von Zellen mit Doppelkernen ergänzend, finden sich auch im maternalen Epithel solche, sowie auffallend grosse Zellen mit grossen Kernen. Etwelcher Unterschied gegenüber den ihnen ähnlichen, bekannten fötalen ein- und doppelkernigen grossen Zellen besteht darin, dass ihre Kerne die Zelle meist nahezu ausfüllen. Bei diesen Zellen der fötalen Plazenta umgibt ein mehr oder weniger breiter Plasmasaum den oder die grossen Kerne.

Fötaler Teil des Plazentomes.

Die fötusseitige Fläche des Chorion ist von einem kubischen bis schwach zylindrischen, in der Hauptsache einschichtigen Epithel bedeckt; die Zellkerne füllen fast die ganze Zelle aus. Dieses Epithel scheint sich sehr leicht abzulösen, an vielen Schnitten finden sich ausgedehnte Epitheldefekte.

Die Membrana propria ist stark ausgebildet, sie besteht aus ziemlich starken elastischen Fasern. Dicht darunter liegen spindelförmige Bindegewebszellen, die das Bild einer lamellenartigen dünnen Schicht hervorbringen. Darauf folgt lockeres, feinfaseriges Bindegewebe mit spärlichen, spindelförmigen Zellen, das zum Teil gallertartig aufgebaut ist. Weiter uteruswärts

verdichten sich die Fasern stellenweise zu kleinen Bündeln. In diesem Gebiet sind die Blutgefässe reichlich vertreten. Die Kapillaren sind stark erweitert.

Von dieser Zone aus gehen die fötalen Zottenstämme uteruswärts ab. Sie sind an der Basis breit und besitzen jeweils ein grosses schlaffwandiges Gefäss. Der Zotten-Hauptast schickt nach allen Seiten breite und schmale, lange und kurze Nebenäste aus, die die Maschen des mütterlichen Gerüstwerkes ausfüllen. Der bindegewebige Aufbau der fötalen Zotten ist charakterisiert durch feine Fasern mit dazwischenliegenden gallertartigen Bezirken und eingestreuten runden bis schlank spindelförmigen Zellen, sowie Kapillaren von verschiedener Weite.

Das Zottengewebe ist von der Basis an bis in die Zottenenden gallertig und mit feinen bis feinsten Fibrillen durchsetzt. Als Zottenepithel finden wir das uterusseitige Allanto-chorion wieder. Es ist einschichtig und fehlt selbst nicht in den letzten Verzweigungen der Placenta foetalis. Die Zellen selbst sind von verschiedener Grösse, es fallen besonders die erstmals von Pomayer beschriebenen ein- bis mehrkernigen (meist doppelkernigen) Epithelzellen auf, die die übrigen bis um das dreifache an Grösse übertreffen. Sie sind aber nur durch ihr häufiges Vorkommen charakteristisch für die Placenta foetalis, indem sie in jedem Schnitt durch eine Zotte in Mehrzahl vorhanden sind. Es kommen, wie schon erwähnt, auch im maternen Plazentarepithel ähnliche grosse Zellen vor, zum Unterschied von den ersteren sind sie aber vorwiegend einkernig und gering an Zahl.

Zur Entscheidung der Frage, ob ein Syncytium vorhanden ist oder nicht, gestatten meine Präparate nicht, mich bestimmt zu äussern. Dazu sollten Spezialfärbungen zum Nachweis der Zellgrenzen ausgeführt werden. Ausserdem erfordert diese Untersuchung die Herstellung sehr dünner Schnitte, da das Epithel meist abgeplattet ist. Ich habe nur feststellen können, dass ziemlich häufig ein schmaler Plasmasaum über dem Epithel, auch über den prominenten gross- und doppelkernigen Zellen vorhanden ist. Ferner lässt sich dieser Plasmasaum auch an verfetteten Epithelzellen feststellen, bei denen das Fett durch die Behandlung mit Alkohol gelöst wurde. Freilich kommt es aber auch vor, dass die gross- und doppelkernigen Zellen frei über den Epithelsaum emporragen.

Gestützt auf diesen Befund neige ich zu der Annahme, dass stellenweise ein Syncytium vorhanden ist.

Die Kapillaren sind sämtlich mit Erythrozyten stark gefüllt in den fötalen Zotten. Dabei verdrängen sie stellenweise das Epithel, so dass es aussieht, als ob das Kapillarendothel direkt oder nur von einer äusserst dünnen Schicht bedeckt an die Zottenoberfläche grenzen würde.

Eine spezifische Fettfärbung durchzuführen war ich nicht in der Lage, da die Präparate in Kaiserling-Lösung fixiert waren. Ich halte mich an die Befunde, wie sie sich ergeben an Hand der durch die Fixation von Fett befreiten Zellen. Diese finden sich ziemlich häufig sowohl im Epithel, als auch im Innern der Zottenquerschnitte, besonders in der Nähe der Plazentombasis; es lässt sich in spärlicher Menge auch im Epithel der maternen Plazenta feststellen.

B. Pathologische Histologie.

1. Historik.

Bezüglich der Histologie der pathologisch veränderten Plazenta beim Rind berichtet Oeller 1912 über die Befunde bei drei Fällen.

Der erste Fall betraf eine Plazenta, herstammend von einer Kuh mit seuchenhaftem Abortus. Er fand auf den Schnitten, die von Kotyledonen mit eitrigem Belag herrührten, reichliche zellige Infiltration. Chorion und Zotten hatten kein Epithel mehr; die Kerne der Zelltrümmer färbten sich nur schlecht. An Stellen mit besonders starker Infiltration war Nekrose der Zotten aufgetreten. Ferner kam es zu einer partiellen Verkalkung der abgestossenen Massen.

Im zweiten Fall war das Chorion laeve rauh, wie mit Sand bestreut. Der mikroskopische Befund deckt sich mit Fall 1, jedoch fehlten die Verkalkungserscheinungen.

Im dritten Fall beschreibt er die Plazenta, stammend von einer Kuh, die eine Woche zu früh gekalbt hatte und bei der die Eihäute manuell gelöst werden mussten. Die Eihaut war von einer feinen Kalkkruste überzogen. Das Innere des Gewebes ist überall frei von Kalk, dafür ist das gesamte Epithel durch die erwähnte Kalkkruste ersetzt. Im Kalk sind noch Kernreste sichtbar. Im Zottengebiet findet sich zellige Infiltration.

Das histologische Bild ergibt: Zottennekrose, zellige Infiltration, fibrinoide mit Verkalkung der Plazenta einhergehende Degeneration.

Die Oellerschen Untersuchungen beschreiben die Verände-

rungen der maternalen und der fötalen Plazenta nicht gesondert, so dass für uns aus seinen Untersuchungen in der Hauptsache nur die Feststellungen der Verkalkungserscheinungen verwertet werden kann.

Die Diagnose kann daher lauten: Placentitis materna et foetalis fibrinosa und die Zeit der Infektion ist ante partum anzunehmen.

Die Infektion muss lange vor der Geburt stattgefunden haben, was besonders belegt wird durch die Verkalkungserscheinungen (Williams The Corn. Vet. Vol. 14 S. 315—372), sowie durch die starke Ausbreitung der geschilderten Veränderungen.

Pomayer hat verschiedene Altersstadien retinierter Eihäute untersucht.

Das 1. Präparat stammt von einer Kuh, die wegen Uterusriss 24 Stunden post partum geschlachtet wurde. Das Kalb war normal ausgetragen.

Die Verbindung zwischen Eihaut und Karunkel ist mässig zäh. Die maternen Epithelien sind teilweise noch gut erhalten. Das materne Stroma ist bedeutend verbreitert. Die Zellkerne der Bindegewebszellen sind meist langspindelig, teilweise sind die Kerne zerstört. Die runden Bindegewebszellen wandeln sich in spindelförmige um. Die Leukozyten sind in mässiger Anzahl vorhanden.

Das fötale Stroma ist unverändert.

Das histologische Bild ergibt, dass die pathologischen Veränderungen noch nicht weit gediehen sind. In den maternen Zotten ist seröse Durchtränkung eingetreten, sowie Umwandlung der runden Bindegewebszellen in elliptische und spindelförmige; die Leukozytenansammlung ist noch nicht stark fortgeschritten. Die Entzündung findet sich nur im maternen Gewebe.

Die Diagnose lautet Placentitis materna serosa. Die Infektion fand intra oder post partum statt.

Das 2. Präparat gehörte einer Kuh an, die 6 Tage nach dem gegen Ende der Trächtigkeit erfolgten Abortus traumatischen Ursprungs geschlachtet worden war und bei der die Eihäute zurückgehalten wurden. Klinisch wurde jauchige Endometritis und starke Retentio secundinarum festgestellt. Die Präparatentnahme erfolgte am 6. Tage post partum.

Das materne Stroma ist ungeheuer verbreitert; die Fasern sind sehr vermehrt und starr und enthalten wenig Zellelemente.

Das Endothel mancher Kapillaren ist kubisch, viele grössere Gefässe enthalten Thromben. Die maternalen Zotten sind grösstenteils zu einer schwach färbbaren strukturlosen Substanz umgewandelt. Im Chorion und in den Zotten fand Pomayer Streptokokken in grosser Menge, aber nur bis an die Basis des Plazentomes. In der Nachbarschaft des Leukozytenwalles findet sich junges Bindegewebe, das durch die vorgeschobenen Leukozytenhaufen gebildet worden ist.

Das fötale Zottenstroma ist nekrotisch.

Das histologische Bild zeigt seröse Durchtränkung und entzündliche bindegewebige Proliferation in den maternen Zotten, Schwellung des Kapillarendothels, Thrombosierung grösserer Gefässe, wallartige Leukozyteninfiltration im maternalen Zottengewebe. Nekrose des fötalen Zottenstroma.

Die Diagnose lautet auf Placentitis materna serosa. Die Infektion fand post partum statt.

Das 3. Präparat entstammt einer am 8. Tage post partum geschlachteten Kuh, die einige Tage vor Ablauf der normalen Tragezeit gekalbt hatte. Die Präparate wurden am 8. Tage post partum entnommen. Fötale und materne Plazenta bilden ein engverbundenes Ganzes. Die Zellen der fötalen Zotten sind zerfallen, das Gallertstroma ist zu einer homogenen Masse umgewandelt. Zwischen maternem und fötalem Gewebe ist nirgends eine Zwischensubstanz festzustellen. Das Septennetz der maternen Kotyledonen besteht nunmehr aus einem starren Gerüst von fibrösem Bindegewebe, das sehr breit ist und Zellen mit unregelmässig geformten Kernen in spärlicher Anzahl enthält.

Dieser Fall stellt die weitere Entwicklung von Fall 2 dar; die entzündlichen Veränderungen im maternen Stroma sind bedeutend weiter gediehen, sowie die Nekrose der fötalen Zotten.

Die Diagnose lautet auf Placentitis materna serosa. Die Infektion fand post partum statt.

Lehmann 1922 untersuchte 3 Fälle.

1. Fall. Die Kuh hatte einige Wochen vor der Geburt kurze Zeit das Futter versagt und mehreremal heftig gedrängt. Diese Erscheinungen hörten aber bald auf. Zur normalen Zeit erfolgte die Geburt eines emphysematösen Kalbes. In der Folge entstand eine Retentio secundinarum. Die Schlachtung und die Präparatentnahme erfolgten zwei Tage post partum.

Makroskopisch fällt an dem Durchschnitt durch ein Plazentom eine weisse Streifung auf; die Placenta materna ist purpurrot

bis schwarzrot und mit zundrigen grauen Herden durchsetzt. Mikroskopisch sticht eine ungeheure Gefässerweiterung hervor in den maternen Zotten, sowie am Plazentomfuss. Verschiedene Venen sind thrombosiert. Das Bindegewebe der Plazentombasis ist grobfaserig, enthält diffuse und herdförmige Zellinfiltrationen, ebenso die Umgebung der Gefässe. In den maternen Zotten hat sich das Bindegewebe verdichtet und verbreitert. Eine starke Blutfülle gibt dem maternen Zottenwerk das Gepräge; dazwischen finden sich einzelne Zotten mit dichtem und zellreichem Bindegewebe, hier ist das Epithel überall verschwunden; die Kapillaren sind kaum noch festzustellen. Die infiltrierten Zotten sind schon in Zerfall begriffen. Auf den maternen Zotten und im Innern derselben findet sich Fibrin als feines Netzwerk. Es findet sich auch in den Gefässen, die epithellos geworden sind.

Das Allantoisepithel der Placenta foetalis fehlt; unmittelbar darunter folgt eine dichte Faserschicht, darauf Lymphspalten und Blutgefässe und endlich das Stroma des Chorion, welch letzteres aufgebaut wird durch spärliche feine Bindegewebsfasern, die von kleinen spindel- und sichelförmigen Zellen begleitet sind. Das Chorionepithel ist zerstört; darauf angelagert findet man Zelltrümmer, Fibrin und Erythrozyten, desgleichen im Raum zwischen Placenta materna und Placenta foetalis in Verbindung mit Kalkschollen. Die fötalen Zottenstämme sind ihres Epithels verlustig gegangen, ihr Stroma ist dichter geworden.

Die maternen und die fötalen Zotten sind verklebt mit Zelldetritus, Fibrin und Blut. Die letzten Verzweigungen sind nur noch an den doppelkernigen Zellen zu erkennen. Kalk ist auch hier vorhanden. Fett ist sowohl in der maternalen als auch in der fötalen Plazenta festzustellen, besonders in den zerfallenden fötalen Epithelien.

Das histologische Bild ergibt seröse und fibrinöse Durchtränkung und Hyperämie der maternen Zotten, Vermehrung der Bindegewebszellen, herdförmige und diffuse Leukozyteninfiltration.

Bindegewebige Wucherung im fötalen Stroma.

Die Diagnose lautet auf Placentitis materna et foetalis serofibrinosa.

Die Zeit der Infektion liegt ante partum.

2. Fall. Näherer Vorbericht fehlt. Das Präparat stammt aus dem Schlachthof von einer frisch gekalbt habenden Kuh.

Das Alter der Retentio bei diesem zweiten Fall ist auf 3—4 Tage anzuschlagen, da die Zervix bei der Schlachtung des Tieres noch für vier Finger passierbar war.

Auf dem Querschnitt einer Karunkel ist die Peripherie dunkel- bis schwarzrot, das Zentrum ist mehr grau.

Die Uterusschleimhaut zeigt starke Lymphozyteninfiltration und entbehrt des Epithels. Ein Teil der Gefässe ist thrombosiert, die übrigen weisen gestautes Blut auf. Der Plazentomfuss besteht aus ziemlich dichtem Bindegewebe mit sichelförmigen Zellen. Das Stroma der Placenta materna ist überall stark verbreitert durch dichtes Bindegewebe, besonders peripher. Das materne Epithel fehlt fast durchweg.

Die Placenta foetalis besitzt nur schwaches Färbevermögen, das Epithel ist abgestossen, am stärksten in den Hauptstämmen. Das ist noch erkennbar durch die doppelkernigen Zellen.

Das maternale Stroma enthält wenig Fett, dagegen findet es sich im maternalen und im fötalen Epithel.

Das histologische Bild zeigt in der Placenta materna wallartige Rundzellinfiltration, besonders an ihrer Basis. Die Gefässe sind stark erweitert, andere thrombosiert. Seröse Durchtränkung der bindegewebig gewucherten maternen Zotten. Die Uteruswand ist von Lymphozyten infiltriert.

Die Placenta foetalis ist nekrotisch. Der Entzündungsprozess ist seröser und proliferativer Natur.

Die Diagnose lautet Placentitis materna serosa.

Die Infektion fand post partum statt.

Von dem 3. Fall kommen zwei Präparate zur Beschreibung, wobei das zweite Präparat 24 Stunden nach dem ersten entnommen wurde.

Das Tier hatte 14 Tage über die Zeit getragen, dann 2 Tage lang Wehen gehabt bei geschlossener Zervix. Am 3. Tage wurden zwei tote Kälber entwickelt; gleichzeitig war Inappetenz eingetreten. Dabei war die Kuh schon sehr schwach und hatte Durchfall. Das eine Präparat wurde nun entnommen, das andere 24 Stunden später, kurz nach dem Tode des Tieres.

Am 1. Präparat ist vor allem auffallend die bedeutende Bindegewebsneubildung, geringe Zellinfiltration und die Gefässarmut der Placenta materna. Die Verbreiterung der maternen Septen ist am stärksten an der Peripherie der maternen Kotyledone; hier sind die fötalen Zotten am stärksten eingeengt, desgleichen ist die zellige Infiltration auch stärker als anderswo. Das Epithel ist abgestossen.

Die Placenta foetalis weist ihre grössten Veränderungen an ihrem Ursprung auf. Dieser Bezirk fällt örtlich zusammen mit dem am stärksten veränderten Teil der Placenta materna. Die fötalen Zottenstämme sind an ihrer Basis stark verbreitert, die enorm vermehrten Fibrillen reichen bis in die feinsten Verzweigungen. In den fötalen Zotten hat der Zerfall einhergehend mit Vakuolenbildung eingesetzt. Fibrin ist in Knäueln vorhanden. Fötale und maternale Plazenta sind stark mit Fett durchsetzt.

Das 24 Stunden ältere 2. Präparat unterscheidet sich vom vorigen dadurch, dass die Vakuolenbildung im homogen gewordenen fötalen Stroma zugenommen hat, sowie die zellige Infiltration in der Placenta materna.

Histologisches Bild.

Die maternen Septen sind stark serös durchtränkt, an der Basis unter Bindegewebsneubildung. Gefässe und Leukozyten sind spärlich vorhanden. Die fötalen Zottenstämme sind serös durchtränkt und stark verbreitert, namentlich an der Basis, wo auch die Zahl der Fibrillen vermehrt ist. Die fötalen Zottenspitzen weisen Nekrose und Fibrineinlagerung auf.

Diagnose. Placentitis materna et foetalis sero-fibrinosa.

Die Infektion ist ante partum eingetreten.

Williams und Mitarbeiter fanden als Hauptveränderung der Eihäute Nekrose (superfizielle Koagulationsnekrose) ganzer Zottengruppen, einzelner Zotten oder auch nur deren Spitzen. Die Zone zwischen lebendem und nekrotischem Gewebe ist mit polynukleären Leukozyten ausgefüllt. Die Blutgefässe sind obliteriert.

Es handelt sich nach Williams um diphtherische oder diphtheroide Plazentitis und Chorionitis.

Ferner fand dieser Autor Ödem des Chorion, Arteriitis obliterans, Aneurismen, Kongestion der Zotten, am Amnion papillomartige Neubildungen mit deutlicher Verhornung, sodann Hämorrhagien zwischen den Zotten, mit Blut überfüllte Gefässe in den Zotten; weiterhin Arteriitis proliferans mit Wucherung der Intima und hyaliner Degeneration der Muscularis und der Adventitia.

Gellmann 1926 untersuchte die Erkrankungsmöglichkeiten der Plazentome des Rindes. An Anomalien der Plazentome fand er:

1. Degenerationen verschiedener Natur,
2. Blutungen,
3. Atrophie,
4. Hypertrophie,
5. Ödem,
6. Entzündungen infektiöser und nicht infektiöser Natur,
7. Zystenartige Gebilde,
8. Geschwülste,
9. Verkalkung der Karunkel.

Als Folgen dieser Anomalien können auftreten:

1. Abortus,
2. Frühgeburt,
3. Zurückhalten der Nachgeburt,
4. Entzündung der Gebärmutter,
5. Schwache Entwicklung des Kalbes,
6. Puerperale Septikämie,
7. Sterilität.

2. Eigene Untersuchungen am pathologisch veränderten Plazentom.

1. Präparat (manuell abgelöste Eihaut).

Die Eihaut stammt von einer braunen, ca. 4 Jahre alten Kuh, die fünf Tage zu früh gekalbt hatte. Das Kalb hatte eine Missbildung am Kopf und ging nach zwei Tagen ein. Die Eihäute mussten manuell gelöst werden. Ein Teil der Kotyledonen ist normal braunrot, die übrigen aber sind braungelb und besitzen lange Zotten mit gelben Auflagerungen. Die Eihäute sind stark ödematös, bis zu 1 cm dick. Die uterusseitige Fläche der Kotyledonen ist gelb bis braun, zerfetzt und durchfurcht, morsch und zunderartig.

Da die Präparate von einer abgelösten Eihaut stammen, entzieht sich ein Teil der maternalen Plazenta der Untersuchung. Von dieser sind nur noch die Überreste der Zottenenden vorhanden, die eingeschlossen zwischen den Füssen der fötalen Zottenstämme liegen. Maternales Gewebe findet sich ferner auch den fötalen Zotten entlang, wo es durch fötales Maschenwerk festgehalten wird. Im Zentrum der fötalen Plazentarstelle ist die Ablösung nahezu ohne Verlust von mütterlicher Substanz vor sich gegangen, an dem Plazentomrand ergibt sich folgendes Bild:

Das maternale Gewebe präsentiert sich als eine Zellmasse ohne gewebartigen Zusammenhang von Zottenform. Eine be-

stimmte Struktur lässt sich nicht feststellen, vielmehr sieht es aus, als ob eine Pressung stattgefunden hätte. Die Zellgrenzen sind verwischt, das Plasma zeigt wenig Farbaufnahmevermögen. Die staubförmig aufgeteilten Zellkerne haben gute Färbbarkeit bewahrt . Eine Unterscheidung zwischen Epithel und Stroma ist nicht möglich. Das maternale Stroma ist eine strukturlose Zellmasse ohne gewebartigen Zusammenhang, also total nekrotisch.

Placenta foetalis. An wenigen Stellen sind noch Teile der Allantois vorhanden, die aber nur chorionseitig von Epithel bedeckt sind. Das Stroma besteht aus einem feinfaserigen, nahezu zellfreien Gewebe von gallertigem Charakter. Das vorhandene Epithel ist kubisch und einschichtig.

Das Chorion ist stellenweise ganz erhalten. Es lassen sich daran drei Schichten unterscheiden. Von der fötusseitigen Fläche herkommend, findet sich unter dem Epithel eine ca. $^1/_{20}$ der totalen Breite des Chorion einnehmende Schicht, bestehend aus feinsten Bindegewebsfasern, die zu einer kompakten Struktur verflochten sind. Die mittlere Schicht nimmt die halbe Breite ein; sie baut sich auf aus äusserst zarten Fasern, die sehr locker verflochten sind. In den Maschen zerstreut liegen wenig polymorphkernige Leukozyten. Die innere Schicht, die sich in den fötalen Zottenstämmen fortsetzt, ist gekennzeichnet durch stärkeren Faserreichtum und grössere Fasern, durch bedeutende zellige Einlagerungen. Sie ist die ausschliessliche Trägerin der Blutgefässe. Die Stromazellen gehören zum grössten Teil dem spindelförmigen und elliptischen Typus an, der kleinere Teil sind Leukozyten. In den Zottenstämmen werden die Fasern wieder spärlicher gegen die Spitzen, sehr feinfaserig und spärlich in den Zottenendigungen. Die Form der Zotten ist in ihrer ganzen Ausdehnung gut erhalten, nicht zuletzt infolge der starken Füllung der Kapillaren mit Blut. Die Blutgefässe sind strotzend voll von roten Blutkörperchen vom Chorion an bis an die Zottenenden. Die Wände der mehrschichtigen Blutgefässe sind zum grossen Teil intakt, nur einige zeigen Schrumpfung der Myofibrillen. Die Zottenkapillaren sind um das Dreifache ihres Querschnittes gedehnt; ihr Durchmesser erreicht denjenigen der Zottenepithelschicht, der sie eng anliegen und manchmal sogar überdecken. Viele dieser Gefässquerschnitte sind defekt; in deren Umgebung liegen grosse Mengen roter Blutkörperchen, sowohl innerhalb als ausserhalb der Zotten.

Schnitt aus Präparat 1.



a fötale Blutgefässe, überfüllt. — b fötales Stroma. — c Blutgefäss geborsten. — d maternales Stroma. — e fötale Epithelzelle. — f maternal Epithelzelle.

Histologisches Bild.

Nekrose der Placenta materna. An der fötalen Eihaut findet sich Chorionödem, das Stroma ist bindegewebig umgewandelt, ferner sind starke Hyperämie, thrombosierte Gefässe, Extravasate infolge defekter Zottengefässe in grosser Ausdehnung in den fötalen Zotten vorhanden.

Diagnose. Placentitis foetalis und Nekrose der Placenta materna.

Infektion ante partum.

2. Präparat (Plazentom).

Das zweite Präparat stammt von einer Zwillingsfrühgeburt aus der 34. Trächtigkeitswoche. Das erste Kalb wurde am 25., das zweite am 26. März 1924 geboren. Die Schlachtung erfolgte am 28. ds. Mts. wegen Retentio secundinarum.

Die Uteruswand hat eine Dicke, die von 8—12 mm variiert; ihre Schichten sind stark aufgelockert, namentlich die Mucosa und die Muscularis. Die Schleimhaut ist etwas gequollen. Eihaut und Karunkel sind ohne grosse Mühe voneinander lösbar, wobei gelbe bis 1 cm lange Zotten aus den Karunkeln gezogen werden können. Die blossgelegte Karunkel besitzt orange-rötliche Farbe mit gelben Punkten und eingelagerten Blutgerinseln.

Placenta materna. Im Plazentomfuss findet sich ein faser- und zellreiches Bindegewebe. Die Einlagerung von Zwischensubstanz ist unregelmässig, an einzelnen Stellen überwiegt diese, anderorts die Fasern. Die Zellen sind in allen möglichen Formen vertreten, von der schlanken Spindel bis zur Kugelform. Die Kerne sind gross und chromatinarm. Das Stroma erscheint zunehmend zerklüftet gegen die Zottenenden, während es am Ursprung mehr körnelig zerfallen ist samt den Zellkernen in diesem Gebiet. Das Epithel ist sehr variabel in bezug auf seine Höhe; zum grössten Teil ist es so abgeflacht, dass seine Zellen als schlanke Spindeln erscheinen, nur ein kleiner Teil ist kubisch. An den Zottenenden ist es auch abgehoben oder abgestossen entsprechend der Zerstörung des Stromas.

Was das Massenverhältnis zwischen maternalem und fötalem Gewebe angeht, so überwiegen am Ursprung der maternen Zotten diese um das Zwei- bis Mehrfache über den Durchmesser der fötalen Zotten, während weiter chorionwärts die beiden Zottenarten ungefähr gleiche Ausdehnung besitzen.

Von den Blutgefässen, die in die Karunkel ziehen, nehmen einzelne $1/4$ bis $1/5$ des Zottendurchmessers ein. Sie enthalten etwas Blut, stellenweise auch feine Fibrinnetze, sowie mononukleäre Leukozyten. Die Endothelschicht ist noch vorhanden, vielfach mit einer Schicht roter Blutkörperchen besetzt; da und dort aber auch in toto abgelöst. Die Muscularis der grösseren Gefässe ist zum Teil schollig verändert.

Placenta foetalis. Das Stroma des Chorion bildet sich aus Bindegewebfasern aller Grössen, vorherrschend sind die feinen und feinsten Fasern; sie sind sämtliche gewellt, unter dem Chorionepithel verlaufen sie der Oberfläche parallel. Zwischen dem lockeren Fasergewirr liegt eine gallertige Substanz, die un-

gleichmässiges Farbaufnahmevermögen zeigt. Darin eingestreut sind in wechselnder Menge die spindelförmigen bis ovoiden Zellen. In den fötalen Zotten verlaufen sämtliche Fasern in der Längsrichtung der Zotten, die Zwischensubstanz ist aber geschrumpft. Gegen die Zottenenden werden die Zellen immer spärlicher und ihre Kerne entbehren der Färbbarkeit.

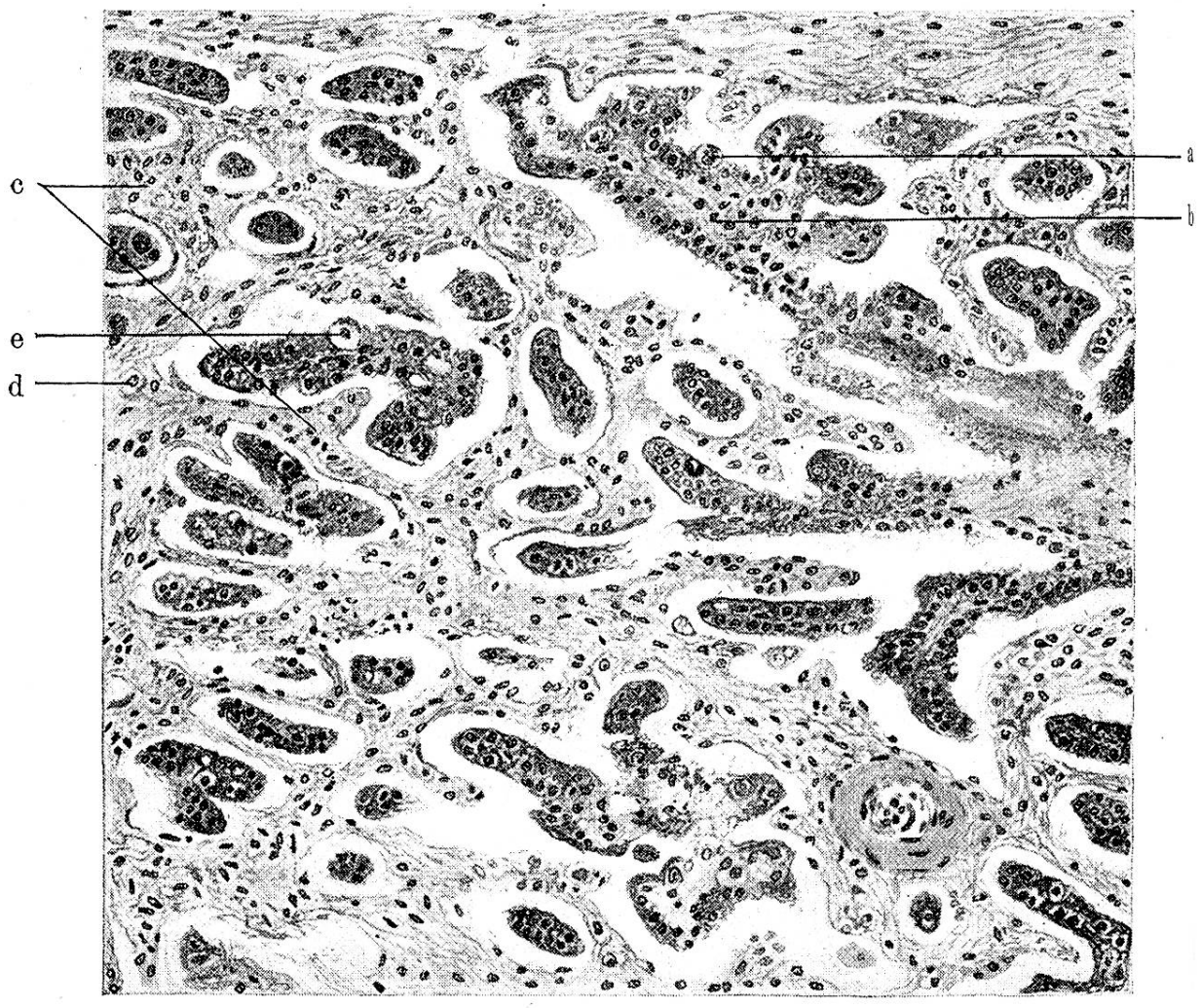

Schnitt durch Präparat 2. 0 0,2 mm.

a doppelkernige fötale Epithelzelle. — b fötales Stroma. — c maternales Stroma. — d grosse, einkernige, maternale Epithelzelle. — e grosse, einkernige, fötale Epithelzelle.

Das Chorionepithel ist nirgends mehr zu sehen, dagegen ist die epitheliale Bekleidung der Zotten, allerdings mit Lücken, in denen manchmal noch die Begrenzung und schattenhafte Kernreste festzustellen sind, vorhanden. Sämtliche fötalen

Zotten sind kleiner als der für sie vorhandene Raum zwischen den Septen des Karunkels, die Schrumpfung beträgt ungefähr die Höhe der fötalen Epithelzellen. Das Stroma der fötalen Zotten besteht zumeist aus einer körnigen Masse, anderorts aus wenigen Fasern mit eingestreuten Zellen.

Die Blutgefässe sind kollabiert und leer. Das Endothel fehlt oder ist zerrissen, die Muskularis ist geschrumpft oder erweist sich nur noch als ein Ring einer homogen aussehenden Masse.

Histologisches Bild.

Seröse Durchtränkung der Uteruswand. Das Stroma der maternalen Zotten ist nicht gewuchert, aber serös durchtränkt. Die Blutgefässe enthalten wenig Blut, dagegen Fibrin und Leukozyten. Degeneration der Gefässwände.

Fötales Stroma degenerativ verändert, Blutgefässe kollabiert, Wandungen entartet.

Diagnose. Placentitis materna serosa. Das Hauptgewicht der pathologischen Veränderungen liegt hier offenbar primär in der Gebärmutter und erst sekundär in der Placenta materna. An der Placenta foetalis fehlen jegliche reaktive Veränderungen.

Der Entzündungsprozess ist ganz seröser Natur; offenbar handelte es sich um ein sehr heftiges Bakteriengift, die Leukozyten sind noch gar nicht vorhanden. Die Infektion hat sehr wahrscheinlich erst post partum stattgefunden.

Das 3. Präparat (abgelöste Eihaut) stammt von einer zehnjährigen braunen Kuh, die nach 41 Wochen Trächtigkeit gekalbt hatte. 7 Tage nach der Geburt wurden die Eihäute abgelöst, da sich Allgemeinstörungen eingestellt hatten. Nach Entfernung der Eihäute waren die maternalen Karunkeln nur noch walnussgross, so dass der grösste Teil der Karunkeln mitabgelöst wurde.

Diese Eihaut ist sehr dünnhäutig, das Chorion laeve ist nur 1 mm dick. Schon makroskopisch gewinnt man den Eindruck, dass an der abgelösten Plazentarstelle ein Gewebe anderer Struktur als der Eihaut vorhanden sein muss. Sie ist stark zerklüftet, von gelber bis brauner Farbe. Trotzdem es sich um eine abgelöste Eihaut handelt, wird doch ein guter Teil materner Plazenta zur Beschreibung gelangen, da, wie die Anamnese besagt, die Karunkeln mitabgelöst worden sind.

Placenta materna. Anschliessend an die Ablösungsstelle besteht das maternale Stroma aus lockerem, maschigem Bindegewebe mit vorwiegend rundlichen bis ovoiden Zellen. Die Fa-

sern überwiegen bedeutend gegenüber der Zwischensubstanz, an einzelnen Stellen fehlt sie ganz, wobei die Fibrillen vakuolenartige Hohlräume mit Kernresten einschliessen, die als fettig entartete Bindegewebszellen anzusprechen sind. Diese Zotten der Placenta materna nehmen den grösseren Raum ein als diejenigen der Placenta foetalis. Fötalwärts mehren sich die spindelförmigen Zellen im Stroma der Placenta materna; diese bilden sich zu kompakten Bindegewebszügen, die sich je weiter fötalwärts um so mehr verbreitern. Man gewinnt den Eindruck, dass die fötalen Zotten von den maternalen zusammengedrückt werden.

Das Epithel fehlt, Trümmer davon sind noch vorhanden. Im Ablösungsgebiet und dessen Umgebung bemerkt man stark erweiterte und mit Blut angefüllte Kapillaren, die zum Teil intakt, zum andern Teil aber auch geborsten sind. Damit stehen die Blutextravasate in Zusammenhang, die sich in diesem Bezirk zerstreut finden. Weiter fötalwärts sind die Blutgefässe leer oder enthalten fein geflochtenes Fibrin und wenig Leukozyten. Die Gefässwände bestehen entweder nur noch aus einer defekten Endothellage, oder, wenn noch Myofibrillen vorhanden sind, entbehren sie der Kerne und sind geschrumpft. Alle haben das eine gemeinsam, dass sie nicht kollabiert, sondern mit Fibringeflechten gefüllt sind, die in die Gefässwand übergehen. Im Nachbargebiet der Ablösungsstelle sind die maternen Kapillaren um das 4—6fache ihres normalen Lumens erweitert und mit roten Blutkörperchen angefüllt; in ihrer Umgebung liegen Blutextravasate im maternalen Gewebe. In den maternen Zotten bestehen Leukozytenansammlungen, die sich in der Regel den fötalen Zotten entlang und um ihre Ausläufer gruppieren. Sie setzen sich zum grössten Teil aus rundkernigen, zum kleinen Teil aus gelapptkernigen zusammen.

Placenta foetalis. Das Stroma des Chorion verzeichnet keine Verbreiterung, aber eine überaus derbe Textur, die Bindegewebsfasern sind zu starken Bündeln vereinigt, die eng aneinandergepresst sind. Dazwischen liegen ovoide Bindegewebszellen mit schwach gefärbten Kernen. Das Stroma der fötalen Zotten verändert sich in ihrem Verlauf dahin, dass gewellte, scharf begrenzte Einzelfasern auftreten mit wenigen, aber deutlich gefärbten Kernen. Weiter uteruswärts werden diese Fasern immer zarter. In den Endkolben der fötalen Zotten aber gewahrt man zusammengedrückte Trümmermassen von Zell-Leibern, sowie Kerntrümmer verschiedener Form und Grösse. Das

Epithel der fötalen Zotten ist nur an vereinzelten Stellen noch zu erkennen, zum Teil ist es abgelöst und liegt im Raum zwischen maternaler und fötaler Plazenta. Die Blutgefässe im Chorion sind leer, zum Teil kollabiert. Die Intima ist in einzelnen Gefässen erhalten, aber wie nach dem Lumen aufgefranst, in andern dagegen abgelöst und als körnige Masse im Lumen liegend. Die elastischen Fasern der Gefässwände sind sehr gut erhalten, die Muskulatur erscheint schollig zerfallen. In einem Längsschnitt durch ein Gefäss beobachtet man speziell homogene Struktur mit geringer Färbbarkeit, sowie aufgequellte Intima mit gelapptkernigen Leukozyten im Lumen, randständig und in der Wand. In den Venen ist die Intima besser erhalten, die Adventitia zeigt dagegen homogenes Gepräge, deren eingelagerte elastische Fasern nur schattenhaft angedeutet sind.

Die fötalen Zottenäste sind grossenteils von einem Leukozytenwall eingesäumt, der sich zur Hauptsache aus rundkernigen, zum kleinen Teil aus gelapptkernigen Leukozyten zusammensetzt. Letztere füllen die lockeren maternalen Zottenäste, die die fötalen Zottenäste umgeben. Das von den Leukozyten eingeschlossene fötale Gewebe zeigt gute Färbbarkeit, erscheint anliegend am Chorion als schollige Masse mit Kernfragmenten; in der Nähe des Leukozytenwalles ist das Zottenstroma strukturlos.

Histologisches Bild.

Das Basalgebiet der Placenta materna ist wenig verändert, während ihre Septen peripher stark serös durchtränkt und gewuchert und starr geworden sind. Basale Kapillarhyperämie, geborstene Blutgefässe infolge Degeneration der Gefässwände, Blutextravasate, Leukozytenwall in Placenta materna den fötalen Zotten entlang.

Das Chorion ist derb (vertrocknet), nicht verbreitert. Die fötalen Zotten sind nekrotisch, die Gefässwände degeneriert.

Die Infektion trat post partum ein.

Diagnose. Placentitis materna serosa et proliferativa.

Die Verbindung zwischen fötalem und maternalem Gewebe ist überall so, dass die beiden Plazentabestandteile schroff aneinanderstossen, wo eine Kontinuität vorhanden zu sein scheint, lässt sich mit der starken Vergrösserung des Leitz-Mikroskopes (Ok. 4, Obj. 7) eine feine Trennungslinie feststellen, und wo auch diese fehlt, vollzieht sich die Verbindung mittelst einer amorphen Plasmamasse, was einer Verklebung infolge Druck gleichkommt. Dass eine Verwachsung nicht besteht, erhellt ferner daraus, dass

die fötalen Endzotten an ihren Rändern viel stärker tingiert sind als im Zentrum, was wohl darauf zurückzuführen ist, dass die Randpartien infolge Pressung durch die gewucherten maternalen Zottenäste zusammengeschoben worden sind.

Um die Untersuchungsergebnisse an den pathologisch veränderten Plazentomen richtig deuten zu können, ist es nötig, sich über die Infektionsmöglichkeiten des graviden Uterus und der Eihäute klar zu werden. Die Resultate der genannten Voruntersucher und die meiner eigenen Untersuchungen ergeben, dass die Infektion, die als Ursache für die Zurückhaltung der Nachgeburt die Hauptrolle spielt, vor, während und nach der Geburt erfolgen kann.

Im folgenden ist eine kurze Diskussion über die Infektionswege, wie sie bisher angenommen wurden, angefügt.

a) Infektion via Eileiter;

b) Infektion via Blut und Durchwanderung der Eihäute;

c) Infektion via Uteruswand vom Darm her;

d) Infektion durch Mikroorganismen, die vorher im ingraviden Uterus avirulent auf der Schleimhaut vegetierten, oder die entweder intra oder post coitum durch die Zervix eingebracht wurden bzw. einwanderten;

e) Infektion der nach der Geburt infolge atonischem Uterus zurückgehaltenen Eihäute.

ad *a)* Dieser Infektionsmodus kommt für die Retentio secundinarum kaum in Betracht, da nicht wohl anzunehmen ist, dass virulente Mikroorganismen in grösserer Menge aus der Bauchhöhle stammend in die Eileiter einwandern können, ohne schon an ihrem Ursprungsort Schaden angerichtet zu haben.

ad *b)* Dieser Weg ist für die Einwanderung von Bakterien des seuchenhaften Verwerfens genugsam bekannt und ist daher auch für andere Mikroorganismen nicht ohne weiteres von der Hand zu weisen.

ad *c)* Bei Darmerkrankungen wird die Darmwand für Bakterien durchlässig, so dass die durch Trächtigkeit gedehnte Uteruswand der Durchwanderung von Bakterien weniger Widerstand als sonst entgegensetzen dürfte. Für die Entstehung der Retentio secundinarum ist diese Möglichkeit jedoch kaum von Bedeutung.

ad *d)* Albrecht fand bei seinen Untersuchungen gravider Schaf- und Rinderuteri nur ca. 10% steril, während die übrigen entweder im Fruchtwasser oder in den Eihüllen oder an beiden Orten Keime aufwiesen. Über die Herkunft dieser Keime, die

schon intra graviditatem vorhanden sind, bestehen mannigfache Vermutungen. Auffallend ist der Umstand, dass die im Uterus gefundenen Bakterien mit denen der Scheide und der Zervix übereinstimmen. Demnach müssen sie entweder schon vordem Deckakt in der Gebärmutter vorhanden gewesen sein, durch den letzteren dahin eingebracht, oder erst während der Trächtigkeit durch die Zervix eingewandert sein. Nach Hofstadt nimmt die Widerstandsfähigkeit der Uterus- und Scheidenschleimhaut während der Trächtigkeit ab, so dass es sehr wohl gedenkbar ist, dass Mikroorganismen, die sonst keine schädigenden Wirkungen auszuüben vermögen, unter diesen besonderen Verhältnissen die Plazenta zur Erkrankung bringen können, wobei die Möglichkeit im Vordergrund steht, dass in den meisten Fällen nur ein Teil der Plazentome erkrankt und der Fötus nicht unbedingt abortiert wird. Die derart erkrankten Plazentome können aber sehr wohl Anlass zu Retentio secundinarum geben.

ad *e)* Über die Ursachen, die nach der Geburt einwirkend zu Retentio secundinarum Anlass geben, äussert sich Pomayer in bestimmter Weise. Er fand, dass die pathologischen Veränderungen, die zur Zurückhaltung der Nachgeburt führen, erst einsetzen, nachdem infolge Versagen der Bauchpresse und der Uterusmuskulatur die den Eihäuten entlang eingewanderten oder durch unreinliche Geburtshilfe eingebrachten Mikroorganismen ihre zu seröser Durchtränkung und bindegewebiger Proliferation Anlass gebende Tätigkeit aufnehmen können.

Zusammenfassung.

A. Normale Histologie des Plazentomes.

Die Beobachtungen der Voruntersucher, insbesondere von Ledermann, Pomayer, Lehmann und Gellmann ergänzend, konnte ich folgendes beobachten:

1. Die durch besondere Bindegewebszüge gestützten Gefässe in der Placenta materna sind nicht durchweg als Kapillaren anzusprechen, sondern es finden sich darunter sowohl Arterien als auch Venen (siehe S. 535).
2. Die grossen ein- und doppelkernigen Zellen finden sich nicht nur im Epithel der Placenta materna, sondern in geringer Anzahl vorwiegend einkernig auch im Epithel der Placenta foetalis (siehe S. 536).
3. Zu der Frage, ob ein Synzytium vorhanden ist oder nicht, kann ich mich auf Grund meiner Untersuchungen nicht entscheidend äussern. Ich neige zur Ansicht, dass der S. 537.

beschriebene Plasmastreifen eine synzytiumartige Bildung darstellt. Meines Erachtens kann diese Frage nur durch Spezialfärbungen zum Nachweis der Zellgrenzen und vermittelst sehr dünner Schnitte gelöst werden.

B. Pathologische Histologie des Plazentomes.

Wenn wir in den vorliegenden Fällen von Retentio secundinarum (Fälle 1, 2 und 3 von Pomayer, Fälle 1, 2 und 3 von Lehmann und Fälle 1, 2 und 3 der eigenen Präparate) die pathologisch-histologischen Verhältnisse nach ihren Haupterscheinungen am Plazentom zusammenfassen, so lassen sich die Veränderungen im wesentlichen

im Stroma der Placenta materna,
im Stroma der Placenta foetalis,
im Verhalten der Leukozyten, in einzelnen Fällen auch
im Füllungsgrad der Blutgefässe feststellen.

Es lassen sich nach diesen Veränderungen zwei Arten von Retentio secundinarum unterscheiden. Die eine Gruppe ist gekennzeichnet durch entzündliche Veränderungen lediglich in der Placenta materna.

Die andere Gruppe weist entzündliche Veränderungen sowohl in der Placenta materna als auch in der Placenta foetalis auf.

Gruppe 1.

(Entzündliche Veränderungen nur in der Placenta materna.)

Sie umfasst von Pomayer Fälle 1, 2 und 3,
von Lehmann Fälle 2,
eigene Fälle 2 und 3.

Die entzündlichen Veränderungen bestehen hier in seröser Durchtränkung mit schwacher bis sehr starker Verbreiterung des maternalen Stroma, Umwandlung der Bindegewebszellen in Fibrillen, in wallartiger und diffuser Leukozytenansammlung, Thrombosierung von Gefässen, Schwellung der Gefässintima, in praller Füllung und Dehnung der Blutgefässe, Zerreissung von Blutgefässen, Epithelabstossung, Fibrinbildung. Die Placenta foetalis ist in frischen Fällen wenig oder nicht verändert. Nach einigen Tagen zeigt sie durchwegs Degenerationserscheinungen, wie Schrumpfung, Nekrose; die Blutgefässe sind leer und kollabiert, ihre Wandungen sind entartet. In einem Fall erschien das Chorion stark bindegewebig ohne Zellvermehrung, indessen beruht diese Erscheinung auf Austrocknung.

Gruppe 2.

(Entzündliche Veränderungen sowohl in der Placenta materna als auch in der Placenta foetalis.)

Sie umfasst von Lehmann Fälle 1 und 3,
eigene Präparate von Fall 1.

Das Stroma der Placenta materna ist verbreitert, zum Teil infolge seröser Durchtränkung, zum andern Teil durch Bindegewebsneubildung. Letztere kann lokalisiert sein wie in Fall 3 von Lehmann. Je nach der Natur des einwirkenden Bakteriengiftes tritt enorme Hyperämie und Leukozyteninfiltration auf, sowie Gefässthrombosen und Einschmelzungen; der Grad dieser Erscheinungen kann von Fall zu Fall stark variieren. Die Placenta foetalis weist in jedem Fall entzündliche Veränderungen auf, sie bestehen in Verbreiterung infolge seröser Durchtränkung, Umwandlung von Bindegewebszellen in Bindegewebsfasern des fötalen Stroma, Chorionödem, Hyperämie der fötalen Gefässe, Degeneration und Berstung der Gefässwände, so dass bedeutende Extravasate im Zottenstroma angetroffen werden; endlich treten Verkalkungserscheinungen auf, die nach Williams auf langsamen Verlauf des Entzündungsprozesses hindeuten. Die erwähnten Erscheinungen der beiden Gruppen sind nicht an jedem einzelnen Plazentom und in jedem Falle samthaft festzustellen, sondern stellen ein Sammelbild dar. In Bezug auf die

Lokalisation der Angriffsstellen der Infektion im Plazentom,
den Zeitpunkt der Infektion und endlich der Konnexverhältnisse

lassen sich folgende Gruppierungen unterscheiden:

Gruppe 1.

(Entzündliche Veränderungen nur in Placenta materna. Infektion post partum.)

Pomayer Fall 2. Die Leukozyteninfiltration ist im maternalen Zottengebiet, an dessen Peripherie lokalisiert. Die seröse Durchtränkung der Placenta materna ist überall gleichmässig stark. Die Uteruswand ist auch erkrankt.

Lehmann Fall 2. Leukozyteninfiltration am stärksten an der Basis des Plazentomes. Uterus ist auch erkrankt. Das Stroma ist überall gleichmässig serös durchtränkt.

Eigener Fall 2. Seröse Durchtränkung in der Uteruswand und in der Basis der Placenta materna. Keine Leukozyteninfiltration.

Eigener Fall 3. Seröse Durchtränkung der Placenta materna an ihrer Peripherie. Wallartige Leukozytenansammlung in der Placenta materna peripher.

In allen vier Fällen erfolgte die Infektion post partum, in Lehmann Fall 2 und eigener Fall 2 griff die Infektion an dem Uterus an und verbreitete sich von da erst auf die Placenta materna.

Bei Pomayer Fall 2 und eigenem Fall 3 drangen die Entzündungserreger den retinierten Eihäuten entlang in die Plazentome und riefen auf ihrem Wege schon peripher in der Placenta materna eine entzündliche Reaktion hervor.

Gruppe 2.

(Entzündliche Veränderungen sowohl in der Placenta materna als auch in der Placenta foetalis. Infektion ante partum.)

Lehmann Fall 1. Diffuse Leukozyteninfiltration, am stärksten basal, sowie in der Nachbarschaft. Allgemeine Verbreiterung des maternalen Stroma. Das fötale Zottenstroma ist an seinem Ursprung verbreitert.

Lehmann Fall 3. Die Verbreiterung der Placenta materna ist sehr bedeutend, am stärksten peripher. Die Leukozyteninfiltration ist spärlich, etwas bedeutender peripher als basal. Das fötale Zottenstroma ist an seiner Basis verbreitert.

Eigener Fall 1. Die Placenta materna ist nekrotisch. Es ist Chorionödem vorhanden, aber nirgends Leukozyteninfiltration. Das fötale Stroma zeigt grosse Blutfülle.

In allen drei Fällen zeigt auch die Placenta foetalis eine entzündliche Reaktion, der Entzündungsprozess muss langsam verlaufen sein. Die Angriffspunkte sind sowohl basal als auch peripher zu suchen.

Bezüglich der Verbindung zwischen maternaler und fötaler Plazenta komme ich zum gleichen Ergebnis wie die Voruntersucher Lehmann und Pomayer. Es handelt sich in den vorliegenden histologischen Ergebnissen nirgends um eigentliche Verwachsungen der Nachgeburt oder Eihaut mit der Karunkel.

Voraussetzung einer Verwachsung wäre die Zerstörung der Epithelien beider Placentae und die Bildung von jungen Bindegewebszellen, die aus der Placenta materna in die Placenta foetalis einwachsen, dass sich also Granulationsgewebe ausbilden würde. Eine solche Durchwachsung habe ich nirgends feststellen können, im Gegenteil, die beiden Placentae stossen schroff aufeinander. Meist lässt sich eine feine Trennungsline feststellen;

wo auch diese fehlt, namentlich in nekrotischen Bezirken, stossen die beiden Gewebe ohne unterscheidbare Grenzen aneinander.

Wie die Beschreibung der Präparate zeigt, beruht die Retentio secundinarum in diesen Fällen immer auf Verbreiterung entweder der Placenta materna allein oder der maternalen und fötalen Plazenta, so dass notwendigerweise eine Einklemmung stattfinden muss, die dann am stärksten ist, wenn maternale und fötale Plazenta gleichzeitig erkrankt sind.

Bei der Untersuchung der Schnitte, die von manuell abgelösten Eihäuten stammten, habe ich feststellen können, dass diese Schnitte nicht nur fötales, sondern auch maternales Gewebe enthielten (siehe S. 544 u. 549). Es muss daraus geschlossen werden, dass bei der manuellen Ablösung der Eihäute vielfach nicht nur fötales, sondern auch maternales mitabgelöst wurde.

Um die Richtigkeit dieses Schlusses nachzuweisen, habe ich Schnitte angefertigt und untersucht, die von spontan abgegangenen fötalen Plazenten stammten. In diesen Schnitten habe ich niemals maternales, sondern ausschliesslich fötales Plazentargewebe gefunden.

Literaturverzeichnis.

1. Andresen, Alfred, Die Plazentome der Wiederkäuer. Morphologisches Jahrbuch, Bd. 57, Heft 3. Leipzig 1927. (Siehe hier die übrige Literatur über Histologie des normalen Plazentomes.) – 2. Albrecht, B., Die Bakterienflora der Nachgeburt beim Rind. Diss. Hannover 1920. — 3. Beiling, K., Beiträge zur makroskopischen und mikroskopischen Anatomie der Vagina und des Uterus der Säugetiere. Diss. Giessen 1906. — 4. Ellenberger und Scheunert, Lehrbuch der vergleichenden Physiologie der Haussäugetiere. 1910. — 5. Ellenberger und v. Schumacher, Lehrbuch der Histologie. 1914. – 6. Frei, Walter, Milchdrüse, weibliche Geschlechtsorgane in E. Joest Spezielle pathologische Anatomie der Haustiere, Bd. 4, Heft 1, Berlin 1925. — 7. Frei, Walter, Zur Pathologie und Therapie der Sterilität der weiblichen Haustiere. Berlin 1927. — 7a. Gellmann, K., Die Krankheiten des Plazentoms des Rindes. Inaug.-Diss. Budapest 1926. — 8. Grosser, Vergleichende Anatomie und Entwicklungsgeschichte der Eihäute und der Plazenta mit besonderer Berücksichtigung des Menschen. 1909. — 9. Harms, Lehrbuch der tierärztlichen Geburtshilfe. 1924. — 10. Hilty, H., Untersuchungen über die Evolution und Involution der Uterusmukosa beim Rind. Diss. Bern 1908. — 11. Hofstadt, W., Untersuchungen über die normale Flora des Genitaltraktus beim Rind. Diss. Stuttgart 1913. — 12. Kolewe, H., Anatomische und histologische Untersuchungen der Gebärmutter und der weiblichen Begattungsorgane der Ziege. Diss. Berlin 1913. — 13. Ledermann, H., Über den Bau der Kotyledonen im Uterus von Bos in verschiedenen Schwangerschaftsperioden. Diss. Berlin 1903. — 14. Lehmann, R., Einiges über Retentio secundinarum beim Rind. Archiv für wiss. und prakt. Tierheilkunde. Bd. 48, Heft 3 und 4. 1922. (Siehe hier die ältere Literatur über pathologische Histo-

logie der Plazentome des Rindes.) — 15. Nigg, M., Zur Pathologie und Bakteriologie der Geschlechtsorgane des weiblichen Rindes mit besonderer Berücksichtigung der Eileiter. Diss. Zürich, 1926. — 16. Oeller, A., Über Plazentitis und Plazentarverkalkung bei Pferd und Rind. Diss. München 1912. — 17. Pomayer, C., Das Zurückhalten der Nachgeburt beim Rind. 1919. — 18. Rörik, H., Berechnung der Oberfläche der Uteruskarunkeln (Semiplacenta materna) beim Rind. Diss. Bern 1907. — 18a. Rörik, H. und Guillebeau, A., Die Oberfläche der Semiplacenta materna beim Rind. Anat. Anz., Bd. 32, 1908. — 19. Schmaltz, R., Die Geschlechtsorgane; in Ellenberger, Handbuch der vergleichenden mikroskopischen Anatomie der Haustiere. Berlin 1911. — 20. Servatius, Retentio secundinarum. Referat aus Ellenberger und Schütz. 1920. — 21. Sommer, M., Beitrag zur Kenntnis der normalen Involution der Gebärmutter des Rindes. Diss. Zürich 1911. — 21a. Strasser, A., Die Struktur des Endometriums des Rindes im Ruhe-, Brunst- und Graviditätsstadium. Inaug. Diss. Budapest 1926. — 22. Tullberg, A., Zurück gehaltene Nachgeburt bei der Kuh, ihre Ursachen und Behandlung. Referat aus Ellenberger und Schütz. 1919. — 23. Weber, Die Krankheiten des Rindes. 1927. — 24. Williams, W. L., The diseases of the genital organs of Domestic Animals. 1921. — 25. Williams und Mitarbeiter, Studien über die Erkrankung des Geschlechtsapparates beim weiblichen Rind. Deutsche Tierärztliche Wochenschrift 1926. Hefte 7, 8, 9, 10. — 26. Zietzschmann, O., Embryologie der Haussäugetiere. 1925.

Referate.

Histologische Beobachtungen an den Hoden und Nebenhoden eines durch Unterbindung beider Nebenhoden „verjüngten" Hundes. Von H. Stieve. Zeitschrift für mikroskopisch-anatomische Forschung, Bd. 2. 1925.

An einem 10½jährigen Airedaleterrierrüden wurde die Steinach-Operation ausgeführt (beidseitige Unterbindung der Nebenhoden). Das Tier, das schon frühzeitige Alterserscheinungen zeigte (Altersstar, Altersräude, Augentriefen, Haarausfall und Schwäche in den Hinterläufen, jedoch noch keine Hodenatrophie), liess schon nach 18 Tagen wesentliche Besserung erkennen. Der Verjüngungserfolg erreichte im 6.—7. Monat seinen Höhepunkt: Mit Ausnahme des Stars, der sich verschlimmert hatte, waren alle Veränderungen verschwunden, das Tier besprang wiederum läufige Hündinnen. Im 8. Monat begannen dagegen die Alterserscheinungen von neuem rapid einzusetzen und das Tier wurde getötet.

Das Hauptgewicht legt der Verfasser auf die histologische Untersuchung der Hoden, von denen er zu verschiedenen Zeiten des Verjüngungsversuches Material entnommen hatte. Es stellte sich heraus, dass die deutlichste Folge der Operation eine weitgehende Rückbildung des Keimepithels der Hodenkanälchen ist, und dass das Zwischengewebe (die Leydigschen Zwischenzellen oder die Pubertätsdrüse) nur ganz geringgradige Verände-